

# Entzündung der Anconaen

Autor(en): **Zschokke, E.**

Objektyp: **Article**

Zeitschrift: **Schweizer Archiv für Tierheilkunde SAT : die Fachzeitschrift für Tierärztinnen und Tierärzte = Archives Suisses de Médecine Vétérinaire ASMV : la revue professionnelle des vétérinaires**

Band (Jahr): **62 (1920)**

Heft 2

PDF erstellt am: **21.07.2024**

Persistenter Link: <https://doi.org/10.5169/seals-589181>

## **Nutzungsbedingungen**

Die ETH-Bibliothek ist Anbieterin der digitalisierten Zeitschriften. Sie besitzt keine Urheberrechte an den Inhalten der Zeitschriften. Die Rechte liegen in der Regel bei den Herausgebern.

Die auf der Plattform e-periodica veröffentlichten Dokumente stehen für nicht-kommerzielle Zwecke in Lehre und Forschung sowie für die private Nutzung frei zur Verfügung. Einzelne Dateien oder Ausdrucke aus diesem Angebot können zusammen mit diesen Nutzungsbedingungen und den korrekten Herkunftsbezeichnungen weitergegeben werden.

Das Veröffentlichen von Bildern in Print- und Online-Publikationen ist nur mit vorheriger Genehmigung der Rechteinhaber erlaubt. Die systematische Speicherung von Teilen des elektronischen Angebots auf anderen Servern bedarf ebenfalls des schriftlichen Einverständnisses der Rechteinhaber.

## **Haftungsausschluss**

Alle Angaben erfolgen ohne Gewähr für Vollständigkeit oder Richtigkeit. Es wird keine Haftung übernommen für Schäden durch die Verwendung von Informationen aus diesem Online-Angebot oder durch das Fehlen von Informationen. Dies gilt auch für Inhalte Dritter, die über dieses Angebot zugänglich sind.

# SCHWEIZER ARCHIV FÜR TIERHEILKUNDE

Herausgegeben von der Gesellschaft Schweizer. Tierärzte

---

LXII. Bd.

Februar 1920

2. Heft

---

Zur Feier des hundertjährigen Bestehens der tierärztlichen  
Unterrichtsanstalt in Zürich.

## Die Entzündung der Anconaen.

Von E. Zschokke, Zürich.

Man möchte glauben, dass dieses Leiden noch wenig beobachtet worden sei, sucht man doch vergeblich in der Literatur nach einer derartigen spezifischen Muskelerkrankung. Denn wo etwa noch über Entzündungszustände der Ellenbogenmuskeln berichtet wird, handelt es sich mehr nur um zufällige Quetschungen und Verwundungen. Ab und zu finden sich Erkrankungen dieser Muskeln bei der Hämoglobinurie, aber auch hier wird man kaum von einer besondern Krankheit, sondern bestenfalls von einer Teilerscheinung einer solchen sprechen können. Nun aber gibt es doch klinische Vorkommnisse, welche zur Annahme spontaner Erkrankung der Anconaenmuskelgruppe drängen. Dabei sind nicht etwa die atrophischen Zustände gemeint, welche sich gelegentlich als Folge der Radialislähmung einstellen. Noch beziehen sie sich auf Fälle von Arbeitshypertrophie, bei welcher die Anconaen bisweilen geschwulstförmig vorstehen, so dass Pferdewärter sich veranlasst sehen, solche Tiere wegen „plötzlich entstandenen“ Geschwülsten in der Klinik vorzuzeigen.

Vielmehr bietet die Krankheit, von welcher mir sechs typische Fälle in Erinnerung sind, ein ganz besonderes Bild: Sie tritt beinahe plötzlich auf, als ein- oder doppelseitige Stützbeinlahmheit vorn, durchaus in der Art der Radialislähmung. Doch bleibt die Funktionsstörung auf die Anconaen beschränkt, und ohne Aufhebung der Hautsensibilität am Vorarm. Dazu kommt in der Regel eine derbe Schwellung, und ein Empfindlichwerden der Ellenbogenstrecker. Fieber besteht nicht, ebensowenig Rötung des Harnes und heilen die Tiere gewöhnlich

innert 8—10 Tagen, bisweilen allerdings erst in einigen Wochen, restlos aus.

Da sich bislang keine Gelegenheit bot, derart erkrankte Tiere zu sezieren, blieb auch das Wesen der Krankheit unbekannt und man beschuldigte jeweilen Quetschungen, oder, bei doppelseitigem Auftreten, auch den Allerweltssünder „Rheumatismus“ als Ursache, wo nicht etwa Hämoglobinurie in Frage kommen konnte. Denn, dass die Anconaen bei der Hämoglobinurie ebenfalls mitergriffen sein können, hat man wiederholt erfahren. Immerhin erinnere ich mich keines solchen Falles, in welchem sie allein, d. h. ohne gleichzeitige Miterkrankung anderer Muskeln, z. B. der bekanntlich viel disponiertern Quadriceps femoris-Gruppe eintreten; ganz abgesehen davon, dass diesfalls die Rotfärbung des Harnes pathognomisch ist.

Ein eigenartiger Fall einer einseitigen Entzündung der Anconaen, der nun aber zur Sektion gelangte und eine histologische Prüfung der lädierten Muskeln ermöglichte, scheint mir geeignet, die Krankheit etwas aufzuklären.

Stürzte da, am 7. Dezember 1918, eine ca. 20jährige Rappstute, die während des Holzladens im Wald zur Seite gestellt worden war und sich im Nebel verlaufen hatte, in einen ca. 1 ½ m tiefen und kaum 1 m breiten Graben, und zwar so, dass sie halbwegs auf den Rücken und die rechte Seite zu liegen kam und hier im Schmutz stecken blieb. In dieser Weise eingekellt, verblieb sie von 6—9 Uhr abends, wurde dann in völlig erschöpftem Zustand herausgezogen und per Wagen in das Tierspital verbracht. Die zerstampfte Grabenwand liess erkennen, dass das Tier mit der noch freien linken Vordergliedmasse gewaltige Anstrengungen gemacht haben musste, um sich aufzurichten.

Das rechterseits völlig mit Erde beschmutzte Geschöpf zeigte, ausser Mattigkeit, etwas erhöhten Puls und einigen Schürfungen am Kopf, keinerlei Störungen als hochgradige Stützbeinlahmheit vorn links, mit sehr starker Druckempfindlichkeit in der Anconaeengegend bis zum Armbein, derart, dass zuerst eine Armbeinfissur vermutet wurde. Irgendein Zeichen einer Schürfung oder Quetschung dieser schmerzhaften Partie konnte nicht entdeckt werden.

Am folgenden Tag zeigten sich die Ellenbogenstrecker linkerseits deutlich geschwollen, dazu sehr schmerzhaft und derb anzufühlen. Die Haut darüber dagegen war leicht in Falten zu legen, nicht verdickt, unschmerzhaft. Die Schulter hing schlaff herunter, unter Beugung des Carpus. Beim Vorwärtsschreiten förmliches Zusammensinken, wenn diese Gliedmasse stützen sollte. Wurde sie indessen in physiologische Ruhe-Stützstellung gebracht, so vermochte sie die Körperlast zu tragen, auch dann, wenn der andere Vorderfuss gehoben wurde. Da die linke Vordergliedmasse sonst keinerlei auf Flexion, Torsion oder Druck empfindliche Stellen aufwies, so konnte ohne Bedenken die Diagnose traumatische Myositis der Anconaen gestellt werden.

Die affizierten Muskeln waren am dritten Tag noch stärker geschwellt und auch bei völliger Entspannung derb und unelastisch, und unter der Haut, einwärts des Ellenbogenhöckers, an der Unterbrust, machte sich bereits etwelches Ödem bemerkbar.

Währenddem sich die Haut im ganzen Ausbreitungsbezirk des N. radialis als normal empfindlich erwies, ergab die sog. „Anconaenprobe“ völlige Lähmung dieser Muskel. Obwohl ich in der mir zugänglichen Literatur dieselbe nicht beschrieben fand, so ist doch wohl anzunehmen, dass sie bekannt sei. Deshalb sei hier nur daran erinnert, dass ein Pferd mit Lähmung der Ellenbogenstrecker zwar bei physiologischer Ruhe-Stützstellung die kranke Gliedmasse voll zu belasten gestattet, dagegen sofort zusammenbricht, sobald man deren Schwerpunkt hinter den Unterstützungspunkt verlegt.

Wurde also unserm Pferd der linke Vorderfuss in normale Stützstellung gebracht, so konnte unbedenklich der rechte Vorderfuss gehoben werden. Drängte man aber in dieser Stellung den Oberkörper des Tieres einige Zentimeter zurück, so brach es zusammen.

Das klinische Bild ergänzend, kann noch erwähnt werden, dass trotz scharfer Friktion die Lahmheit sich in den nächsten Tagen nur wenig verminderte, obwohl die Schwellung deutlich zurückging, und da es sich um ein altes Tier handelte, zog es der Eigentümer vor, dasselbe nach neuntägigem Krankheitsverlaufe zu schlachten.

Die Sektion ergab durchweg normale Zustände der innern Organe. Einzig die linksseitigen Ellenbogenstreckmuskeln wiesen Veränderungen auf. Es bestand etwelches klares Subkutanödem über dem l. M. pectoralis profundus, wohl auf die Wirkung der Friktion zurückführbar. Sonst zeigten weder die Haut noch das Unterhautgewebe in der Ellenbogenarmbeingegend irgendwelche Veränderungen, namentlich solche, die allenfalls auf ein Trauma hätten schliessen lassen, wie Blutungen, Zerreissungen oder Nekrosen. Die Abnormitäten bezogen sich auf alle Köpfe der M. triceps brachii, wenn auch nicht gleichmässig. Derbheit, stärkere Schnittresistenz und namentlich graue bis gelbliche Verfärbung, nicht diffus, sondern fleckig, abwechselnd mit blassen oder normal roten Muskelpartien, waren die auffallenden Symptome. Das intermuskuläre Bindegewebe war weder vermehrt, noch irgendwie serös oder eitrig durchtränkt und fehlten Abszesse, Blutungen oder Nekrosen vollständig. Vielmehr erschien das Gewebe eher trocken.

Zupfpräparate frischer Gewebstücke zeigten ausser zahlreichen Lymphozyten nur Muskelfragmente verschiedenen Kalibers, zu meist ohne Querstreifung.

Zelloidinpräparate, hämatoxylin-eosintingiert, enthüllten das Bild einer zelligen Infiltration mit Untergang der Muskelzellen. Sowohl Quer- als Längsschnitte liessen erkennen, dass die Muskelfasern auseinandergedrängt waren, um das zwei- bis zehnfache ihrer Breite. Den Zwischenraum beanspruchten verschiedenartige Zellen. Am reichlichsten fanden sich die kleinkernigen protoplasmarmen Lymphozyten. Andere, mit länglichem und bereits etwas bläschenförmigen Kernen und häufig mit spindeligen Zelleib, mussten als Fibroblasten gedeutet werden. Und wieder andere, fast protoplasmalose, grossblasige Kerne, konnten wegen ihrer

Übereinstimmung in Form und Struktur mit den Muskelzellkernen als solche agnostiziert werden, also als Reste untergegangener Muskelfasern. Das um so mehr, als man bei anderweitigen Muskelzerstörungen, z. B. infolge der Hämoglobinurie, übereinstimmenden Bildern begegnet.

Leukozyten mit gelappten Kernen fanden sich keine; ebenso konnten weder in Schnitten noch in Ausstrichen Bakterien nachgewiesen werden.

Die Muskelfasern in den veränderten Regionen lagen isoliert, wie zerrissen, oft wellig, ohne Querstreifung, bald nur als einzelne Primitivfibrillen, bald von ziemlich normaler Stärke, teils rot, teils blau gefärbt, neben einander. Schon diese verschiedene Farbensaffinität liess auf protoplasmatische Erkrankung schliessen. Scholliger, rissiger Zerfall des Sarkoplasmas wurde ab und zu beobachtet, doch seltener als vermutet war.

Auffallend war die Kernvermehrung. In Teilung begriffene oder fertige, indessen noch protoplasmaarme, bläschenförmige, grosse Kerne fanden sich an den Stellen untergegangenen Muskelgewebes, einzeln, mehr noch zu 3–5 reihenartig aneinander gelagert, so dass sich sofort der Eindruck ergab, es handle sich hier um Regeneration von Muskelfasern, wenn auch weitere Entwicklungsstadien, wie sie bei derlei Neubildungsprozessen beobachtet werden, hier noch fehlten.

Kurz, es bot sich das Bild einer in Heilung begriffenen Myositis parenchymatosa, um Kitt's Bezeichnung zu wählen. Zweifellos waren zahlreiche Muskelfasern ganz verschwunden, obwohl die Art ihres Unterganges nicht mehr nachzuweisen war.

Nach vorliegenden Resten zu schliessen, dürfte eine schollige Degeneration vorausgegangen sein. Die Zelltrümmer waren aber bereits — wohl durch die Mitwirkung der Lymphozyten — beseitigt, und es hatte die Regeneration wacker eingesetzt in Form von Neubildung von Muskelzellen (Kernvermehrung) und bindegewebiger Substitution.

Was uns hier besonders interessiert, das ist die Ursache der Erkrankung. Bedenkt man nun, dass bei dem verhängnisvollen Sturz in den Graben die linke (kranke) Gliedmasse oben zu liegen kam, also frei lag, dass mithin die gewaltigen Aufstehversuche nur mit dieser unternommen werden konnten, so wird man kaum fehlgehen, anzunehmen, dass dabei Muskelüberanstrengungen vorkamen, und zwar mussten solche vornehmlich die Anconaen betreffen, da diese bei Aufstehversuchen am meisten beansprucht werden. Dass aber bei andauernder starker Muskeltätigkeit sich degenerative Zustände ausbilden, ist satzsaam bekannt (Kitt, Marek, Fröhner). Auch ich konnte bei einem erschöpften Jagdhund und bei einem notgeschlachteten Pferd nach einem Distanzritt, schollige Degeneration der Stammesmuskeln nachweisen, ähnlich wie bei Hämoglobinurie. Und dass nun ganz besonders die Anstrengungen beim Aufstehen solcher Pferde, welche sich



nur einer Vordergliedmasse bedienen können, zu ganz ähnlichen, zu meistens allerdings als Radialislähmungen diagnostizierten, Hinkereien führten, ist ebenfalls verschiedentlich beobachtet worden (Bayer, Lehrb. d. Vet.-Chirurgie, S. 496; Hell, in Bayer-Fröhners Chirurgie, S. 126).

Zum Verständnis dieser Tatsachen und namentlich der diagnostisch wertvollen Anconaenprobe ist ein kurzer Hinweis auf die Statik und Mechanik der Vorderextremität unerlässlich.

Dass die winklig gestellte Knochenreihe der Gliedmassen bei ihrer Belastung nicht zusammenklappt, ist darin begründet, dass genügend solide Spannbänder die konvexen Seiten der Gelenke derart festigen, dass eine Hyperflexion nicht eintreten kann.

Die Vordergliedmasse zählt drei solcher Gelenke (Schulter  $110^{\circ}$ , Ellenbogen  $150^{\circ}$ , Fessel  $130^{\circ}$  \*). Schulter- und Fesselgelenk besitzen solche Streckbänder von aussergewöhnlicher Stärke. Beim Schultergelenk werden sie hauptsächlich dargestellt durch den sehnigen M. biceps brachii und den M. suprascapularis, dazu kommen noch einige Hilfsmuskeln. Das Fesselgelenk wird in seiner Lage fixiert durch die Gleichbeinbänder und durch die Zehenbeuger mit ihren Verstärkungssehnen. (Fig. 1.)

Es ist auch begreiflich, wenn für die Übernahme von so gewaltigen Zugspannungen nicht eigentliche Muskeln, sondern mehr nur sehnige Elemente sich entwickelt haben. Aber just beim Ellenbogengelenk fehlen derart passiv wirkende Bänder und Sehnen. Die Ellenbogenstrecker, die hier, nach ihrer Lage, die Aufgabe eines Streckbandes zu übernehmen hätten, sind bekanntlich ganz fleischig und deshalb nicht für passiven Zug geeignet. Es könnten höchstens noch etwa die Zehenbeuger und Arm-Hackenbeinmuskeln in Frage kommen, die wenigstens sehnig durchzogen und gefiedert sind. Doch sind sie zu schwach und nicht gerade vorteilhaft angelagert, um als Streckbänder zu dienen; deshalb müssen hier offenbar noch andere Faktoren wirksam sein. Erwägt man nun, dass das Stehen und Gehen sich womöglich mit einem Kraftminimum vollziehen und die statisch-mechanischen Verhältnisse diesem Gesetze entsprechend geordnet sind; bedenkt man ferner, dass die Körperlast an die Vordergliedmassen aufgehängt ist, mithin senkrecht einwirkt, und dass der Schwerpunkt der Vordergliedmasse dadurch in die Höhe des obern Schulterblattdrittels (etwa an die Stelle der

\*) Sussdorf, vergl. Anatomie der Haustiere.

Grätenbeule) zu liegen kommt, so ergibt sich etwa folgende Erklärung für die Fixation des Ellenbogengelenkes: Die belastete Gliedmasse wird sich dann in physiologischer Stützstellung befinden, wenn der Schwerpunkt senkrecht unterstützt, und so die Gliedmasse in ein labiles Gleichgewicht gestellt wird. Das ist der Fall, wenn der Huf in die Schwerlinie, d. h. in eine vom Schwerpunkt der Schulter ausgehenden senkrechten Linie zu liegen kommt. (Fig. 1 und 2, I—III.)

Und nun trifft das denn auch tatsächlich zu bei normal stehenden Pferden — oder auch da, wo z. B. ein Vorderfuss aufgehoben wird. — Dabei ist zu konstatieren, dass die Schwerlinie das Ellenbogengelenk sowohl als den Huf in der Mitte schneidet. Gleichzeitig wird man sich an der Schlaffheit der Ellenbogenstrecker überzeugen können, dass dieselben dabei nicht beansprucht werden, so dass man anzunehmen gezwungen ist, dass in dieser physiologischen Stützstellung überhaupt keine Tendenz besteht zum Zusammenkippen der Armvorarmknochen.

Diese Tatsache erklärt sich dadurch, dass die Schulter-Armbeinverbindung (a, b, c, Fig. 2) und die Vorarm-Unterfussverbindung (c, d, e, Fig. 2) zwei für sich bestehende Einzelkonstruktionen darstellen, so dass jede als eine wenn auch winklige, so doch solide Knochenverbindung betrachtet werden kann, wie wenn sie aus einem einzigen Stück bestände. Und der Belastungsdruck wird vom Schwerpunkt zum Unterstützungspunkt dergestalt fortgeleitet, dass die Druckrichtung ebensowohl durch eine Gerade, welche diese zwei Punkte schneidet, dargestellt werden kann. Diese Gerade liegt für jede dieser beiden Konstruktionen in der Schwerlinie, d. h. jede steht im labilen Gleichgewicht, eine über der andern. (Fig. 2.)

Tatsächlich bringt man es ebensowohl fertig, einen auf die Hand gestellten geraden Stab im labilen Gleichgewicht aufrecht stehend zu erhalten, wie auch einen winklig gebogenen. Und einem gewandten Equilibristen gelingt es sogar, zwei übereinander gestellte, gerade, oder winklig gebogene Stäbe so zu balancieren, dass sie übereinander in labilem Gleichgewicht verharren. In dieser Art steht nun auch die Schulter-Armbeinkonstruktion a, b, c, Fig. 2, im labilen Gleichgewicht, d. h. senkrecht über der Vorarm-Unterfusskonstruktion c, d, e, deren Druckrichtung, wie erwähnt, ebenfalls in die Schwerlinie fällt. Da die Drucklinien beider Konstruktionen in ein und dieselbe gerade Vertikale fallen, macht sich im Ellenbogengelenk, trotz der Winkelstellung der Knochen, kein Horizontalschub, also

keine Tendenz zum Einknicken geltend. Sobald aber die Unterstützungslinie von der senkrechten Schwerlinie abweicht, muss sich sofort ein Horizontalschub ergeben. Wird z. B. der Fuss vorgestellt (Fig. 3), so dass die Drucklinie  $c'e'$  sich nicht mehr deckt mit der Schwerlinie I—II, so tritt bei Belastung eine, wenn auch geringe Winkelstellung gegenüber der Drucklinie in der Schulter ein (Fig. 3), und damit sofort die Tendenz zum Zusammenkippen (Verkleinern des Ellenbogengelenkes).

Um das zu verhüten, hat jetzt die Kontraktion und Spannung der Anconaen einzusetzen, da durch diese der Ellenbogengelenkwinkel vergrößert oder wenigstens dessen Verkleinerung verhütet wird.

Das lässt sich jederzeit leicht beweisen. Lassen wir einem Pferd den einen Vorderfuss hochhalten, so bleiben

die Anconaen an der stehenden Gliedmasse wie erwähnt schlaff. Drängt man jetzt aber das Pferd am Kopf einige Zentimeter rückwärts, so spannen sich diese Muskeln sofort (werden hart) und bewahren das Gelenk vor dem Einknicken. Wo sie es wegen nervöser oder myopathischer Lähmung nicht zu tun vermögen, sinkt das Pferd zusammen.

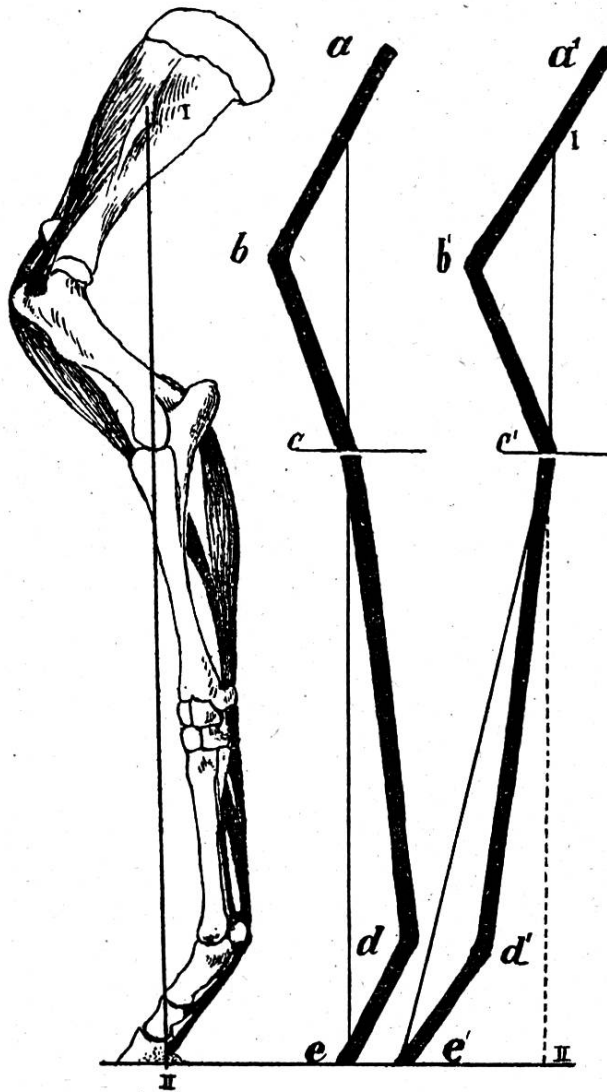


Fig. 1

Fig. 2

Fig. 3

Fig. 1. Normalstellung der belasteten Vordergliedmasse, mit den statistisch wichtigsten Muskeln und Bändern. I—II Schwerlinie.

Fig. 2. Schulter-Kontraktion  $abc$ , Fusskonstruktion  $cde$  stehen im labilen Gleichgewicht übereinander. Druckrichtung fällt in die Schwerlinie.

Fig. 3. Belastete Vordergliedmasse bei vorgestelltem Fuss. Drucklinie  $a'c'e'$  winklig gebrochen in  $C'$ , fällt nicht mehr mit der Schwerlinie I—II zusammen.



Nun werden die Anconaen in allen Fällen beansprucht, wo sich die Pferde bei vorgestellten Vorderfüßen stützen wollen, also z. B. beim Aufstehen, dann aber auch beim Ziehen von schweren Lasten, wo sich zum Körpergewicht noch die Zug- und Traglast gesellt. Darum wird es uns nicht wundern, wenn namentlich bei Zugpferden, die sehr schwere Lasten (Fundamentaushub) bewältigen müssen, diese Muskeln gelegentlich hypertrophieren. Es wird uns aber auch nicht überraschen, wenn bei sehr gewaltigen Anstrengungen, wie just in Fällen, wo liegende Pferde, die aus irgendeinem Grund nur eine Vordergliedmasse gebrauchen können, nun wiederholte Aufsteheversuche machen, Zerrungen, sogar Zerreißen von Muskelfasern und plötzliche Stützbeinlahmheiten auftreten. So erklärt sich auch der beschriebene Fall.

Mögen auch derlei Schädigungen selten sein, und für gewöhnlich sogar so rasch vorübergehen, dass sie nicht einmal gemeldet werden, so scheinen sich doch ab und zu auch schwerere Fälle zu ereignen, die zu mehrtägiger oder auch wochendauernder Lahmheit führen.

Die Beteiligung der Anconaen bei diesen Hinkereien ist mittelst der angeführten Probe leicht zu ermitteln. Ob es sich im einzelnen Falle dann um myopathische oder nervöse Lähmung handelt, ist vielleicht nicht immer und sofort festzustellen. Für die erstere spricht allenfalls die Schwellung und Empfindlichkeit der Muskeln bei normaler Sensibilität der Haut und namentlich die meist rasche und vollständige Heilung.

---

Aus dem Institut zur Erforschung der Infektionskrankheiten der Universität Bern (Direktor: Prof. Dr. G. Sobernheim) und dem schweizerischen Veterinäramt.

## **Die Immunisierung gegen Rauschbrand mit keimfreien Filtraten. \*)**

Von Privatdozent Dr. E. Gräub und Dr. W. Zschokke in Bern.

Anlässlich der Impfungen, die im Jahre 1918 in verschiedenen Gegenden der Schweiz mit Impfstoff aus Rein-  
kulturen des Rauschbrandbazillus vorgenommen wurden, kon-

---

\*) Nach einem Bericht an das Schweiz. Veterinäramt über die in seinem Auftrage erfolgten Untersuchungen zur Herstellung eines flüssigen Impfstoffes gegen den Rauschbrand. Veröffentlicht mit Genehmigung des Amtes.