

Untersuchungen über Erkrankungen des arteriellen Gefässsystems des Pferdes [Fortsetzung]

Autor(en): **Ris, Hans**

Objektyp: **Article**

Zeitschrift: **Schweizer Archiv für Tierheilkunde SAT : die Fachzeitschrift für Tierärztinnen und Tierärzte = Archives Suisses de Médecine Vétérinaire ASMV : la revue professionnelle des vétérinaires**

Band (Jahr): **66 (1924)**

Heft 2

PDF erstellt am: **21.07.2024**

Persistenter Link: <https://doi.org/10.5169/seals-588303>

Nutzungsbedingungen

Die ETH-Bibliothek ist Anbieterin der digitalisierten Zeitschriften. Sie besitzt keine Urheberrechte an den Inhalten der Zeitschriften. Die Rechte liegen in der Regel bei den Herausgebern.

Die auf der Plattform e-periodica veröffentlichten Dokumente stehen für nicht-kommerzielle Zwecke in Lehre und Forschung sowie für die private Nutzung frei zur Verfügung. Einzelne Dateien oder Ausdrucke aus diesem Angebot können zusammen mit diesen Nutzungsbedingungen und den korrekten Herkunftsbezeichnungen weitergegeben werden.

Das Veröffentlichen von Bildern in Print- und Online-Publikationen ist nur mit vorheriger Genehmigung der Rechteinhaber erlaubt. Die systematische Speicherung von Teilen des elektronischen Angebots auf anderen Servern bedarf ebenfalls des schriftlichen Einverständnisses der Rechteinhaber.

Haftungsausschluss

Alle Angaben erfolgen ohne Gewähr für Vollständigkeit oder Richtigkeit. Es wird keine Haftung übernommen für Schäden durch die Verwendung von Informationen aus diesem Online-Angebot oder durch das Fehlen von Informationen. Dies gilt auch für Inhalte Dritter, die über dieses Angebot zugänglich sind.

geben, die Gesamtergebnisse der Rauschbrandschutzimpfungen noch weiter zu verbessern. Untersuchungen im Laboratorium im Verlaufe des Jahres 1922 scheinen dafür zu sprechen, dass es gelingen wird, auch gegen das maligne Ödem zu immunisieren. Praktische Versuche, deren Durchführung im Kanton Bern im Verlaufe des Jahres 1923 vorgesehen war, mussten äusserer Umstände halber unterlassen werden, so dass über die praktische Verwertbarkeit dieser Impfungen noch kein Urteil gebildet werden kann.

Aus dem veterinär-chirurgischen Institut der Universität Zürich.
Leiter: Prof. Dr. O. Bürgi.

Untersuchungen über Erkrankungen des arteriellen Gefässsystems des Pferdes.

Von Hans Ris, Tierarzt, Linthal.

Fall von Veränderung der Brust- und Bauchorta. Klinisches.

Am 24. Juli 1923 wurde ein Pferd in der Klinik zur Untersuchung vorgeführt mit der Anamnese, es sei Ende des letzten Jahres gekauft worden. Damals habe es sich in gutem Nährzustand befunden und keinerlei Krankheitserscheinungen gezeigt. Der Besitzer beobachtete bis im März 1923 nichts Abnormes, obschon das Tier zu strenger Arbeit verwendet wurde. Gegen Ende des genannten Monats fing es plötzlich in der Nachhand an zu schwanken. Diese Erscheinung steigerte sich unter auffälligem Steifwerden der Hintergliedmassen bis zum Niederstürzen. Der Besitzer hielt dies für Krämpfe, um so mehr, da der Zustand sich jeweilen bald wieder behob und das Pferd normal weiter ging. Solche Anfälle, bestehend in Schwanken der Nachhand und steifem Gang mit rascher Besserung oder nachherigem direktem Stürzen, sind in letzter Zeit so häufig geworden, dass das Tier zum Trabdienst unbrauchbar wurde. Der Zustand ging mit zeitweiliger Appetitlosigkeit und allmählicher Abmagerung einher.

Die Untersuchung ergab einen siebenjährigen Wallachen in schlechtem Nährzustande, mit wenig Temperament. Am Kopf, namentlich an den Augenbogen, am linken Carpus und an beiden Sprunggelenken waren Hautschürfungen zu konstatieren. Rektaltemperatur normal, Pulse rhythmisch, kräftig aber hart, in der Zahl von 40 in der Ruhe, Atmung normal.

Beim Mustern an der Hand waren weder im Schritt, noch im Trab Bewegungsstörungen wahrzunehmen. Nach viertelstündiger Bewegung an der Longe konnte zeitweilig unregelmässiger Gang hinten bemerkt werden.

Eine erste Fahrprobe am leichten Wagen ergab nichts besonderes. Hingegen bedingten später 40 Minuten Trabbeanspruchung plötzlich Schwanken der Nachhand, Überköten hinten beidseitig mit zweitweiligem Auftreten auf die Vorderfläche der Fesseln und Zusammenschlagen der Hintergliedmassen. Dabei schleppte das Pferd unter starkem Aufkrümmen des Rückens die steifen und auffällig unter den Leib gestellten Hinterextremitäten mühsam nach. Nachdem dieser Zustand eine Minute gedauert hatte, ging das Tier unter etwelchem Schwanken der Nachhand im Trab weiter. Darauf folgten ein zweiter und dritter ähnlicher Anfall. Die Lähmungserscheinungen steigerten sich schliesslich derart, dass das Pferd trotz Antrieb stillestand und sich mit dem Hinterteil auf den Boden gleiten liess, eine hundesitzige Stellung einnahm und dann auch mit der Vorhand umstürzte. Dabei war der Herzschlag pochend, der Puls hart. Seine Zahl betrug 80 und diejenige der oberflächlichen Atemzüge 46 in der Minute. Die sichtbaren Kopfschleimhäute waren stark injiziert. Im Rektum konnte eine Temperatur von $39,4^{\circ}\text{C}$ gemessen werden. Auffälliger Schweissausbruch war nicht vorhanden, ebenso fühlten sich die Hintergliedmassen nicht merklich kühler an. Schon nach einer Minute stand das Pferd wieder auf und ging weiter, als ob nichts geschehen wäre.

Die rektale Untersuchung ergab schwachen, schwirrenden Puls am hintern Aortenende und verminderte Pulsation an dessen Verzweigungen. Derbe Konsistenz dieser Gefässe, wie man sie bei Thrombose fühlt, fehlte. Das für etwas intensivere Beanspruchung arbeitsunfähige Pferd wurde geschlachtet.

Pathologische Anatomie.

Bei der makroskopischen Untersuchung ist die Aorta descendens in ihrem ganzen Verlaufe stark verändert und fühlt sich namentlich in der Brustportion derb und unelastisch an. Thromben können nicht durchgeföhlt werden. Auffällig ist die starke Umfangsverminderung vom Gebiet der siebenten bis neunten Zwischen-Rippenarterie an. Während der Umfang der Aorta an der Abgangsstelle der fünften Zwischen-Rippenarterie 12 cm beträgt, misst er am Abgang der achten nur noch 8, am

Zwerchfell 7 und vor der Aufteilung in die Beckenarterien $5\frac{1}{2}$ cm. Die entsprechenden Masse einer normalen Aorta eines gleichgrossen Pferdes betragen 11, 9, 8 und 7 cm.

Bei der Eröffnung zeigt sich das Lumen stark verengert. Während sein Durchmesser am Abgang der fünften Zwischen-Rippenarterie noch 1,8 cm gegenüber 2,3 normal ausmacht, geht er bei der achten auf 1 gegenüber 2,1, am Zwerchfell auf 1,1 und an der Teilungsstelle auf 1,2 gegenüber 1,6 cm normal zurück.

Die Aortenwand ist überall stark verdickt. Ihre Dicke beträgt im Gebiet der fünften Zwischen-Rippenarterie 7—11, bei der achten 7—9, am Zwerchfell 3—5 und an der Teilungsstelle 2—4 mm. Im Vergleich zu diesen sind die entsprechenden Masse der normalen Aorta 5—7, 3—6, 2—3 und $\frac{1}{2}$ —2 mm.

Hochgradig und mannigfaltig sind die Veränderungen der Innenfläche. Im Verlauf der ganzen Aorta descendens ist die Intima mehr oder weniger verdickt. Im Anfangsteil fallen kleinere, weisse, dicht beisammenstehende, zottenförmige Erhöhungen auf, die der Innenfläche ein samtartiges Aussehen verleihen. Zwischen diesen finden sich zwei ovale, 2 cm lange und $1\frac{1}{2}$ cm breite, ziemlich scharf abgesetzte, flache Erhabenheiten mit unregelmässig verlaufenden Längsfurchen. Weiter rückwärts werden die Intimaverdickungen mehr leistenförmig und von der vierten Zwischen-Rippenarterie an bilden sie 1—2 mm hohe, dicht beisammenstehende, geschlängelt verlaufende Längsleisten. Diese Veränderungen betreffen von hier an bis zur hintern Gekrösarterie die ganze Aorteninnenfläche und setzen sich in Form einer Leiste an der ventralen Wand bis zur Teilungsstelle fort. Etwas vor dem Zwerchfell ist die Intima zudem an zwei unregelmässig begrenzten Stellen stark lädiert und mit thrombotischen Massen belegt. Aus diesen lassen sich zwei Sklerostomularven herauspräparieren. Auch im Gebiet der vordern Gekrösarterie erscheint die Intima stark zerfetzt und stellenweise unterhöhlt. Etwas weiter hinten bemerkt man einige bräunliche, unregelmässig begrenzte Stellen, die zweifellos verminöser Natur sind. Das Endteil der Aorta und ihre Verzweigungen sind abgesehen von der erwähnten Längsleiste nicht auffällig verändert, doch erscheint das Lumen auch hier noch verengt und die Intima etwas verdickt.

Die Arteria ileocaecocolica weist ein mächtiges Wurm-aneurysma auf. Am Ursprung der Gekrösarterie ist die Gefässwand auffallend dünn, die Adventitia stark zerklüftet. Die stellen-

weise abgehobene Intima ragt fetzig ins Lumen hinein. In den Nischen der Adventitia kann eine Larvenhaut gefunden werden.

Das namentlich in der Gegend des linken Ventrikels stark hypertrophierte Herz weist ein Gewicht von 4,1 kg auf. Die linksseitigen Semilunarklappen sind verdickt.

Mikroskopisch sind die Aortenveränderungen je nach Bezirken sehr verschieden.

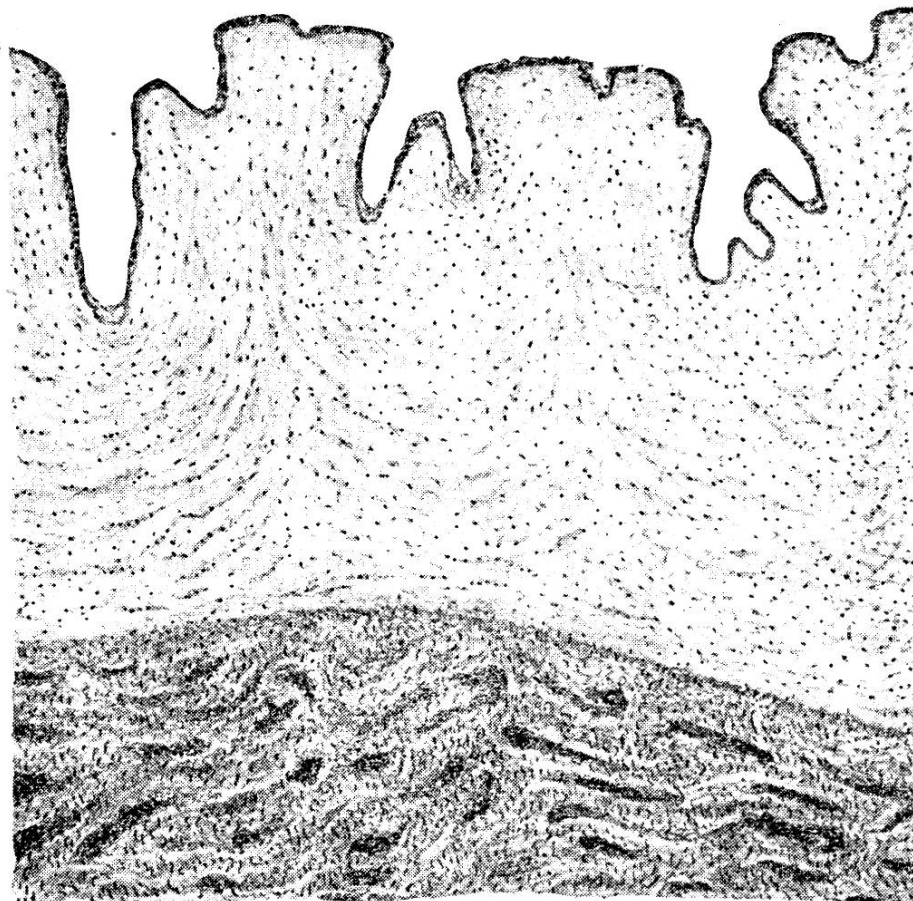


Fig. 1.

Querschnitt aus der arteriosklerotischen Aorta thoracica des Pferdes. Wellige Proliferationen der verdickten Intima mit reichlichen Kapillaren. Verkalkung der Media, in Form von dunkeln Streifen in der Zeichnung.

An Schnitten durch die Aorta thoracica, wo ihre Innenfläche makroskopisch eine samtartige Beschaffenheit aufweist, ist die Intima stark verdickt und zeigt dicht nebeneinander stehende, mächtige, wellige Erhebungen (Fig. 1). Sie bestehen aus faserreichem Bindegewebe mit rundlichen bis spindelförmigen Kernen. Die tiefern Schichten werden von zahlreichen, meistens längsverlaufenden Muskelfasern durchzogen. Die Bindegewebsfasern bilden häufig homogene Streifen mit verschwommenen Grenzen. Zwischen diesen liegen reichliche Kapillaren, die sich in den mittlern Schichten oft stärker anhäufen. Das Endothel ist meistens verdickt. Die Verdickung ers. heint reich an elastischen Elementen. Diese bilden ein gegen das Lumen zu vielfach dichter werdendes Netz feinerer und gröberer, elastischer Fasern.

Die Media hat ebenfalls an Dicke zugenommen. Ihr bindegewebiger Anteil ist namentlich in den innern Schichten stark hypertrophiert. Die Muskelkerne zeigen stellenweise Degenerationserscheinungen. In den Zwischensubstanzen, äusserst selten aber in den Muskelfasern selbst, haben sich reichlich Kalksalze abgelagert. Letztere erscheinen bei Hämatoxylin-Eosinfärbung als intensiv blaue Streifen und Flecken, die von roten Muskelfasern umgeben werden (Fig. 1, unten). Die Membrana elastica interna weist ausser einer allgemeinen Dickenzunahme und abgesehen von stellenweisen Zerfallserscheinungen der elastischen Fasern keine erheblichen Veränderungen auf. In der Media scheinen diese häufig unterbrochen, haben ihren typisch geschlängelten Verlauf oft verloren und sind infolge Abspaltung von Lamellen verbreitert. Alle diese Veränderungen nehmen gegen die Adventitia zu ab und letztere zeigt normale Verhältnisse.

Da, wo die Aorteninnenfläche die ovalen Erhabenheiten aufweist, ist die Intima ebenfalls verdickt und an der Oberfläche häufig zerklüftet. In ihren tiefern Schichten befindet sich ein länglicher Hohlraum, der von hyalin degenerierten Bindegewebszügen umrandet wird. Dieser enthält ein Gebilde, das zweifellos von einem Parasiten herrührt. Das darüber liegende Endothel fehlt samt den innersten Intimaschichten. Die Media zeigt die gleichen Verhältnisse, wie in den erstgeschilderten Schnitten.

In der Gegend der leistenförmigen Erhebungen erweist sich die Intima in ihrer ganzen Ausdehnung mächtig verdickt, besonders aber im Gebiet der Leisten selbst. Diese bestehen mit Ausnahme eines im Zentrum gelegenen Vorsprunges

der Media aus Intimagewebe (Fig. 2). Sie haben eine glatte Oberfläche. Ihr Endothel ist stark verdünnt, oder gar nicht mehr abgrenzbar. Die Intima ist aus breiten, homogenen, scharf begrenzten Bindegewebslamellen, zwischen denen sich spärliche Kerne befinden, aufgebaut. Sie haben einen geschlängelten, zur Oberfläche parallelen Verlauf. An vereinzelt Stellen finden sich unter dem Endothel und im Gebiete der anliegenden Lamellen zahlreiche grosse, rundliche Kerne, die von einem

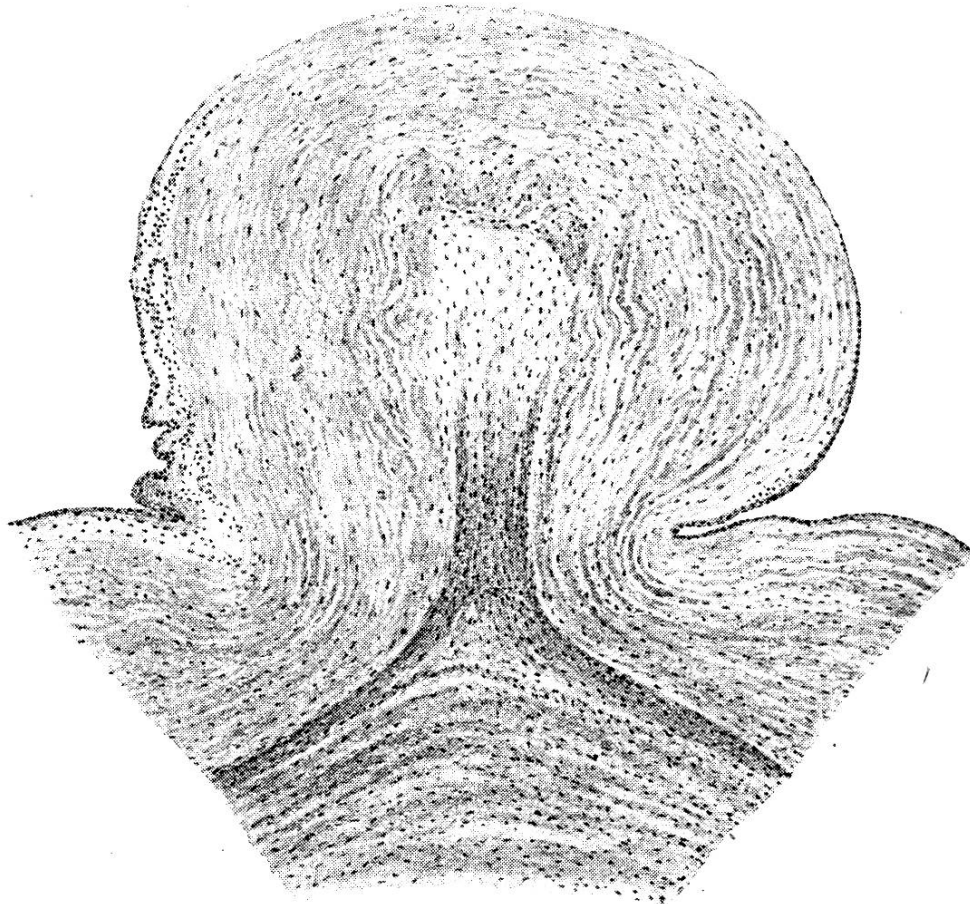


Fig. 2.

Querschnitt aus der arteriosklerotischen Aorta thoracica des Pferdes. Leistenförmige Intimaproliferation mit zentraler Mediaschicht. Intima aus breiten, homogenen Lamellen. Subendotheliale, grosskernige Zellen namentlich links.

schmalen, hellen Protoplasmahof umgeben sind. Wahrscheinlich handelt es sich hier um die von Krause beschriebenen sudanophilen Zellen (Fig. 2, namentlich links). Die Intimawucherung ist nicht besonders reich an elastischen Elementen. Nur die mittlern Schichten werden von feinsten, dicht beisammenliegenden, grösstenteils zirkulär verlaufenden elastischen Fäserchen durchzogen. Die Intima löst sich leicht von der Media ab. Nur im Gebiet der leistenförmigen Vorsprünge sind beide Schichten innig miteinander verbunden.

Die Muskelfasern der Media sind in Degeneration begriffen, was sich durch ihre verschwommenen Konturen und die Formveränderungen ihrer Kerne zu erkennen gibt. Fettröpfcheninfiltration und Kalkablagerung fehlen. Die Tunica elastica interna ist häufig auf grössere Strecken unterbrochen und in den Lücken finden sich noch Bruchstücke derselben. Ähnliche Veränderungen zeigen die übrigen elastischen Fasern der Media. In der Adventitia fällt ausser einer allgemeinen Gewebszunahme geringe Hypertrophie der Vasa vasorum auf.

Im Gebiet der Wurmläsionen ist die Intima zerrissen, zerklüftet und mit Lympho- und Leukozyten reichlich durchsetzt.

An Schnitten durch die hintere Aorta und deren Verzweigungen sind die Verhältnisse im Gebiet der Längsleiste an der Ventralwand ähnlich, wie in den vordern Abschnitten; doch findet man hier die vorhin subendothelial geschilderten Zellanhäufungen auch in den tiefern Schichten der Intima.

An den übrigen Stellen ist letztere mässig verdickt und weist geringe, wellige Erhabenheiten auf. Unter dem Endothel finden sich hier reichlich Kapillaren. In den Zwischensubstanzen der Media trifft man stellenweise Fettröpfcheninfiltration und spärliche Kalkablagerungen.

Zusammenfassung der Untersuchungsergebnisse und Folgerungen.

Bei mehr als 90% aller Pferde kommt ein Aneurysma der vordern Gekrösarterie, namentlich der Ateria ileocaecocolica vor, welches gelegentlich zur Ursache von Kolikerkrankungen wird. Die Gefässveränderung wird stets durch die Anwesenheit der Larven von *Sklerostomum bidentatum* bedingt.

Das Wurmaneurysma unterscheidet sich von den Arterien-erweiterungen anderer Natur durch die starke Gefässwandverdickung. Dabei weist die Intima meistens die stärksten

Veränderungen auf. Sie bestehen in Verdickung, faltigen Erhabenheiten, mehr oder weniger starken Läsionen, Höhlen mit Parasiten, zelliger Infiltration und Verkalkungsstellen. An den Rauigkeiten der Innenflächen haften thrombotische Massen, in denen sich Sklerostomularven befinden.

Die Media ist ebenfalls stark verdickt und gegen die Intima zu meistens am stärksten verändert. Ihre Muskelfasern zeigen Degenerationserscheinungen. Sie sind häufig quer zerrissen und die Lücken dann von Bindegewebe und Rundzellen ausgefüllt. Thrombosierte Gefäße werden selten und nur bei hochgradigen Veränderungen des umliegenden Gewebes gefunden.

Die stets mächtig verdickte Adventitia besteht aus derbem, sklerosiertem Bindegewebe und ihre Ernährungsgefäße sind in einzelnen Fällen mächtig hypertrophiert.

Die Einwanderung der Sklerostomularven erfolgt wahrscheinlich nicht auf einheitliche Art und Weise. In einem Falle konnte bestimmt nachgewiesen werden, dass sie am Ursprunge der Gekrösarterie vom Gekröse her die Wand durchbohrend, ins Gefäßlumen eingedrungen sind. Einen ähnlichen Fall, bei dem die Läsion sogar zur Verblutung des Tieres führte, hat auch Zschokke beobachtet.

Diese Art der Einwanderung kann jedoch nicht als allgemeine gelten. Wohl der grössere Teil der Larven gelangt im Gegenteil auf dem Blutwege, wahrscheinlich durch direkte Einschwemmung in die Gekrösarterie. Als Beweis für die Ansicht Stickers, dass die Einwanderung meistens durch die Vasa vasorum stattfindet, fehlen erhebliche Läsionen ihrer Wandungen, die ausgedehnte Thrombosierung und die Funde von Parasiten in ihnen. Dass entgegen der Meinung Stickers die Larven befähigt sind, sich primär in die Intima einzubohren, geht ausser den Läsionen im Aneurysma auch aus dem Vorliegen von Wurmläsionen in der Aorta thoracica hervor.

Die Thrombose des Aortenendes und seiner Verzweigungen ist beim Pferde gar nicht selten. Sie bildete beispielsweise nach zehnjährigen Erhebungen bei 1,5% der von der Zürcherischen Pferdeversicherung entschädigten Fälle die Ursache von Arbeitsunfähigkeit. Klinisch gibt sie sich durch intermittierende, im Laufe der Bewegung auftretende und mit ihr sich steigende Lahmheit der Hintergliedmassen, die mit Allgemeinstörung einhergeht, zu erkennen. Da auch durch andere Aortenveränderungen ähnliche Erscheinungen ausgelöst

werden, kommt zur Sicherung der Diagnose die rektale Untersuchung in Betracht.

Bei der Sektion fällt die starke Erweiterung der in Frage stehenden Gefässe auf, und bei ihrer Eröffnung kommt ein das Lumen mehr oder weniger ausfüllender Thrombus zum Vorschein. Dieser steht mit der Gefässwand an einzelnen Stellen in intensiver Verbindung. Die Wandinnenfläche ist daselbst stark lädiert und mikroskopisch findet man in stark zerklüfteten Intimawucherungen Hohlräume mit Parasitenresten. In den anliegenden Thrombenmassen, die oft bröckelig und hart sind, wurden Strongylydenlarven oder deren Häute gefunden. Diese Wandbezirke sind zweifellos als Ausgangspunkt für die Thrombosierung zu betrachten. An den übrigen Orten ist der Thrombus mit der Wand entweder gar nicht verklebt und dieselbe daselbst verdünnt, oder sie ist mit ihm erst sekundär durch Einwucherung von Bindegewebe in Verbindung getreten. An Stellen ohne Adhärirung zeigt die verdünnte Gefässwand mikroskopisch ausser regenerativer Bindegewebswucherung der Intima starke Verdünnung der Muskelzellen und elastischen Fasern, häufige Zerreibungen derselben und gestreckten Verlauf der elastischen Elemente.

Die Pfröpfe in den Verzweigungen der Beckenarterien sind in den untersuchten Fällen nicht der Ausgangspunkt der Thrombosierung der Hauptgefässe gewesen, sondern sie müssen erst sekundär entstanden sein. Der meistens geschichtete Thrombus besteht zur Hauptsache aus Fibrin und Blutplättchen und nur zum kleinen Teil aus roten und weissen Blutkörperchen. Sowohl die makroskopischen, als die mikroskopischen Befunde weisen darauf hin, dass durch Strongylydenlarven bedingte Intimaläsionen die Ursache der Pfropfbildung sind. Auch Zschokke konnte in drei Fällen solche im Thrombus nachweisen. Diese Befunde, sowie die Tatsache, dass Thrombosierung dieser Gefässe bei andern Tieren und insbesondere beim Menschen, bei dem doch Arterienwanderkrankungen viel häufiger sind, selten vorkommt, zeigt wohl deutlich, dass in der Literatur einer selbständigen Aortitis eine zu grosse Bedeutung zugemessen wird. Ebenso scheint die Thrombenembolie von der vordern Gekrös-wurzel aus keine grosse Rolle zu spielen.

Warum gerade das Aortenende und seine Verzweigungen die Prädilektionsstelle für die Festsetzung der Larven und die Thrombenbildung sind, lässt sich wohl so erklären, dass die Parasiten von der Gekrösarterie in die Aorta wandern und von

dort bis zur Teilungsstelle fortgeschwemmt werden. In diesem Gebiet erfährt der Blutstrom eine starke Verlangsamung. Es entstehen dort Wirbel, Walzenbildungen und stehende Wellen, gewiss alles Umstände, die das Festsetzen der Larven und nachher das Haftenbleiben der Blutelemente an der lädierten Intima begünstigen.

In dem Fall von Veränderung der Brust- und Bauchaorta handelte es sich klinisch um intermittierende Lahmheit, die sich von der gewöhnlichen, durch Thrombosierung des hintern Aortenendes bedingten, zunächst dadurch unterschied, dass sie nach einer bestimmten Arbeitsleistung auftrat. Im Gegenteil machte sie sich bald schon nach kurzer Bewegung, bald aber trotz längerer Arbeit nicht geltend. Im weitem waren die Begleitsymptome, wie starker Schweissausbruch, grosse Atemnot, Angst und Zittern nur in geringerm Masse vorhanden. Endlich kehrte die normale Bewegungsmöglichkeit des Pferdes nach ganz kurzer Ruhe wieder zurück. Das gestürzte Tier erhob sich augenblicklich wieder und ging im Trab weiter, als ob nichts vorgefallen wäre. Rektal spürte man schwirrenden Puls der hintern Aorta und verminderte Pulsation ihrer Verzweigungen, jedoch fehlten die derb anzufühlenden Erweiterungen, wie sie bei der Thrombose feststellbar sind.

Der pathologisch-anatomische Befund zeigte, dass die klinischen Symptome durch diffuse Aortenstenose bedingt waren. Die Veränderung betraf die ganze hintere Aorta und den Anfangsteil ihrer Endäste, ganz besonders aber das Gebiet von der achten Zwischenrippenarterie bis zum Zwerchfell. Der Durchmesser des Lumens war daselbst durchschnittlich um 1 cm verringert. Nebst allgemeiner Schrumpfung des Gefässes und Verdickung seiner Wand wurde die Verengerung durch hochgradige Intimaverdickung verursacht.

Die mikroskopischen Veränderungen bestanden in welligen und leistenförmigen Intimaproliferationen mit zahlreichen neugebildeten Blutgefässen. In den Zwischensubstanzen der Media, namentlich im vordern Teil der Aorta thoracica, war Kalk abgelagert. Diese Veränderungen müssen als Arteriosklerose bezeichnet werden. Zum Unterschied von der gleichbenannten Gefässerkrankung beim Menschen überwiegen dabei die progressiven Metamorphosen gegenüber den regressiven.

Ausserdem wies die Aorta noch Veränderungen verminöser Natur auf. Es waren dies ovale Erhabenheiten im Anfangsteil

der Aorta descendens, Läsionen der Innenfläche mit thrombotischen Belägen, und darin eingebetteten Sklerostomularven im hintern Teil der Aorta thoracica, fetzige Beschaffenheit der Aortenintima und braunverfärbte Stellen an derselben im Gebiet der vordern Gekröswurzel.

Die Verringerung des Aortenlumens stellte dem Blutstrom ein Hindernis in den Weg, was zur gewaltigen Herzhypertrophie Veranlassung gab. Die Blutzufuhr zur Nachhand wurde verringert. Sie genügte nur noch im Stand der Ruhe des Tieres. Bei stärkerer Bewegung hingegen trat Anämie der Muskulatur mit nachfolgender Lähmung der Nachhand ein. Der Umstand, dass die Störungen so unregelmässig, d. h. nicht nach einer bestimmten Arbeitsleistung wie bei Thrombose auftraten und die normalen Bewegungsverhältnisse oft augenblicklich zurückkehrten, lässt die Vermutung aufkommen, dass hier Krämpfe der Hinterschenkelgefässe eine Rolle spielten. Es ist eine bekannte, wenn in ihrem Wesen auch nicht klare Tatsache, dass Veränderungen der Arterien, namentlich der Intima, vasomotorische Störungen zur Folge haben können. Da sich nun die Schenkel- und Beckenarterien bei der histologischen Untersuchung ebenfalls als hochgradig arteriosklerotisch verändert erwiesen, ist es wahrscheinlich, dass diese Veränderungen bis zu den Arteriolen hinunterreichten. Durch die pathologischen Zustände zu vasomotorischen Störungen disponiert, haben sich diese bei der Bewegung des Tieres wahrscheinlich infolge der erhöhten Inanspruchnahme krampfhaft kontrahiert. Dieser Vorgang hatte plötzlich eintretende Anämie der Muskulatur der Nachhand zur Folge, die beim Nachlassen des Gefässkrampfes in kurzer Zeit wieder ausgeglichen wurde.

Der Fall verdient besonderes Interesse, weil er zeigt, dass arteriosklerotische Gefässveränderungen in seltenen Fällen auch bei den Tieren zu schweren Funktionsstörungen führen können. Über die Ätiologie lässt sich nichts Bestimmtes sagen. Infolge der diffusen Ausbreitung des Prozesses können die Strongylidenlarven in der Aorta nicht als einzige Ursache der Gefässveränderungen angesehen werden. Auch ist unwahrscheinlich, dass dabei Parasitentoxine eine grosse Rolle gespielt haben.

Zum Schlusse möchte ich meinem hochverehrten Lehrer, Herrn Prof. Dr. O. Bürgi für die Zuweisung des Themas und Untersuchungsmaterials, sowie das rege Interesse, das er der Arbeit stets entgegenbrachte, herzlich danken. Ferner bin ich

Herrn Prof. Dr. E. Zschokke für die Mitteilung seiner Beobachtungen und Herrn Privatdozent Dr. H. Heusser für die Einführung in die histologische Technik verpflichtet.

Literaturverzeichnis.

1. Adelman. Das Aneurysma verminos. equi vom path.-anatomischen, statistischen, klinischen und zoologischen Standpunkte. Arch. f. wissenschaftl. und prakt. Tierheilk. 34 B. 1907.
2. Aschoff, L. Allgemeine Pathologie 1919.
3. Aschoff, L. Pathologische Anatomie 1921.
4. Ball. Intermittierendes Hinken beim Hund infolge Thrombose der Schenkelarterien. Journ. de méd. vét. 1911.
5. Bayer. Lehrbuch der Veterinär-Chirurgie 1887.
6. Bayer und Fröhner. Handbuch der tierärztlichen Chirurgie 1908.
7. Berges. Thrombose der Lungenarterie beim Rind. Mitt. d. Vereins badischer Tierärzte. 1907.
8. Bollinger. Die Kolik der Pferde und das Wurmaneurysma der Eingeweidearterien 1870.
9. Bouley. Recueil de méd. vét. 1846.
10. Bruckmüller. Lehrbuch der path. Zootomie 1869.
11. Chabert. Zit. nach Adelman.
12. Coquot und Leblois. Un cas de thrombose artérielle chez le chien. Rec. de méd. vét. 1919.
13. Davaine. Traité des Entozoaires 1866.
14. Ellenberger und Schütz. Jahresberichte über die Leistungen auf dem Gebiete der Veterinärmedizin 1888—1920.
15. Fiebiger. Tierische Parasiten 1923.
16. Folmer. Beitrag zur Kenntnis der klinischen Bedeutung des Aneurysma verminosum equi. Diss. Bern 1914.
17. Fröhner. Intermittierendes Hinken durch angeborene Aortenstenose. Monatshefte f. prakt. Tierheilk. 12 B. 1906.
18. Gratia. Une particularité anatomique des artères iliaques créant pour ces vaisseaux un lieu d'élection de thrombose chez le cheval. Annales de Brux. 1922.
19. Greve. Zit. nach Adelman.
20. Habersang. Intermittierendes Hinken beim Pferd infolge Erkrankung der Art. iliaca externa sinistra. Monatshefte f. prakt. Tierheilk. 1919.
21. Hellner. Zwei Fälle von Thrombose beim Pferd. Berl. tierärztl. Wochenschrift 1923.
22. Hering. Zit. nach Adelman.
23. Hering. Rep. 1840.
24. Hertwig. Prakt. Handbuch der Chirurgie für Tierärzte 1874.
25. Hess. Zit. nach Bayer und Fröhner.
26. Hingst. Aortenstenose beim Pferd infolge Endaortitis chron. deformans. Mitt. a. d. tierärztl. Prax. Roloff und Schütz 1883.
27. Hutyra und Marek. Spezielle Pathologie und Therapie der Haustiere 1920.
28. Joest. Spez. patholog. Anatomie der Haustiere. 1. B., 2. Hälfte, 1919.
29. Käppel. Dämpfungigkeit der Pferde veranlasst durch embolische Verstopfungen der Arteriae pulmonales. Berl. tierärztl. Wochenschrift 1918.

30. Kitt. Lehrbuch der allgemeinen Pathologie.
31. Kitt. Lehrbuch der path. Anatomie der Haustiere 1911.
32. Köllisch. Zur path. Anatomie und Ätiologie der sog. Arteriosklerose bei den Haustieren. Diss. Bern 1910.
33. Kranefoed. Ein Fall von Arteriosklerose bei einer Ziege. Diss. Hannover 1921.
34. Krause. Zur Frage der Arteriosklerose beim Rind, Pferd und Hund. Beiträge zur path. Anatomie und allg. Pathologie. 70. B. 1922.
35. Lerche. Ein Fall von Thrombose der Schenkelarterien beim Pferd. Berl. tierärztl. Wochenschrift 1920.
36. Lorscheid. Dämpfungigkeit bei einem Pferd, hervorgerufen durch Thrombosierung der Verzweigungen der Art. pulmonalis. Berl. tierärztl. Wochenschrift 1917.
37. Lyding. Zur Kenntnis der Arteriosklerose bei den Haustieren. Zeitsch. f. Tiermedizin. 11 B. 1907.
38. Meier. Thrombose und Embolien. Schweizer Arch. f. Tierheilk. 24 B. 1874.
39. Mering. Lehrbuch der spez. Pathologie 1919.
40. Möller und Frick. Spezielle Chirurgie für Tierärzte 1919.
41. Ohler. Ein Fall von Schulterlahmheit beim Pferd. Wochenschr. für Tierheilkunde. 50. B. 1906.
42. Olt. Die Wanderungen des *Strongylus armatus* und die Folgen seines Schmarotzertums. Deutsche tierärztl. Wochenschr. 1900.
43. Petit. Athérome expérimental et pathogénie de l'artériosclérose. Rec. de méd. vét. 1906.
44. Poepel. Deutsche tierärztl. Wochenschr. 1897.
45. Proeger. Thrombosis der Schenkelarterien bei einer an traumatischer Herzentzündung leidenden Kuh. Sächs. Vet. Bericht 1876.
46. Rademacher. Gurlt und Hertwigs Magazin 1837.
47. Ribbert. Allgemeine Pathologie und path. Anatomie 1914.
48. Römer. Thrombose der hintern Aorta und ihrer Äste. Zeitschr. f. Vet.-kunde. 29. und 30. Jahrg. 1919 und 1918.
49. Ruysch. Zit. nach Folmer.
50. Rudólphi. Zit. nach Folmer.
51. Scheiber. Thrombose der rechten Arteria axillaris bei einem Reitpferd. Berl. tierärztl. Wochenschr. 1918.
52. Schlegel. Die Sklerostomenseuche des Pferdes. Berl. tierärztl. Wochenschr. 1907.
53. Schmer. Thrombus in der Art. axillaris des l. Vorderfusses. Ref. in Berl. tierärztl. Wochenschr. 1923.
54. Stenström. O. Über das Aneurysma verminosum aus patholog. und histolog. Gesichtspunkten. Skand. Vet. Tidskr. 1918.
55. Sticker. Die drei Arten des bewaffneten Palissadenwurms. Deutsche tierärztl. Wochenschrift 1901.
56. Sticker. Über das Zustandekommen des Aneurysma verminosum equi. Deutsche tierärztl. Wochenschr. 1902.
57. Stöckli. Stenose der Aorta infolge Arteriitis chronica des vordern Endes beim Pferd. Schweizer Arch. f. Tierheilk. 1922.
58. Zinserling. Über patholog. Veränderungen der Aorta beim Pferd in Verbindung mit der Lehre der Atherosklerose des Menschen. Virchow Arch. B. 213.
59. Zschokke. Mündliche Mitteilungen.