

Zeitschrift: Schweizer Archiv für Tierheilkunde SAT : die Fachzeitschrift für Tierärztinnen und Tierärzte = Archives Suisses de Médecine Vétérinaire
ASMV : la revue professionnelle des vétérinaires

Herausgeber: Gesellschaft Schweizer Tierärztinnen und Tierärzte

Band: 66 (1924)

Heft: 15

Artikel: Ein Fall von Myocarditis beim Pferd

Autor: Aellig, A.

DOI: <https://doi.org/10.5169/seals-592355>

Nutzungsbedingungen

Die ETH-Bibliothek ist die Anbieterin der digitalisierten Zeitschriften. Sie besitzt keine Urheberrechte an den Zeitschriften und ist nicht verantwortlich für deren Inhalte. Die Rechte liegen in der Regel bei den Herausgebern beziehungsweise den externen Rechteinhabern. [Siehe Rechtliche Hinweise.](#)

Conditions d'utilisation

L'ETH Library est le fournisseur des revues numérisées. Elle ne détient aucun droit d'auteur sur les revues et n'est pas responsable de leur contenu. En règle générale, les droits sont détenus par les éditeurs ou les détenteurs de droits externes. [Voir Informations légales.](#)

Terms of use

The ETH Library is the provider of the digitised journals. It does not own any copyrights to the journals and is not responsible for their content. The rights usually lie with the publishers or the external rights holders. [See Legal notice.](#)

Download PDF: 06.02.2025

ETH-Bibliothek Zürich, E-Periodica, <https://www.e-periodica.ch>

schweren Fällen kommt jede Behandlung zu spät, denn contra mortem nulla herba.

Literatur:

1. Fischer, Schleiz: „Beitrag zur Therapie der Coryza gangränosa bovis“. B. T. W. 1920, Nr. 19.
2. Thun, Lokstedt: „Eigene Erfahrungen über Aolanbehandlung“. Inauguraldissertation. Berlin 1921. — „Ein neues Behandlungsverfahren der Maul- und Klauenseuche mittels unspez. Immunisierung durch Aolaninjektion.“ B. T. W. 1920, Nr. 37.
3. E. F. Müller, Hamburg-Eppendorf: „Die Haut als immunisierendes Organ.“ Münchener med. Wochenschrift 1921, Nr. 29. 1922, Nr. 43. 1923, Nr. 37. 1924, Nr. 7.
4. F. Glaser, Berlin: „onusschwankungen bei der Reizkörpertherapie.“ Med. Klin. 1922, Nr. 22.
Glaser und Buschmann: „Zur Frage der Reizkörpertherapie mit besonderer Berücksichtigung der Dosierung.“ Med. Klin. 1922, Nr. 9.
5. Rudolf Stahl, Rostock: „Über Fernwirkung im Organismus, Herdreaktionen und vegetatives Nervensystem.“ Klin. Wochenschr. 1923, Nr. 23.
6. Grawert: „Beitrag zur Kenntnis der unspezifischen Immunotherapie“. B. T. W. 1921, Nr. 52.
7. Heiss, Kirchweidach: „Ein Beitrag zur Proteinkörpertherapie“. T. R. 1921, Nr. 34.
8. Erban: „Über die parenterale Proteinkörpertherapie in der Veterinärmedizin.“ Inauguraldissertation. Berlin 1921.
9. Weichardt: Münch. med. Wochenschrift, 1915, Nr. 45. 1918, Nr. 22.
10. Lönne: „Eigenmilchinjektion.“ Zentralblatt für Gynäk. 1919, Nr. 45, 1920, Nr. 23.
11. Meyer: „Eigenmilchinjektionen.“ Zentralblatt f. Gynäk. 1920, Nr. 23.
12. Goldstein: „Wirkung des Aolan auf die Brustdrüsensekretion.“ Med. Klin. 1919, Nr. 47.

Aus der vet.-med. Klinik Bern. Direktor Prof. Dr. Noyer.

Ein Fall von Myocarditis beim Pferd.

Von Dr. A. Aellig, I. Assistent.

Am 14. November 1922 wurde der Klinik das Pferd eines Marktbesuchers zugeführt, weil es unvermittelt das gewohnte lebhaftes Temperament verloren habe und ausserdem dünnbreiige Kotentleerungen zeige. Auf näheres Befragen erfuhren wir ferner vom Besitzer, dass das Pferd das vorgelegte Futter am Morgen vor dem Wegfahren, entgegen seinem bisherigen Verhalten, nicht restlos aufgezehrt und dass es am Wagen einen sonst unbekanntem schleppenden Gang aufgewiesen hatte. Sonst war anamnestisch vorläufig nichts Wesentliches in Erfahrung zu bringen.

Befund beim Eintritt: Nährzustand ordentlich. Blick matt und starr; Gang unsicher, schleppend und schwankend. Sichtbare Schleimhäute dunkelrotblau-schmutzigorange (Cyanose mit Ikterus). Puls klein, kaum fühlbar, weich und sehr frequent (90 pro Min.) Rektaltemp. $40,2^{\circ}$ C., Herzstoss nicht fühlbar. Herztöne rein und rhythmisch. Pathologische Geräusche am Herzen fehlten. Die Perkussion zeigte den normalen Dämpfungsbezirk. Die Jugularen liessen sich nur schlecht stauen. Am Respirationsapparate waren ausser der hohen Atmungsfrequenz (18—24), die durch den fieberhaften Zustand genügend erklärt war, unphysiologische Verhältnisse nicht festzustellen. — Die Futteraufnahme war vollständig sistiert. Das Tier wies dargebotenes Brot, Rübli, Zucker usw. zurück. Die Bauchdecken erschienen bei normalem Bauchumfang leicht gespannt. Die Auskultation ergab lebhaft spastische peristaltische Kontraktion und stark wässerige Geräusche. Der Kot war von dünner wässriger Beschaffenheit und wurde im Bogen abgesetzt. Ausserdem zeigte er saure Reaktion und war stark stinkend. Der Harn enthielt viel Albumosen (eine mikroskopische Untersuchung wurde nicht gemacht) und Phosphate (Uranacetatprobe). Spez. Gew. 1035. Reaktion alkalisch (Harnprobe vom 3. Krankheitstage).

Sofort nach der Untersuchung erhielt das Pferd 5,0 Coffein natr. salycil. in 30,0 Aqua dest. subcutan am Hals.

Befund 3 Stunden später: Der Allgemeinzustand hatte sich verschlechtert. Das Pferd zeigte eine facies hypocratica. Die distalen Körperstellen fühlten sich kühl an. Puls an der Maxillaris und Radialis nicht mehr palpierbar. Das Pferd zitterte am ganzen Leibe synchron mit den Herzschlägen. Die Tachycardie hatte zugenommen (100 Schläge pro Min.). Dieser Wert musste mit Rücksicht auf das ruhige Stehen des Tieres ernster beurteilt werden als die Frequenz, die beim Eintritte angetroffen wurde. Die Rektaltemperatur war auf $39,5^{\circ}$ C. zurückgegangen. Kot wurde immer noch in dünnflüssiger Form ausgeschieden.

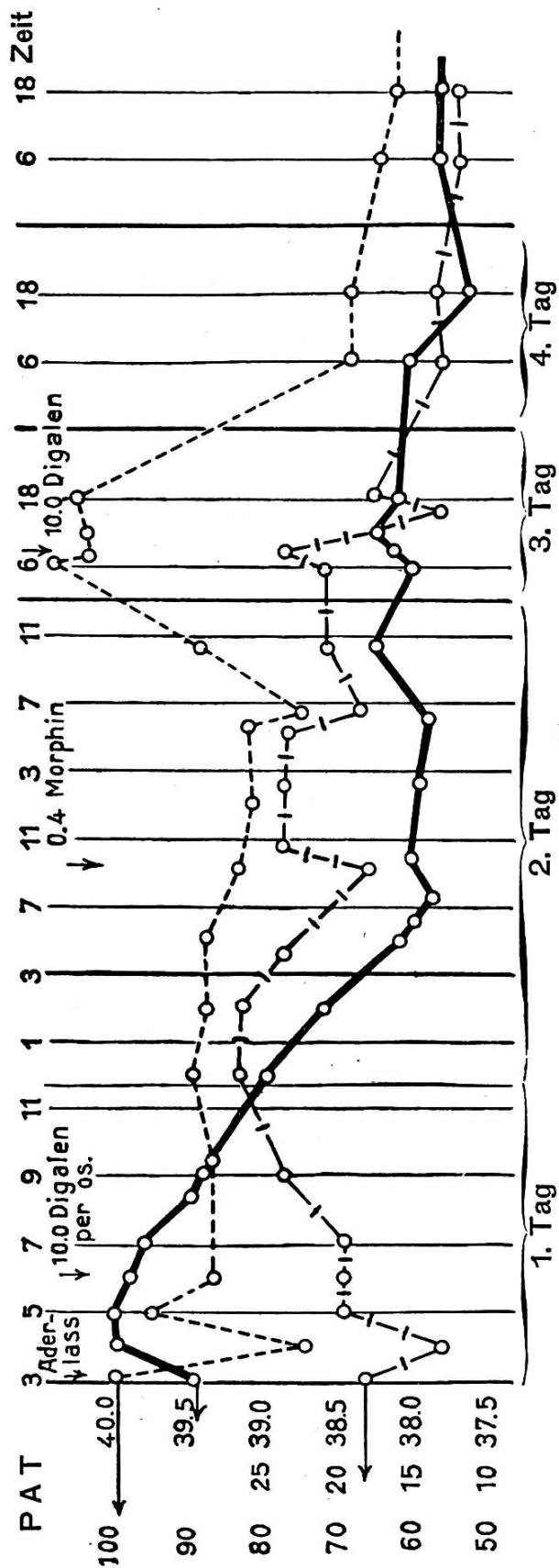
Ich entzog nun dem Tiere, nachdem der anwesende Eigentümer neuerdings auf den sehr ernsten Zustand aufmerksam gemacht war, 3 Liter Blut. Diese Operation wurde durch die mangelhafte Füllung der Vena jugularis unangenehm erschwert und nötigte mich, eine Aderlassschnur zu benützen. — Das Pferd wurde fortwährend beobachtet. Schon kurze Zeit nach dem Aderlasse verschwand das auffällige Zittern. Eine Stunde nach dem Blutentzuge war der Maxillarpuls wieder schwach

fühlbar, die Frequenz auf 75 pro Min. zurückgegangen und die tief zyanotische Färbung der sichtbaren Schleimhäute hatte einer mehr blässrötlichen Tönung Platz gemacht. Respirationsfrequenz 14 pro Min. Temperatur 40,0° C. Da die dünnflüssigen und stinkenden Defäkationen andauerten, erhielt das Pferd 10,0 Kreolin in einer Pille. Diese Medikamentation wurde aber nicht weiter ausgeführt, um keine Nierenreizung zu erhalten, da der Verdacht bestand, die akute Enteritis könnte mit einer akuten Nephritis verbunden sein, eine Ansicht, die durch die am dritten Tage angestellte Harnuntersuchung bestätigt wurde. Aus dem gleichen Grunde wurde von der Verabreichung von Kalomel abstrahiert.

Als die Pulsfrequenz ohne Verschlechterung des Allgemeinzustandes wieder gegen 100 anstieg, erhielt das Pferd in einer Pille mit Bolus alba 10,0 Digalen. Der Allgemeinzustand blieb immer noch schlecht. Das Pferd nahm gar kein Futter auf; es hörte nicht auf Anrufe und hielt den Kopf dauernd gesenkt. Dagegen waren die Reflexe deutlich vorhanden. Da die diarrhoeischen Entleerungen am zweiten Krankheitstage anhielten, injizierte ich dem Tiere 0,4 Morphin muriat., um die neuerdings spastische Peristaltik zu dämpfen, und um ihm Erleichterung zu verschaffen. Die allgemeine Schwäche war so gross, dass es umzufallen drohte.

Aus der nachstehenden Kurve ersehen wir, dass die Temperatur auf die Norm zurückgeht, während eine Tachykardie weiter bestehen bleibt. Die Pulsbeschaffenheit blieb noch schlecht, so dass zur sicheren Zählung immer noch auskultiert werden musste. Auch die Atmungsfrequenz bewegte sich weiterhin über der normalen Grenze. Trotz genauer Untersuchung liess sich am Respirationsapparate nichts Pathologisches feststellen. Gegen Abend des zweiten Krankheitstages kam es zu einem neuen Anstiege der Pulsfrequenz. Deshalb erhielt das Pferd am Morgen des dritten Krankheitstages noch einmal 10,0 Digalen per os. Wie aus der Kurve ersichtlich ist, ging hierauf die Tachycardie zurück, ohne dass indessen die Norm erreicht wurde. Die Pulsbeschaffenheit besserte sich und die einzelnen Wellen waren an der Maxillaris deutlich palpierbar. Im Verlaufe des Tages äusserte die Stute etwas Fresslust, indem sie dargebotenes Brot, gezuckerte Möhren und gezuckerte Haferflocken aufnahm. Um die andauernden diarrhoeischen Defaekationen zu sistieren, verabfolgte ich ihr 5,0 Opium pulv. mit Rad. Althaeae.

Am vierten Krankheitstage setzte das Pferd normalen Köt



Fiebertabelle.

| Tag | Stunde | Pulse | Resp. | Temp. | Notes |
|---------|-------------------|-------|-------|-------|------------------------------|
| 14. XI. | 11 | 90 | 20 | 40.2 | 5.0 Coffein natr. salicyl |
| | 15 | 100 | 18 | 39.5 | 3 l Blut entzogen |
| | 16 | 75 | 14 | 40.0 | 10.0 Kreo- lin per os. |
| | 17 | 96 | 20 | 40.0 | |
| | 18 | 87 | 20 | 39.9 | 10.0 Diga- len per os. |
| | 19 | 90 | 20 | 39.8 | |
| | 20. ³⁰ | — | — | 39.5 | |
| | 21. ¹⁵ | 87 | 24 | 39.4 | |
| | 24 | 90 | 26 | 39.0 | |
| 15. XI. | 2 | 88 | 26 | 38.6 | |
| | 4 | 88 | 24 | 38.2 | |
| | 6 | — | — | 38.0 | |
| | 9 | 84 | 18 | 37.9 | |
| | 12 | 81 | 24 | 38.1 | |
| | 14 | 84 | 24 | 38.0 | |
| | 17 | 81 | 24 | — | |
| | 18 | 75 | 18 | 37.9 | |
| | 22 | 87 | 21 | 38.3 | 0,4 Morphin |
| 16. XI. | 6 | 108 | 21 | 38.0 | 10.0 Diga- len per os. |
| | 9 | 104 | 21 | 38.1 | |
| | 16 | 94 | 14 | 38.2 | |
| | 18 | 96 | 16 | 38.1 | |
| 17. XI. | 6 | 69 | 14 | 38.0 | |
| | 18 | — | — | 37.8 | |
| 18. XI. | 6 | 66 | 13 | 37.9 | |
| | 18 | 64 | 14 | 37.7 | |

ab. Es begann auch spontan Futter aufzunehmen (Heu und Hafer). Der Allgemeinzustand erschien sehr gut. Die Tachycardie bestand aber weiterhin.

Bemerkungen über Ätiologie, Pathogenese, Diagnose und Ausgang.

Nachträglich konnte ich in Erfahrung bringen, dass das Pferd mit leicht geschimmeltem Korne gefüttert worden war, so dass die Enteritis wahrscheinlich mykotischen Ursprunges war. Waren die ersten krankhaften Erscheinungen nur geringe, dass sie übersehen oder ihnen doch weiter keine Beachtung geschenkt wurde, so bewirkte der lange zurückzulegende Weg, wie alle grossen Anstrengungen in Initialstadien von akuten Krankheiten, ein sehr rasches Ansteigen der pathologischen Erscheinungen bis zum Leben bedrohenden Punkte. Die Störungen des Zirkulationsapparates könnten in direktem Zusammenhange stehen mit jenen des Darmtraktes. (Kausal.) Am nächsten würde es nun liegen, an eine Erweiterung der Intestinalgefässe zu denken, sei es infolge Reizung der Dilatatoren oder Lähmung der Konstriktoren, die ausserdem dem Gesetze der reziproken Innervation (Bayliss) unterworfen sind. Eine blosser aktive Hyperämie infolge der entzündlichen Vorgänge dürfte wohl keine so grossen Blutmengen ableiten, dass so schwere Cyanose in ihrem Gefolge auftreten könnte. Da die Eingeweidegefässe ca. $\frac{2}{3}$ der gesamten Blutmenge zu fassen vermögen, ist es klar, dass in diesem Falle die peripheren Gebiete nur schlecht versorgt werden können. Das noch zirkulierende Blut vermag dem Gasstoffwechsel nicht zu genügen. Es kommt zu einer Kohlensäureüberladung (Cyanose). Auch das Herz selbst, das ausserdem nur mit schlechter Füllung arbeitet, wird durch die Coronargefässe mangelhaft ernährt. Die Folge ist eine Tachycardie und sekundäre Insuffizienz. Der Wegfall der zentralen Vaguswirkung zufolge Sauerstoffmangels verstärkt diese positiv chronotrope Wirkung. — Allgemein: Die Erscheinungen der Herzschwäche stellen sich auch hier ein.

Therapeutisch begegnen wir diesem Zustand am besten durch Vasokonstriktion. Von diesem Gesichtspunkte aus erhielt das Pferd 5,0 Coffein natr. salicyl. subcut. Wie schon oben erwähnt, entsprach der Erfolg nicht den Erwartungen. Da der Kollaps in drohender Nähe stand, musste jetzt vor allem das Herz entlastet werden. Dazu diente ein Aderlass. Er durfte um so eher angewandt werden, als die Dyspnoe nicht wesentlich ausgebildet war, und eine Dilatation der Abdominalgefässe mit

Stase, die medikamentell nicht zu beeinflussen war, ohnehin mit grösster Wahrscheinlichkeit ad exitum geführt haben würde. Für diesen letztern Fall hätte natürlich eine Contraindicatio bestanden. Die erneute Zusammenfassung des Symptomenkomplexes hatte aber die Diagnose Myocarditis parenchymatosa mehr in den Vordergrund gerückt. Der Erfolg des Blutentzuges entschied meiner Ansicht nach für diesen Zustand. Auch der weitere Verlauf stützt die Richtigkeit dieser Diagnose.

Das Pferd wurde am 7. Krankheitstage fieberfrei mit etwelcher Tachycardie (58—60) dem Besitzer an Hand gegeben. Bei der immer noch zweifelhaften Prognose erhielt er den dringenden Rat, das Tier bis Neujahr ausser Dienst zu stellen.

Als angenehme Zugabe entwickelte sich später, wie mir der behandelnde Kollege mitteilte, ein Senkungsabszess am Halse, den ich auf das Coffein zurückzuführen geneigt bin. Von ihm erfuhr ich auch, dass die Tachycardie noch längere Zeit fortbestand und dass das Pferd seit Januar 1923 zur Zufriedenheit des Eigentümers wieder in Arbeit steht.

Zur Frage des Abschlachtens oder Durchseuchens bei Maul- und Klauenseuche.

(Beobachtetes und Gesammeltes aus der Seuchen- und Seuchen-
Nachzeit 1914/1921.)

Von Dr. F. X. Weissenrieder,
gewesener Adjunkt des Kantonstierarztes, Bern.

(Schluss)

III. Schlussfolgerungen.

Wie unsere Ausführungen in ihrer teilweisen geschichtlichen und statistischen Gliederung aus naheliegenden Gründen nicht durchwegs Neues bieten konnten und wollten, so trifft dies in der Folge auch bei den daraus gezogenen Schlussfolgerungen zu. Aufbauend auf einem sehr umfangreichen und zuverlässigen Untersuchungsmaterial bilden diese Schlüsse aber doch in mannigfacher Hinsicht eine wünschbare Stütze und den Beweis für manche, auch inskünftig noch bedeutsame Frage aus dem Gebiet der Tierseuchenbekämpfung.

Grundlegend für unsere Schlussfolgerungen ergibt sich aus unseren Ausführungen und Darlegungen die Tatsache, dass über den Wert oder den Unwert des seit 1914 und