

# Untersuchungen über die Kastrationsatrophie am Uterus des Rindes [Schluss]

Autor(en): **Hagmann, Adolf**

Objektyp: **Article**

Zeitschrift: **Schweizer Archiv für Tierheilkunde SAT : die Fachzeitschrift für Tierärztinnen und Tierärzte = Archives Suisses de Médecine Vétérinaire ASMV : la revue professionnelle des vétérinaires**

Band (Jahr): **71 (1929)**

Heft 4

PDF erstellt am: **21.07.2024**

Persistenter Link: <https://doi.org/10.5169/seals-588702>

## **Nutzungsbedingungen**

Die ETH-Bibliothek ist Anbieterin der digitalisierten Zeitschriften. Sie besitzt keine Urheberrechte an den Inhalten der Zeitschriften. Die Rechte liegen in der Regel bei den Herausgebern.

Die auf der Plattform e-periodica veröffentlichten Dokumente stehen für nicht-kommerzielle Zwecke in Lehre und Forschung sowie für die private Nutzung frei zur Verfügung. Einzelne Dateien oder Ausdrucke aus diesem Angebot können zusammen mit diesen Nutzungsbedingungen und den korrekten Herkunftsbezeichnungen weitergegeben werden.

Das Veröffentlichen von Bildern in Print- und Online-Publikationen ist nur mit vorheriger Genehmigung der Rechteinhaber erlaubt. Die systematische Speicherung von Teilen des elektronischen Angebots auf anderen Servern bedarf ebenfalls des schriftlichen Einverständnisses der Rechteinhaber.

## **Haftungsausschluss**

Alle Angaben erfolgen ohne Gewähr für Vollständigkeit oder Richtigkeit. Es wird keine Haftung übernommen für Schäden durch die Verwendung von Informationen aus diesem Online-Angebot oder durch das Fehlen von Informationen. Dies gilt auch für Inhalte Dritter, die über dieses Angebot zugänglich sind.

wesenheit von Fremdkörpern in den Harnwegen (Parasiten, Blut- und Fibringerinnsel, nekrotische Gewebsfetzen, Harnzylinder, Epithelien und namentlich Bakterien) an denselben ablagern und den Kern für den wachsenden Harnstein bilden. Von einigen Autoren wird angenommen, dass für die Urolithiasis überdies noch eiweissartige oder schleimige Stoffe (kolloidale Klebstoffe) als Bindemittel nötig sind.

Beim Pferd wird der kohlensaure Kalk des alkalischen Harnes schon physiologisch im Nierenbecken und in der Blase ausgefällt (trüber Urin!) und dadurch die Bildung von Harnsteinen begünstigt. Nach den oben zitierten Autoren sind für die Entstehung der Krankheit kalkreiches oder mit Erdteilen reichlich vermisches Tränkewasser, ferner verschlammte Futtermittel von besonderer Bedeutung. Im weiteren können einseitige Fütterung mit Kleie, Kartoffeln, Schlempe, Knochenmehl etc. und entzündliche Erkrankungen der Harnwege, sowie Harnretentionen als ursächliche Faktoren angeführt werden.

Die Harnsteine sind aus verschiedenen Stoffen zusammengesetzt; in der Hauptsache enthalten sie beim Pferd nach Kitt kohlensauren und phosphorsauren Kalk, kohlensaure Magnesia, Spuren von Eisen, seltener Kieselsäure.

Es unterliegt keinem Zweifel, dass das Pferd im vorliegenden Fall schon lange Zeit fortwährend eine Menge kleinerer und grösserer Harnsteine absetzte. Dies dauerte so lange, bis die l. Niere vollständig zerstört, der Ureter durch den grossen Fremdkörper verschlossen war, was die Ursache der Kolikerscheinungen bildete. Da das Pferd nur ca.  $\frac{1}{2}$  Jahr im Besitze des K. war, konnten Erhebungen betr. recidivierende Kolikanfälle nicht gemacht werden.

Aus dem vet.-anat. Institut der Universität Bern (Direktor: Prof. Dr. Rubeli).

## Untersuchungen über die Kastrationsatrophie am Uterus des Rindes.

Von Adolf Hagmann, Tierarzt. [(Schluss)]

Als Mittelzahlen ergeben sich aus den 21 Fällen für die 3 Abschnitte folgende Werte:

### 1. Muscul. subserosa.

in Abschnitt	nicht kastriert	kastriert
a	2320 $\mu$	722 $\mu$
c	2320 $\mu$	768 $\mu$
e	756 $\mu$	373 $\mu$

## 2. Stratum vasculare II + Muscul. propria.

in Abschnitt	nicht kastriert	kastriert
a	4170 $\mu$	2266 $\mu$
c	4283 $\mu$	2736 $\mu$
e	2532 $\mu$	1647 $\mu$

## 3. Mukosa.

in Abschnitt	nicht kastriert	kastriert
a	2120 $\mu$	833 $\mu$
c	2170 $\mu$	915 $\mu$
e	1680 $\mu$	745 $\mu$

Daraus ergibt sich für die gesamte Wandstärke (bestehend aus Muscul. subserosa, Stratum vasculare II + Muscul. propria und Mukosa).

in Abschnitt	nicht kastriert	kastriert
a	8610 $\mu$	3821 $\mu$
c	8773 $\mu$	4419 $\mu$
e	4968 $\mu$	2765 $\mu$

Aus diesen Gegenüberstellungen lässt sich nun auch der absolute prozentuale Anteil der einzelnen Gewebsschichten des kastrierten zum normalen Uterus berechnen.

## In Abschnitt a

Muscul. subserosa .....	31%
Muscul. propria + Strat. vasculare II .....	54%
Mukosa .....	39,3%

## In Abschnitt c

Muscul. subserosa .....	33%
Muscul. propria + Strat. vasculare II .....	64%
Mukosa .....	42%

## In Abschnitt e

Muscul. subserosa .....	49%
Muscul. propria + Strat. vasculare II .....	65%
Mukosa .....	44%

Für die einzelnen Gewebsschichten in diesen drei verschiedenen Uterusabschnitten lassen sich somit folgende Schlüsse ziehen:

In Abschnitt a erfährt die Muscul. subserosa die stärkste Atrophie, dann folgt die Mukosa; am wenigsten reduziert sind die Muscul. propria + Strat. vasculare II.

Für Abschnitt c gilt die gleiche Reihenfolge, nämlich Muscul. subserosa, Mukosa und Muscul. propria + Strat. vasculare II.

In Abschnitt e dagegen erfährt die Mukosa die stärkste Atrophie, es folgt die Muscul. subserosa und am wenigsten reduziert auch wieder das Strat. vasculare II + Muscul. propria.

Vergleicht man aber den prozentualen Anteil der einzelnen Gewebsschichten zu der gesamten Wandstärke der Uteri an kastrierten und nicht kastrierten Kühen, so ergeben sich auch hier deutliche Verschiebungen in den einzelnen Abschnitten derselben.

Tabelle 7.

Prozentualer Anteil der Muscul. subserosa, Stratum vasculare II + Muscul. propria und Mukosa an der gesamten Uteruswandstärke.

## 1. Nichtkastriert.

	a	c	e
	%	%	%
Muscul. subserosa .....	26,94	26,42	15,42
Stratum vasculare II + Muscul. propria .....	48,43	48,85	50,76
Mukosa .....	24,63	24,73	33,82

Prozentualer Anteil der Muscul. subserosa, Stratum vasculare II + Muscul. propria und Mukosa an der gesamten Uteruswandstärke.

## 2. Kastriert.

	a	c	e
	%	%	%
Muscul. Subserosa .....	18,89	17,37	13,5
Stratum vasculare II + Muscul. propria .....	59,3	61,8	59,5
Mukosa .....	21,81	20,83	27,0

Aus Tabelle 7 ist also ersichtlich, dass der prozentuale Anteil der Muscul. subserosa und der Mukosa an der gesamten Wandstärke nach der Kastration geringer geworden ist (stärkere Atrophie).

Die Muscul. propria mit dem in sich eingeschlossenen Stratum vasculare II scheint nach Tabelle 7 stärker geworden zu sein. Dass aber alle drei Schichten gegenüber dem normalen Uterus atrophiert sind, ergibt sich deutlich aus der Zusammenstellung der absoluten Atrophie auf Seite 180. Bei der Beschreibung der histologischen Veränderungen der einzelnen Gewebsschichten wird man aber später erkennen, dass auch die Muscul. propria stark atrophiert und nur das Stratum vasculare II inmitten dieser Muskelschicht es ist, das die geringste Atrophie erleidet.



Nach diesen Ergebnissen soll versucht werden festzustellen, in welcher Gewebsschicht die Atrophie nach der Kastration sich zuerst bemerkbar macht.

Sokoloff (8), der an Hunden experimentelle Forschungen machte, konnte beobachten, dass nach beidseitiger Entfernung der Ovarien zuerst eine deutliche Atrophie in der Muscul. propria eintritt und die Muscul. subserosa erst später atrophische Veränderungen erleidet.

Um diese Frage auch am Uterus kastrierter Kühe beantworten zu können, stelle ich in Tabelle 8 den prozentualen Anteil der einzelnen Gewebsschichten zur gesamten Uteruswand im Corpus uteri zu verschiedenen Kastrationszeiten zusammen.

Der Einfluss der Kastration auf die einzelnen Schichten bei verschieden langer Kastrationszeit, ist beim Rinde nicht so eindeutig zu ersehen, wie sie Sokoloff (8) an Hunden beobachtete. Am Uterus von Kühen ist schon das Verhalten des Stratum vasculare II innerhalb der Muscul. propria gänzlich verschieden, so dass hier diese beiden Schichten nicht getrennt gemessen werden konnten. Aus diesem Grunde ist tabellarisch nicht direkt ersichtlich, wie die eigentliche Muscul. propria quantitativ atrophiert ist. Bei Kühen kann die Frage also nur gestellt werden, ob zuerst die Muscul. subserosa (Musculatur) oder die Mukosa atrophiert.

Tabelle 8.

Der % Anteil der Mukosa, des Strat. vasculare II + Muscularis propria und Muscul. subserosa an der gesamten Uteruswand im Corpus uteri zu verschiedenen Kastrationszeiten.

Fall	Alter	kastriert	Mukosa	Strat. vasc. II + Musc. propria	Muscul. subserosa
			%	%	%
I		norm.	24,63	48,43	26,94
II	4½	5 Mon.	23,6	58,5	17,9
III	10	5½	21,74	61,7	16,56
IV	10	5½	33,5	47,1	19,4
V	5	6	19,6	56,4	24,0
VI	7	7	17,1	68,8	14,1
VII	4	7½	30	51,8	18,2
VIII	5	8½	22,5	60	17,5
IX	6	10	13,6	66,3	20,1
X	6	12	18,8	65,2	16,0
XI	6	13	22,8	55,6	21,6
XII	7	14	20,8	60,7	18,5
XIII	10	14	23,0	60,2	16,8
XIV	6	15	14,9	62,3	22,8
XV	5	18	18,2	60,6	21,2
XVI	9	24	19,1	67,5	13,4
XVII	11	36	19,4	59,1	21,5

Aus der Tabelle 8 ergibt sich, dass in 7 Fällen die Mukosa bedeutend weniger atrophiert ist, als die Muscul. subserosa; das umgekehrte Verhältnis, wonach die Mukosa stärker reduziert ist als die Muskelschicht, finde ich 5 mal. In 4 Fällen ist die Atrophie in beiden Schichten (Muscul. subserosa und Mukosa) gleich stark ausgebildet. Nach Fall II, III, IV, VI, VII und VIII, also bei Uteri mit kürzester Kastrationszeit, ist die Mukosa weniger stark atrophiert als die Muscul. subserosa. (In Fall V verhält es sich gerade umgekehrt). Von Fall IX an wechselt das Verhältnis zum Teil zugunsten der Muscul. subserosa oder die Atrophie ist in beiden Schichten ziemlich gleichmässig ausgeprägt. Interessant ist das Verhalten von Fall XVII mit einer Kastrationsdauer von 36 Monaten. Hier scheint die Atrophie nach der Kastration zum Stillstand gekommen zu sein, indem sowohl die Mukosa als auch die Muscul. subserosa wieder fast den gleichen prozentualen Anteil an der gesamten Uteruswand haben. (Aber doch deutlich atrophiert.)

Nach diesen wechselnden Befunden ist also die Beantwortung der gestellten Frage nicht so eindeutig möglich. Es scheint zwar, dass die Atrophie kurz nach der Kastration zuerst stärker in der Muskulatur einsetzt, gleichzeitig, wenn auch weniger intensiv, aber auch in der Mukosa.

Bei längerem Ausfall der innersekretorischen Wirkung der Ovarien überwiegt die Atrophie bald in der Mukosa, bald in der Muscul. subserosa, oder die Atrophie ist in beiden Schichten gleich stark ausgeprägt. Mit der Zeit scheint zwar die Intensität der Atrophie abzunehmen, um eine bestimmte Grenze nicht zu überschreiten, wofür die gefundenen Masse bei einer Kuh sprechen, die 36 Monate nach der Kastration zur Schlachtung kam.

In Abschnitt c beobachtete ich ein ähnliches Verhalten; an den Hornenden jedoch scheint die Reduktion in der Mukosa zuerst stärker einzusetzen als in der Muskulatur.

Weiterhin soll nun auch noch untersucht werden, ob ein Unterschied in der Stärke der Atrophie der Muskulatur und Mukosa am Ansatz des Lig. latum und an der antimesometralen Wand besteht.

Für diese Untersuchung eignen sich besonders gut Querschnitte aus den Hornenden, indem vor allem in Abschnitt e ganze Querschnitte eingebettet und so Übersichtsbilder hergestellt werden können. Dabei beobachtete ich aber an Serienschnitten, dass geringe Schwankungen in der Stärke der ein-

zelenen Schichten schon nach wenigen Schnitten vorkommen können und vor allem das Bild der Muscularis propria zum Stratum vasculare II häufig wechselt.

Zur Kontrolle verwendete ich den Uterusquerschnitt einer 5jährigen Kuh. Die Mukosa ist in Abschnitt e sehr stark entwickelt und gefaltet, das Lumen sehr eng. Diese starke Faltenbildung der Mukosa macht aber ein genaues Messen derselben recht schwierig, um so mehr als in Serienschnitten die Höhe der Falten wechselt und auch am Lumen Lageveränderungen beobachtet werden können. Aus einer Reihe von Serienschnitten am Kontrolluterus mass ich immer die geringste Mukosahöhe an den vier verschiedenen Wandabschnitten und erhielt so die in Tabelle 9 angegebenen Mittelzahlen.

Bei den Kastrationsfällen ist die Faltung der Schleimhaut nicht mehr so stark, so dass ich dort immer aus den verschiedenen Wandabschnitten die mittlere Höhe der Mukosa mass, und so aus den 21 Fällen die in Tabelle 9 angegebenen Mittelwerte erhielt.

Tabelle 9.

Die Masse der einzelnen Schichten betragen  
in Abschnitt e an den verschiedenen Wandabschnitten:

		nichtkastriert		kastriert	
Muscul. subserosa	dorsal		592		329
	antimesom.	Mittel 633	<u>672</u>	Mittel 360	<u>403</u>
	ventral		636		349
Strat. vasc. II + Muscul. propria	dorsal		3008		1611
	antimesom.	Mittel 2701	<u>2008</u>	Mittel 1615	<u>1469</u>
	ventral		3088		1764
Mukosa	dorsal		1670		752
	antimesom.		<u>1700</u>		<u>796</u>
		Mittel		Mittel	
	ventral	1640	1540	749	677
	mesometr.		1660		770

Vergleicht man in Tabelle 9 die Stärke der Mukosa dorsal antimesometral, ventral und mesometral, so ergibt das Mittel aus sämtlichen „kastrierten“ Uteri antimesometral sogar die stärkste Mukosa; dann folgen die Mukosaabschnitte mesometral, dorsal und ventral. Dabei sind die Unterschiede in der Schleimhautdicke nicht besonders auffällig.

Aus Tabelle 9 ist weiter ersichtlich, dass die Muscul. propria + Stratum vasculare II antimesometral schon normalerweise



viel schwächer sind, als zum Beispiel dorsal und ventral, was auch in den Mittelwerten der „kastrierten“ Uteri zu beobachten ist.

Die Muscul. subserosa dagegen fand ich antimesometral sowohl bei normalen, wie bei den Kastrationsfällen stärker als dorsal und ventral.

Aber auch in den übrigen Abschnitten des Uterus, wo die Mukosa nach Fig. 1 an 4 verschiedenen Wandpartien gemessen wurde, konnte ich an dem dem Mesometriumansatz gegenüberliegenden Abschnitt der Uteruswand (d. h. in Abschnitt c und d antimesometral, in Abschnitt b dorsal und am Septum und in Abschnitt a dorsal) keine stärkere Atrophie der Mukosa beobachten.

Diese Befunde stehen im Widerspruch mit den Beobachtungen Halters (5), welcher die ausgesprochenste Atrophie an den Wandpartien, entgegengesetzt des Ansatzes des Lig. latum uteri, feststellte. Zu diesen Feststellungen Halters ist aber zu sagen, dass die Wandstärke (nach Tabelle 9) antimesometral schon normalerweise an den Hörnern geringer ist, indem vor allem das Stratum vasculare II an diesen Abschnitten sehr gering ausgebildet ist. Wie aber aus den vorangegangenen Untersuchungen hervorging, atrophiert aber gerade das Stratum vasculare II prozentual am wenigsten. So ist die stärkere Atrophie antimesometral eigentlich nur eine scheinbare, indem z. B. die Muscul. subserosa antimesometral, sowohl am normalen, wie am kastrierten Uterus stärker ist als dorsal und ventral, ebenso am Übergang auf die Muskulatur der Serosablätter.

Auch Jentzer und Beuttner (3) erwähnen eine geringere Atrophie der Muscul. propria am Lig. latum-Ansatz. Nun ist aber das Messen der Muscul. propria für sich allein nicht gut möglich, indem an Serienschnitten bald die Muskul. propria, bald das Stratum vasculare II überwiegen, und am Lig. latum Ansatz von der Muskul. propria aus zahlreiche Fasern zwischen die zuführenden Gefäße ausstrahlen. An Kontrolluteri fand ich aber die Muskul. propria mesometral schon normalerweise stärker als antimesometral.

### III.

#### **Histologische Veränderungen am Uterus kastrierter Kühe.**

Nach dieser mehr zahlenmässig festgestellten Atrophie der einzelnen Gewebsschichten, sollen nun aber die speziellen histologischen Veränderungen in der Mukosa, sowie in den übrigen



Schichten untersucht werden, ohne aber mehr auf die Stärke derselben einzutreten.

Um aber auch hier die atrophischen Veränderungen nach der Kastration besser ersehen zu können, möchte ich an dieser Stelle die Beschreibung der Mukosa des normalen Uterus nachholen und speziell auf das normale Drüsenbild aufmerksam machen.

Schmaltz (2) beschreibt den normalen Bau der Mukosa wie folgt: Die Dicke der Mukosa des Rindes beträgt 1,5—4 mm. Die Oberfläche der Schleimhaut trägt ein mehrschichtiges Epithel, dessen oberflächlichste Schicht Zylinderform aufweist. Die Gesamthöhe der Epitheldicke beträgt im Corpus uteri etwa 20  $\mu$ , in den Cornua 30—50  $\mu$ .

Der Bindegewebskörper der Mukosa ist bis an die Muscul. propria heran zugleich das Stratum glandulare. Unter der Oberfläche zeigt sich ein grösserer Zellreichtum, der jedoch verschieden ausgebildet ist, so dass die zellreiche Oberflächenschicht an manchen Stellen auffälliger und breiter wird. Das Stroma zwischen den Drüsen ist ausserordentlich locker. In seiner äussern Zone enthält es in wechselnder Zahl grössere Gefässe. Der Drüsenstand ist im ganzen ein lichter; man kann daran zwei Zonen unterscheiden: in der innern oder auch oberflächlichen Zone finden sich lange, meist ziemlich weite Drüsen-schläuche in ziemlich weiten Abständen voneinander. In der äussern oder tiefern Zone dagegen sieht man fast nur Drüsen- querschnitte von geringerem Durchmesser in viel grösserer Zahl. In der innern Zone liegen die Durchschnitte weiter Tubuli oft gruppenweise dicht beieinander und streben offenbar einer gemeinsamen Mündung zu. Das Drüsenepithel ist aber in beiden Zonen dasselbe, nur in der Epithelhöhe bestehen Unterschiede.

Das Drüsenepithel bildet eine Schicht hoher Zylinder (mit basalständigem, rundlich bis ovalem Kern), die ein deutliches Lumen umfassen. Das Drüsenlager reicht in den Hörnern nicht allein bis an die Muskularis heran, sondern senkt sich stellenweise in dieselbe hinein und zwar da, wo die Ringmuskulatur von Gefässzügen durchbrochen wird.

Im Corpus uteri nimmt die Zahl der Drüsen ab. Die Mukosa der Cornua und des Corpus uteri enthält die Anlage der Karunkeln. Sie stellen sich als einfache Einlagerungen in die Schleimhaut dar. Von der Umgebung heben sie sich jedoch auffällig genug ab durch ihr dichtes Gefüge und das gänzliche Fehlen von Drüseneinlagen. Sie sind von gewöhnlichem Ober-

flächenepithel überzogen. Darunter liegt ein ausserordentlich zellreiches Bindegewebe. Die ganze Karunkelanlage nimmt die obere Hälfte ein, während die darunter liegende Schleimhautzone stets eine grosse Anzahl grösserer Gefässe aufweist.

Über den Bau der Drüsen in der äusseren Zone ist zu sagen, dass die Drüsenschläuche sich reichlich teilen. Dabei ist die Teilung eine gabelige. Einzelne dieser primären Gabeln enden bald blind, andere teilen sich wieder und bilden sekundäre, tertiäre und mehrteilige Schläuche. Aus dieser starken Verzweigung in der tiefsten Schicht der Mukosa erklärt sich auch, dass man häufig ganze Gruppen von meist quer getroffenen Drüsenschläuchen in unmittelbarer Nähe der Muscul. propria findet.

Als normale Masse der Drüsen gibt Schmaltz (2) an:

	äussere oder tiefe Zone	innere oder ober- flächliche Zone
Durchmesser	40 (20—60)	80 (70—90)
Lumen	10—40	40—50
Epithelhöhe	8—15	15—25

Eigene Messungen an 3 Normaluteri ergaben mir in den verschiedenen Zonen folgende Mittelwerte:

	äussere Zone	innere Zone	Mündungsstück
Durchmesser	40	50—80	70—90
Lumen	10—40	20—40	40—50
Epithel	12—18	18—25	25—35

Wie sich nun das histologische Bild in den einzelnen Fällen verändert, soll an Hand von Präparaten aus Abschnitt c gezeigt werden, um so den Einfluss der Kastration auf die Strukturveränderungen am Uterus immer an derselben Stelle, aber bei verschiedenen Kastrationszeiten zu erkennen. Soweit etwa stärkere Abweichungen in den verschiedenen Abschnitten eingetreten sind, soll dies jeweils vermerkt werden.

### Fall I.

Kuh 4½ Jahre alt, 5 Monate kastriert.

Epithel: 18—20  $\mu$  hoch; Epithelzellen meist hochzylindrisch, ein- bis zweireihig, Kerne länglich und schmal.

Mukosa: Zeigt eine Stärke von im Mittel 866  $\mu$ . Die Drüsen sind noch zahlreich vorhanden, aber schon stark verändert. In der äusseren Zone zeigen dieselben verschiedenes Verhalten. Man kann Drüsenquerschnitte beobachten mit stark verkleinertem Durchmesser und kleinem Lumen; die Drüsenepithelien sind nicht mehr

hoch-, sondern niedrig zylindrisch; in andern Drüsen ist der Durchmesser fast unverändert geblieben, dagegen zeigen die Drüsenepithelien wieder die gleiche Abnahme der Zellhöhe, wodurch das Lumen auffallend gross geworden ist. Die Kerne sind unverändert. In der innern Zone der Mukosa sind die meist längs getroffenen Drüsen­schläuche korkzieherartig gewunden. Auffallend ist an ihnen das bedeutend weitere Lumen, während die Epithelien niedriger und die Drüsendurchmesser kleiner geworden sind. Die Mündungsstücke sind ebenfalls verändert; auch hier kann man sowohl eine Abnahme der Drüsenepithelhöhe, als auch eine Verkleinerung der Durchmesser dieser Mündungsstücke beobachten.

Einige Beispiele aus den drei verschiedenen Zonen der Mukosa:

	äussere Zone	innere Zone	Mündungsstücke
Durchmesser	24—36	36—60	40—70
Lumen	8—20	8—24	20—40
Epithelhöhe	8—12	12—18	18—26

Das Stroma zeigt keine weiteren Veränderungen.

Karunkeln: Stratum cellulare noch breit; bereits geringer Schwund des intervaskulären Bindegewebes.

Muscularis propria: Bildet noch einen geschlossenen Ring mit scharfer Abgrenzung gegen die Mukosa, aber deutlich atrophiert. In der Muskulatur fällt bereits ein deutlicheres Hervortreten der Gefässe auf (Atrophieerscheinung).

Stratum vasculare II: Tritt in Form von grösseren Gefässinseln hervor; die Muskelsepten zwischen der innern und äussern Zone der Muscularis propria sind noch stark. Die Gefässe zeigen den normalen Bau.

Muscularis subserosa: Nur noch im Mittel  $720 \mu$  stark. Die Muskelatrophie lässt die Gefässe viel deutlicher hervortreten als im „nichtkastrierten“ Uterus, so dass nun auch innerhalb der Muscularis subserosa die Gefässgruppen als kleine Inseln erscheinen.

Serosa atrophiert.

## Fall II.

Kuh, 10 Jahre alt,  $5\frac{1}{2}$  Monate kastriert.

Epithel:  $18—20 \mu$  hoch; Epithelzellen 1—2reihig.

Mukosa: Zeigt eine Stärke von  $1428 \mu$ ; sie ist also weniger stark atrophiert als in Fall I. Die Zahl der Drüsen ist noch bedeutend, die einzelnen Zonen gut zu erkennen.

Die atrophischen Veränderungen sind besonders deutlich ausgeprägt in der äussern Zone. Die Drüsenenden sind meist quer getroffen, aber es besteht keine Gruppierung mehr. Dabei überwiegen besonders diejenigen Drüsen mit stark verengtem Durchmesser, kleinem Lumen und bedeutend niedrigerem Drüsenepithel.

In der innern Zone gleicht das Drüsenbild der quer getroffenen



Tubuli demjenigen des normalen in der äussern Zone. Die Zahl der längs getroffenen „Ausführungsgänge“ ist vermindert.

Die Mündungsstücke zeigen ebenfalls atrophische Veränderungen; sie bestehen sowohl in einer deutlichen Verengung der Durchmesser und des Lumens, als auch in einer geringeren Drüsenepithelhöhe.

**Muscularis propria:** Beide Zonen derselben sind deutlich atrophiert. Der Muskelring ist an einer Stelle unterbrochen, so dass das Stratum vasculare II mit der Mukosa direkt in Verbindung steht.

**Stratum vasculare II:** Bildet grössere und kleinere Gefässinseln zwischen der äussern und der innern Zone der Muscularis propria. Die Muskelsepten zwischen denselben sind nur schmal; die Gefässe zeigen keine Veränderungen.

**Muscularis subserosa:** Noch  $960 \mu$  stark; die diese Muskelschicht versorgenden Gefässe sind als kleinere und grössere Inseln schon makroskopisch im Präparat deutlich zu sehen.

Serosa atrophiert.

### Fall III.

Zeigt das gleiche Bild wie Fall II.

### Fall IV.

Kuh, 5 Jahre alt, 6 Monate kastriert.

**Epithel:**  $16 \mu$  hoch; Epithelzellen 1—2reihig; Kerne zum Teil schmal und länglich, zum Teil von mehr ovaler Form.

**Mukosa:** Noch  $816 \mu$  stark; Atrophie also wieder stärker ausgeprägt. Die Drüsen sind besonders in der äussern Zone der Mukosa stark verändert. Auffallend an ihnen sind die durchwegs geringen Durchmesser der Drüsentubuli, sowie die kleinen Lumina.

Die innere Zone beansprucht ca.  $\frac{3}{4}$  der ganzen Mukosadiecke; das Lumen der Ausführungsgänge bleibt sich ziemlich gleich, wie beim Drüsenbild des normalen Uterus; dagegen ist der Drüsendurchmesser, sowie die Höhe der Drüsenepithelien deutlich vermindert.

**Muscularis propria:** Bildet einen geschlossenen atrophischen Muskelring.

**Stratum vasculare II:** Durch starke Muskelsepten zu Gefässinseln abgeschnürt. Muscularis subserosa  $768 \mu$  stark.

Serosa: ebenfalls atrophiert.

### Fall V.

Kuh, 7 Jahre, 7 Monate kastriert.

**Epithel:**  $16 \mu$  hoch; Epithelzellen meist einreihig, zylindrisch; Kerne schmal und länglich.

**Mukosa:**  $1012 \mu$  breit. Die Zahl der Drüsentubuli ist stark vermindert. Die Drüsen zeigen die bisher beobachteten Veränderungen.



Auch in den übrigen Schichten kann man die bisherigen Beobachtungen machen.

#### Fall VI.

Kuh, 4 Jahre, 7½ Monate kastriert.

Epithel: 16  $\mu$  hoch.

Mukosa: Ist noch sehr stark, 2240  $\mu$ ; zeigt also in Bezug auf Dicke keine Atrophie. Die Drüsen sind so zahlreich wie im normalen Uterus. Die Veränderungen in der Tiefenzone sind nur unbedeutend. Man beobachtet eine geringe Abnahme der Drüsendurchmesser; die Höhe ihrer Epithelien hat etwas abgenommen, so dass die Lumina je nach dem Durchmesser der Tubuli grösser oder kleiner als normal sind. Die gleichen Veränderungen findet man auch in der innern Zone.

Muscularis propria: Zeigt einen geschlossenen mässig atrophierten Muskelring.

Stratum vasculare II: Bildet nur kleine Gefässgruppen in der Muscularis propria.

Muscularis subserosa: Noch 880  $\mu$  stark. Die Gefässe der Muskulatur treten in diesem Präparat nicht mehr so auffällig hervor, wie in den bisherigen Fällen (junges Tier).

Serosa: Wenig atrophiert.

#### Fall VII.

Kuh, 5 Jahre, 8½ Monate kastriert.

Epithel: 14  $\mu$  hoch; Epithelzellen einschichtig, zylindrisch.

Mukosa: 604  $\mu$  stark; der Drüsenreichtum ist noch bedeutend bei Berücksichtigung der schmalen Mukosa. In der Tiefenzone ist das Drüsenbild stark verändert. Die Tubuli sind meist quer getroffen und haben verschieden grossen Durchmesser; an einzelnen Stellen sind die Drüsenschläuche sogar zystös erweitert, besonders in der Karunkelrandpartie (kubisches 6—8  $\mu$  hohes Drüsenepithel). Die Kerne stehen in dem verengerten Tubuli nahe beieinander und zeigen geringe Formveränderungen, indem sie nicht mehr die ovale, sondern mehr eine längliche und schmalere Form aufweisen.

In der oberflächlichen Zone zeigen sich dieselben Veränderungen wie in der tiefen Zone. So beobachtet man auch an den Mündungsstücken eine Verengung ihrer Durchmesser und Lumina und ein Niedrigerwerden der Epithelien.

Die Muscularis propria zeigt starke Atrophie und bildet keinen geschlossenen Muskelring mehr; ihre dünnsten Stellen beobachtet man immer bei stark entwickelten Stratum vasculare II.

Stratum vasculare II: Ist besonders im Karunkelbezirk mächtig entwickelt. Die Muskellamellen zwischen der äussern und innern Zone der Muscularis propria sind nur noch schmale Septen. An den Gefässen finde ich keine Veränderungen.

Muscularis subserosa: 528  $\mu$  stark. Die Atrophie ist beson-

ders in den Karunkelbezirken sehr ausgesprochen, wobei die Muskulatur manchmal bis auf einen schmalen Saum atrophiert ist. Die Gefässinseln treten sehr auffällig hervor.

Serosa: sehr schmal.

#### Fall VIII.

Kuh, 6 Jahre alt, 10 Monate kastriert.

Epithel: 14  $\mu$  hoch; meist einschichtig.

Mukosa: nur noch 594  $\mu$  dick. Die Drüsen sind zu kleinen Gruppen vereinigt, aber nur spärlich in der Schleimhaut verteilt. In der tiefen Zone haben die Drüsen meist ein auffällig grosses Lumen, aber auch vereinzelt kleinere Drüsenquerschnitte mit kleinem Lumen und niederen Epithelien können beobachtet werden. Die Grenze zwischen Muscul. propria und der Mukosa ist nicht mehr so scharf, wie bei den bisherigen Präparaten, indem einzelne Muskelfasern isoliert sind durch Bindegewebe. Der tiefste Teil der Mukosa der normalen Schleimhaut scheint verschwunden zu sein. Die Kerne der Drüsenepithelien sind besonders in den der Muscul. propria am nächsten gelegenen Drüsentubuli länglicher und schmäler als normal.

In der oberflächlichen Zone findet man nur noch kurze längs getroffene Drüsenschläuche mit den bisher beobachteten Veränderungen.

Die Muscul. propria ist stellenweise unterbrochen oder zeigt nur noch schmale, durch Bindegewebe und Gefässe durchzogene, Muskelfaserzüge.

Das Strat. vasculare II wird nur durch schmale Muskelsepten durchzogen.

Muscularis subserosa: 730  $\mu$  stark im Mittel, an einzelnen Stellen als schmale Lamelle bei starker Entwicklung des Strat. vasculare.

Serosa: stark atrophiert.

In Abschnitt e ist die tiefe Zone der Mukosa noch deutlicher zu sehen, aber meist stark verengerte Drüsentubuli.

#### Fall IX.

Kuh, 6 Jahre alt, 12 Monate kastriert.

Epithel: 12  $\mu$  hoch; Kerne zum Teil schmal und länglich, zum Teil mehr ovale Form; Epithelzellen einschichtig, teils zylindrisch, teils mehr kubisch.

Mukosa: im Mittel 490  $\mu$  stark (linkes Horn).

Zahl der Drüsen ist stark vermindert. Eine deutliche Unterscheidung in tiefe und oberflächliche Zone wie beim normalen Drüsenbild ist hier nicht mehr möglich. Längsgetroffene Drüsenschläuche findet man nur noch selten. Die quergetroffenen Drüsentubuli sind ohne Ausnahme klein und mit engem Lumen bei niedrigem Epithel. Dies gilt auch für die Mündungsstücke. Die grössten

Masse betragen für Mündungsstücke: Durchmesser  $50 \mu$ ; Lumen  $12 \mu$ , Epithelhöhe  $19 \mu$ . In der Mukosa fällt der starke Gefässreichtum auch im Zwischenkarunkelbezirk auf (Schwund des Strat. reticulare).

Die Muscul. propria ist ebenfalls stark atrophisch; der Muskelring ist oft unterbrochen und an einzelnen Stellen sehr schmal. Zwischen den Muskelfasern ist verschieden stark Bindegewebe getreten, die den ursprünglichen kompakten Muskelring in einzelne gewellte Muskelfaserzüge zerlegen.

Stratum vasculare II bildet einen fast geschlossenen Gefässring, indem die äussere und innere Lage der Musc. propria nicht mehr durch vollständig durchgehende Muskelsepten verbunden sind.

Gefässe zeigen meist sehr enge Lumina, ohne aber vollständig obliteriert zu sein.

Muscularis subserosa:  $502 \mu$  dick im linken Horn; deutliche Gefässinseln.

Im linken Horn sind keine Karunkeln mehr, nur aus einer kleinen Erhöhung der Mukosa und dem darunter befindlichen starken Gefässnetz und dem Fehlen von Drüsen kann auf Karunkelreste geschlossen werden. Das Strat. subepitheliale ist schmal, aber sehr zellreich.

In Präparaten aus dem rechten Horn findet man noch deutliche Karunkeln, aber die meisten Gefässe sind obliteriert. Die Drüsenatrophie ist in der Mukosa noch nicht so fortgeschritten wie im linken Horn; besonders die äussere Zone der Mukosa ist noch besser erhalten.

### Fall X.

Kuh, 6 Jahre alt, 13 Monate kastriert.

Epithel:  $12 \mu$ ; meist einschichtige zylindrische Zellen mit schmalen länglichem Kern; an einzelnen Stellen Zellkerne mehr oval und Zellen mehr kubisch.

Mukosa:  $720 \mu$  stark; Zahl der Drüsen stark vermindert. Schleimhaut zeigt reichlich Gefässe, zwischen denen vereinzelt die Drüsen liegen. Stroma stark geschwunden.

In der tiefen Zone sind die Drüsendurchmesser durchwegs kleiner, die Epithelzellen niedriger, dagegen das Lumen der Drüsen bedeutend grösser.

In der oberflächlichen Zone sieht man nur wenige längsgetroffene Drüsenschläuche. Die quergetroffenen Tubuli zeigen die gleichen Veränderungen wie in der äusseren Zone, nur sind hier die Durchmesser grösser, aber gegenüber den normalen Drüsen doch deutlich atrophiert.

Muscul. propria: Inneres Blatt zeigt verschieden starke Atrophie. Ausgeprägter im Karunkelbezirk als im Karunkelzwischenbezirk.



Strat. vasculare II: Bildet kleinere und grössere Gefäss-Inseln mit schmalen Muskelsepten.

Muscularis subserosa: 720  $\mu$  stark; auch hier treten die Gefässe als kleinere und grössere Inseln an der atrophierten Muskulatur deutlich hervor.

Serosa: atrophiert.

#### Fall XI.

Kuh, 7 Jahre alt, 14 Monate kastriert.

Epithel: 12  $\mu$ ; sonst wie in Fall X.

Mukosa: 846  $\mu$  stark.

Die Drüsen sind besonders in der äusseren Zone auffallend verändert, während die innere Zone den normalen Bau noch besser erkennen lässt und besonders reich an Mündungsstücken ist. Die sonst auffallenden, geschlängelten Ausführungsgänge fehlen hier meistens oder sind sehr kurz.

In der äusseren Zone sind die Drüsentubuli sehr eng mit kleinem Lumen.

Auffallend aber sind in diesem Präparat einige Drüsenschläuche mit sehr weitem Lumen und kubischem 6—8  $\mu$  hohem Epithel im Stratum vasc. II, trotzdem die Muscul. propria an diesen Stellen einen geschlossenen Ring darüber bildet. Die Mündungsstücke zeigen ebenfalls deutliche atrophische Erscheinungen, indem das Epithel nur noch 14—18 hoch ist.

Muscul. propria: Zum Teil deutlich kompakt, zum Teil durch Mukosaeinbuchtungen unterbrochen; dabei reichen die Drüsen oft bis in die Mitte des Strat. vasculare II hinein.

Stratum vasculare II: bildet grosse Inseln mit schmalen Septen.

Muscul. subserosa: noch 640  $\mu$  stark; Gefässinseln schmal.

Serosa: atrophiert.

#### Fall XII.

Kuh, 10 Jahre alt, 14 Monate kastriert.

Epithel: 12  $\mu$  hoch, zylindrisch einschichtig.

Mukosa: etwa gleich stark. 872  $\mu$  (s. Fall XI).

Zahl der Drüsen geringer als in Fall XI, besonders in der tiefen Zone.

Die ganze Schleimhaut zeigt fast das gleiche Bild, sowohl in den dem Uteruslumen, als auch in den der Muscul. propria anliegenden Abschnitten. Längsgetroffene Drüsenschläuche nur vereinzelt.

Mukosa enthält hauptsächlich Gefässe (Kapillaren) und Drüsen. Stroma dagegen nur noch gering entwickelt.

Muscul. propria: Ist stark atrophiert, an einzelnen Stellen unterbrochen oder bildet nur noch dünne Muskellamellen um die Mukosa.



Stratum vasculare II: Bildet einen fast geschlossenen Ring mit nur schmalen Septen. Gefässe reichlicher als in Präparat XI, aber ohne weitere Veränderungen.

Muscularis subserosa: 704  $\mu$  stark. Deutliche Gefässinseln.

Serosa: Stärker atrophiert als in Fall XI.

### Fall XIII.

Kuh, 6 Jahre alt, 15 Monate kastriert.

Epithel: 12  $\mu$  einschichtig zylindrisch.

Kerne meist oval.

Mukosa: 720  $\mu$  stark, nur wenige Drüsentubuli enthaltend; erhalten sind die Mündungsstücke und teilweise die Ausführungsgänge als noch längere Drüsenschläuche, die bis fast an die Muscul. propria reichen. Im Karunkelseitenbezirk findet man noch Drüsenquerschnitte, die der äussern Zone angehören. Die Atrophie macht sich an den Drüsen in der bisher beobachteten Weise geltend, durch verschieden starke Verengung der Drüsentubuli mit gleichzeitig verschieden starker Abnahme der Drüsenepithelhöhe und wechselndem Lumen.

Die Karunkeln zeigen ebenfalls Veränderungen. Das Stratum subepitheliale ist schmaler, die Gefässe im Karunkel berühren sich vielfach bis auf eine schmale intervaskuläre Bindegewebsschicht. Das Gefässlumen ist bei allen Gefässen eng, teilweise obliteriert.

Muscularis propria: Stark atrophisch. An einzelnen Stellen ist der Muskelring unterbrochen.

Stratum vasculare II: Bildet grosse Gefässinseln. Muskelsepten nur schmal.

Muscularis subserosa: Besonders im Karunkelbezirk durch das starke Stratum vasculare auf eine dünne Schicht reduziert. Dabei treten die Gefässe in dieser Muskelschicht oft als längliche Gefässinseln hervor, während sie bei stärkerer Muskelschicht mehr ovale Form haben.

Serosa: stark verschmälert.

### Fall XIV.

Kuh, 5 Jahre alt, 18 Monate kastriert.

Epithel: 12  $\mu$  hoch, einschichtig zylindrisch.

Kerne haben mehr ovale Form.

Mukosa: Ist noch 800  $\mu$  stark und zeigt auch in der Struktur starke Veränderungen. Die Schleimhaut besteht im Karunkelzwischenbezirk fast nur noch aus Gefässen, die meist ein enges Lumen haben oder obliteriert sind; zwischen die Gefässe eingelagert findet man spärlich die stark atrophierten Drüsentubuli. Die Durchmesser und Lumina und damit auch die Epithelhöhe sind bedeutend kleiner als normal.

Muscularis propria: Ist verschieden stark atrophiert.

Besonders auffallend ist die Reduktion an solchen Stellen, wo das Strat. vasculare II sehr stark entwickelt ist.

Stratum vasculare II: Zeigt verschiedenes Verhalten. Während in den Abschnitten a, b und c das Stratum vasculare II nur kleinere und grössere Inseln in der Muscul. propria bildet, so besteht in den Abschnitten d und e das Strat. vasculare II aus einem fast vollständig geschlossenen Ring, indem hier die Muskelsepten zwischen den beiden Zonen der Muscul. propria nur noch schmal sind. Die Gefässe zeigen hier zum ersten Male Veränderungen, indem die Gefässwand meist strukturlos ist oder nur einzelne spärliche Kerne aufweist (hyaline Entartung).

Muscularis subserosa: Zeigt noch bedeutende Stärke  $1008\mu$ . Die Gefässe fallen hier weniger stark auf, als in den meisten bisherigen Präparaten.

Serosa: wenig atrophiert.

#### Fall XV.

Kuh, 9 Jahre alt, 24 Monate kastriert.

Epithel: Soweit erhalten,  $12\mu$  hoch.

Mukosa: Ist im Karunkelzwischenbezirk auffallend schmal und zeigt Schwankungen von  $180-350\mu$ ; im Mittel nur noch  $256\mu$ . Die Schleimhaut besteht auch hier hauptsächlich aus Gefässen, zwischen denen spärlich Drüsen eingelagert sind. Die Tubuli gehören nach dem Verhalten der Durchmesser und der Drüsenepithelhöhe der inneren Zone an. Die Mukosa mit ihren Drüsen hat in diesem Präparat die stärkste Atrophie erfahren.

Die Muscularis propria: Ist atrophisch, zeigt aber einen geschlossenen Muskelring.

Stratum vasculare II: Bildet grössere und kleinere Inseln, die mit oft starken Muskelsepten umgeben sind. Die Gefässe zeigen meist deutliches Lumen. Gefässinseln deutlich hervortretend.

Muscularis subserosa:  $720\mu$  stark im Mittel.

Serosa: atrophiert.

#### Fall XVI.

Kuh, 11 Jahre alt, 36 Monate kastriert.

Epithel:  $12-14\mu$  hoch; einschichtig. Kerne zum Teil oval und fast die ganze Zelle einnehmend, zum Teil mehr länglich und schmal.

Mukosa: Im Mittel  $884\mu$  dick. Die Drüsen sind hier trotz der langen Kastrationszeit viel zahlreicher als in andern, weniger lang kastrierten Uteri. Die Schleimhaut enthält noch sehr viele Mündungsstücke und auch die Ausführungsgänge sind noch gut erhalten und zum Teil spiralgig gewunden.

Die Atrophie ist in der äusseren Zone am deutlichsten ausgeprägt. In den der Mukosa zunächst gelegenen Abschnitten der Muscularis propria findet man oft quergeschnittene oder dann kurze längs-

geschnittene Drüsenschläuche mit den bisher beobachteten atrophischen Veränderungen. Im Bereich von Falten oder Wülsten, wo die Mukosa infolgedessen dicker erscheint, beobachtet man sogar gabelig verzweigte Tubuli. Vereinzelt trifft man aber auch zystisch erweiterte Drüsenschläuche an mit kubischem Epithel. Die Karunkeln sind gut ausgebildet und zeigen neben funktionsfähigen Gefässen auch viele obliterierte Gefässe. Das intervaskuläre Bindegewebe ist nur noch schwach vorhanden. Das Epithel auf den Karunkeln ist etwas höher als im Zwischenkarunkelbezirk ( $16 \mu$ ). (Es ist aber schon am normalen Uterus auf den Karunkeln stärker. Hilty (7.)

**Muscularis propria:** Ist atrophiert und zeigt wechselnde Stärke; sie ist oft durch die stärker hervortretenden Gefässe in Muskelfaserzüge zerteilt.

**Stratum vasculare II:** Bildet innerhalb der Muscularis propria grosse Gefässinseln. An den Arterien und Venen sind keine auffallenden Veränderungen zu beobachten.

**Muscularis subserosa:**  $960 \mu$  stark und zeigt die typische Fensterung, hervorgerufen durch die deutlicher hervortretenden Gefässinseln.

**Serosa:** nur wenig atrophiert.

In Abschnitt e bildet das Stratum vasculare II einen fast geschlossenen Gefässring. Die noch vorhandenen Muskellamellen sind nur sehr schmal. Die Muscularis propria ist besonders im Karunkelbezirk häufig unterbrochen. Die Drüsen in diesem Abschnitt sind zahlreicher als z. B. in a und c, und besonders die äussere Zone der Mukosa ist noch deutlicher vorhanden, wenn auch atrophiert.

Das histologische Bild der letzten fünf Fälle, deren Kastrationszeit ich nicht erfahren konnte, will ich nicht weiter ausführen, da sie keine neuen Ergebnisse zeigten.

#### IV.

#### Spezielle Untersuchungen.

Bei der Involution des puerperalen Uterus konnte Hilty (7) in seinen Präparaten Fett in grossen Mengen nachweisen. In der Mukosa, die er ganz speziell untersuchte, trifft er es sowohl in den Epithelien, als auch in dem Bindegewebe und in den Gefässen an. Aber auch der grösste Teil des Drüsen- und Uterusepithels degeneriert unter den Erscheinungen der Amitose, Verfettung und Karyolyse.

Um den atrophischen Uterus kastrierter Kühe auch auf solche Degenerationserscheinungen zu untersuchen, legte ich aus einer Reihe von Präparaten Gefrierschnitte an, wobei speziell Uteri von Kühen berücksichtigt wurden, die innerhalb der kürzesten Zeit nach der Kastration geschlachtet wurden.



In sämtlichen Fällen erhielt ich negatives Resultat. Nirgends konnte ich mit Sicherheit Fett nachweisen.

Karyolyse konnte ich ebensowenig beobachten. Dagegen liessen sich an den Kernen der Uterus- und der Drüsenepithelien Formveränderungen nachweisen, vor allem bei niedrigen Uterusepithelzellen. So zeigten die Kerne bei mehr kubischen Zellen statt der länglich schmalen, eine mehr rundliche bis rechteckige Form, zum Teil mit kleinen Einbuchtungen, aber ohne Kernzerfallstücke. Diese Formveränderungen wiesen auch die Drüsenepithelkerne in den stark verengerten Tubuli auf. Sie nehmen bei atrophischen Drüsenzellen eine mehr länglich schmalere Form an, während sie an normalen Drüsenzellen mehr rundlich oder oval sind. Die Kernstruktur fand ich aber stets unverändert.

An den Muskelkernen beobachtete ich ebenfalls eine schwache Atrophie, indem die Kernmessungen eine geringe Verkürzung derselben ergaben. Die Kernbreite dagegen fand ich meist gleich oder nur geringgradig verschmälert.

Kernmessungen wurden von Beuttner (4) auch an Uteri kastrierter weisser Ratten vorgenommen. Seine Befunde waren folgende:

1. Die Kerne der Zylinderepithelzellen der Uterusmukosa kastrierter Ratten sind etwas kürzer, hinsichtlich ihrer Breite kann irgend ein Einfluss durch die Kastration nicht nachgewiesen werden.
2. Die Kerne der Muskelzellen der Muscul. subserosa sind sowohl was Länge und Breite anbetrifft, sich gleich bei kastrierten, wie bei nicht kastrierten Ratten. In der Muscul. propria ist ein geringer Unterschied in den Kernen nur vorhanden bei Vergleich mit Kernen normaler Tiere in höherem Alter.

### **Zusammenfassung.**

Die Untersuchungen über die makroskopischen und mikroskopischen Veränderungen am Uterus kastrierter Kühe ergeben folgende Resultate:

#### I.

#### **Makroskopische Veränderungen.**

Der Uterus kastrierter Kühe lässt schon makroskopisch eine deutliche Atrophie von der Tuba uterina an bis zur Cervix uteri erkennen. Die Atrophie ist gekennzeichnet durch eine mehr



oder weniger starke Verkürzung der Längen-, sowie durch eine Verringerung der Breitenmasse des ganzen Uterus. Die Reduktion ist aber nicht immer in beiden Hörnern gleich stark ausgeprägt, sondern hängt im einzelnen Falle ab vom Entwicklungszustand der Uterushörner zur Zeit der Kastration.

Die Karunkeln zeigen alle Grade der Rückbildung bis zum vollständigen Fehlen.

Die Atrophie des Uterus erfolgt aber nicht proportional mit längerem Ausfall der innersekretorischen Tätigkeit der Ovarien. Sie scheint kurz nach der Kastration am intensivsten zu sein, sinkt dann aber und scheint nicht über eine bestimmte Volumenverminderung hinauszugehen (Fall XVIII, Tabelle 1).

Auf Grund der Messungen der verschiedenen Längen- und Breitenmasse an den 21 Uteri kastrierter Kühe erhielt ich folgende Ergebnisse:

	normal cm	kastriert		Mittel cm
		max. cm	min. cm	
a) Cornualänge .....	35—45	34	21	27
b) Corpuslänge .....	2—5 (3 cm)	3,5	1,3	2,2
c) Cervixlänge .....	8—12	10,5	5	8,15
d) Durchmesser der Cornua uteri.....	3—4	3,6	1,9	2,7
e) Durchmesser des Corpus uteri .....	4,4—6,4	4,5	3	3,8

## II.

### Atrophische Veränderungen der Stärke der Uteruswand, sowie deren einzelne Schichten am Uterus kastrierter Kühe.

Die mikroskopischen Messungen an den Uteri kastrierter Kühe ergeben, dass die Uteruswand ebenfalls eine bedeutende Atrophie erleidet. Durch vergleichende Untersuchungen aus fünf verschiedenen Abschnitten des Uterus geht hervor, dass die Atrophie im Corpus uteri, unter Berücksichtigung der Mittelzahlen aus den 21 Fällen, am ausgeprägtesten ist, während nach den Cornua uteri hin die Atrophie progressiv abnimmt. Dabei beobachtet man aber an den beiden Hörnern oft eine ungleich starke Reduktion, indem in einzelnen Fällen bald das rechte, bald das linke Horn eine stärkere Atrophie der gesamten Uteruswand zeigt, je nach dem Ausbildungszustand derselben zur Zeit der Kastration.

Die Untersuchung der einzelnen Gewebsschichten der Uteruswand ergibt sowohl atrophische Veränderungen in der Stärke der Mukosa, in der Muscul. propria + Stratum vasculare II, in der Muscul. subserosa, als auch in der Serosa. Bei Vergleich von Schnitten aus asymmetrischen Uterushörnern, sind auch die einzelnen Gewebsschichten im stärkeren Horne weniger stark atrophiert.

Die Muscularis subserosa ist prozentual zur gesamten Uteruswand am meisten in der Pars indivisa uteri, weniger stark in den Cornua uteri reduziert. Die Muscularis propria + Stratum vasculare II sind im ganzen Uterus am wenigsten atrophiert, was vor allem für das Stratum vasculare II ganz besonders gilt.

Die Mukosa ist prozentual am stärksten rückgebildet in den Uterushörnern, weniger stark in der Pars indivisa uteri.

Die Frage, welche Schicht nach der Kastration zuerst atrophiert, ist nicht ganz klar aus Vergleichen der einzelnen Gewebsschichten nach verschieden langem Ausfall der innersekretorischen Wirkung der Ovarien auf den Uterus zu ersehen. Es scheint zwar, dass in der Pars indivisa uteri zuerst die Muskulatur intensiver atrophiert, aber gleichzeitig auch die Mukosa.

An den Hornenden jedoch scheint die Atrophie kurz nach der Kastration in der Mukosa stärker zu sein, gleichzeitig, wenn auch nicht so intensiv, aber auch in der Muskulatur.

Die atrophischen Veränderungen in den einzelnen Schichten verlieren aber bei längeren Kastrationszeiten an Intensität und scheinen, was die Volumenabnahme der einzelnen Schichten anbetrifft, nicht über eine bestimmte Grenze hinauszugehen (Fall XVIII).

### III.

#### **Histologische Veränderungen in den einzelnen Gewebsschichten nach der Kastration.**

a) Mukosa: Das Epithel der Uterusmukosa kastrierter Kühe ist in allen untersuchten Fällen atrophisch verändert. Statt des zwei- bis dreischichtigen normalen Uterusepithels, beobachtet man an den Uteri kastrierter Kühe eine Abnahme der Höhe des Epithels mit allmählichem Übergang zu einschichtigem, niedrig zylindrischem bis kubischem Epithel. Im Karunkelbezirk ist das Uterusepithel aber auch in den Kastrationsfällen immer etwas höher als im Karunkelzwischenbezirk. Dabei beobachtet man

auch hier ein Niedrigerwerden des Uterusepithels von den Cornua uteri nach dem Corpus uteri hin.

Die Mukosa zeigt die verschiedenartigsten Veränderungen. So beobachtet man alle Grade der Atrophie von der fast normalen Dicke bis zur hochgradigsten Reduktion der Schleimhaut zu einem schmalen Saum. Dabei findet man aber auch starke Veränderungen an den einzelnen Geweben der Mukosa.

Besonders charakteristisch an der Mucosa uteri kastrierter Kühe sind die atrophischen Veränderungen an den Uterusdrüsen. Der Ausfall der innersekretorischen Tätigkeit der Ovarien macht sich sowohl durch Veränderungen an der Form und Struktur der Tubuli geltend, als auch in der Zahl und Verteilung derselben in der Mukosa. Die Atrophie der Drüsen ist ganz besonders in der äussern Zone der Mukosa sehr auffällig. An Stelle der normalen, meist gruppenweise gelagerten und mit hochzylindrischem Drüsenepithel versehenen Drüsentubuli, sind beim kastrierten Uterus die Tubuli immer mehr oder weniger stark verengert oder dann stark zystös erweitert. Das Epithel ist nicht mehr hochzylindrisch, sondern nimmt auffallend an Höhe ab. Dabei stehen die Kerne in den stark verengerten Tubulis stets näher beieinander und werden mehr länglich und schmaler. Das Drüsenlumen zeigt je nach dem Grad der Tubuli-Verengung verschiedenes Verhalten. So trifft man in der äussern Zone der Mukosa Drüsenschläuche an, die bald ein auffallend weites, bald auch nur ein sehr enges Lumen besitzen. In beiden Fällen aber verhält sich das Drüsenepithel gleich, es ist immer niedriger als normal.

Auch die Zahl und Verteilung der Drüsenschläuche in der Mukosa bietet ganz verschiedene Bilder dar. So beobachtet man in einigen Fällen, dass fast nur noch die Drüsenausführungsgänge und Mündungsstücke erhalten sind, während die Endstücke zum grössten Teil völlig fehlen. In einigen Präparaten sind bei ganz ausgesprochen starker Atrophie der Mukosa die Drüsenquerschnitte nur noch spärlich erhalten, wobei dieselben durchwegs die gleichen Durchmesser, Lumina und Epithelhöhen aufweisen, und die Zugehörigkeit zu einer bestimmten Zone der Mukosa nur schwer festzustellen ist.

Eine ebenfalls bei starker Reduktion der Mukosa auffallende Erscheinung ist weiterhin der relativ bedeutende Gefässreichtum selbst im Karunkelzwischenbezirk, wobei aber nur noch wenige Kapillaren angetroffen werden. Ein völliges Verschwinden der Drüsenschläuche konnte ich aber in keinem einzigen Fall



beobachten, wie auch die atrophischen Veränderungen in der Mukosa sich nicht proportional mit längerer Kastrationszeit steigern.

Die Karunkeln mit dem darunter liegenden Gefässpolster erhalten sich in den meisten Fällen sehr gut. Das Stratum subepitheliale zeigt zwar eine geringe Atrophie. Die mit engem Lumen versehenen Karunkelgefäße liegen meist sehr dicht aneinander, indem das intervaskuläre Gewebe nur ganz dünne Septen darstellt.

b) Muscularis propria + Stratum vasculare II: Die Muscularis propria zeigt die verschiedensten Grade der Reduktion in ihren beiden Zonen. Bei stärkerer Atrophie bildet die innere Muskelzone keinen geschlossenen Muskelring mehr, sondern ist oft von Gefässzügen durchbrochen, oder auf dünne Muskellamellen reduziert; dies gilt besonders für den Karunkelbezirk. Durch den Schwund von Muskelfasern treten die Gefäße in der innern Zone der Muscularis propria viel deutlicher hervor. Die Verbindungsstränge zwischen dem äussern und innern Blatt atrophieren ebenfalls, so dass das Stratum vasculare II, das im normalen Uterus nur Gefässinseln bildet, immer stärker hervortritt und in ganz ausgesprochenen Fällen zu einem eigentlichen geschlossenen Gefässring wird. Dabei konnte ich auffällige Veränderungen in den Gefässwänden (hyaline Entartung) nur einmal beobachten.

Eine weitere Erscheinung der Muskelatrophie ist auch die, dass ein Teil der Muskelfasern schwindet und das intermuskuläre Bindegewebe die ganze Muskulatur in einzelne gewellte und unzusammenhängende Muskelfaserzüge zerlegt. In einzelnen Fällen beobachtete ich auch, dass die Drüsen der Mukosa sich bis in das Stratum vasculare II einsenkten.

c) Die Muscularis subserosa ist in allen Fällen atrophiert; doch zeigt dieselbe verschiedenes Verhalten. So kann man besonders bei älteren Kühen mit stark entwickeltem Stratum vasculare II beobachten, dass die Muscularis subserosa bis auf einen schmalen Muskelstreifen reduziert ist. Eine für die Uteri kastrierter Kühe meist sehr auffällige Erscheinung ist das stärkere Hervortreten der Gefäße der Muscularis subserosa. Infolge der oft beträchtlichen Muskelatrophie erscheinen diese Gefässgruppen mit dem intervaskulären Bindegewebe als fensterartige Gebilde in der Muscularis und können schon makroskopisch an Schnittpräparaten deutlich gesehen werden (Fensterung). Noch auffallender wird diese Erscheinung im Karun-

kelbezirk, wo die Atrophie der Muscularis subserosa meist noch deutlicher ist. An solchen Stellen haben diese Gefässinseln mehr längliche Form und reihen sich oft aneinander.

Die Deutung dieser Gefässinseln durch Jentzer und Beuttner (3) als neugebildetes, kapillarreiches Bindegewebe, kann ich nicht bestätigen, da die Gefässe deutlich den Bau von Arterien und Venen zeigen.

Auch ihre Beobachtung, dass zwischen der Muscularis propria und der Muscularis subserosa am atrophischen Uterus kapillarreiches Bindegewebe eingelagert wird, kann ich nicht bestätigen, da es sich dabei um das schon am normalen Uterus bestehende Stratum vasculare I handelt.

d) Die Serosa ist verschieden stark atrophiert, zeigt aber in allen Fällen auch beim kastrierten Uterus zahlreiche elastische Fasern.

#### IV.

##### Spezielle Untersuchungen.

Fettige Degeneration konnte ich am Uterus kastrierter Kühe mit Sicherheit nirgends nachweisen; ebensowenig Karyolyse; dagegen beobachtete ich Formveränderungen an den Kernen des Uterus- sowie Drüsenepithels, indem in ersterem die Kerne bei kubischem Epithel rundliche bis rechteckige Gestalt aufwiesen, die Kerne in den Drüsenepithelien dagegen mehr länglich schmale Form zeigten.

Messungen an Muskelkernen ergaben meist nur ganz geringe Atrophie, wobei die Kernlänge stärker betroffen wurde als die Kernbreite.

\*

Am Schlusse meiner Arbeit sei es mir gestattet, Herrn Prof. Dr. O. Rubeli für die rege Anteilnahme und die mir bereitwilligst gewährte Unterstützung meinen verbindlichsten Dank auszusprechen.

##### Literatur.

1. *Ellenberger-Baum*, Handbuch der Vergl. Anatomie der Haustiere. 1922. — 2. *Schmaltz, R.*, Die weiblichen Geschlechtsorgane im „Handbuch der vergleichenden mikroskop. Anatomie“ von Ellenberger. 1911. II. Bd. — 3. *Jentzer und Beuttner*, Experimentelle Untersuchungen zur Frage der Kastrationsatrophie. (Untersuchungen an Kühen, Kaninchen und Hunden). Separatabdruck aus: „Zeitschrift für Geburtshilfe und Gynäkologie.“ Bd. XIII, Heft 1. — 4. *Beuttner*, Experimentelle Untersuchungen zur Frage der Kastrationsatrophie des Uterus. (Untersuchungen an weissen Ratten.) Sonderabdruck aus: „Zeitschrift für Geburtshilfe

und Gynäkologie.“ Bd. XXXVIII. — 5. *Halter*, Pathologisch-anatomische Veränderungen am weiblichen Geschlechtsapparate des Rindes. Inaug. Dissert. Zürich 1923. — 6. *Frei*, Weibliche Geschlechtsorgane aus Joest: Spezielle pathol. Anatomie der Haustiere. Bd. IV., 1. Hälfte. Berlin 1925. — 7. *Hilty*, Untersuchungen über die Evolution und Involution der Uterusmukosa vom Rind. Inaug.-Dissert. Bern 1908. — 8. *Sokoloff*, Über den Einfluss der Ovariexstirpation auf Strukturveränderungen des Uterus. Archiv für Gynäkologie. Bd. 51. Berlin 1856. 9. *Gottschalk*, Über die Kastrationsatrophie der Gebärmutter. Archiv für Gynäkologie 1897. Bd. 53, Heft 2. — 10. *Constantinescu*, Beiträge zur Frage der Sterilitätsursachen bei den Stuten mit besonderer Berücksichtigung der histolog. Veränderungen des Uterus. Monatshefte für prakt. Tierheilkunde. Bd. XXXII. Stuttgart 1921. — 11. *Zschokke*, Die Unfruchtbarkeit des Rindes. Zürich 1900. — 12. *Frei*, Zur Pathologie und Therapie der Sterilität der weiblichen Haustiere, Berlin 1927. — 13. *Borst*, Patholog. Histologie. Leipzig 1926. — 14. *Kitt*, Allgemeine Pathologie, Stuttgart 1921. — 15. *Martin*, Handbuch der Anatomie der Haustiere, Bd. III. 1919. — 16. *Weissmann* und *Reissmann*, Die konsekutiven Veränderungen der weiblichen Sexualorgane nach Exstirpation der Geschlechtsdrüsen. Mathemat.-wiss. Beitrag aus Ungarn. 1890. Bd. VII. (Referat im Jahresbericht über Fortschritte der Gynäkologie 1890). — 17. *Studer*, Zur Kenntnis endokriner Organe bei Haustieren. Dissert. Zürich 1925. —

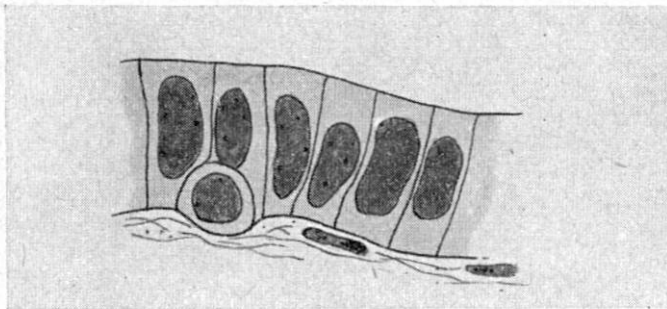


Fig. 1.

Uterusepithel einer 12 Monate kastrierten Kuh,  
aus Abschnitt d.

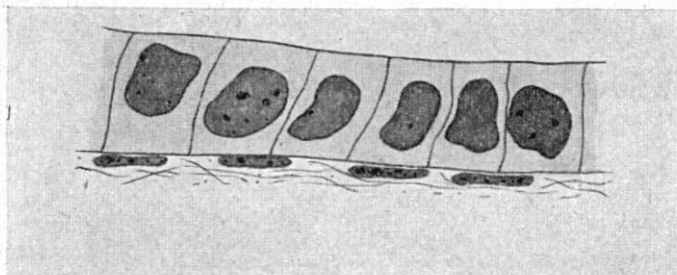


Fig. 2.

Uterusepithel einer 15 Monate kastrierten Kuh, aus Abschnitt c.



