

Über den Dummkoller des Pferdes [Fortsetzung]

Autor(en): **Frauchiger, Ernst**

Objektyp: **Article**

Zeitschrift: **Schweizer Archiv für Tierheilkunde SAT : die Fachzeitschrift für Tierärztinnen und Tierärzte = Archives Suisses de Médecine Vétérinaire ASMV : la revue professionnelle des vétérinaires**

Band (Jahr): **76 (1934)**

Heft 2

PDF erstellt am: **21.07.2024**

Persistenter Link: <https://doi.org/10.5169/seals-588714>

Nutzungsbedingungen

Die ETH-Bibliothek ist Anbieterin der digitalisierten Zeitschriften. Sie besitzt keine Urheberrechte an den Inhalten der Zeitschriften. Die Rechte liegen in der Regel bei den Herausgebern. Die auf der Plattform e-periodica veröffentlichten Dokumente stehen für nicht-kommerzielle Zwecke in Lehre und Forschung sowie für die private Nutzung frei zur Verfügung. Einzelne Dateien oder Ausdrucke aus diesem Angebot können zusammen mit diesen Nutzungsbedingungen und den korrekten Herkunftsbezeichnungen weitergegeben werden. Das Veröffentlichen von Bildern in Print- und Online-Publikationen ist nur mit vorheriger Genehmigung der Rechteinhaber erlaubt. Die systematische Speicherung von Teilen des elektronischen Angebots auf anderen Servern bedarf ebenfalls des schriftlichen Einverständnisses der Rechteinhaber.

Haftungsausschluss

Alle Angaben erfolgen ohne Gewähr für Vollständigkeit oder Richtigkeit. Es wird keine Haftung übernommen für Schäden durch die Verwendung von Informationen aus diesem Online-Angebot oder durch das Fehlen von Informationen. Dies gilt auch für Inhalte Dritter, die über dieses Angebot zugänglich sind.

(Aus dem veterinär-anatomischen Institute der Universität Zürich.
Professor Dr. Eberh. Ackerknecht.)

Über den Dummkoller des Pferdes.

Von Dr. med. Ernst Frauchiger, Zürich.

(Fortsetzung)

2. Kasuistik.

Fall I. Es handelt sich um einen braunen, zehnjährigen Wallachen von 156 cm Widerristhöhe. Früher soll er nie Störungen irgendwelcher Art gezeigt haben. Am 2. April 1932 wurde er wegen Dummkollererscheinungen aus der Haubitzenrekrutenschule zurückgewiesen. Daraufhin Untersuchung in der chirurgischen Klinik des Tierspitals in Zürich. Als Hauptsymptom zeigte das Tier einen schlappen Gang. Das Traben war unmöglich. Man konstatierte Benommenheit und verminderte Oberflächensensibilität. Stundenlang stand das Pferd mit gesenktem Kopfe da. Es war kaum mehr vorwärts zu bringen. Ein therapeutischer Versuch mit Hexamethylentetramin zeigte keine Wirkung. Bald darauf verschlimmerte sich der Zustand. Deshalb wurde das Tier am 9. April durch Genickstich getötet.

Bei der Sektion flossen aus dem Hinterhauptsloch ca. 30 ccm „Liquor“ ab. Das Gehirn wurde sofort exentriert und mit dem Schädel in Formol gelegt. Die Untersuchung des fixierten Präparates erfolgte im November. Man findet an der Basis des Gehirnes im Gebiet der Medulla oblongata und des Pons geronnenes Blut, das sich leicht wegwischen lässt. Es stammte von der Tötung durch Nackenstich her. Das Hirngewicht ohne Dura beträgt 660 g. Das Gehirn ist symmetrisch. Die Gyri scheinen nicht abgeflacht. Die Sulci sind nicht verstrichen. Die Schädelknochen zeigen keine auffallenden Impressionen oder Verdickungen. Das Tentorium membranaceum ist beweglich. Der Schlitz im knöchernen Tentorium ist 2 cm breit und 1 cm hoch. Die Dura ist glatt. Sie kann vom Knochen gelöst werden, obschon sie ziemlich stark daran adhärirt, übrigens ein Normalbefund, auf den Ackerknecht (1913) aufmerksam gemacht hat. In den Sinus finden sich einige Blutgerinnsel. Die Zahl der Pacchionischen Granulationen ist gering. Die Pia ist glatt, glänzend, mässig blutreich und lässt sich nur schlecht von der Hirnsubstanz lösen. Dieses Verhalten der Pia ist charakteristisch für das Pferdegehirn. Die Vena magna Galeni ist nicht verstopft. Am Occipitalpol beider Hemisphären fällt sofort eine Protrusion gegen das Kleinhirn hin auf. Die dorsale Abschnürung der Protrusion entspricht dem freien Rand des Gezeltes. Die Pia dieser Vorwölbung ist unverändert. Dieser vorspringende Teil (Druckwulst) fühlt sich weicher an und scheint mehr sulzig zu sein als das übrige Parenchym. Die Länge einer Hälfte des Wulstes beträgt 5,1, die Breite 2,3 und die Höhe, d. h. das direkte Hineinragen in die hintere Schädelgrube 1,5 cm.

Die Seitenventrikel sind geräumig, symmetrisch. Sie können nicht als vergrößert bezeichnet werden. Bei der Messung von Höhe und Breite der Cella media auf einem Querschnitt vor dem Mamillarkörper erhalten wir als Mittelzahlen 17 zu 9 mm. Das Marklager zeigt keine Besonderheiten. Das Septum pellucidum ist nicht verdünnt. Die Plexus laterales liegen in der gewohnten Rinne und sind nicht vergrößert. Der vordere Abschnitt ragt nicht bis ins Zwischenkammerloch. Sie sind nicht geschwulstartig verdickt (Cholesteatome). Unsere Abbildung 6 lässt die eben geschilderten Veränderungen erkennen.

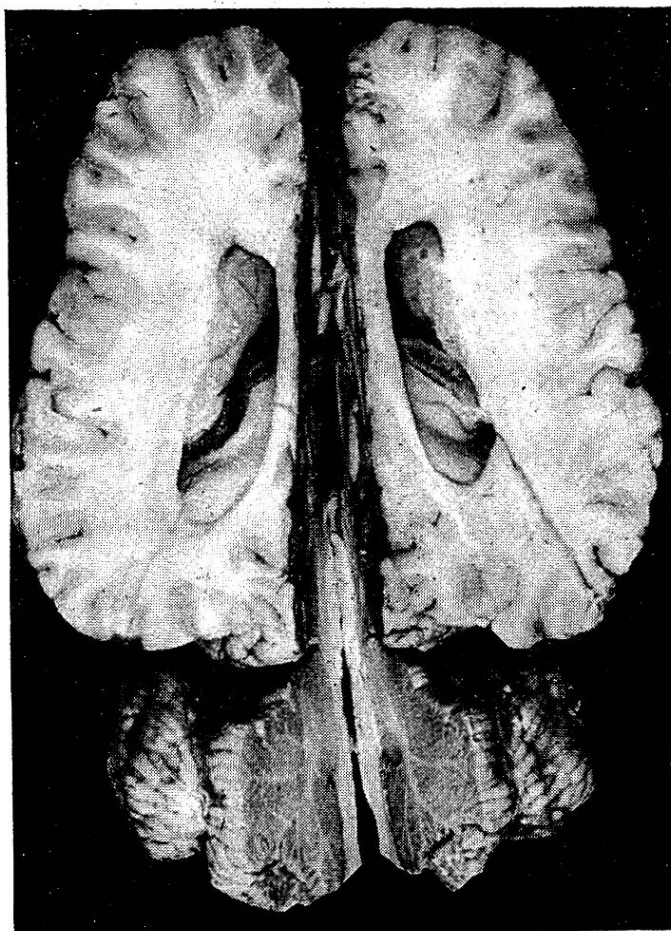

Abb. 6. Durch Horizontalschnitt sind die Ventrikel des Falles I freigelegt. Man erkennt die Plexus und am Okzipitalpol den Druckwulst.

Das Ependym der Hirnkammer ist glatt und glänzend. Die Foramina Monroi sind offen. Der Aquaeduct ist im vorderen Abschnitt, direkt unter der Zirbeldrüse, von oben nach unten abgeplattet. Sein Ependym ist überall, auch an der verengten Stelle, glatt und makroskopisch unversehrt. Das Lumen bildet an dieser Stelle eine ca. 1 mm hohe, aber etwas breitere Rinne. Der Boden der Wasserleitung verläuft gerade, ohne Abknickung von vorne nach hinten.

Der nasale Abschnitt des vorderen Vierhügels ist etwas abgeplattet. In dem daran sich anschmiegenden Druckwulst findet sich eine entsprechende Delle. Die Hirnschenkel sind gefurcht, nicht verbreitert. Das Corpus mamillare ist gut zu erkennen. Die Brücke springt etwas weniger vor als normalerweise. Sie ist abgeplattet und der kraniale Rand kantig, nicht rundlich, wie gewöhnlich. Auch der an die Brücke direkt sich anschliessende Teil des verlängerten Markes, ist zusammengedrückt. Das vordere Marksegel ist erhalten. Der vordere, untere Teil des Kleinhirnwurmes wird fest gegen den

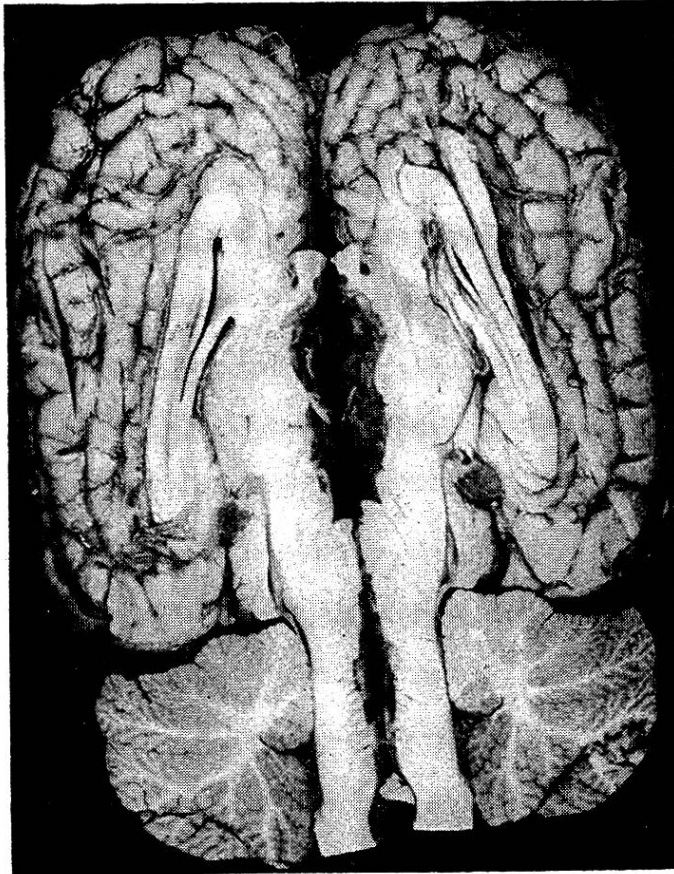


Abb. 7. Ansicht beider Medianflächen des Gehirnes von Fall 1. Man erkennt den zusammengedrückten Aquaeductus und die beiden Dellen am Kleinhirn, die vom Druckwulst und von den Vierhügeln herrühren. Am Wurm beachte man die nach vorn und hinten gehenden zapfenförmigen Vorwölbungen.

Boden der Rautengrube gedrückt. Der Boden des 4. Ventrikels verläuft nicht in leicht geschwungener Linie, wie normalerweise, sondern ist platt und eben.

Der Druckwulst und die Vierhügel haben am Kleinhirn Dellen hinterlassen. Der vordere Abschnitt des Wurmes schiebt sich zapfenartig gegen die Vierhügelplatte vor. Aber auch der hintere Vermispol zeigt einen solchen zapfenartigen Vorsprung, im Gegensatz zum

normalen Wurm, der in gleichmässig abgerundeten Konturen verläuft. Um ein Dach (fastigium) der Rautengrube zu erkennen, müssen die gegeneinander eingekrempelten Wurmteile (Lingula-Uvula) auseinander gezogen werden. Es ist als ob diese fest ineinander gepresst wären. Die Plexus laterales des 4. Ventrikels sind gut entwickelt und füllen die ohnehin schon klein gewordene Rautengrube in den mittleren und hinteren Partien ganz aus. Wird das Gehirn, insbesondere das Kleinhirn, wieder in die Schädelhöhle verbracht, so sieht man, dass der geschilderte hintere Wurmvorsprung wie eine Protrusion in das Hinterhauptsloch passt. Durch Abbildung 7 werden die angeführten Veränderungen gut illustriert.

Bei den Messungen ergaben sich folgende Zahlen: 1. Fronto-occipital 12,7 cm; 2. Breite des Grosshirns 11,4 cm; 3. Breite des Kleinhirns 7,1 cm; 4. Balkenlänge 6,9 cm; 5. Fronto-Vermis 16,8 cm; 6. Chiasma-Pons 6,2 cm; 7. Breite der Hirnschenkel 3,3 cm; 8. Kommissura post.-Clava 6,0 cm.

Zur histologischen Untersuchung wurden Stücke aus dem Hinterhauptsappen und aus dem Ammonshorn genommen. Zusammenfassend kann darüber folgendes gesagt werden: Die Pia zeigt keine entzündliche Reaktion. Die Gefässe sind im allgemeinen in normaler Zahl vorhanden und stellenweise mit Blut gefüllt. Im Ammonshorn scheinen die perivaskulären Räume etwas erweitert. Es finden sich keine zelligen Elemente darin. Die Ganglien und Gliazellen sind intakt. Von atrophischen Vorgängen können wir nichts finden. Wenn wir aus diesen Schnitten etwas festhalten wollen, das vielleicht an der Grenze des Normalen ist, so ist es die stellenweise Blutfülle der Gefässe und die Erweiterung der perivaskulären Räume.

Fall II. Rotschimmel, Wallach, 16jährig. Die klinische Beschreibung dieses interessanten Falles findet sich im allgemeinen Teil (vgl. oben) als Musterbeispiel. Das Pferd wurde durch Genickstich getötet. Die Exenteration des Gehirnes geschah im Institut am 1. Juli 1932. Beim Anschneiden der Riechkolben floss Liquor im Strahl ab. Der Sinus sagittalis wurde aufgeschnitten. Dieser ist durch eine Scheidewand in zwei Hälften geteilt; diese Scheidewand ist allerdings durch ovale Löcher unterbrochen. Die Dura adhärirt in üblicher Weise und fehlt um den Porus acusticus herum (vgl. Ackerknecht, 1929). Die Pacchionischen Granulationen sind in mässiger Zahl vorhanden. Die Schädelknochen zeigen weder auffallende Verdickungen noch Verdünnungen. Die Öffnung des knöchernen Tentorium cerebelli misst 20/11 mm.

Am 15. November ergab die Untersuchung am fixierten Präparat: Das Gewicht beträgt ohne Dura 720 g. Die beiden Hemisphären sind symmetrisch. Die Gyri sind nicht abgeflacht. Die Gefässe von mittlerer Blutfülle, die Pia wiederum schwer abziehbar, sonst aber glatt und glänzend. Die Vena magna Galeni ist nicht verdickt. Am Schläfenpol fällt sofort eine Vorwölbung (Druckwulst) auf von

4,5 cm Länge, 1,2 cm Breite und 0,3 cm Höhe. Dasselbst verhält sich die Pia wie an den anderen Stellen. Auf einem Horizontalschnitt sieht man, dass die Ventrikel gross, gleichweit und symmetrisch sind. Insbesondere ist die Umbiegungsstelle gegen das Unterhorn hin weit. Auf einem Querschnitt am Vorderrand des Corpus mamillare misst die Höhe der Ventrikel 15 mm und die Breite 17 mm. Die Kammerwände sind nicht abgeplattet. Das Ependym ist glatt. Im linken Seitenhorn liegt am Plexus ein kleinzweischengrosser, höckeriger

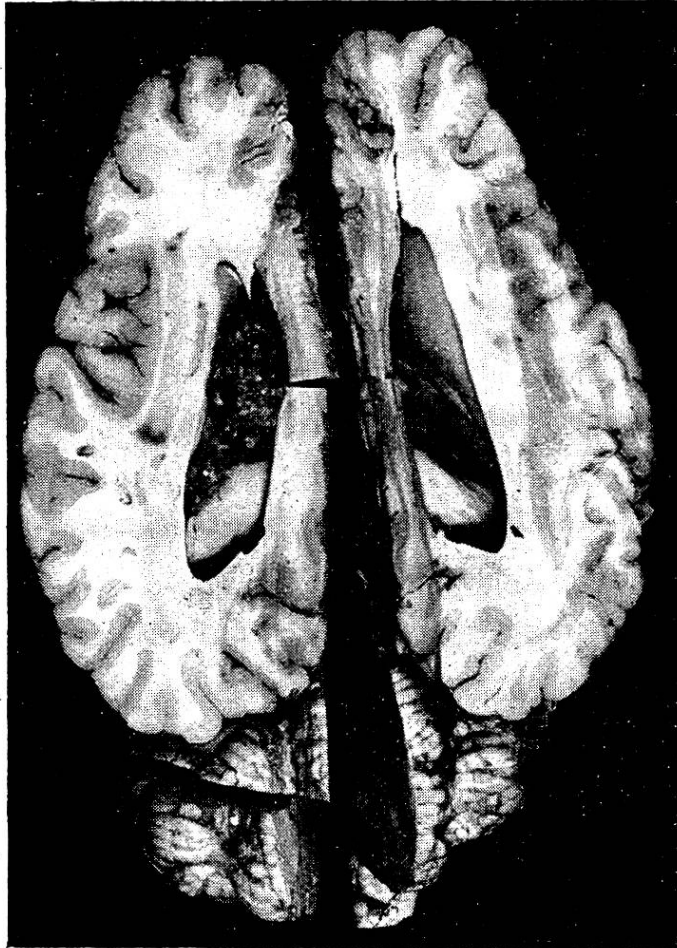


Abb. 8. Symmetrische, grosse Ventrikel des Falles II. Im linken Seitenhorn liegt ein Cholesteatom.

Tumor: Seine Oberfläche ist körnig, bräunlichgelb; er ist mit dem Plexus zusammen beweglich und misst 3,0 : 1,5 : 1,5 cm. Seine Schnittfläche zeigt ein Mosaik von stecknadelkopfgrossen, gelben, braunen oder schwärzlichen Punkten (vgl. Abb. 8).

Das Septum pellucidum ist erhalten, nicht verdünnt. Die Foramina Monroi sind beidseits offen. Besonders hervorzuheben ist, dass der Aquaeductus normal verläuft, überall weit ist und nirgends eine komprimierte Stelle zeigt; sein Ependym ist durchwegs

glatt und erhalten. Auch findet sich keine Abplattung der Vierhügel, vielmehr machen die nicht abgeplatteten Vierhügel eine Delle in den Druckwulst. Die Hirnschenkel sind nicht verbreitert und nicht abgeplattet. Der Pons springt in gewohnter Weise vor; sein vorderer Rand aber ist etwas kantiger als üblich. Die vordere basale Fläche der Medulla oblongata ist abgeflacht. Auffallende Veränderungen zeigt wiederum das Kleinhirn: An der Vorderfläche des Wurmes finden sich zwei Dellen: die obere kleinere vom Druckwulst, die untere grössere von den Vierhügeln hervorgerufen. Die vordere untere Vermispartie ist gegen das vordere Marksegel gepresst und die einzelnen Fächer des Lebensbaumes sind dabei zu-

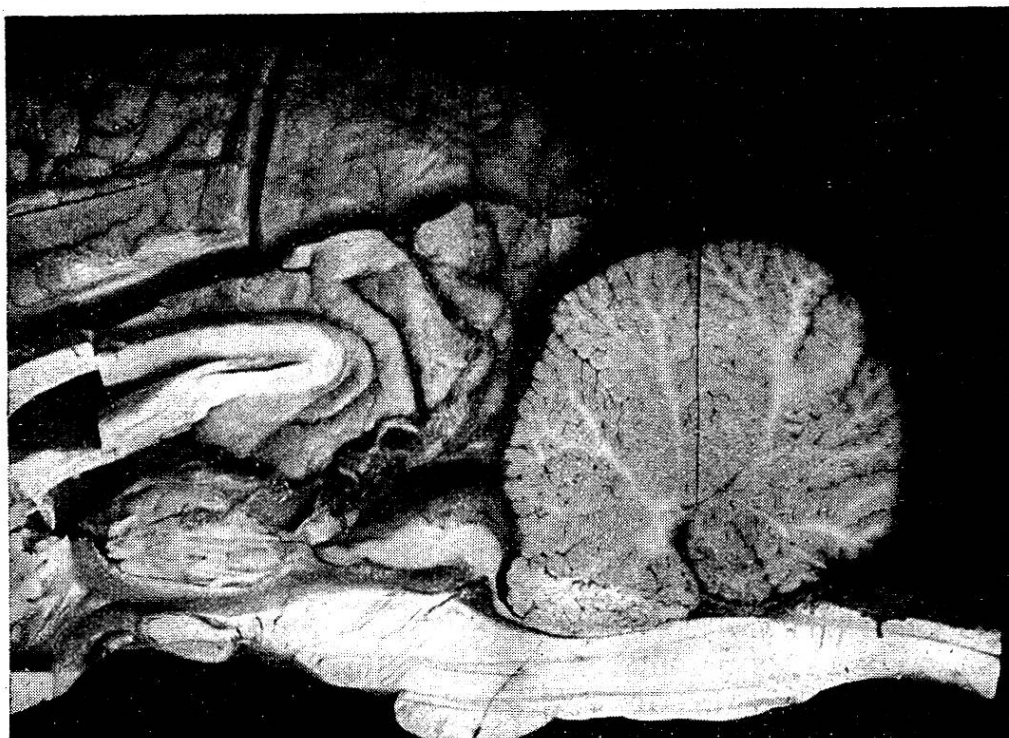

Abb. 9. Medianschnitt des Gehirnes von Fall II. Man erkennt den Druckwulst, den etwas weiten Aquaeductus und die Protrusion des Wurmes unter die Vierhügel.

sammengedrückt. Auf den ersten Blick hat man den Eindruck, als ob der Wurm unter die Vierhügelplatte geschoben wäre. Dabei zeigt das Velum medullare anterius keine Veränderungen. Der kaudale Abschnitt des Wurmes weist keinen zapfenförmigen Vorsprung auf. Das Fastigium ist gut sichtbar. An Vergleichsmassen ergeben sich: 1. Fronto-occipital 12,5 cm, 2. Breite des Grosshirns 11,0 cm, 3. Breite des Kleinhirns 7,2 cm, 4. Balkenlänge 6,7 cm, 5. Fronto-Vermis 16,5 cm, 6. Chiasma-Pons 6,0 cm, 7. Hirnschenkelbreite 3,4 cm, 8. Commissura-post.-Clava 6,0 cm.

Die histologische Untersuchung von Stücken aus dem Druckwulst, der Vierhügelgegend, dem Ammonshorn und dem

Plexustumor ergibt folgendes: Gemeinsam ist, dass weder an der Pia noch am Gefässsystem entzündliche Reaktionen nachzuweisen sind. Die Glia ist nicht verändert, nicht vermehrt. Weder an ihr noch an den Ganglienzellen sind atrophische Vorgänge vorhanden. An den Schnitten aus der Vierhügelgend erkennt man besonders schön das von Rawitz (1927) beschriebene normale subpiaie Nervennetz. Im Plexustumor fallen die zahlreichen Gefässe auf, deren Wände verdickt sind. Die Wandverdickung geht zur Hauptsache auf Kosten der Media. Die meisten Gefässlumina sind ganz oder teilweise mit roten Blutkörperchen ausgefüllt. Das übrige Gewebe besteht aus lamellär angeordneten Zellschläuchen, die sich als epitheliale Zellen erkennen lassen. An verschiedenen Stellen sind die Zelleiber aufgetrieben und es findet sich eine amorphe Masse darin (geronnene Lymphe). Die Zellschläuche umschliessen unregelmässig begrenzte, verschieden grosse, fächerförmige Räume, die leer sind. In ihnen lag das Cholestearin, das ausgefallen ist. Es findet sich ausserdem in kleinen Häufchen gelbbraunes bis dunkelgrünes Pigment. Diese Befunde lassen den Tumor als Cholesteatom erkennen.

Fall III. Stute, Rapp, 11jährig. Früher sehr lebhaft, gut genährt und gängig. Gegen den Herbst 1932 hin Abnahme der Fresslust und des Temperaments. Am 2. Dezember Untersuchung in der Chirurgischen Klinik des Tierspitals. Das Tier war mager, apathisch und frass wenig. Puls, Temperatur und Atmung waren normal. Die Blutuntersuchung ergab nichts Besonderes. Zunächst dachte man an eine Vagus-Affektion. Die Benommenheit nahm aber zu. Die Beweglichkeit blieb noch relativ gut. Die Oberflächensensibilität war nur gering gestört. Die Darmfunktion blieb trotz aller Medikamente zurück. Mit der Diagnose Dummkoller wurde das Tier am 12. Dezember 1932 geschlachtet. Nach sofortiger Exenteration des Gehirnes Einlegen in 10%iges Formalin. Die Schädelknochen zeigten nichts Abnormes. Weitere Untersuchung des seziierten Gehirnes am 24. Januar 1933:

Das Gehirn wiegt ohne Dura 690 g. Die beiden Hemisphären sind symmetrisch, die Gyri nicht abgeflacht. Die Pia ist glatt, von mittlerer Blutfülle in den Gefässen. Die grosse Hirnvene ist nicht obliteriert. Am Occipitalpol ist ein deutlicher nicht sehr ausgeprägter Druckwulst: Die Masse je einer Hälfte betragen 2,8 : 1,6 : 0,9 cm. Auch über dem Druckwulstgebiet ist die Pia unverändert. Auf einem Horizontalschnitt, der die Ventrikel freilegt, sieht man, dass die beiden Kammern nicht ganz gleich gross sind. Auch bei dem rechten, etwas weiter erscheinenden handelt es sich um eine ganz geringe Vergrösserung, bei der man sich unwillkürlich fragt, ob sie überhaupt da sei. Auf dem gewöhnlichen Querschnitt messen wir links 17 : 6 mm und rechts 20 : 9 mm. Die Bulbi olfactorii sind nicht erweitert. Das Septum pellucidum ist erhalten. Das Ependym der Ventrikel ist glatt, glänzend. Beide Plexus liegen an den gewohnten

Stellen. Sie sind nicht geschwellt und frei beweglich. Beide Foramina Monroi sind offen. Der Aquaeductus ist im vorderen Abschnitt enger und scheint von oben nach unten zusammengedrückt. Doch ist noch eine Passage in Form einer gut sichtbaren Rinne vorhanden, in der das Ependym glatt und glänzend ist. Die vorderen Vierhügel sind nicht abgeplattet. Hingegen hinterlassen sie wieder eine Delle im Druckwulst. Die Hirnschenkel sind nicht verbreitert, nicht abgeplattet. Die basale Fläche des Kleinhirnwurmes verläuft eben und biegt vorne und hinten ziemlich kantig nach oben um, nicht in leichtem Bogen wie normalerweise. Die Lingula und die Uvula sind gegeneinander gepresst. Es liegt die vordere untere Partie des Wurmes wieder dem Velum aufgedrückt an und schiebt sich unter die Vierhügel. Der hintere Vermispol springt ein paar Millimeter weit wie ein Zapfen vor. Er passt in situ ins Hinterhauptloch. Die Brücke hat die gewöhnliche Form. Vor allem springt der vordere Rand nicht vor. Das verlängerte Mark scheint an seiner basalen Fläche flachgedrückt zu sein. Der Boden der Rautengrube ist unverändert. Er verläuft in leicht gewelltem Bogen. Das Parenchym weist nichts Besonderes auf.

Vergleichsmasse: 1. Fronto-occipital 12,8 cm, 2. Breite des Grosshirns 11,0 cm, 3. Breite des Kleinhirns 6,1 cm, 4. Balkenlänge 6,2 cm, 5. Fronto-Vermis 16,3 cm, 6. Chiasma-Pons 4,3 cm, 7. Breite der Hirnschenkel 3,3 cm, 8. Commissura post.-Clava 6,5 cm.

Histologische Untersuchung: An den Schnitten aus dem Plexus findet sich die gewohnte Verteilung zwischen Gefässen, Bindegewebe und Epithel. Keine zellige Infiltration. Auch die anderen untersuchten Regionen weisen nichts Pathologisches auf, insbesondere auch keine Erweiterung der perivaskulären Räume. Atrophische Vorgänge werden nicht gefunden.

Fall IV: Wallach, Rapp, 7jährig, 165 cm. Das Pferd ist während eines Bahntransportes bei glühender Hitze unter den Erscheinungen einer Gehirnstörung erkrankt. Beim Ausladen war das Tier in Schweiss gebadet, zeigte lebhaft Unruhe, Vorwärtsdrängen und Schwanken. Der Gang war taumelnd und mehrmals stürzte das Pferd hin. Die Temperatur war nur wenig erhöht. Hingegen war der Puls um 90 und die Atmung frequent. In den Stall gebracht, zeigte das Tier dann ein Drängen nach der Krippe, Zwangsbewegungen und Taumeln. Der erstbeobachtende Tierarzt dachte an Gehirnkongestion, später an Hitzschlag oder Eisenbahnkrankheit. Im weiteren Verlauf stand ein Depressionsstadium im Vordergrund der Erscheinungen, das bis zur Schlachtung andauerte. Dabei gab es Zeiten, wo das Pferd ganz benommen war: Bei halb geöffneten Augen war der Blick trübe. Abnorme Bewegungen wurden ausgeführt und ungewohnte Stellungen lange beibehalten. Oft wurde der Kopf auf die Krippe oder an die Wand gelehnt. Die Sensibilität war stark herabgesetzt, die Futteraufnahme gut; hingegen ging das Fressen sehr langsam vor sich. Puls, Temperatur und Atmung waren nach-

her immer normal. Abschätzung und Töten wegen Dummkoller durch Schächten am 6. September 1932. Einlegen des Gehirns in Formol, leider erst nach einigen Stunden.

Das Grosshirn ist im ganzen symmetrisch und in dorso-ventraler Richtung abgeplattet. Es wiegt 650 g. Die Gyri an der Basis und in der Nähe der Mantelspalte an der Konvexität springen weniger vor. Die Blutfülle der pialen Gefässe scheint normal zu sein. Die Pia lässt sich wie gewöhnlich nur schwer abziehen. Die Vena magna Galeni ist mittelweit. Am Occipitalpol findet sich ein beidseits symmetrischer Druckwulst, der zwar kaum messbar, aber deutlich zu sehen ist. Die Ventrikel sind gleich weit und nicht vergrössert. Wie das ganze Gehirn, so sind auch sie in dorso-ventraler Richtung abgeplattet. An der früher angegebenen Stelle messen sie im Querschnitt 20 : 5 mm. Die Plexus laterales sind ohne Besonderheiten. Das Ependym der Ventrikel ist etwas schmierig, was wohl von der späten Fixation herrührt. Die Foramina Monroi sind offen. Der Aquaeductus ist von normalem Verlauf und der allgemeinen Kompression (vgl. oben) entsprechend etwas eng. Sein Ependym ist gut erhalten. Die Corpora quadrigemina sind nicht abgeplattet. Die Pedes pedunculi sind gefurcht. Der Vordergrund des Pons ist kantig. Dieser und die Oblongata sind an der Basalfäche abgeplattet. Das Kleinhirn zeigt keine typischen Veränderungen. Keine Protrusionen des Wurmes.

Vergleichszahlen: 1. Fronto-occipital 13,6 cm, 2. Breite des Grosshirns 11,5 cm, 3. Breite des Kleinhirns 6,5 cm, 4. Balkenlänge 6,5 cm, 5. Fronto-Vermis 18,0 cm, 6. Chiasma-Pons 6,4 cm, 7. Breite der Hirnschenkel 3,4 cm, 8. Commissura post.-Clava 7,3 cm.

Histologische Untersuchung: Aus dem Frontalpol, dem Schwanzkern, dem verlängerten Mark und den Plexus sind Stücke zur histologischen Untersuchung entnommen worden. Es ist allen Schnitten gemeinsam, dass sie weder an der Pia noch am Gefässbaum irgendwelche entzündlichen Reaktionen aufweisen. In den Präparaten aus dem Grosshirn (Frontalpol, Schwanzkern) sind besonders die Kapillaren auffallend prall mit Blut gefüllt. An einigen Gefässen findet man die Wand eingerissen und das Blut in nächster Umgebung. Es handelt sich an diesen Stellen um minimale Hämorrhagien. Wir deuten diese Erscheinungen als zerebrale Hyperämie, wahrscheinlich Stase, mit Blutungen.

Fall V: Wallach, Rapp, 10jährig, 162 cm. Die erste klinische Untersuchung am 1. Juli 1932 ergab die Diagnose Dummkoller. Die Sensibilität war herabgesetzt. Oft stand das Pferd mit gesenktem Kopf. Beim Fahren zeigte es Stätigkeit. Die Temperatur und der Puls waren normal. Abschätzung am 7. Juli 1932. Bald darauf Tötung durch Schuss.

Das Gehirn wiegt ohne Dura 660 g. Die Dura lässt sich überall vom Knochen gut wegziehen. Sie ist glatt. Der Knochen zeigt keine Verdickungen. Der Längssinus ist durch eine mediane Scheidewand

in zwei Hälften geteilt. Es finden sich nur wenige Pacchionische Granulationen. Am linken Frontalpol fällt medianwärts sofort ein Substanzdefekt auf: ein Kanal von ca. 2 cm Breite und 1 bis $1\frac{1}{2}$ cm Tiefe, der vom Chiasma weg gerade aufwärts bis zur Mantelkante verläuft; es handelt sich um den Schusskanal. Das angrenzende Gewebe ist teils matsch, teils bröckelig. Auch die gegenüberliegende rechte Medianseite ist leicht betroffen. In der Umgebung finden sich ein paar ganz kleine, subpiale Blutungsherde. Im übrigen ist die Pia unverändert. Die Vena magna ist erhalten, nicht obliteriert. Der Occipitalpol weist wieder einen Druckwulst auf, der 3,5 : 1,0 : 0,7 cm misst. Das Vorderhorn der Seitenkammern ist beidseitig wegen der Schädigung durch den Schuss nicht sicher zu beurteilen. Die übrigen Partien der Ventrikel, die gut erhalten sind, sind nicht erweitert. Die Messung der Cella media auf dem Querschnitt ergibt 18 : 5 mm. Die Plexus liegen unverändert an üblicher Stelle. Der Aquaeductus ist im vorderen Abschnitt zusammengedrückt und verläuft horizontal. Ein Lumen ist überall zu erkennen. Das Ependym lässt sich makroskopisch nicht mit Sicherheit beurteilen. Die Kuppe der vorderen Vierhügel ist abgeplattet. Am Druckwulst findet sich keine merkliche, entsprechende Delle. Auch das verlängerte Mark ist etwas breiter und flacher. Die Hirnschenkel sind gefurcht, die Brücke nicht nach vorne aufgestülpt. Am Wurm des Kleinhirnes findet sich eine eben noch zu erkennende Delle vom Druckwulst und eine solche von den Vierhügeln; weiter sind am Wurm keine Veränderungen.

Vergleichszahlen: 1. Fronto-occipital 13,3 cm, 2. Breite des Grosshirns 10,9 cm, 3. Breite des Kleinhirns 6,2 cm, 4. Balkenlänge 5,7 cm (?), 5. Fronto-Vermis 16,9 cm, 6. Chiasma-Pons 7,0 cm, 7. Breite der Hirnschenkel 3,5 cm, 8. Commissura post.-Clava 7,4 cm (?).

Histologische Untersuchung: Es finden sich keine Abweichungen von der Norm. Wir heben deshalb nur hervor, dass sicherlich keine entzündliche Reaktion nachzuweisen ist, dass die perivaskulären Räume nicht erweitert sind und dass sich an den Ganglienzellen oder der Glia keine Veränderungen nachweisen lassen, die mit der klinischen Erkrankung in Zusammenhang zu bringen wären.

Fall VI: Stute, 13jährig, 159 cm. Am 8. Mai 1932 ist das Pferd in die Kuranstalt Thun eingeliefert worden. Es zeigte auffallende Störungen des Gleichgewichts und ataktische Bewegungen der Vordergliedmassen, besonders links; ausserdem Lähmungserscheinungen an der Oberlippe, am rechten Auge und an der Zunge. Es machte einen apathischen Eindruck. Zeitweise stand es in gespannter, sägebockartiger Haltung. Die Augenlider waren stark geschwollen und wie im Halbschlummer nur etwas geöffnet, die Konjunktiven gerötet. Beim Greifen nach dem Kopfe zeigt das Tier eine eigenartige Kopfscheu. Beim Tritt auf die Hufkrone reagierte es. Die Gleichgewichtsstörungen wurden innerhalb einiger Tage immer

stärker. Unter Drehbewegungen stürzte es einmal in der Boxe zusammen. Am Boden liegend äusserste das Tier Schmerzen, die sich bei Berührung der linken Halsseite zu vermehren schienen. Zur Abkürzung des Leidens Tötung durch Schuss.

Die sofort vorgenommene Sektion ergab: In der Gegend der unteren Halswirbel zeigten sich im Rückenmarkskanal frische Blutungsherde, die vom Sturz bei der Abschächtung herrührten. Die

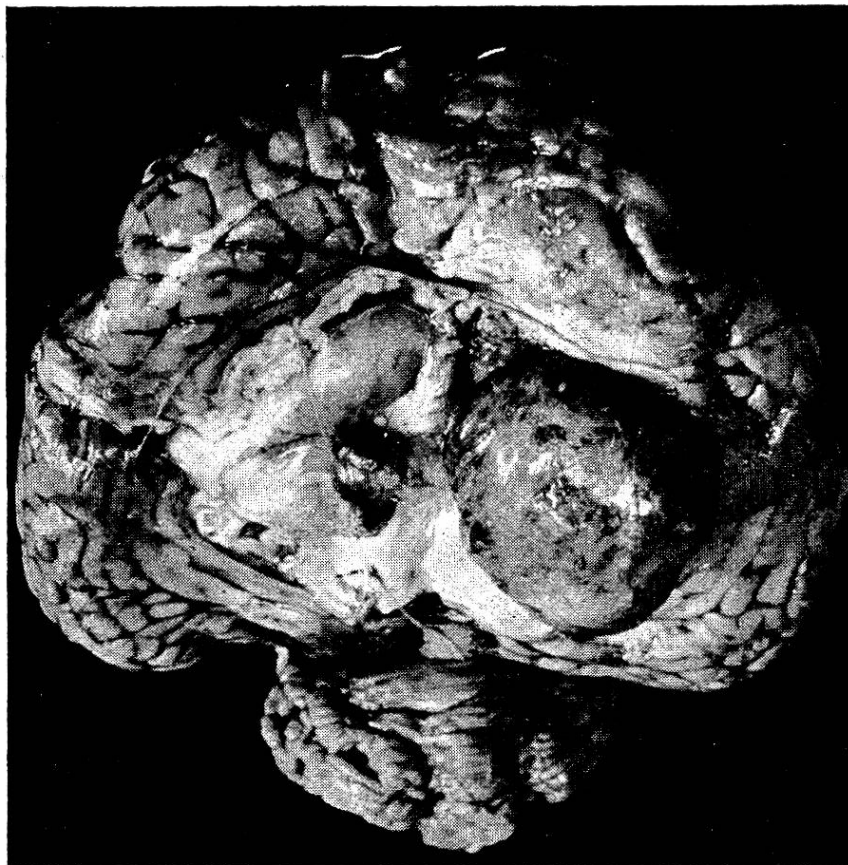


Abb. 10. Das Gehirn des Falles 6 ist in der Mantelspalte auseinandergeklappt. Rechts sieht man den grossen und in der Mitte den kleineren Tumor (Cholesteatome).

beste Übersicht über das Gehirn bietet die nachstehende Photographie (Abb. 10).

Das Gehirn ist in seiner Topographie durch die mächtigen Tumoren und teilweise durch den Schusskanal gestört worden. Deshalb wollen wir von einer eingehenden Beschreibung absehen und uns auf folgendes beschränken: Im vorderen Abschnitt der rechten Hemisphäre liegt ein 6,5 : 4,0 : 2,5 cm messender Tumor von höckeriger, gräulicher Oberfläche. Er ist im ganzen derb. An einzelnen Stellen aber ist er zystisch fluktuierend. Durch einen beweglichen Stiel ist er mit dem kaum mehr zu erkennenden Plexus ver-

bunden. Auf der Schnittfläche ist er bräunlichgrau und sulzig. An einzelnen Punkten lässt sich eine glasige, glänzende Masse ausdrücken. Andere Stellen sind faserig derb. Wenn man den Tumor wegnimmt, so bleibt in der rechten Hemisphäre bis tief in die Stammganglien eine grosse Delle zurück. Hier sind der Balken, die Fornixsäulen und der Schwanzkern nicht zu erkennen. Der sichtbare, bleibende hintere Teil des Ventrikels ist nicht erweitert. Am rechten Occipitalpol findet sich ein kleiner Druckwulst. Auch die linke Hemisphäre ist vorne median bis kleinapfelgross eingedellt worden. Das Balkenknie, die Fornixsäulen und der vordere Abschnitt des Septums sind gegen das Marklager gedrängt worden und haben das Lumen des Vorderhornes verschlossen. Am linken Plexus liegt in der Cella media ein kirschgrosser, weicher, beweglicher Tumor. Auf einem Schnitt zeigt er die gleiche Struktur wie der grosse. Auch vom linken Ventrikel ist der verschont gebliebene Teil nicht vergrössert. Hinter der Zirbeldrüse ist ein kleines Hämatom, der darunter liegende Vierhügel ist abgeplattet. Der Aquaeductus ist in seiner ganzen Ausdehnung geräumig. Die Brücke ist am Vorder- rand kantig. Die Hirnschenkel, die Brücke und das verlängerte Mark sind basal abgeplattet. Das ganze Gehirn ist in dorso-ventraler Richtung etwas zusammengedrückt. Die Gyri der Konvexität sind platter als normal. Das Kleinhirn ist nicht verschoben und zeigt keine Vorsprünge.

Histologische Untersuchungen: Die Schnitte aus dem Kleinhirn geben dessen normale Struktur in drei Schichten (Körner-, Purkinje'sche Zellen-, Molekularschicht) wieder. Das Präparat aus dem hämorrhagischen Gewebe hinter der Zirbeldrüse bestätigt die makroskopische Diagnose. Der Plexustumor besteht zur Hauptsache aus Zellschläuchen (epitheliale Zellen), welche teils in Gruppen liegen, teils einzelne Wände bilden, die fächerartige Spalten umschliessen. Diese Spalten sind leer (Cholesterin). Im Stroma findet man vereinzelt rote Blutkörperchen. Stellenweise auch grügefärbtes Pigment (Haemosiderin). Einzelne Zellen in den Schläuchen sind ödematös geschwollen. Diese Befunde erlauben, die Plexustumoren als Cholesteatome anzusprechen.

Fall VII. Stute, 10jährig, 156 cm. Das Pferd erkrankte am 1. April unter den Zeichen einer Gehirnstörung. Als genaue Anamnese führen wir die Befunde von Herrn Prof. Bürgi an: Die Stute soll immer kitzlig gewesen sein. Am Wagen und auch sonst soll sie sich aufgeregt gezeigt und ganz unmotiviert geschlagen haben. Dieses Verhalten hat man anfänglich als Wildrossigkeit gedeutet. Nach und nach erkannte man aber, dass es sich um eine zentrale Störung handeln musste: Das Pferd war nämlich zeitweise auffallend apathisch und unempfindlich an den Hufkronen, in den Ohren und in der Nachhand. Auch auf Insektenstiche reagierte es kaum. In solchen Momenten konnte dann die Körpertemperatur gefahrlos gemessen werden, was sonst unmöglich war. Depressions-

stadien wechselten mit Tobsuchtsanfällen ab. Mit stierem Blick drängte das Pferd beim Führen an der Hand nach vorne und nahm zeitweilig unphysiologische Stellungen ein. Grasbüschel wurden einige Zeit ohne Kaubewegungen im Maul gehalten. Unter der Diagnose Dummkoller wurde das Tier durch Kopfschuss getötet. Die sofort angeschlossene Sektion liess ausser einem Emphysem der beiden Spitzenlappen an den übrigen inneren Organen nichts Pathologisches erkennen. Bei der Zerlegung des Gehirnes fielen aber sofort in beiden Seitenkammern zwei grosse Tumoren auf. Zur weiteren Verarbeitung des Gehirnes wurden leider nur die Tumoren und die angrenzenden Hirnteile in Formol eingelegt. Es fehlen die frontalen Partien der Hemisphären.

Die spätere Untersuchung des fixierten Präparates ergibt: In der Cella media erstreckt sich ein nussgrosser, glattwandiger Tumor bis ins Vorderhorn des linken Ventrikels. Jener ist gräulichbraun und hängt am Plexus, der nur schwer zu erkennen ist. Der Tumor ist mit der medialen Wand des Ventrikels verklebt. Diese Verklebung lässt sich leicht lösen. Die Geschwulst misst 3,5 : 2,5 : 2,5 cm. Die Schnittfläche ist kompakt, mosaikartig, derb und aus rotbraunen bis gelbbraunen Körnern zusammengesetzt. An ihrem hinteren Pol ist eine kirschgrosse Höhle, die von einer gelatineartigen gelbbraunen Masse ausgefüllt ist. Diese Masse lässt sich auspressen. Der hintere Abschnitt dieses linken Seitenventrikels ist weit. Am rechten Plexus hängt ein ähnlicher Tumor. Dieser misst 3,0 : 3,0 : 2,0 cm. Der Plexus selber verliert sich vollständig in ihm und ist nur als bräunlichrotes, bröckeliges Gewebe zu erkennen. Die Oberfläche ist ebenfalls glatt. Die Schnittfläche zeigt die gleiche Beschaffenheit wie die linke, ist aber noch etwas mehr körnig. Die Vierhügel sind nicht abgeplattet. Der Aquaeductus zeigt einen normalen Verlauf. Sein vorderer Abschnitt ist nicht zusammengedrückt. Das Ependym ist nicht lädiert.

Im histologischen Bild der beiden Tumoren fallen vorerst die vielen Gefässe auf. Ihre Wände sind fast durchwegs verdickt. Vereinzelt finden sich in ihren Lumina rote Blutkörperchen. Das übrige Gewebe besteht aus Bindegewebe und Strängen von epithelialen Zellen. Diese Stränge lassen fächerförmige, glattwandige Septen zwischen sich. Im Stroma finden sich stellenweise kleine Häufchen von grünem bis braunem Pigment. An anderen Orten sind Ansammlungen von kleinen runden Zellen mit stark gefärbten Kernen (Lymphozyteninfiltrate). Die van Gieson-Präparate zeigen die beträchtliche Vermehrung des Bindegewebes. Die Tumoren stellen Cholesteatome dar. (Schluss folgt)

Jedes Mitglied der G. S. T. ist ohne weiteres Mitglied des Ärztesyndikates und hat das Recht, sich dessen Vergünstigungsmöglichkeiten zunutze zu machen.