

Ein interessanter Fall von Fremdkörper im Darm eines Hundes

Autor(en): **Saxer, E. / Degen, W.**

Objektyp: **Article**

Zeitschrift: **Schweizer Archiv für Tierheilkunde SAT : die Fachzeitschrift für Tierärztinnen und Tierärzte = Archives Suisses de Médecine Vétérinaire ASMV : la revue professionnelle des vétérinaires**

Band (Jahr): **76 (1934)**

Heft 3

PDF erstellt am: **20.07.2024**

Persistenter Link: <https://doi.org/10.5169/seals-589392>

Nutzungsbedingungen

Die ETH-Bibliothek ist Anbieterin der digitalisierten Zeitschriften. Sie besitzt keine Urheberrechte an den Inhalten der Zeitschriften. Die Rechte liegen in der Regel bei den Herausgebern.

Die auf der Plattform e-periodica veröffentlichten Dokumente stehen für nicht-kommerzielle Zwecke in Lehre und Forschung sowie für die private Nutzung frei zur Verfügung. Einzelne Dateien oder Ausdrucke aus diesem Angebot können zusammen mit diesen Nutzungsbedingungen und den korrekten Herkunftsbezeichnungen weitergegeben werden.

Das Veröffentlichen von Bildern in Print- und Online-Publikationen ist nur mit vorheriger Genehmigung der Rechteinhaber erlaubt. Die systematische Speicherung von Teilen des elektronischen Angebots auf anderen Servern bedarf ebenfalls des schriftlichen Einverständnisses der Rechteinhaber.

Haftungsausschluss

Alle Angaben erfolgen ohne Gewähr für Vollständigkeit oder Richtigkeit. Es wird keine Haftung übernommen für Schäden durch die Verwendung von Informationen aus diesem Online-Angebot oder durch das Fehlen von Informationen. Dies gilt auch für Inhalte Dritter, die über dieses Angebot zugänglich sind.

der Gewebeoxydation Wiederbelebung und Beseitigung des ungünstigen Einflusses des Chloralhydrates auf den Organismus.

7. Bei jüngeren Tieren, insbesondere beim Übergang von der mütterlichen Ernährung (Abstellung), ist eine relativ höhere Dosis nötig als bei älteren Tieren. Weil 0.27 g auf 1 kg Lebendgewicht sich in allen Fällen als hinreichend gezeigt hat, wird eine Überschreitung dieser Dosis nicht befürwortet.

8. Aus einer ganzen Reihe von Versuchen an Hunden kann bestätigt werden, dass auch bei Caniden die Chloralhydratnarkose verlässlich ist, wobei jedoch der Typus und das Alter vorsichtig zu beurteilen sind. Ich glaube, dass nur Überdosierung durch schablonenmässige Anwendung der Dosis von 0.3 g pro 1 kg Lebendgewicht zur Mutmassung der Gefährlichkeit dieser Narkose bei Caniden geführt hat.

Die Ergebnisse Rajčans betreffend die Eignung der Chloralhydratnarkose bei Hunden in der Dosierung von 0.27 bis 0.3 g auf 1 kg Lebendgewicht werden bestätigt; es wird jedoch die vorhergehende Erprobung einer geringeren Dosierung (0.20 bis 0.25 g auf 1 kg Lebendgewicht) befürwortet und erst bei unzulänglicher Wirkung dessen Erhöhung auf den von Rajčan angegebenen Wert.

Literatur.

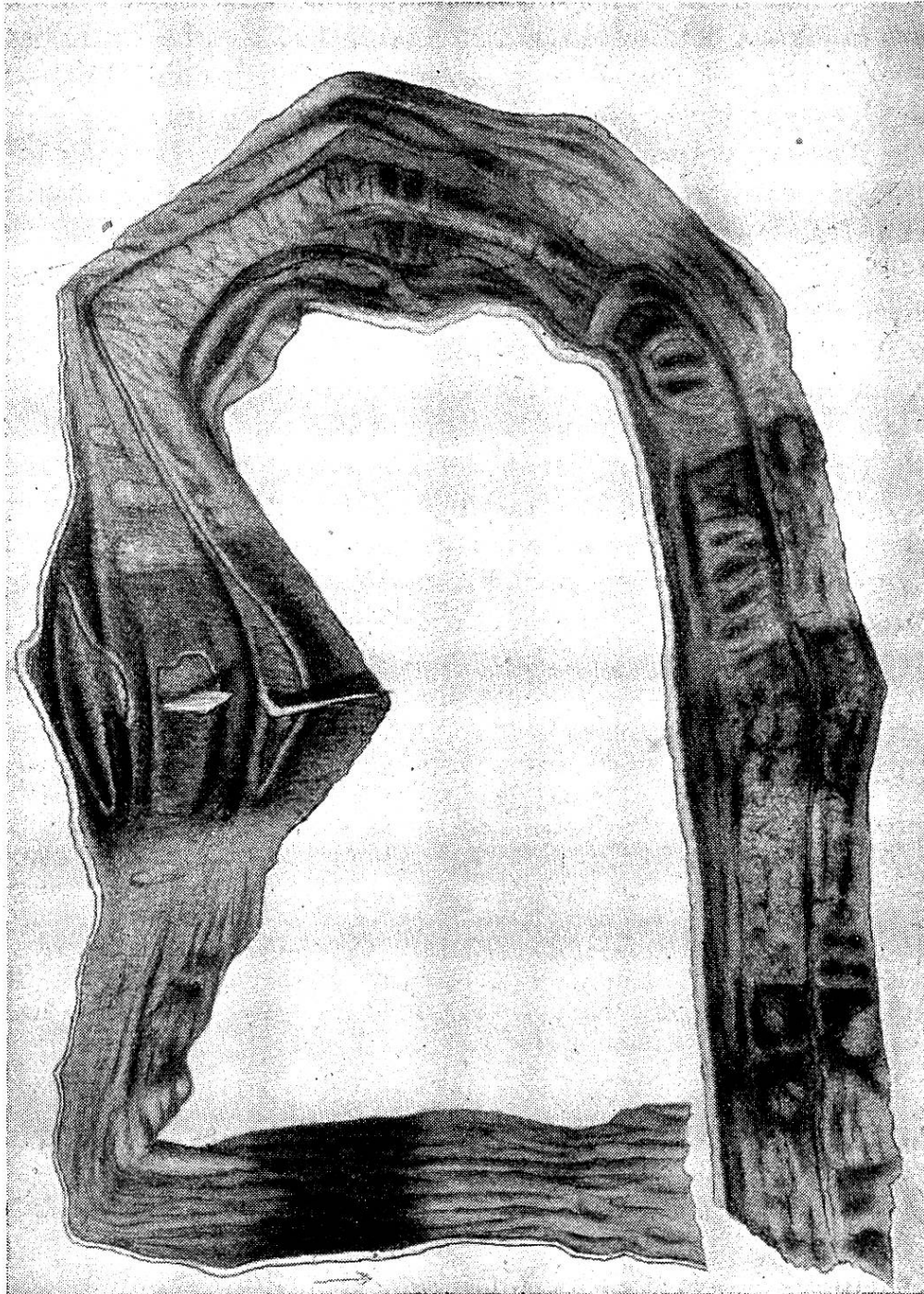
Berliner tierärztl. Wochenschrift. — Deutsche tierärztl. Wochenschrift, Jahrg. 1929, S. 438. — Duerst, Grundlagen der Rinderzucht, Berlin, 1931. — Fröhner, Arzneimittellehre für Tierärzte. 11. Aufl. 1919. — Krenz: Über die Verwendbarkeit der intravenösen Chloralhydratnarkose beim Rind. Monatshefte f. prakt. Tierheilkunde, XXXII. Bd., S. 193. — Münchner tierärztliche Wochenschrift 1929, S. 170. — Rajčan, Röntgenoskopie a röntgenografie cév. Klin. Spisy c. š. zvěrolékařské, 1929. — Rehse: Über die Verwendbarkeit der Chloralhydratnarkose in der Veterinärchirurgie. Monatshefte f. prakt. Tierheilkunde. XXI. Bd., S. 413. — Revue gén. de méd. vét. 1930. P. 654. — Votoček, E.: Chemie organická, díl I., ř. mastná, str. 269.

Ein interessanter Fall von Fremdkörper im Darm eines Hundes.

Von E. Saxer und W. Degen.

Fremdkörper im Darm spielen beim Hund eine ziemlich grosse Rolle. Kleinere, stumpfe Fremdkörper passieren den Darm ohne äusserlich erkennbare Beschwerden, wogegen spitze Fremdkörper entweder bereits im Rachen oder Schlund oder dann aber im Darm durch Stecken in der Schleimhaut und eventuelle Perforation schwere, selbst tödlich verlaufende Komplikationen zur Folge

haben können. Indessen kommt es aber auch vor, dass solche den Darm passieren können. Wesentliche Beschwerden können durch



längliche, weiche Gegenstände, wie Schnur usw., verursacht werden, doch werden auch solche von der Darmperistaltik erfasst und weiterbefördert.

Folgender Fall dürfte einiges Licht auf die Art und Weise

werfen, wie der Organismus mit allen Mitteln versucht, sich der gefährlichen Eindringliche zu entledigen: Ein ca. vier Monate alter, männlicher, braunweisser Niederlaufhund wurde mit dem Berichte zur Untersuchung vorgeführt, er zeige seit einigen Tagen anhaltendes Erbrechen und Durchfall. Das Tier versage die Futteraufnahme fast gänzlich und sei in der kurzen Krankheitszeit stark abgemagert. Einige Löffel Milch, welche der Hund zu sich nahm, wurden sofort wieder erbrochen, wobei der Brechreiz lange anhielt, bis zuletzt nur noch gelber Schleim ausgeworfen wurde. Der Puls war kräftig, die Rektaltemperatur nur wenig erhöht. Von seiten des Respirationsapparates bestanden keine pathologischen Veränderungen; Druckempfindlichkeit war nirgends nachzuweisen.

Ausser dem starken Brechreiz war auch Durchfall und leichte Rötung der Konjunktiven vorhanden, so dass vermutet wurde, es handle sich um einen Fall von gastrischer Staupe. Die Behandlung wurde mit Bismut. subnitric. eingeleitet, später, als die Erscheinungen nicht zurückgehen wollten, durch Argentum nitric.-Pillen ergänzt und das Tier zur Warmhaltung dick mit Watte um den ganzen Leib eingepackt. Zunächst schien sich das Krankheitsbild während zwei Tagen zu bessern; der Brechdurchfall liess etwas nach, doch blieb die Futteraufnahme sistiert. Nach einem weitem Tage trübte sich der Allgemeinzustand plötzlich sehr stark, der Puls wurde unfühlbar und nach wenigen Stunden war der Hund tot.

Die sofort vorgenommene Sektion ergab keinerlei Veränderungen am Zirkulations-, Respirations- und Urogenitalapparat (abgesehen von einer geringgradigen Herzmuskeldegeneration). Dagegen erschien die Magenschleimhaut hochgradig geschwollen und gerötet; der Mageninhalt war blutig. Duodenal- und Leerdarmwand waren ungefähr bis zur Mitte des Dünndarms in ihrem Durchmesser annähernd verdreifacht, die Schleimhaut alle 8 bis 10 cm, manchmal auch in geringerem Abstand, auf einer Strecke von ca. 2 cm ringförmig hochgerötet, stellenweise sogar zyanotisch. Zwischen diesen Ringen erschien die Rötung geringer und mehr fleckig. Besonders starke, mit Nekrose einhergehende Veränderungen wies der drittletzte Ring auf, an welcher Stelle, fest in das Darmlumen eingeklemmt und dasselbe stark erweiternd, ein Pfirsichstein sass. (Siehe Abbildung.) Die beiden letzten Ringe zeigten sich als hochgerötete, verdickte Stellen. An den dahinter liegenden Darmabschnitten waren keine Besonderheiten festzustellen, ebensowenig an der Leber.

Wenn man auf Grund der pathologisch-anatomischen Veränderungen den Vorgang rekonstruiert, so ergibt sich ungefähr folgendes:

Der Hund hatte, vermutlich im Spiel, den Pflirsichstein verschluckt. Dieser gelangte dann in das Duodenum, wo er von der Darmperistaltik nur mit Mühe weiterbefördert werden konnte. Alle 8 bis 10 cm trat eine Pause in den Bemühungen des Darmes, den Fremdkörper loszuwerden, ein. Es entwickelten sich an diesen Ruhepunkten ziemlich heftige Entzündungserscheinungen. Als der Fremdkörper einfach nicht mehr weiterzubringen war, begann der Darm den Versuch, denselben wieder zum Magen zu befördern. Doch schon bei der zweiten Station erlahmten die Kräfte, der Pflirsichstein blieb fest eingeklemmt, verursachte Nekrose und Intoxikation. Durch die chronische entzündliche Veränderung der Duodenalwand war deren Elastizität natürlich stark vermindert und damit der Rücktransport des Fremdkörpers zum Magen von vornherein stark erschwert.

Referate.

Prognostische Winke bei der Kolik des Pferdes. Von Dr. Paul Behn, Stabsveterinär, Stavenhagen (Mecklenburg). Berliner tierärztl. Wochenschrift Nr. 3, 1933.

Behn wendet sich scharf gegen die Anwendung von Arekolin, Morphinum und Coffein. Arekolin sei überholt (Lentin) und infolge drastischer Wirkung (Darmruptur!) gefährlich. Als unentbehrliches Mittel für die Kolikbehandlung wird die Nasenschlundsonde empfohlen, die ermöglicht, den Patienten ohne Zwangsmittel Arzneimittel in genauer Dosierung zu verabreichen. Bei der Kolik ist es wichtig, die genaue Diagnose (Art und Sitz der Krankheit) zu stellen, um die zweckentsprechende Behandlung einleiten zu können und die Prognose richtig vorauszusagen. Dies ist beim stürmischen Verlauf nicht immer leicht; in einzelnen Fällen ist eine Untersuchung des Patienten unmöglich (Bösartigkeit oder Niederstürzen des Pferdes, missliche Stallverhältnisse, Witterung usw.). Verwertbare Anhaltspunkte geben der Puls und die Körpertemperatur. Speziell das Verhältnis zwischen Pulszahl und -Beschaffenheit zur Temperatur ist wichtig. Wenn ein Missverhältnis festgestellt wird, muss der Fall prognostisch zweifelhaft bis ungünstig beurteilt werden (Darmverschlingung). Die Lidbindehäute werden blass, die Körperwärme sinkt, der Puls und die Atmung schnellen herauf (zum Beispiel 38 Temperatur und 70 bis 120 Pulse). Auch ist das Erbrechen beim Pferde als ungünstig anzusehen. Die rektale Untersuchung sollte nie unterbleiben. Der Verfasser empfiehlt das Trokarieren des