**Zeitschrift:** Schweizer Archiv für Tierheilkunde SAT : die Fachzeitschrift für Tierärztinnen und Tierärzte = Archives Suisses de Médecine Vétérinaire ASMV : la revue professionnelle des vétérinaires

**Herausgeber:** Gesellschaft Schweizer Tierärztinnen und Tierärzte

**Band:** 79 (1937)

**Heft:** 12

**Artikel:** Gastroenteritiden und Darmverlagerungen bei Pelztieren in Gefangenschaft

**Autor:** Grieder, H.

**DOI:** https://doi.org/10.5169/seals-592180

**Nutzungsbedingungen**

Die ETH-Bibliothek ist die Anbieterin der digitalisierten Zeitschriften auf E-Periodica. Sie besitzt keine Urheberrechte an den Zeitschriften und ist nicht verantwortlich für deren Inhalte. Die Rechte liegen in der Regel bei den Herausgebern beziehungsweise den externen Rechteinhabern. Das Veröffentlichen von Bildern in Print- und Online-Publikationen sowie auf Social Media-Kanälen oder Webseiten ist nur mit vorheriger Genehmigung der Rechteinhaber erlaubt. Mehr erfahren

**Conditions d'utilisation**

L'ETH Library est le fournisseur des revues numérisées. Elle ne détient aucun droit d'auteur sur les revues et n'est pas responsable de leur contenu. En règle générale, les droits sont détenus par les éditeurs ou les détenteurs de droits externes. La reproduction d'images dans des publications imprimées ou en ligne ainsi que sur des canaux de médias sociaux ou des sites web n'est autorisée qu'avec l'accord préalable des détenteurs des droits. En savoir plus

**Terms of use**

The ETH Library is the provider of the digitised journals. It does not own any copyrights to the journals and is not responsible for their content. The rights usually lie with the publishers or the external rights holders. Publishing images in print and online publications, as well as on social media channels or websites, is only permitted with the prior consent of the rights holders. Find out more

**Download PDF:** 17.07.2025

**ETH-Bibliothek Zürich, E-Periodica, https://www.e-periodica.ch**

apparates zu den selteneren Pelztierkrankheiten und es ist nur zu wünschen, daß trotz der zunehmenden Domestikation der genannten Pelztiere später keine Umgruppierung zuungunsten der Züchter vorgenommen werden muß.

**Literatur.**

Freund, L.: Neues über Pelztierkrankheiten, Landwirtschaftliche Pelztierzucht, Jg. 1, 1930, Heft 9. — Richter, J.: Geburtsschäden bei Pelztieren, Die Pelztierzucht, verbunden mit Kleintierzucht, Jg. 7, 1931, Nr. 9. — Sprehn, C.: Allgemeine Ergebnisse aus dreijähriger Forschungsarbeit über die Krankheiten deutscher Edelpelztiere, Der Deutsche Pelztierzüchter, 1930, Nr. 1. Befunde an Untersuchungsmaterial aus Pelztierfarmen aus dem Jahre 1930, Der Deutsche Pelztierzüchter, 1931, Nr.12. — Sustmann: Harnsteinbildungen bei Pelztieren, Deutsche Tierärztliche Wochenschrift, Jg. 39, 1931, Nr. 49. — Walther, Ad. R.: Der Sumpfbiber — Nutria —Seine Zucht und Haltung als Pelztier in Europa, Verlag F.C.Mayer, München, 1931. — Zobel: Zur Nutriazucht, Landwirtschaftliche Pelztierzucht. Jg. 2, 1931, Heft 6.

---

Aus dem Veterinär-pathologischen Institut der Universität Zürich.
Direktor: Prof. Dr. W. Frei.

# Gastroenteritiden und Darmverlagerungen bei Pelztieren in Gefangenschaft.

Von Dr. H. Grieder, Kantonstierarzt, Frauenfeld.

Magendarmkrankheiten, bei welchen weder spezifische bakterielle Erreger noch Darmparasiten als Ursache in Frage kommen, führen besonders bei Wildtieren, die in Gefangenschaft gehalten werden, nicht selten zum Tode. Besonders veranlagt dazu sind die Jungtiere, welche meistens tot aufgefunden werden, ohne daß jemand vorher irgendwelche Gesundheitsstörungen beobachten konnte. Bei anderen, widerstandsfähigeren Tieren ist das Allgemeinbefinden erheblich gestört. Die Patienten zeigen mattes und träges Benehmen, verminderte Freßlust und Diarrhoe. Später wechseln Durchfall und Verstopfung miteinander ab. Bei längerer Dauer der Krankheit magern die Tiere ab und gehen schließlich an allgemeiner Entkräftung ein. Bei der Sektion lassen sich alle Stadien der Gastroenteritis vom einfachen Katarrh bis zur blutigen und diphtherischen Schleimhautentzündung feststellen. Diese bei Pelztieren häufig auftretenden Darmleiden werden zurückgeführt auf unzweckmäßige oder schädigende Fütterung. Beim Nerz hat Sprehn nicht-

spezifische Gastroenteritiden festgestellt und ursächlich die naßkalte Witterung beschuldigt. Nasse Kälte ist überhaupt zu vermeiden, da sie schwere hämorrhagische Enteritiden verursachen kann, die bei Jungtieren sogar innert 24—48 Stunden zum Tode führen. Schwere blutige Entzündungen des Magendarmkanals kommen außer bei Nerzen auch bei Füchsen, Nutria und Waschbären vor. Bei Füchsen treten weniger durch Erkältungen als durch Fütterungsfehler Magendarmstörungen auf. Plötzlicher Futterwechsel, unregelmäßige Fütterung, zu einseitiges, zu viel und insbesondere verdorbenes Futter werden den Nutria, Kaninchen, Meerschweinchen und Waschbären gefährlich und haben bei zu später Abstellung der Ursache beträchtlichen Abgang an Farmtieren zur Folge. In solchen Fällen wird insbesondere einwandfreie hygienische Haltung und Fütterung zur Verhütung und zur Heilung der Krankheit beitragen. Werden die ersten Krankheitserscheinungen bemerkt, so kann man die Tiere noch retten durch Verabreichung von Adsorgan-Heyden in kleinen Futterbrocken.

Magenüberfüllung und -lähmung hat Sprehn bei Füchsen und Nerzen hauptsächlich im Herbst beobachtet. Der Magen war stets beträchtlich erweitert und ebenso wie die Speiseröhre mit Nahrung vollgepfropft. Diese Tiere hatten bald nach der Nahrungsaufnahme infolge Erstickung den Tod gefunden. Auch Heidegger berichtet über Verluste von Nerzen, Füchsen usw. in deutschen Pelztierfarmen an ruhrähnlicher Enteritis infolge Verfütterung von nicht mehr einwandfreier Nahrung. Besondere Aufmerksamkeit muß dem Futter in den heißen Sommermonaten zuteil werden. Wer gezwungen ist, zweifelhaftes Fleisch zu verfüttern, sollte dieses nur in gekochtem Zustande an seine Tiere verabreichen.

Die Trommelsucht, Magenerweiterung und sogar Magenrupturen haben wir besonders bei Kaninchen und auch bei Sumpfbibern als Todesursache festgestellt. Ursächlich spielen in solchen Fällen zu reichliche Verfütterung von frischem Klee, welkes Gras und erhitztes und in Gärung übergegangenes Grünfutter die Hauptrolle. Die Krankheit äußert sich in einer starken Auftreibung des Bauches, großer Aufgeregtheit und Erstickungsanfällen infolge übertriebener Gasentwicklung im Magen. Der Atem wird kurz und stoßweise, die Augen treten zurück, der Körper fühlt sich kalt an und nach krampfartigen Zuckungen verenden diese Nager sehr rasch. In unserem Institut ist innert 6 Jahren Gastroenteritis als Todesursache festgestellt worden bei

76 Hauskaninchen, 2 Feldhasen, 162 Meerschweinchen, 53 Sumpfbibern, 1 Alpenmurmeltier, 55 Füchsen, 183 Nerzen, 2 Dachsen, 1 Skunk, 22 Waschbären, 3 Rehen und 1 Gemse. Am meisten Todesopfer hat diese Krankheit bei uns somit unter den Nerzen gefordert; ihr gegenüber sind auch die Meerschweinchen sehr empfindlich. Kaninchen, Nutria, Füchse und auch Waschbären fallen Fütterungsfehlern und Futterschädlichkeiten ziemlich häufig zum Opfer.

Magenblähung, Trommelsucht und infolgedessen Erstickungstod gelangten in dieser Zeit bei 14 Kaninchen und 4 Sumpfbibern zur Beobachtung.

Zudem hatte Überfütterung bei 4 Kaninchen, 2 Jungfüchsen und 3 Jungnutria Magenrisse mit Futteraustritt in die Bauchhöhle zur Folge. Zum Schlusse möchte ich noch einige selten vorkommende

Darmverlagerungen

bekanntgeben, welche sehr wahrscheinlich als Folgeerscheinungen von Fütterungsschäden und Enteritiden zu deuten sind.

1. Dünndarmeinschiebung in sich selbst in der Länge von 8—15 cm haben wir angetroffen bei 2 Nutriametzen, 1 Blaufuchsrüden und 1 Kaninchen im Alter von 6—10 Monaten. Der Blaufuchsrüde war wegen Hakenwurmbefall separiert und behandelt worden. Morgens wurde er tot im Kasten aufgefunden. Die Sektion ergab diffus blutige Entzündung der Dünndarmschleimhaut mit Einschiebung des Ileums in sich selbst auf 8 cm Länge. An diesen Einschiebungsstellen war bei allen 4 Tieren die Darmserosa blaurot verfärbt, die Schleimhaut zeigte ödematöse, schlotterige und sulzige Beschaffenheit und der Darminhalt hatte blutige Beimengungen.

2. Ein Blaufuchswelpe hatte morgens gut gefressen, zeigte aber abends keine Freßlust mehr, weshalb eine Magenpille verabreicht wurde. 2 Stunden später war er tot. Bei der äußeren Inspektion des Kadavers fiel auf, daß ein 5 cm langes, schwarzrotes Darmstück aus dem After heraushing. Bei der Sektion wurde die verabreichte Pille in ungelöstem Zustande im Magen vorgefunden. Die Schleimhaut des Beckendarmes war in der ganzen Ausdehnung blutig entzündet. Ein 20 cm langes Stück des Ileums lag eingeschoben und zusammengefaltet im Enddarm und ragte zudem noch in der Länge von 5 cm aus dem After heraus. Es handelte sich demnach um eine Ileuminvagination in den Enddarm mit Vorfall aus dem After (Abb. 1).

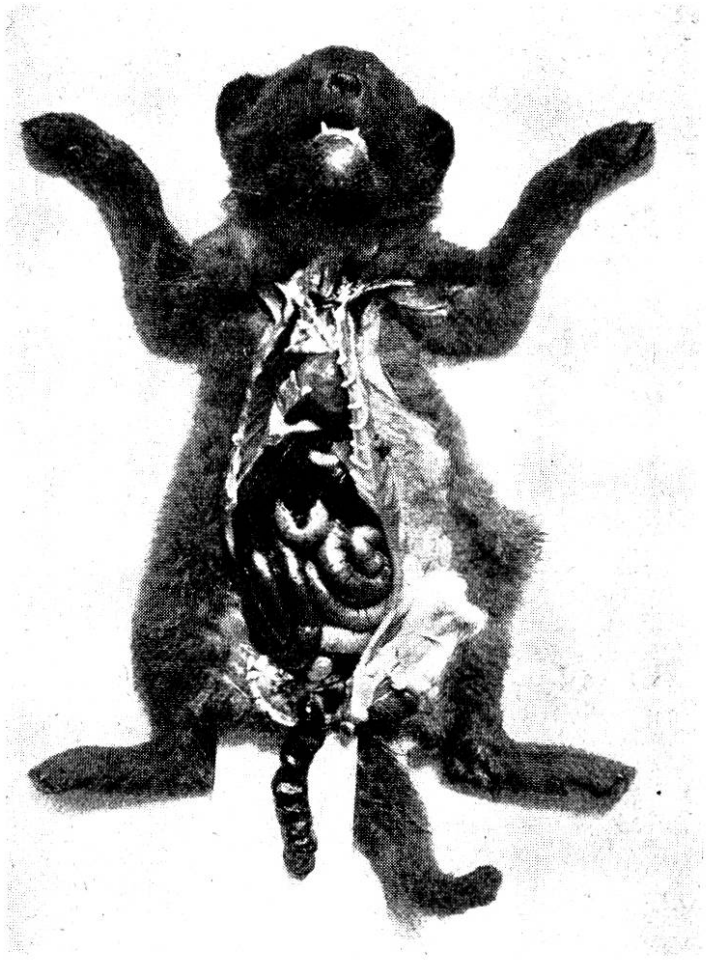

Abb. 1. Blaufuchswelpe mit Invagination des Ileums in den Enddarm und Vorfall des Dünndarmteiles aus dem After.

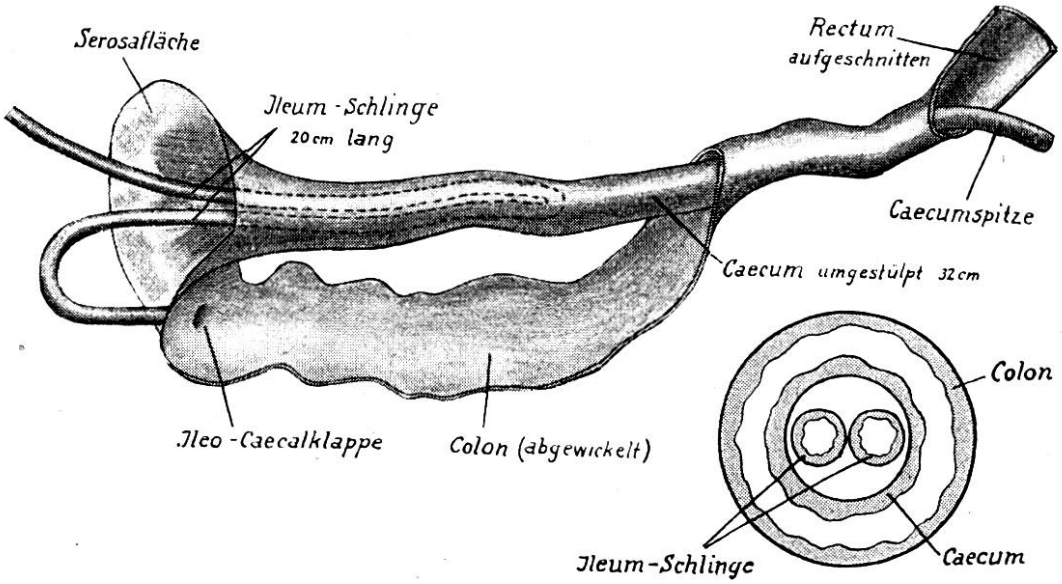


Abb. 2. Blinddarmumstülpung in den Enddarm mit Vorfall der Blinddarmspitze aus dem After und Beckendarmverlagerung in den invaginierten Blinddarm.

3. Eine 1½ Jahre alte Nutriametze wurde morgens tot im Gehege aufgefunden. Bei der Untersuchung zeigte es sich, daß eine 20 cm lange Dünndarmschlinge durch einen engen Darmgekröseriß durchgeschlüpft war. Die an dieser Stelle eingeschnürte Darmschlinge wies einen 3 cm langen Riß der Wandung auf, so daß blutiger Darminhalt in die Bauchhöhle austreten konnte. Eine Incarceratio et Strangulatio intestini mit Dünndarmruptur und nachfolgender akuter Bauchfellentzündung hatte in diesem Falle zum Tode geführt.

4. Ein 6 Monate alter Nutriabock, der vorher keine Krankheitserscheinungen erkennen ließ, wurde am 19. Mai 1932 morgens vermißt. Anläßlich der Nachsuche wurde er aus einem Versteck tot hervorgeholt. Ein 4 cm langer, geschwollener, blutigrot verfärbter Darmteil hing aus dem After heraus. Der Blinddarm war auf 32 cm Länge in den Enddarm umgestülpt, wobei die Blinddarmspitze um 4 cm aus dem After vorgefallen war. In dem verlagerten Blinddarm lag zugleich eine 20 cm lange eingeschobene Ileumschlinge. Die Wandung der verlagerten Darmstücke war diffus gequollen und stark durchblutet. Eine Blinddarmumstülpung in das Colon mit Prolapsus der Caecumspitze und Verlagerung einer Ileumschlinge in den invaginierten Blinddarm hatte in diesem seltenen Falle dem Nutriabock das Leben gekostet (Abb. 2).

Die Behandlung solcher Darmverlagerungen dürfte ebenso schwierig sein, als die rechtzeitige Erkennung des Leidens zu Lebzeiten der erkrankten Tiere. Glücklicherweise gehören die Darmverlagerungen verschiedener Art zu den seltenen Pelztierkrankheiten.

## Literatur.

Heidegger E.: Seltene Pelztierkrankheiten. Der Deutsche Pelztierzüchter, 1930, No. 3. — Sprehn C.: Allgemeine Ergebnisse aus dreijähriger Forschungsarbeit über die Krankheiten deutscher Edelpelztiere. Der Deutsche Pelztierzüchter, 1929, No. 20 und 1930, No. 1. — Sektionsergebnisse an Silberfuchs- und Nerzkadavern im November und Dezember 1929. Der Deutsche Pelztierzüchter, 1930, No. 3. — Befunde an Untersuchungsmaterial aus Pelztieren aus dem Jahre 1930. Der Deutsche Pelztierzüchter, 1931, No. 12. — Diagnose und Behandlung der häufigsten Pelztierkrankheiten. Tierärztliche Rundschau, 1932, No. 23. — Walther Ad. R.: Der Sumpfbiber-Nutria. Verlag F. C. Mayer, München, 1931.