

Filaridae, Filariosis und Mikrofilariosis bei verschiedenen Säugetieren

Autor(en): **Grieder, H.**

Objektyp: **Article**

Zeitschrift: **Schweizer Archiv für Tierheilkunde SAT : die Fachzeitschrift für Tierärztinnen und Tierärzte = Archives Suisses de Médecine Vétérinaire ASMV : la revue professionnelle des vétérinaires**

Band (Jahr): **80 (1938)**

Heft 11

PDF erstellt am: **21.07.2024**

Persistenter Link: <https://doi.org/10.5169/seals-591541>

Nutzungsbedingungen

Die ETH-Bibliothek ist Anbieterin der digitalisierten Zeitschriften. Sie besitzt keine Urheberrechte an den Inhalten der Zeitschriften. Die Rechte liegen in der Regel bei den Herausgebern.

Die auf der Plattform e-periodica veröffentlichten Dokumente stehen für nicht-kommerzielle Zwecke in Lehre und Forschung sowie für die private Nutzung frei zur Verfügung. Einzelne Dateien oder Ausdrucke aus diesem Angebot können zusammen mit diesen Nutzungsbedingungen und den korrekten Herkunftsbezeichnungen weitergegeben werden.

Das Veröffentlichen von Bildern in Print- und Online-Publikationen ist nur mit vorheriger Genehmigung der Rechteinhaber erlaubt. Die systematische Speicherung von Teilen des elektronischen Angebots auf anderen Servern bedarf ebenfalls des schriftlichen Einverständnisses der Rechteinhaber.

Haftungsausschluss

Alle Angaben erfolgen ohne Gewähr für Vollständigkeit oder Richtigkeit. Es wird keine Haftung übernommen für Schäden durch die Verwendung von Informationen aus diesem Online-Angebot oder durch das Fehlen von Informationen. Dies gilt auch für Inhalte Dritter, die über dieses Angebot zugänglich sind.

Dans la discussion du rapport, le président de l'Office s'est exprimé en outre comme il suit:

« Je remercie et je félicite M. le Professeur Flückiger pour son rapport; mais je voudrais surtout lui apporter notre hommage pour l'œuvre qu'il vient de réaliser en Suisse à l'occasion de l'épizootie actuelle et qui constitue un exemple pour les autres nations.»

Au vu des conclusions que j'ai présentées l'Office a adopté la résolution reproduite ci-dessous in extenso:

Prophylaxie de la fièvre aphteuse. Des recherches pour l'obtention d'une méthode d'immunisation par un procédé quelconque (biologique, chimique, etc.) doivent être entreprises ou poursuivies avec le concours des pouvoirs publics.

En attendant qu'une méthode de prophylaxie efficace soit acquise, l'Office international des Epizooties émet l'avis que:

1° En état actuel de nos connaissances, l'abatage total des animaux atteints et contaminés de fièvre aphteuse doit être considéré comme la méthode la plus efficace.

2° On devra s'efforcer d'appliquer cette méthode dans toutes les circonstances permettant d'y recourir avec chance de succès.

3° L'abatage des animaux atteints et contaminés doit être complété par la désinfection et, s'il y a lieu, par l'interdiction des locaux et de toutes les parties de l'exploitation susceptibles de conserver le virus; éventuellement aussi, par l'immunisation des animaux du voisinage menacés par la contagion.

4° L'emploi, à titre préventif, des procédés connus de l'immunisation passive ou de la séro-infection est recommandable. Les indications de ces méthodes sont subordonnées aux conditions locales.

Aus dem Veterinär-Pathologischen Institut der Universität Zürich.

Direktor: Prof. Dr. W. Frei.

Filaridae, Filariosis und Mikrofilariosis bei verschiedenen Säugetieren.

Von Dr. H. Grieder, Frauenfeld.

In den Tropen ist beim Menschen eine Krankheit unter dem Namen Filariosis bancrofti bekannt. Der Erreger *Wuchereria bancrofti* (Cobbold, 1877) hält sich als geschlechtsreifer Fadenwurm in den Lymphdrüsen und Lymphgefäßen des

Endwirtes auf. Die Ansteckung mit *Wucheria bancrofti* ist nicht unbedingt mit Gesundheitsstörungen verbunden. Nicht selten hat aber die Anwesenheit der adulten geschlechtsreifen Filarien in den Lymphgefäßen Lymphangitis zur Folge. In vorgeschrittenen Fällen tritt Elephantiasis der Arme, Beine, Brust, sowie der äußeren Geschlechtsorgane auffällig in Erscheinung. Die männlichen Exemplare sind 2,5 bis 4 cm lang und die weiblichen weisen eine Länge von 5—10 cm auf. Die 0,26 bis 0,30 mm langen Mikrofilarien kreisen in ungeheurer Anzahl in lebhafter Bewegung im peripheren Blut und entfalten ihre Tätigkeit hauptsächlich während der Nacht. Mit ihm werden sie von blutsaugenden Insekten (Culicidae: *Culex*, Stechmücke und *Anopheles*, Moskito) aufgenommen. In diesen Stechmücken wandern sie aus dem Verdauungskanal aus und setzen sich in der Thoraxmuskulatur fest, wo sie sich nach Vollzug mehrerer Häutungen bis zum invasionsfähigen Stadium weiter entwickeln. Nach 8—15 Tagen ist diese Entwicklung abgeschlossen und die 1,7 mm langen Jugendstadien wandern in den Rüssel des Zwischenwirtes. Mit dem Stich werden die invasionsfähigen Mikrofilarien auf andere Menschen übertragen, allwo sie im neuen Endwirt zur Geschlechtsreife heranwachsen.

Ein anderer Vertreter der Filaridae *Loa loa* (Guyot, 1778) konnte beim Menschen bis jetzt nur im tropischen Afrika festgestellt werden. Dieser Parasit nistet sich im subkutanen Bindegewebe und auch in den Augen ein und seine Jugendstadien ähneln sehr den Mikrofilarien der *Wucheria bancrofti*. Als Zwischenwirte und Überträger funktionieren *Tabanidae* (Chrysopteren, Bremsen).

Während 5 Jahren haben wir anlässlich der Sektionen von Säugetieren eifrig nach Filarien und deren Larven gesucht. Leider waren unsere Bemühungen größtenteils erfolglos, so daß wir nur über einige seltene Einzelfälle berichten können.

1. *Filaria kitti* (Sedlmeier H., 1931).

Diese äußerst feinen, langgestreckten 5—25 cm langen Fadenwürmer haben wir bei einer einzigen Biberratte, *Myocastor coypus* Mol. freilebend in der Bauchhöhle angetroffen. Da diese Nutria an Pseudotuberkulose eingegangen war und im Blute keine Mikrofilarien nachgewiesen werden konnten, kommt diesen Parasiten nur als seltener Fund einige Bedeutung zu. (Siehe Schweizer Archiv, 1937, S. 523, H. 11.) Dasselbe trifft auch zu für die Exemplare der



Bild 1. *Setaria equina* (Abildgard, 1789).



Bild 2. Schmalreh in seinem Krankenlager.

2. *Setaria equina* (Abildgard, 1789)

(*Gordius equinus*, *Filaria papillosa*, *Filaria equina*), die wir in der Peritonealhöhle eines Schlachtpferdes gefunden haben (Bild 1). Dieser Schmarotzer ist an beiden Enden deutlich verjüngt. Das Männchen wird 4,8—8 cm und das Weibchen 7—13 cm lang. Die Embryonen waren im Blute des Endwirtes nicht aufzufinden.

3. *Setaria labiato papillosa* (Alessandrini, 1838)

(*Filaria cervina*, *Filaria terebra*). Dieser seltene Endoparasit des Rehes ist folgendermaßen in unseren Besitz gelangt:

Ein Reh lag an einem sonnigen, hellichten Julitage ruhig und unbekümmert mitten in der blühenden Wiese im saftigen, grünen Grase. Das vollständig ermattete, abgemagerte, im Sterben begriffene Tier besaß kaum noch die Kraft, den Kopf zu tragen, und wurde von einer tierfreundlichen Bauerntochter in seinem blumenreichen Krankenlager im Bilde festgehalten (Bild 2). Nachher erlöste der herbeigerufene Jagdaufseher das Reh durch Genickstich von seinem unbekanntem Leiden und übersandte uns den Kadaver zur Feststellung der Krankheitsursache.

Anlässlich der im Veterinär-Pathologischen Institut in Zürich vorgenommenen Sektion wurde als Ursache des Kräftezusammenbruchs eine Gehirnblutung festgestellt. Eine Rachenbremsenlarve war bis zur Gehirnbasis vorgedrungen und hatte zufolge Eröffnung eines Blutgefäßastes die Blutung verursacht. Im Blutkoagulum wurde die Larve, ein Jugendstadium der Rachenbremse, *Cephenomyia stimulator*, eingebettet aufgefunden. Gleichzeitig konnten in der Bauchhöhle lebhaft sich bewegende, weiße Fadenwürmer beobachtet werden (Bild 3). Die selten vorkommenden Filarien sind für das Wirtstier meistens unschädlich. Die Entwicklung dieses Schmarotzers ist noch unbekannt, ebenso der Weg, auf welchem die Parasiten in die Bauchhöhle gelangen. Mit Hilfe des Mikroskopes konnten zudem die 0,14—0,23 mm langen Mikrofilarien in großer Zahl im Blut sichtbar gemacht werden. Es wimmelte in jedem Bluttröpfchen von sich windenden und sich krümmenden feinsten Würmchen. Sehr wahrscheinlich ist dieser Massenbefall des Blutes mit Wurmbrot für die vorgeschrittene Abmagerung mitverantwortlich zu machen. Diese Vermutung muß aber noch durch weitere Untersuchungen ihre Bestätigung finden; denn bis jetzt ist unseres Wissens noch nicht einwandfrei erwiesen, ob die Mikrofilarien bei Rehen und Hir-

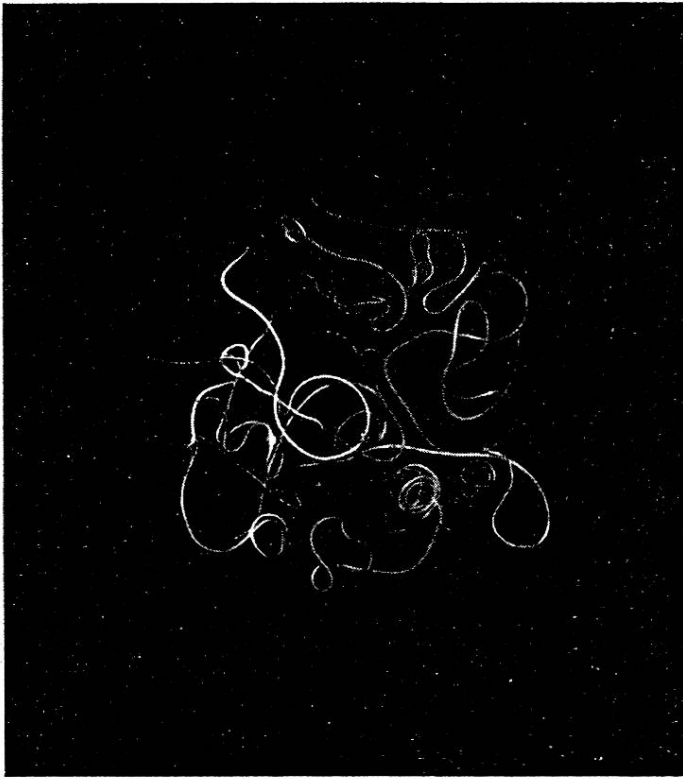

Bild 3. *Setaria labiato papillosa* (Alessandrini, 1838).

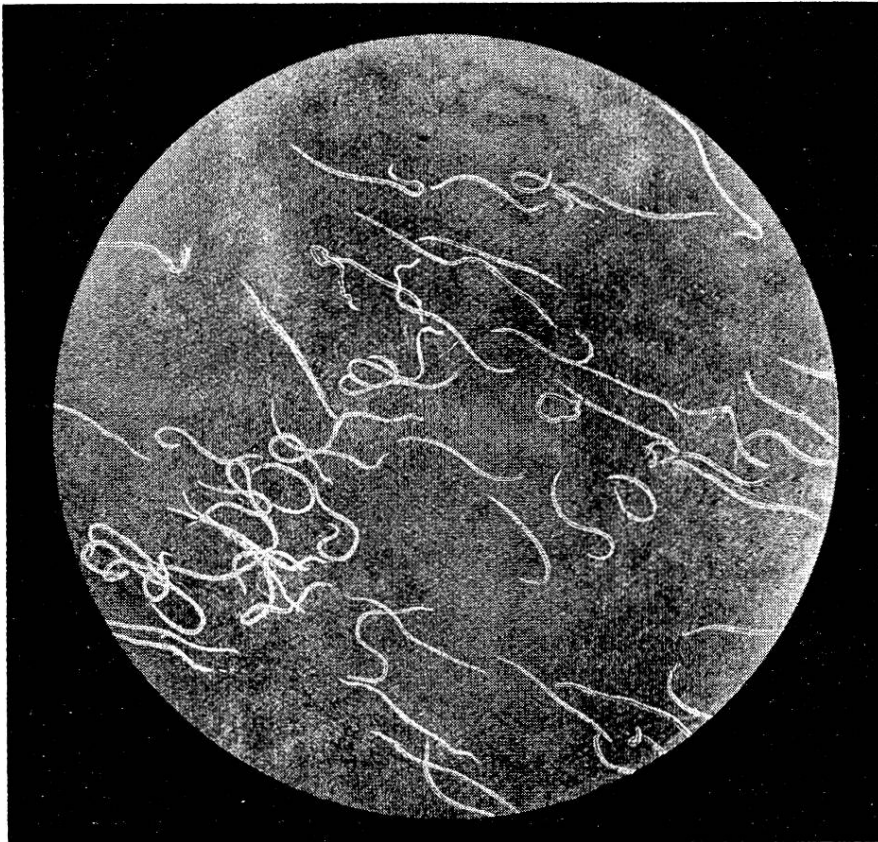


Bild 4. Mikrofilarien im peripheren Blut, stark vergrößert.

schen Anämie und Abmagerung zur Folge haben können. Als Zwischenwirte und Überträger der Wurmlarven sollen bei unseren Wildtieren *Stomoxysidae*, Stechfliegen in Frage kommen.

4. Mikrofilarien

sind uns bei 3 Löwenäffchen (*Leontobus rosalia* L.) und 2 Seidenäffchen (*Callithrix jacchus* L.) brasilianischer Herkunft zu Gesicht gekommen. Im Blute eines Löwenäffchens und der beiden Seidenäffchen, welche an Miliartuberkulose gestorben waren, ließen sich mit Leichtigkeit zahlreiche Mikrofilarien als Nebenbefund feststellen.

2 Löwenäffchen wiesen bei der Sektion außer Anämie und auffallender Abmagerung nicht die geringsten pathologisch-anatomischen Veränderungen auf. Das Blut war jedoch überladen mit einer ungeheuren Zahl von Mikrofilarien (Bild 4). In der Bauchhöhle, in den Lymphgefäßen und in den Lymphknoten, sowie in den Augen konnten leider adulte geschlechtsreife Filarien nicht aufgefunden werden, so daß die Zugehörigkeit der Wurmb Brut unbekannt bleiben mußte. Da die aus den Organen und dem Blut angelegten Kulturen steril geblieben sind und außer Anämie und Abmagerung keine krankhaften Organveränderungen in Erscheinung getreten sind, muß mit großer Wahrscheinlichkeit angenommen werden, daß Mikrofilarien Affen lebensgefährlich werden können, wenn sie in unzähligen Exemplaren als Schmarotzer im Blutstrom auftreten.

Literatur.

Sprehn C.: Lehrbuch der Helminthologie, Berlin (1932).

Hygienisch-parasitologisches Institut der Universität Lausanne

Über die Parasiten des *Gyps fulvus* Habl. (Weißkopfgeier, Gänsegeier.)

Von B. Galli-Valerio.

Über die Parasiten der Geier wissen wir nicht viel. Vor sieben Jahren habe ich einen Fall von Tuberkulose bei einem Lämmergeier (*Gypaëtus barbatus* Linn.) beschrieben. Dieser Geier war auch mit zwei Arten von Mallophagen infiziert¹⁾.

¹⁾ Schweiz. Archiv f. Tierheilkunde. 1921. S. 226.