

# Das Uterustonicum "Metratonin" : zugleich ein Beitrag zur Ätiologie, Diagnose und Therapie der chronischen Endometritis und der Pyometra des Rindes

Autor(en): **Andres, J.**

Objektyp: **Article**

Zeitschrift: **Schweizer Archiv für Tierheilkunde SAT : die Fachzeitschrift für Tierärztinnen und Tierärzte = Archives Suisses de Médecine Vétérinaire ASMV : la revue professionnelle des vétérinaires**

Band (Jahr): **83 (1941)**

Heft 11

PDF erstellt am: **21.07.2024**

Persistenter Link: <https://doi.org/10.5169/seals-592049>

## **Nutzungsbedingungen**

Die ETH-Bibliothek ist Anbieterin der digitalisierten Zeitschriften. Sie besitzt keine Urheberrechte an den Inhalten der Zeitschriften. Die Rechte liegen in der Regel bei den Herausgebern.

Die auf der Plattform e-periodica veröffentlichten Dokumente stehen für nicht-kommerzielle Zwecke in Lehre und Forschung sowie für die private Nutzung frei zur Verfügung. Einzelne Dateien oder Ausdrucke aus diesem Angebot können zusammen mit diesen Nutzungsbedingungen und den korrekten Herkunftsbezeichnungen weitergegeben werden.

Das Veröffentlichen von Bildern in Print- und Online-Publikationen ist nur mit vorheriger Genehmigung der Rechteinhaber erlaubt. Die systematische Speicherung von Teilen des elektronischen Angebots auf anderen Servern bedarf ebenfalls des schriftlichen Einverständnisses der Rechteinhaber.

## **Haftungsausschluss**

Alle Angaben erfolgen ohne Gewähr für Vollständigkeit oder Richtigkeit. Es wird keine Haftung übernommen für Schäden durch die Verwendung von Informationen aus diesem Online-Angebot oder durch das Fehlen von Informationen. Dies gilt auch für Inhalte Dritter, die über dieses Angebot zugänglich sind.

# SCHWEIZER ARCHIV FÜR TIERHEILKUNDE

Herausgegeben von der Gesellschaft Schweizerischer Tierärzte

---

---

LXXXIII. Bd.      November 1941      11. Heft

---

Aus der veterinär-ambulatorischen Klinik der Universität Zürich.  
Direktor: Prof. Dr. J. Andres.

## Das Uterustonicum „Metratonin“

zugleich ein Beitrag zur Ätiologie, Diagnose und Therapie  
der chronischen Endometritis und der Pyometra des Rindes.

Von J. Andres, Zürich.

3 Abbildungen im Text.

### I. Wesen der chronischen Endometritis und der Pyometra.

Die chronische Endometritis des Rindes stellt sich als Sterilitätsursache dem buiatrischen Praktiker täglich entgegen. Die Formen, unter denen das Leiden auftritt, sind verschieden. Der leichteste Grad zeigt sich mit nur wenig vermehrtem, unwesentlich verändertem Uterusinhalt, oft nur durch verstärkten und leicht getrüben Brunstausfluß und Akonzeption bei zeitlich und in Stärke normaler Brunst (Endometritis catarrhalis chronica intermittens s. oestralis; Endometritis chronica latentia Richter). Deutlicher in den klinischen Erscheinungen ist die Endometritis chronica catarrhalis (permanens), bei der auch im Interöstrum aus dem mehr oder weniger eröffneten Zervikalkanal getrübt Schleim in die Vagina und nach außen fließt und die Gebärmutter nachweisbar etwas vermehrten Inhalt und oft leichte Wandverdickungen aufweist. Cervicitis (Rötung des äußeren Muttermundes) läßt sich in fast allen Fällen nachweisen (vgl. Halter, 1923); Colpitis (Schleimhautschwellung und -Rötung, Schwellung der Lymphfollikel) zeigt sich nur selten (vgl. Erismann und Saxer, 1933). In noch stärkerer Form erscheint das Leiden als Endometritis chronica catarrhalis et purulenta (muco-purulenta) und als rein eitrig Form, wobei das Sekret stagniert oder aus Uterus und Scheide fließt (Fluor albus),

der Halskanal in seiner ganzen Länge oder in seinen kaudalen Abschnitten, oft mit Wucherung der Portio vaginalis uteri, geschwollen und gerötet ist und Füllung mit mehr oder minder deutlicher Wandverdickung des Uterus nachweisbar wird. Bei allen Formen der chronischen Endometritis ist die Akonzeption das bedeutungsvolle Merkmal. Die Eierstöcke zeigen normale Verhältnisse in zyklischem Wechsel zwischen Graaf'schem Follikel und Corpus luteum periodicum, wobei die Brunstsymptome qualitativ normal bleiben, oder aber werden Störungen beobachtet in Form von Follikelzysten, verzögerter Rückbildung des gelben Körpers, wobei die Brunst verspätet auftritt oder ganz unterdrückt sein kann und äußerlich als kaum oder nicht erkennbare Brunst abläuft. Bei Arhythmie des Oestrus ist das Interöstrum in der Regel verlängert. Was die Wertung der Zysten bei Endometritis anbetrifft, sagt Küst, 1939: „Als feststehend muß heute anerkannt werden, daß als primäres Leiden die Uteruserkrankungen gelten müssen und gewöhnlich erst sekundär auch die Ovarien erkranken.“

Die Bezeichnung Pyometra wird in fast allen einschlägigen Lehrbüchern und Spezialarbeiten verwendet für den höchsten Grad der chronischen, eitrigen Endometritis mit dem Hauptsymptom des Eiterflusses — Fluor albus — oder im Gegensatz zum Fluor albus bei Stagnation des Eiters.

Seit Mitte des letzten Jahrhunderts haben verschiedene Autoren auf Grund ihrer klinischen Beobachtungen versucht die Pyometra, den „Abszeß im Uterus“ (Dürler, 1856), aetiologisch anders zu deuten als die anderen Formen der chronischen Endometritis. Als eine Entartung der Uterusschleimhaut, unabhängig von einer nicht zustande gekommenen Trächtigkeit, deutet die Pyometra Egli, 1874. Mezzadrelli, 1882, bezeichnet die Pyometra als „Metritis post coitum“. Als erster Autor hat m. W. Stalder, 1910, die Pyometra als Folgezustand des Fruchttodes angesprochen und das Leiden von der chronischen Endometritis, verursacht durch eine Uterusinfektion bei oder nach der Geburt, getrennt; erst, wenn die Pyometra sich sekundär eröffnet, entsteht das Bild eines Uteruskatarrhes. Krupski, 1917, begegnet bei einem großen Schlachthofmaterial der Eiteransammlung im Cavum uteri des nulliparen Rindes bei der Obduktion ziemlich häufig. „Der Umstand — sagt Krupski — daß diese Pyometra auch bei der Sektion bei flüchtiger Betrachtung eine durchaus normale Trächtigkeit vortäuschen kann, indem eines der beiden Hörner durch seine Vergrößerung auffällt und auf dem entsprechenden Ovarium ein dem Corpus luteum graviditatis im Aufbau völlig entsprechendes Gebilde sich vorfindet, läßt den Gedanken an eine möglicherweise abgestorbene

Frucht aufkommen. Findet man dann noch etwa Überreste des Fötus oder namentlich die zerfetzte Eihaut, so kann über den Ursprung des Katarrhs kein Zweifel mehr walten.“ Für das Zustandekommen dieser Pyometra macht Krupski — neben der Möglichkeit der Infektion auf lymphogenem Wege, vielleicht vom Darme her — den Transport von Bakterien durch die uteruswärts wandernden Spermatozoen verantwortlich. Halter, 1923, erwähnt, daß nach seinen Befunden frühzeitig abgestorbene Früchte am ehesten Pyometra verursachen, denn oft wird (bei Schlachthofmaterial) in noch intakten Fruchthüllen stark trüb-eitriger Inhalt beobachtet. Bürki, 1924, unterscheidet die „Pyometra post conceptionem“ als Folgezustand einer ehemaligen Trächtigkeit von der „Pyometra post partum“. Frei, 1927, unterscheidet katarrhalische oder purulente Endometritiden, die im gewöhnlichen Sexualzyklus eintreten können, puerperale Endometritiden, die, wenn sie nicht durch Sepsis zum Tode oder zur Schlachtung führen, im chronischen Zustand sehr häufig als „Pyometra mit Corpus luteum persistens“ endigen und die „Endometritis graviditatis post placentationem“. Küst, 1934, spricht dann von einer Pyometra, wenn es im Cavum uteri zu einer Ansammlung von Eiter gekommen ist. Er unterscheidet drei Arten: 1. Fluor albus bei Verzögerung des Involutionsprozesses, 2. zeitweiligen Abfluß aus dem temporär offenen Uterus, gewöhnlich entstehend im Anschluß an Früh- (besonders Trichomonaden-) Abortus und 3. Eiter im geschlossenen, bei vaginaler Untersuchung Trächtigkeit vortäuschenden Uterus. Staub, 1936, der sich in seinen Untersuchungen unter Leitung von Riedmüller auf die Trichomonadeninfektion beschränkt, unterscheidet 1. eine chronische Endometritis bei nicht zustande gekommener Konzeption, 2. Konzeption mit nachfolgendem Fruchttod und Mazeration von Frucht und Eihäuten mit dem Bild der Pyometra, oder Abortus completus resp. incompletus, wobei sich im letzteren Falle Endometritis oder Pyometra anschließt. Er spricht von Endometritis, wenn die Sekretansammlung im Uterus gering bleibt und dauernd schleimig-eitriger Ausfluß, besonders stark während der mehr oder weniger regelmäßig auftretenden Brunst, besteht. Als ausgeprägte Pyometra wird das Leiden dann bezeichnet, wenn sich der eitrig-eitrig Uterusinhalt regelmäßig in größeren Mengen während der Brunst einstellt, indessen der Zervikalkanal in der Zwischenbrunstzeit gewöhnlich geschlossen bleibt. Als 3. Möglichkeit erwähnt Staub eine Trichomonadeninvasion intra graviditatem. Schwab, 1937, bemerkt, daß es beim seuchenhaften Umrindern der Kühe und Rinder in einer Beobachtungsgruppe zur Bildung einer Pyometra komme. Vorübergehend könne sich eine leichte katarrhalische Entzündung des Geschlechtsapparates zeigen, wobei aber die Tiere doch konzipierten, durch eine Infektion die Frucht absterbe und mit Fruchtwasser und Hüllen in Eiter umgewandelt werde. Kostner, 1939, trennt die Pyometra von der Endometritis aller Grade.

Er braucht den Ausdruck Pyometra einzig für die Eiteransammlung im Uterus als Folgezustand des Fruchttodes. Kostner findet bei seinen Untersuchungen die Pyometra steril oder mit Trichomonaden infiziert. Die Pyometra verdankt nach der Auffassung von Kostner ihre Entstehung allein dem keimfreien Fruchttod zwischen dem zweiten und siebenten Trächtigkeitsmonat, wobei durch Fortbestehen des Corpus luteum dessen innersekretorische Tätigkeit weitere Produktion des Endometriums verursacht. Dabei kann der Uterus ständig geschlossen bleiben (primär geschlossene Pyometra) oder nach dem Fruchttod sich öffnen (sekundär eröffnete Pyometra). Erst nach sekundärer Eröffnung des Uterus soll eine Infektion durch ascendierende Keime (vor allem Trichomonaden) möglich werden. Schwere pathologische Veränderungen des Uterus lassen sich vermissen. Stets trägt der eine Eierstock ein Corpus luteum, daneben können auch pathologische Veränderungen (besonders zystöse Bildungen) beobachtet werden. Die Brunst bleibt völlig unterdrückt. Hetzel, 1940, findet die Pyometra häufig als Folge des in der 6.—10. Trächtigkeitswoche erfolgten Fruchttodes und der darauffolgenden Mazeration der Frucht. Wenn verschiedene Autoren (z. B. Dobler, 1925) nicht in jedem Falle von Pyometra ein Corpus luteum persistens finden (Dobler in nur 50%), so deshalb, weil keine Ausscheidungen der Pyometren als höchste Form einer chronischen, eitrigen Endometritis (Stagnation des Inhaltes) und der Pyometren infolge Fruchttod (post conceptionem) gemacht werden. Verschiedene Autoren bemerken bei ihren Untersuchungen das Corpus luteum und Fötus- oder Eihautteile im Eiter des Uterus, ohne deshalb bezüglich Ursprung des Leidens diese Form der Pyometra (Myxometra) von der gewöhnlichen chronischen Endometritis folgerichtig abzutrennen.

Wenn man vom klinischen und pathologisch-anatomischen Standpunkt aus eine Ansammlung von Schleim im Uterus als Myxometra und eine solche von Eiter als Pyometra bezeichnet, muß man dennoch bezüglich der Pathogenese besondere Arten der Myxometra und der Pyometra von der chronischen Endometritis im üblichen Sinne abtrennen:

Die chronische Endometritis nimmt ihren Ursprung aus einer Infektion des ingraviden Uterus (Deckakt ohne Konzeption, Verunreinigung durch Hände, Instrumente usw.) bzw. zu einem Zeitpunkt, da der Uterus die Frucht ausstößt oder ausgestoßen hat (Geburt, Abortus, Retentio secundinarum) und das Corpus luteum graviditatis abgebaut wird. Kommt es hiebei zu einer Schleimansammlung im Uterus (Endometritis catarrhalis mit Stagnation des Inhaltes) sprechen wir von einer Myxometra, genauer bezeichnet als Myxometra des ingraviden Uterus, bzw.

Myxometra post coitum bzw. post partum, stets als eine Form der chronischen, katarrhalischen Endometritis. Entsprechend wird die Eiteransammlung bei einer purulenten chronischen Endometritis als Pyometra des ingraviden Uterus umschrieben und bezeichnet als Pyometra post coitum, bzw. post partum.

Eine Myxometra, bzw. Pyometra post conceptionem jedoch ist die Schleim- oder Eiteransammlung im Uterus als Folge einer abgestorbenen Frucht. Der Uterus bleibt hierbei primär geschlossen (vaginal Symptome einer normalen Trächtigkeit) und öffnet sich eventuell sekundär mit oder ohne Abortus completus oder incompletus, stets aber mit Infektion (sekundär, ascendierend, wenn der Zustand primär aseptisch war). Außer in veralteten Fällen trägt der eine Eierstock stets ein Corpus luteum, bezeichnet als Corpus luteum pseudogaviditatis persistens.

Bei den chronischen Endometritiden wirken stets Bakterien oder andere pathogene Keime mit. Die geschlossene Pyometra (Myxometra) soll nach Kostner (l. c.) ihren Ursprung allein aus dem keimfreien Fruchttod nehmen (s. oben). Die Auflösung des Fötus soll sich anfänglich stets unter sterilen Verhältnissen vollziehen, aber nach eingetretener Sekundärinfektion gefördert werden. Nach Frei (l. c.), ist die „Endometritis graviditatis post conceptionem“ entweder die Fortsetzung einer schon zur Zeit der Befruchtung bestehenden Entzündung oder aber sie nimmt ihren Anfang erst nach vollzogener Plazentation. Die Erreger sollen Entzündungen des Endometriums und der Eihäute verursachen (Placentitis materna et fetal), wodurch eine Ernährungsstörung der Frucht und bei genügender Ausdehnung der Entzündung ein Absterben des Fötus eintritt. Kostner verneint eine sogenannte Deckinfektion und mißt einzig den Trichomonaden als Sekundärinfektion eine gewisse Bedeutung bei. Während früher schon verschiedene Autoren (u. a. Krupski, l. c.) die geschlossene Pyometra bakterienfrei gefunden haben und das Verschwinden der Keime durch die Tätigkeit von Leukozyten erklärten (vgl. auch Frei, 1927), wird durch die Untersuchungen der letzten Jahre sehr häufig — im Gegensatz zu den Befunden von Kostner — eine Besiedelung des Pyometraeiters mit Trichomonaden oder Bakterien nachgewiesen (nach Riedmüller, 1941 — mündliche Mitteilung — Trichomonaden in ca. 90%, wobei auch in den restlichen 10% Bakterien z. T. gefunden, z. T. vermutet werden.)

Wenn in einer geschlossenen Pyometra (Pyometra post conceptionem) Trichomonaden oder Bakterien gefunden werden, sind praktisch stets drei Möglichkeiten für die Einwanderung in Erwägung zu ziehen:

1. Die Keime lagen schon vor dem Deckakt im Uterus, möglicherweise war nur ein Uterushorn befallen. Nach Befruchtung und Ausbildung der Eihäute entstand eine Placentitis, die ihrerseits die Frucht zum Absterben brachte, worauf eine weitere Zersetzung von Frucht und Eihäuten durch die Keime, die an Nährboden gewonnen hatten, noch beschleunigt wurde.

2. Die Keime sind während des Deckaktes eingeschleppt worden, haben aber eine Befruchtung nicht verhindert, später jedoch eine Placentitis verursacht.

In beiden Fällen würde es sich um eine primäre Uterusinfektion mit sekundärem Absterben der Frucht infolge Ernährungsstörungen (durch Placentitis) und endlich um eine Zerstörung der Hüllen und der abgestorbenen Frucht durch die Erreger handeln.

3. Die in einer anscheinend geschlossenen Pyometra gefundenen Keime sind nach sekundärer Eröffnung des Zervikalkanals in den Uterus eingewandert. Nach temporärem Offensein des Halskanals hat sich dieser vorübergehend wieder geschlossen und täuscht einen primär geschlossenen Uterus vor. Fast alle mikroskopischen Untersuchungen von Pyometrainhalt stammen von Schlachthofpräparaten; da bei diesem Material die Anamnese, die Aufschluß über zeitweiligen Scheidenausfluß geben könnte, fehlt und zudem sicher zu wenig auf das Vorhandensein oder Fehlen des zähen, hermetisch verschließenden Zervixschleimes geachtet wird, werden sicher verschiedene sekundär wieder geschlossene Pyometren als primär verschlossene angesprochen. In solchen Fällen kann sehr wohl ein vollständig aseptisches Absterben einer Frucht in sterilem Uterus stattgefunden haben, wobei Keime erst sekundär beim zeitweiligen Offenstehen des Organes eingewandert sind (vgl. Kostner). Eine Einschleppung von Keimen auf lymphogenem Wege vielleicht vom Darne her erscheint weniger wahrscheinlich (Krupski), aber noch unwahrscheinlicher ist die Einwanderung durch den zähschleimigen Halskanalverschluß während einer normalen Trächtigkeit. Riedmüller, 1933, erörtert allerdings die Möglichkeit, daß bei normaler Trächtigkeit durch einen Zervixkatarrh der zähe Muttermundschleim aufgelöst werden könne, wodurch den Trichomonaden der Weg in die Gebärmutter offen stehe.

Die Diagnose der chronischen Endometritis gestaltet sich — außer bei der sog. latenten Form — im allgemeinen leicht. Bei der genannten geringstgradigen chronischen Erkrankung ist oft das einzige klinische Symptom die Akonzeption bei ganz normaler Brunst. Weil nur während der Brunst — intermittens, oestralis — vermehrter und leicht getrübter Schleim aus dem Uterus fließt, kann meist nur durch die Beobachtung zur Zeit des Oestrus, eventuell in Verbindung mit einer diagnostischen Spülung die Diagnose gestellt werden. In allen anderen Fällen

wird durch die Anamnese, die sich auf Beobachtungen bis zurück zum letzten Kalben, Abortus oder Sprung (besonders bei nulliparen Rindern) erstreckt, Akonzeption ermittelt bei Regelmäßigkeit oder Unregelmäßigkeit der Brunst mit kaum deutlichem oder auffälligem pathologischem Ausfluß im Interöstrum. Die Untersuchung stellt mittels Speculum und Lampe in den allermeisten Fällen Cervicitis fest. Die derart durchgeführte Besichtigung der Portio vaginalis uteri gibt ein zuverlässigeres Bild über das Vorliegen von Rötungen als die Beobachtung am nach

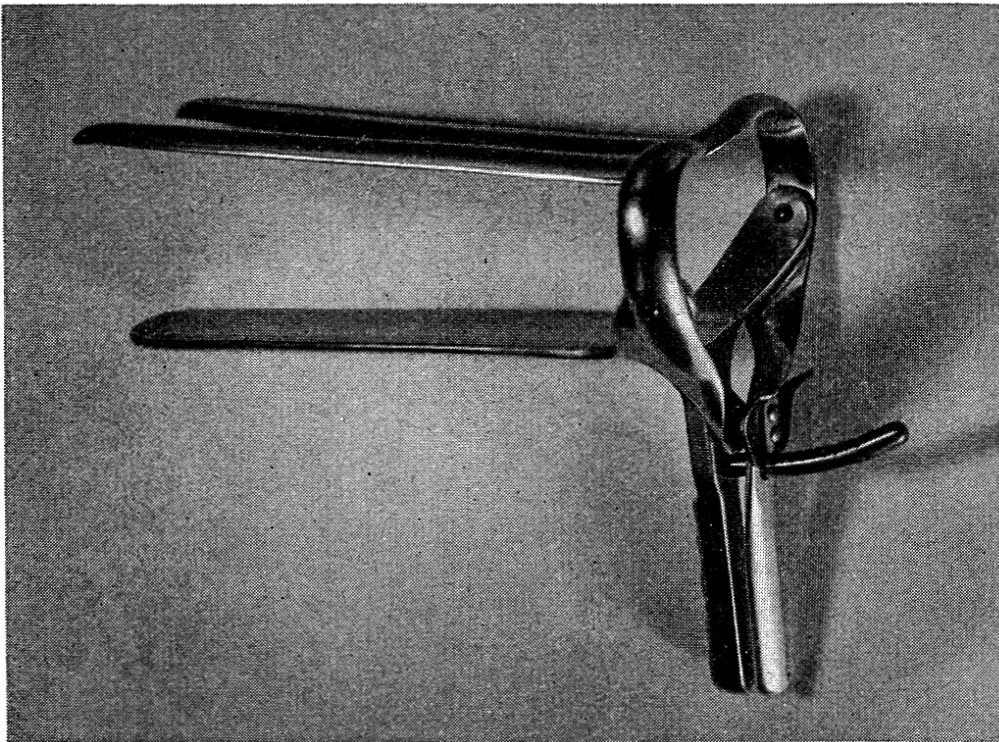


Abb. 1. Scheiden-Speculum für Kühe,  
geöffnet.

Zürcher-Modell, Ausführung in Leichtmetall mit automatischer Arretierung, Modifikation des Speculum Polansky-Keller-Benesch. Hergestellt von der Aluminium-Schweißwerk A.-G., Schlieren-Zürich.

außen gezogenen Kaudalteil des Zervikalkanales; durch das Klemmen des Muttermundes und das starke Anziehen des Organes mit der dadurch bedingten Blutstauung können sich schwächere und mittelstarke Entzündungs-Rötungen dem Auge des Beobachters entziehen. Auch der pathologische Ausfluß aus dem Zervikalkanal wird durch das Speculum, wobei das Organ in situ bleibt, am besten erkannt. Mit dem Uterusschleimfänger nach Küst oder dem Tupferkatheter nach Götze kann gegeb-



nenfalls Material zur mikroskopischen Untersuchung entnommen werden. Die anschließende manuelle vaginale Untersuchung fahndet nach oedematöser Schwellung und Verhärtung der Cervix sowie nach Veränderungen in der Scheide. Rektal ermittelt die untersuchende Hand mehr oder minder deutliche Asymmetrie der Uterushörner, pathologische Füllung, Uterus-Wandverdickung und Schwellung des Halskanales. Der Befund an den Eierstöcken ist für die Diagnose der chronischen Endometritis von untergeordneter Bedeutung. Da bei allen Endometritisformen der ovarielle Zyklus normal ablaufen kann, oder aber Störungen, besonders Verzögerung, aber auch Sistierung der äußeren Brunstsymptome (sog. stille Brunst) und sogar Unterbleiben des Abbaues des Corpus luteum oestrals eintreten können, ist je nach Phase des Zyklus ein Corpus luteum in irgend einem Stadium anzutreffen. Das Vorliegen von Eierstockszysten, die heute von der Mehrzahl der Autoren (vgl. u. a. Albrechtsen, 1910; Halter, 1923; Frei, 1927; Küst, 1939) als Folgezustand der Endometritis gewertet werden, bietet nur einen Anhaltspunkt über das längere Bestehen des krankhaften Prozesses im Uterus.

Bei der Pyometra (post conceptionem), die als geschlossene Form in der Mehrzahl der Fälle bei der Untersuchung auf Trächtigkeit diagnostiziert wird, läßt die rektale Untersuchung die normalen Trächtigkeitssymptome vermissen. Es zeigen sich Asymmetrie und Anfüllung des meist dünnwandigen Uterus; der Nachweis von Karunkeln und von der Frucht gelingt nicht, das Arterienwirren an der Arteria uterina media kann ganz schwach fühlbar sein, ist aber in keinem Falle so deutlich und einwandfrei wie bei normaler Trächtigkeit. An einem der Eierstöcke (gleichzeitig der Uterushornfüllung) sitzt ein gelber Körper, der sich in der Regel durch seine Größe als Corpus luteum pseudograviditatis erkennen läßt. Die Eierstöcke sind jedoch durch die Hand nicht immer erreichbar, können aber durch kaudalen Zug am äußern Muttermund mittels Zervix-Zange in den Bereich der untersuchenden Hand gebracht werden. Vaginal lassen sich die Erscheinungen einer normalen Trächtigkeit nachweisen: trockener Scheidenschleim, gut verschlossener Muttermund mit zähem gelblichem Schleim im Zervikalkanal. Bei der sekundär eröffneten Pyometra stellt sich als zusätzliches Symptom der schubweise Abfluß von Schleim oder Eiter ein. In der Zwischenzeit ist der Halskanal mehr oder weniger geschlossen; die genaue Untersuchung läßt aber den

zähen Schleim im Muttermund vermissen. Der Ausfluß hat sich eventuell anschließend an Frühabortus oder vermischt mit Frucht- und Eihautteilen gezeigt (Anamnese!), oder aber er zeigt sich unter Retention der abgestorbenen Frucht.

Als normales und typisches Begleitsymptom der Pyometra post conceptionem gilt die Anoestrie. Bei lang angestandenen Pyometren jedoch können sich nach Abbau des Corpus luteum Brunsterscheinungen einstellen.

In einigen Sonderfällen können sich das Erscheinungsbild der chronischen Endometritis und dasjenige der Pyometra als Folgezustand einer abgestorbenen Frucht berühren; vgl. nachstehendes Schema über Entstehung, Formen und Symptome der chronischen Endometritis und der Pyometra:

### Chronische Endometritis

Ursachen: Infektion bei Geburt, Geburtshilfe, Retentio secundinarum, Abortus (besonders Abortus incompletus), Begattung ohne Konzeption oder sonstwie beim ingravidem Uterus.

Formen: Endometritis chronica catarrhalis intermittens s. oestralis (latenta-Richter),

Endometritis chronica catarrhalis permanens (Schleimfluß) oder mit Schleimstagnation (Myxometra des ingravidem Uterus), Endometritis chronica catarrhalis et purulenta s. muco-purulenta (Schleim-Eiterfluß oder Myxo-Pyometra des ingravidem Uterus),

Endometritis chronica purulenta, Eiterfluß (Fluor albus, Leucorrhoe) oder Stagnation (Pyometra des ingravidem Uterus).

Symptome: Oestrus\* (regelmäßig oder unregelmäßig), Anoestrie\*, Akonzeption\*.

Wenig, mittelgradig oder viel Inhalt des Uterus, stagnierend\*

### Pyometra post conceptionem.

Fruchttod, in der Regel zwischen dem 2. und 7. Trächtigkeitsmonat (nach Kostner nur aseptisch; nach Freiu. a. infolge Placentitis).

Myxometra, Myxo-Pyometra, Pyometra (post conceptionem); primär geschlossen (steril oder keimhaltig), sekundär eröffnet (keimhaltig), Permanenter Schleimfluß, Eiterfluß (Fluor albus, Leucorrhoe) nach Fruchttod.

Anoestrie mit Corpus luteum\* pseudogaviditatis persistens. In alten Fällen Brunstsymptome\* aber Akonzeption\*.

---

\* Symptome, die für Endometritis und Pyometra p. conc. gemeinsam sein können.

oder fließend\*, schleimig\* bis eitrig\*. Cervicitis\*. Ovarien ohne\* oder mit\* Corpus luteum, ohne oder mit Zysten.

Mittelgradig oder viel Inhalt des Uterus, stagnierend\* oder fließend\*, schleimig\* bis eitrig\*. Vaginal Trächtigkeitssymptome (geschlossene Form), sekundäre Cervicitis\* (sek. offene Form).

Das Erscheinungsbild der chronischen Endometritis und dasjenige der Pyometra (Myxometra) infolge Fruchttod überschneiden sich (vgl. oben) einerseits dann, wenn bei einer chronischen Endometritis durch Verzögerung des Abbaues des Corpus luteum Anoestrie auftritt und andererseits, wenn bei einer Pyometra (Myxometra) post conceptionem nach Abbau des Corpus luteum pseudogruaviditatis persistens Brunstsymptome in Erscheinung treten.

Dennoch ist es in der Regel möglich, die beiden Leiden diagnostisch zu trennen; bei Anoestrie und Vorliegen eines Corpus luteum erlauben oft schon Form und Größe des gelben Körpers die Unterscheidung zwischen Corpus luteum oestrals und Corpus luteum pseudogruaviditatis persistens. Stammt der gelbe Körper bei einer Endometritis von einer sog. stillen Brunst, dann kann eine wiederholte Untersuchung den Ablauf der zyklischen Veränderungen am Eierstocke ermitteln. Wenn jedoch Brunstsymptome auftreten, hilft für die Unterscheidung vor allem die Anamnese, die uns auch eröffnet, daß der beobachtete Scheidenausfluß seit pathologischer Geburt, Retentio secundinarum, Spätabortus usw. andauernd und in steigendem Maße beobachtet wurde (Endometritis) bzw. nach längerer Ruhezeit, nach Frühabortus oder bei vermeintlicher Trächtigkeit plötzlich aufgetreten ist und sich in Schüben nach kürzeren oder längeren Pausen immer wieder einstellt (sek. offene Pyometra). Möglicherweise gelingt auch bei einer Pyometra der Nachweis von Fötus- und Eihautteilen im Eiter (sek. offene Pyometra mit Frucht-Retention). Wohl kann eine sekundär eröffnete Pyometra nach Abstoßen der Frucht und der Eihäute und nach Rückbildung des Corpus luteum pseudogruaviditatis im Symptomenbild vollständig in eine chronische Endometritis übergehen; nie aber geht eine chronische Endometritis beliebigen Grades „geradelinig fortlaufend“ in eine geschlossene Pyometra mit vaginalen Trächtigkeitssymptomen über. Ein Zusammenhang zwischen einer primären Endometritis und einer späteren

Pyometra post conceptionem ist nur über den Fruchttod, als direkten Anlaß für die Pyometra, möglich.

In bezug auf die Prognose haben die chronische Endometritis und die Pyometra nach Fruchttod vor allem das Gemeinsame, daß veraltete, zu spät einer rationellen Behandlung zugeführte Leiden oft nur schwer oder überhaupt nicht mehr zur Ausheilung gebracht werden können. Die Natur der mitbeteiligten Keime spielt — mit Ausnahme des Tuberkelbazillus und des Bacillus Bang — in prognostischer Hinsicht nur insofern eine Rolle, als vor der weiteren Verwendung des Tieres zur Zucht die völlige Keimfreiheit des weiblichen Geschlechtsapparates — bei Trichomonaden natürlich auch diejenige des Zuchtstieres — gewährleistet sein muß.

Bemerkenswert aber ist, daß im allgemeinen die Ausheilung des krankhaften Prozesses bei der Pyometra (Myxometra) post conceptionem, besonders bei der geschlossenen Form, schneller und sicherer erreicht wird als bei jeder chronischen Endometritis, sofern es nur gelingt, den Uterus zu entleeren, ihn in Tonus zu halten und das Corpus luteum entweder zu entfernen oder dessen Abbau auszulösen. Diese Tatsache erklärt sich sowohl aus der verschiedenen Genese der beiden Leiden, als auch durch das Vorliegen stärkerer pathologisch-anatomischer und -histologischer Veränderungen bei der Endometritis im Gegensatz zur Pyometra p. conc. (vgl. Krupski, Frei, Erismann und Saxer, Kostner usw.).

## II. Therapie der Endometritis und der Pyometra.

Die Behandlung der chronischen Endometritis und der Pyometra, Leiden, die auch in therapeutischer Hinsicht von fast allen Autoren bis anhin einer einheitlichen Betrachtung unterzogen wurden, hat im Laufe der letzten 100 Jahre verschiedene Wandlungen durchgemacht. Der in früherer Zeit allgemein verbreiteten Einstellung entsprechend, wurden die meisten inneren Krankheiten beim Menschen und beim Haustier durch per os verabreichte Medikamente, fast ausschließlich Drogen, therapeutisch zu beeinflussen versucht (vgl. Rychner, 1834). Die weitaus wichtigste Rolle spielte damals in der Behandlung der chronischen Endometritis und der Pyometra Juniperus Sabina (vgl. Wyssmann, 1941). Auch heute noch ist diese Droge in Infusen und Dekokten gebräuchlich zur Entleerung des pathologischen Uterusinhalt, obwohl — zit. nach Wyssmann,

1941 — Fröhner, 1900, das Sabinakraut als obsoletes Uterinum bezeichnet und Regenbogen, 1919, dasselbe in seiner Arzneiverordnungslehre und Rezeptsammlung überhaupt nicht mehr anführt. Anstelle solcher Infuse und Dekokte mit *Juniperus Sabina* ist vielerorts die von Frasch empfohlene Mischung von Balsam. *Copaivae* und *Oleum Terebinthinae* getreten. Diese Behandlungsmethoden sind rein empirisch gewonnen worden durch die Beobachtung, daß in den allermeisten Fällen die Ausheilung des krankhaften Prozesses der Gebärmutter erfolgt, wenn es gelingt, den Uterus zu entleeren. Ebenso verschwinden in der Regel Ovarial-Zysten und *Corpora lutea persistentia* nach Ausheilung einer Endometritis, bzw. Pyometra.

Das Versagen dieser Therapie, vor allem bei gut verschlossenem Uterus, hat schon sehr früh verschiedene Praktiker veranlaßt, den Halskanal zu öffnen und den Inhalt abfließen zu lassen (Dürler, 1856, Egli, 1874 u. a.). Nach Ausbau der Chemotherapie wurde begonnen, den Uterus mit einem Desinfektionsmittel zu beschicken.

In der Schweiz hat erstmals Ehrhardt, 1890, sich mit dieser Behandlung in einer Publikation genauer befaßt. Neben der peroralen Therapie und der Reiztherapie der Scheide applizierte er unter großem Druck Medikamente mittels Gummikatheter in den Uterus. Die Erfahrungen waren aber z. T. schlecht (Metritis, Peritonitis, Tod), da ziemlich stark wirkende Chemikalien verwendet wurden, die zu lange im Uterus liegen blieben. In der Folge modifizierte Ehrhardt den in der Humanmedizin gebräuchlichen Rücklaufkatheter von Schröder und verwendete  $\frac{1}{2}$  — 1%ige Carbolsäurelösung oder *Zincum sulfuricum*, resp.  $\frac{1}{2}$ %ige Lösung von *Argentum nitricum*. Diese Desinfektionsmittel blieben nur kurze Zeit im Uterus. Wapf, 1897, sah einen Heilerfolg von 60% bei Druckspülungen des Uterus mit sehr schwacher Alaunlösung und Scheidenspülungen mit Carbolsäure. Zschokke, 1900, schreibt: „... wo überhaupt abnormaler Inhalt sich angesammelt hat, ist der Tragsack zu entleeren und die Schleimhaut zu säubern. Dies geschieht am besten mittels Infusion von 40° warmem Wasser, das durch Kochen sterilisiert wurde. Demselben mögen Desinfektionsmittel wie 1% Phenol oder 1% Creolin oder Lysol oder 1% Borax beigemischt werden. Zweckmäßig erweisen sich auch Alaun und Kochsalz, je 0,5%. Die Infusion vollzieht sich selbstredend unter Beobachtung aller Kautelen der Asepsis am einfachsten mittels Gummischlauch, dessen eines Ende — eingefettet — durch den Gebärmuttermund möglichst sorgfältig bis in die zunächst liegenden Teile des Uterus eingeführt wird, wogegen am hochgehaltenen Teil durch einen eingesetzten Trichter die Flüssigkeit zu 2 — 6 Liter eingegossen wird.

Dadurch wird nicht nur der Inhalt flüssiger und beweglicher, sondern der Uterus wird zu Kontraktionen und zum selbsttätigen Entleeren angeregt. Wo das nicht der Fall ist, soll nach Verlauf von ca.  $\frac{1}{4}$  Stunde der Uterus durch Massage vom Darm aus künstlich wieder entleert werden. Dieses Verfahren wird alle drei bis acht Tage wiederholt, bis der Ausfluß vollständig sistiert und die Gebärmutter die normale Größe erreicht hat.“ Weiter erwähnt Zschokke, l. c., daß bei starker Empfindlichkeit (starkem Drängen) seltenere Spülungen und mit Kamilleninfus gemacht werden sollen und daß eine vollständige Entleerung des Uterus immer anzustreben sei. Er bemerkt auch, daß viele Tierärzte schon zu Beginn der Behandlung die gelben Körper enukleieren, „behauptend, daß die Gesundung der Gebärmutter dann rascher erfolge“. Den bei Pyometra geschlossenen Halskanal öffnet Zschokke langsam und vorsichtig mit eingeöltem Finger und bemerkt, daß sich das Orifizium meist selbsttätig in genügender Weise nach 1 bis 2 Tagen eröffnet, wenn nur erst die künstliche Eröffnung versucht wurde. Die in der Schweiz weitverbreitete Therapie der Pyometra: Eröffnung des Zervikalkanals mit dem Finger, Abfließenlassen des Inhaltes mittels Gummischlauch, Einlaufenlassen von 0,5%iger Silbernitrat-Lösung, Abhebern, anschließend Uterusmassage und Infus mit *Herba Sabinæ pulv.* ist hauptsächlich durch Messerli, 1910, bekannt geworden. Albrechtsen, 1910 ff., hat in richtiger Erkenntnis der großen Bedeutung der chronischen Erkrankungen der Gebärmutter als Sterilitätsursache die Uterus-Behandlung ausgebaut und ein besonderes Instrumentarium geschaffen. Durch seine Publikationen ist die Uterusbehandlung als sog. chirurgische Methode oder Albrechtsen-Methode in die Weltliteratur eingegangen. Als äußerst bedeutsame Erkenntnis betont Albrechtsen (1920), daß das wichtigste die mechanische Reinigung des Uterus ist, während die Desinfektion der Schleimhaut von geringerer Bedeutung zu sein scheint. Übrigens hat bereits Zschokke im Jahre 1900 davor gewarnt, bei den Uterusbehandlungen durch Reizung das Gewebe „zu beleidigen“, wodurch dessen natürliche Abwehrkraft gegen Infektionen gemindert werde. Albrechtsen hat anfänglich bei der chronischen Endometritis den Uterus mit *Cuprum sulfuricum*-Lösung 1:1000 ganz gefüllt und darauf einen elektrischen Strom von 20 — 50 Milliampère 2 — 10 Minuten durchgeleitet, um mit Elektrolyse auf den Uterus zu wirken. Diese Methode soll durch das Auslösen von starken Uteruskontraktionen gute Resultate gezeitigt haben, war jedoch sehr umständlich. Später hat Albrechtsen die Lugol'sche Lösung eingeführt. In entsprechender Weise wurde auch nach Eröffnen des Muttermundes und Ausspülen mittels Pumpe mit physiologischer Kochsalzlösung und Drainage mit Gummirohr, das mit Bronzefaden an die Cervix genäht wurde, die Pyometra behandelt. Auch Küst, 1933, befestigt einen Gummischlauch mit einem Seidenheft am

Orificium externum, um dem sich neubildenden Sekret ständigen Abfluß zu ermöglichen.

Die Methode Albrechtsen hat sich in kurzer Zeit weit verbreitet und dabei vielfach Modifikationen, sowohl im technischen Vorgehen, als auch in der Wahl der Desinfektionsmittel erfahren. Schubert, 1936, beschickt den Uterus unter Druck mit gutwarmer Lugol-Lösung 1:2:400; einige, hauptsächlich deutsche Autoren verwenden für die Albrechtsen-Behandlung verschiedene Akridinfarbstoffe, vor allem das Entozon, in schwachen Konzentrationen, ferner Chinosol (Küst), colloidale, wässrige Jodlösung-Merck (Götze) usw.

Einen eigenartigen Weg in der Anwendung der Albrechtsen-Behandlung hat Riedel, 1935, eingeschlagen. Riedel spült den Uterus mit einer zweiprozentigen Mischung von Jodtinktur mit Wasser und spricht dem Jod nicht nur eine reinigende und desinfizierende, sondern auch eine spezifische, die Geschlechtsfunktion beeinflussende Wirkung zu. Um „mit automatischer Sicherheit“ in hartnäckigen Fällen chronischer Endometritis (ohne deutliche Symptome, latente, ev. leicht katarrhalische Formen; der Ref.) die Uterusmukosa für das Haften des Eies denkbar günstig zu gestalten, wird die Uterusinfusion am zweiten Tage nach dem Deckakt durchgeführt, also im Zeitpunkt, da das Ei im engen Eileiter in Sicherheit sich befindet.

Die jedem Praktiker gut vertraute Therapie der Pyometra des Rindes, bestehend im Ausklemmen (E nukleieren) des Corpus luteum persistens, ist hauptsächlich durch die Publikationen von Heß, 1906 und 1920 (Monographie „Die Sterilität des Rindes“) bekannt geworden und wird auch überall als Behandlungsverfahren nach Heß bezeichnet. Aus verschiedenen Literaturnotizen zu schließen, war diese Therapie den Schweizer Tierärzten in der zweiten Hälfte des letzten Jahrhunderts schon gut bekannt. Heß verzichtet auf eine Desinfektion des Uterus und legt das Hauptgewicht auf die durch Entfernen des gelben Körpers erreichte Entleerung des Organes. Auch bei den andern Formen der chronischen Endometritis, die übrigens nicht gesondert betrachtet werden, besteht das therapeutische Vorgehen vor allem in der Beseitigung der eventuell vorliegenden gelben Körper und Zysten, sowie in der Massage von Ovarien und Uterus. Die gelben Körper und Zysten werden manuell rektal oder vaginal entfernt. Der Erfolg dieser Therapie liegt bei der Pyometra begründet in der durch Wegfall des Hormones des Corpus luteum bedingten Sistierung der Produktion von Schleim und Eiter

(vgl. Kostner, l. c.) und in der Tonisierung des Uterus, wodurch dessen Inhalt entleert wird. Beim Vorliegen einer Endometritis wird durch die mit der Entfernung von gelben Körpern und Zysten verbundene Massage der Eierstöcke und des Uterus eine Hyperämisierung erreicht, die durch Reaktivierung des chronischen Prozesses dessen Ausheilung unterstützt. Heß hat allerdings der chronischen Endometritis eine weitaus geringere Bedeutung zuerkannt, als dies heute geschieht, und als primäre Ursache der Sterilität in den allermeisten Fällen die Veränderungen an den Eierstöcken angesprochen.

Für die Behandlung der Pyometra wird die E nukleation des Corpus luteum pseudograviditatis auch heute noch von den meisten Autoren anerkannt. Oft aber sind die Eierstöcke mit der Hand gar nicht erreichbar. In solchen Fällen empfiehlt Heß Mast und Schlachtung des Tieres. Durch Fassen der Portio vaginalis uteri mit Zervixzange (oder -Klammer) jedoch gelingt es in sehr vielen Fällen, den Uterus so weit kaudal zu ziehen, daß die Eierstöcke mit der Hand erreicht werden können (vgl. oben). Kostner, 1939, empfiehlt, Schleim und Eiter vorerst abzulassen und erst ein bis mehrere Tage später den gelben Körper auszuklemmen. Die Ovarien werden dadurch besser erreichbar und zudem ist nach Entfernung des Eiters eine Sekundär-Infektion der nach Ausklemmen des Corpus luteum sich regenerierenden Uterusschleimhaut nicht zu fürchten. Schwab, 1937, beschickt nach Abfließenlassen des Eiters mittels Katheter den Uterus mit Lugol'scher- oder Entozon-Lösung 100 bis 200 ccm, doch sei es nicht unbedingt nötig, den Eiter abfließen zu lassen. Diese Behandlung wird gegebenenfalls durch Abdrücken eines gelben Körpers eingeleitet, jedoch nur dann, wenn sich im Eiter keine Knochenteile von Föten mehr nachweisen lassen (!).

Bei der Behandlung der chronischen Endometritis wird von der Mehrzahl der Autoren das Behandlungsverfahren nach Albrechtsen und nach Heß kombiniert, indem auf die Uterusdesinfektion das Ausklemmen des eventuell vorliegenden Corpus luteum folgt (vgl. u. a. Küst, 1939). Nach Hofer, 1933, verbietet sich eine derartige Doppelbehandlung, da die Desinfektionslösung mit der Uterusmukosa in ausgiebige Berührung kommen soll. Deshalb kontrahiert und entleert er den Uterus zuerst durch Entfernen des gelben Körpers, um anschließend unter günstigeren Bedingungen die direkte Behandlung der Uterusschleimhaut vornehmen zu können. Albrechtsen u. a. lehnen das Ausklemmen des gelben Körpers bei der Behandlung der chronischen Endometritis ab. Über das zahlenmäßige Auftreten und die Ursachen lebensgefährlicher Blutungen und die Bedeutung der Nachkompression beim E nukleieren des gelben Körpers hat sich eine größere Anzahl von



Untersuchern beschäftigt. Nach Heß tritt Verbluten in durchschnittlich einem Promille der Fälle auf. Wyssmann, 1910, 1914, betont die guten Heilerfolge durch E nukleieren des gelben Körpers, macht aber auf die Gefahr der Blutung aus dem Eierstock aufmerksam, besonders beim Vorliegen einer Pyometra, ferner bei Distomatose und Tuberkulose. Bürki, 1924, erweitert das Gefahrengebiet durch die traumatische Gastritis, die Metritis und die Haemophilie. Euler, 1932, sowie einige andere, teilen die wichtige Beobachtung mit, daß die Blutungs- und Verblutungsgefahr aus den Eierstöcken wesentlich erhöht wird, wenn gleichzeitig mit einer Uterusbehandlung, bzw. unmittelbar darauf, ein Corpus luteum entfernt wird. Um die Gefahr einer tödlichen Ovarialblutung zu vermindern, begnügt sich Staub, 1936, mit der Lockerung des Corpus luteum, was zur vollständigen Entleerung des Uterus innert 2 bis 3 Tagen genügen soll. Heß empfiehlt zur Vermeidung von Verblutung die digitale Nachkompression während 20 bis 30 Minuten. Eine Digitalkompression von kürzerer Dauer (ca. 10 Minuten) und zudem in Intervallen, um die Bildung eines Coagulums zu ermöglichen, empfiehlt Bürki, 1924. Auch Hofer, 1933, befürwortet die Nachkompression, während Wyssmann, 1910, derselben keine allzu große Bedeutung beimißt. Huber, 1923, bezeichnet den Wert der Digitalkompression als problematisch und hatte keine besseren Resultate mit als ohne Kompression. Als zwecklos bezeichnet sie auch Pomayer, 1933; er sagt: „... sie führt eigentümlicherweise sicherer als der beste Halsstich zum völligen Verbluten“. Nach seiner Meinung kommen die Blutungen nicht aus den Eierstockgefäßen, sondern aus dem Parenchym des Ovariums und aus Gefäßen der eingerissenen Bänder. Da die E nukleierung einen mächtigen Anreiz auf das ganze Ovarialsystem und auf die nebenbei massierte Metra ausübt, außerdem aber eine lebhaft e Blutzufuhr aktiviert, soll bei großen Eitermengen nicht e nukleiert werden (Pomayer)<sup>1</sup>. Nach Voigt, 1939, wurden innert 3 Jahren in Thüringen (statistisch erfaßt durch das obligatorische Bekämpfungsverfahren der Sterilität der Rinder) bei 21 815 Kühen das Corpus luteum „persistens“ abgedrückt, wobei in 7 Fällen (0,032%) Verblutung eintrat. Alle bisherigen statistischen Erhebungen über das Verbluten nach der E nukleation eines gelben Körpers sind unzuverlässig, da nirgends Ausscheidungen zwischen dem Corpus luteum pseudograviditatis persistens und dem Corpus luteum oestrals eines normalen Zyklus, einer stillen Brunst oder im Abbau verzögert als „persistierend“ (bei chronischer Endometritis) gemacht werden. Sicher ist, daß bei der Entfernung eines fest und tief im Eierstock sitzenden Corpus luteum pseudograviditatis bei einer Pyometra die Blutungsgefahr, insbesondere durch starke Einreibungen im Eierstock und in den Bändern, größer ist, als

<sup>1</sup>) Vgl. auch Joß, 1917; Ludwig, 1927; Schweizer, 1929.

wenn das Corpus luteum periodicum, das locker sitzt und in der Regel leicht auszuklemmen ist, bei einer chronischen Endometritis entfernt wird.

Aus der verschiedenen funktionellen Bedeutung des gelben Körpers bei der Pyometra infolge Fruchttod und der chronischen Endometritis läßt sich leicht ableiten, daß im allgemeinen nur bei der Pyometra der Enukleation therapeutisch eine größere Rolle zukommt, während dieser Eingriff bei der chronischen Endometritis nur selten hormonal unterstützend, sondern meistens nur zusätzlich im Sinne einer Hyperämisierung durch den Behandlungsreiz gewertet werden kann.

Mit den erwähnten Behandlungsmethoden der Uterustonisierung per os, der Methode Albrechtsen, der Methode Heß und der verschiedenen Kombinationen ist der Behandlungsweg der fraglichen Leiden noch nicht erschöpft. So wurde auch die spezifisch-unspezifische Reiztherapie in die Behandlung aufgenommen u. a. mit Cibalbumin, Yatren, Yatren-Vaccine, Metritis-Vaccine, stallspezifischer Vaccine, Abortan, Seroabortan, Milch usw., usw. (vgl. Oppermann, 1924; Blum, 1926; Schöttler, 1926; Fetzer, 1930; Erismann, 1930 und 1934; Küst, 1933; Baumann, 1933; Ruffner, 1935; Wober, 1938; Hetzel, 1940 u. a.). Zur direkten Behandlung der Cervicitis und im Sinne der Auslösung eines Reizes (Hyperämisierung) auf den Uterus über Scheide und äußeren Muttermund dient die Jodtamponade der Portio vaginalis uteri. Im Schweizer Archiv für Tierheilkunde, 1843, findet sich eine Notiz, wonach gegen Weißfluß Kreosot in die Scheide appliziert wird. Im Sinne der lokalen Reizung sowie gegen primäre und sekundäre Colpitis werden Spülungen mit warmem (42 bis 45°C) Kamilleninfus und verschiedenen Chemotherapeutica angewendet. Im Einstreich-Verfahren wird das Anaerobin-Nüesch verwendet. Verschiedene Tierärzte benützen pulverisierte und feste Medikamente (Kaiser-Blättchen, Noval-Simon usw.). Timofeeff, 1936, beschreibt u. a. die Anwendung der Osmotherapie und die physikotherapeutischen Methoden (Iontophorese, Diathermie und Balneotherapie) in der Behandlung der chronischen Endometritis. Zur Tonisierung und Entleerung des Uterus mit pathologischem Inhalt wird gegebenenfalls auch Ergotamin (Rocchi, 1937) Lentin, 4 ccm epidural oder subkutan, eventuell wiederholt, angewendet (u. a. von Benesch, Küst, Schaaf). Mit Follikelhormon in hohen Dosen, z. B. 5 ccm (50 000 ME) Provetan-Schering intravenös injiziert, öffnet und entleert sich

in der Regel eine Pyometra beim Rind innert kurzer Zeit. Kollege von Däniken, Kestenholz (Schweiz) — mündliche Mitteilung — tonisiert und entleert den Uterus durch Einlaufenlassen von großen Dosen (700 bis 1000 ccm) hochprozentigen Alkohols (sog. Vorlauf) ohne oder nach Ablaufenlassen des pathologischen Inhaltes mittels Katheter.

Seit einigen Jahren hat sich in der Schweiz ein neues Uterus-Tonicum, „Metratonin“, intrauterin angewendet und das Organ von der Innenseite aus tonisierend, erfolgreich eingeführt.

Überblickt man die geschilderten Behandlungsverfahren bei der chronischen Endometritis und bei der Pyometra des Rindes, erkennt man als Hauptziel fast aller therapeutischen Maßnahmen Entleerung und Tonisierung des Uterus, die ja ihrerseits als wichtigste Hilfe für die Desinfektion in Frage kommen und als zweites Ziel die Desinfektion.

Für die Entleerung werden alle möglich erscheinenden Wege der passiven Entleerung und der aktiven Tonisierung mit verschiedenen Angriffspunkten besprochen; ähnlich wird der Weg zur Desinfektion direkt oder indirekt gewählt.

#### Entleerung des Uterus.

	direkter Weg	indirekter Weg
Uterus kontrahiert sich aktiv als Folgeder Behandlung.	Ovarialmassage, Uterusmassage. Mechanischer, thermischer oder chemischer Reiz auf Portio vaginalis uteri, manuell oder durch Reizspülungen, bzw. medikamentös. Puder, Jodtamponade. Hochprozentiger Alkohol. Metratonin.	Enukleation des Corpus luteum, ev. nur Lockerung des Corpus luteum. Peroral: Juniperus Sabina. Oleum Terebinthinae/Balsamum Copaivae usw. Parenteral: Lentin, Ergotamin, Follikelhormone.
Uterus bleibt primär passiv und kontrahiert sich nach der Behandlung.	Ablauflassen des Inhaltes mit Metall- oder Gummi-Katheter, bzw. Absaugen des Inhaltes. Ausspülen, z. B. mit physiol. Kochsalzlösung.	

### Desinfektion des Uterus.

direkt		indirekt
Entleerung { auf direktem Wege auf indirektem Wege		spezifisch-unspezifische Reiztherapie
Einführen von Desinfektionsmitteln in den Uterus.		
Osmotherapie,	Physiotherapie	(Schluß folgt.)

## Ein Beitrag zur Rassen- und Abstammungsgeschichte des afrikanischen Hausschafes.

Von J. Ulrich Duerst.

Es erscheint notwendig, als Einführung einige Bemerkungen zur nachfolgenden Abhandlung von Dr. Max Hilzheimer, früher Professor an der tierärztlichen Hochschule in Berlin, vorzuschicken.

Der Autor übersandte mir diese Arbeit, weil ich die ersten afrikanischen Stammväter des von ihm darin beschriebenen südafrikanischen Longipes-Schafes schon 1901 als *Ovis longipes palaeoegypticus* auf Grund eines ziemlich unvollständigen Schädels aus dem ägyptischen Neolithicum von Tuh bei Negadeh isolierte und publizierte und sodann noch, weil ich später 1906—08 das Glück hatte, bei den Ausgrabungen von Annau im Turkestan deutliche Zusammenhänge dieser Schafe mit *Ovis Vignei*, Blyth, dem Wildschafe des Kopet Dagh nachzuweisen. Damit wurde der Gedanke wach, daß diese Haustiere mit dem langhörigen Rind des Turkestan in ältesten Zeiten, um ca. 6000 v. Chr. in die Nilländer eingewandert sein möchten. Das wird dann noch durch Hilzheimers Publikation (1928) eines Reliefs von ca. 2500 v. Chr. auf einem Kalksteingefäß in der vorderasiatischen Abteilung des Berliner Museums, das einen Schafschlag mit horizontal stehenden, spiraligen Hörnern und Mähne zeigt, bekräftigt. Diese Rasse von unbewollten „Haarschafen“ wird auch auf einem ziemlich gleichzeitig mit dem Funde von Tuh zu datierenden ägyptischen Relief von Negadeh bei Abydos neben Langhornrindern abgebildet, das de Morgan (1897) publizierte. Diese Schafrasse, die auch hier