

Zeitschrift: Schweizer Archiv für Tierheilkunde SAT : die Fachzeitschrift für Tierärztinnen und Tierärzte = Archives Suisses de Médecine Vétérinaire
ASMV : la revue professionnelle des vétérinaires

Band: 84 (1942)

Heft: 4

Artikel: Drei wenig bekannte Druckschäden

Autor: Leuthold, A.

DOI: <https://doi.org/10.5169/seals-590506>

Nutzungsbedingungen

Die ETH-Bibliothek ist die Anbieterin der digitalisierten Zeitschriften. Sie besitzt keine Urheberrechte an den Zeitschriften und ist nicht verantwortlich für deren Inhalte. Die Rechte liegen in der Regel bei den Herausgebern beziehungsweise den externen Rechteinhabern. [Siehe Rechtliche Hinweise.](#)

Conditions d'utilisation

L'ETH Library est le fournisseur des revues numérisées. Elle ne détient aucun droit d'auteur sur les revues et n'est pas responsable de leur contenu. En règle générale, les droits sont détenus par les éditeurs ou les détenteurs de droits externes. [Voir Informations légales.](#)

Terms of use

The ETH Library is the provider of the digitised journals. It does not own any copyrights to the journals and is not responsible for their content. The rights usually lie with the publishers or the external rights holders. [See Legal notice.](#)

Download PDF: 06.10.2024

ETH-Bibliothek Zürich, E-Periodica, <https://www.e-periodica.ch>

SCHWEIZER ARCHIV FÜR TIERHEILKUNDE

Herausgegeben von der Gesellschaft Schweizerischer Tierärzte

LXXXIV. Bd.

April 1942

4. Heft

Aus der vet.-chirurg. Klinik der Universität Bern.
Direktor: Prof. Dr. A. Leuthold.

Drei wenig bekannte Druckschäden*).

Von A. Leuthold.

Die Läsionen, die infolge der Einwirkung von Sattel und Geschirr am Arbeitstier, besonders dem Pferd, entstehen, sind sehr verschiedenartig. Die bloße Bezeichnung „Druck“ ist dafür in jedem Falle ungenügend, denn sie gibt in keiner Weise einen Begriff über Art, Schwere, Prognose und Therapie der Beschädigung. Auch die Verbindung mit dem verursachenden Geschirrtteil oder der Körperstelle ist zu wenig instruktiv, wie „Satteldruck“ oder „Widerristdruck“. Nur eine Benennung auf pathologisch-anatomischer Grundlage vermag einigermaßen ein zutreffendes Bild der Veränderung zu geben.

Ein Grund, warum genaue Bezeichnungen für Druckschäden noch zu wenig angewendet werden, mag darin liegen, daß solche auch in der Literatur wenig gefestigt sind. So findet man in Lehrbüchern der Veterinärchirurgie kaum eine umfassende Darstellung aller Druckschäden und eindeutige Benennung derselben. Besonders das letztere mag schwierig sein, da öfters mehr als eine Form vorliegt oder die eine in wenigen Tagen in die andere übergeht. Und doch sollte man sich im Interesse aller Belange der Veterinärmedizin bemühen, jeden derartigen Krankheitszustand möglichst zutreffend zu benennen und bei komplexen Veränderungen die primäre zu erkennen. Einen vortrefflichen Anhalt hiezu bietet dem Pferdearzt unserer Armee die „Veterinärdienstanleitung“ 1932, die unter dem Titel: „Ursachen, Bild und Behandlung der Druckschäden“ eine recht brauchbare Nomenklatur derselben enthält. Zweck dieser Ausführungen ist die Beschreibung von drei Formen, die dort nicht genannt, aber in den letzten Jahren aufgefallen sind.

*) Teilweise nach einem Vortrag, gehalten am 6. Dezember 1941 im Verein Bernischer Tierärzte.

1. Der chronische Hautabszeß.

In der Buggegend sieht man beim Pferd nicht selten knoten- bis knollenförmige Anschwellungen, die offenbar von Druck und Reibung des Kummets herrühren. Sie sehen verschieden aus je nach dem Grade der Entzündung, der damit verbunden ist. Meistens stehen sie in einem Stadium non inflammatum; dann sind sie trocken, gut begrenzt, von der Größe einer Kirsche bis einer großen Baumnuß, derb, wenig schmerzhaft, auf der Kuppe ist die Haut damit verwachsen, am Rande frei, das ganze Gebilde ist mit der Haut verschiebbar (Abb. 1). Muß das Pferd im

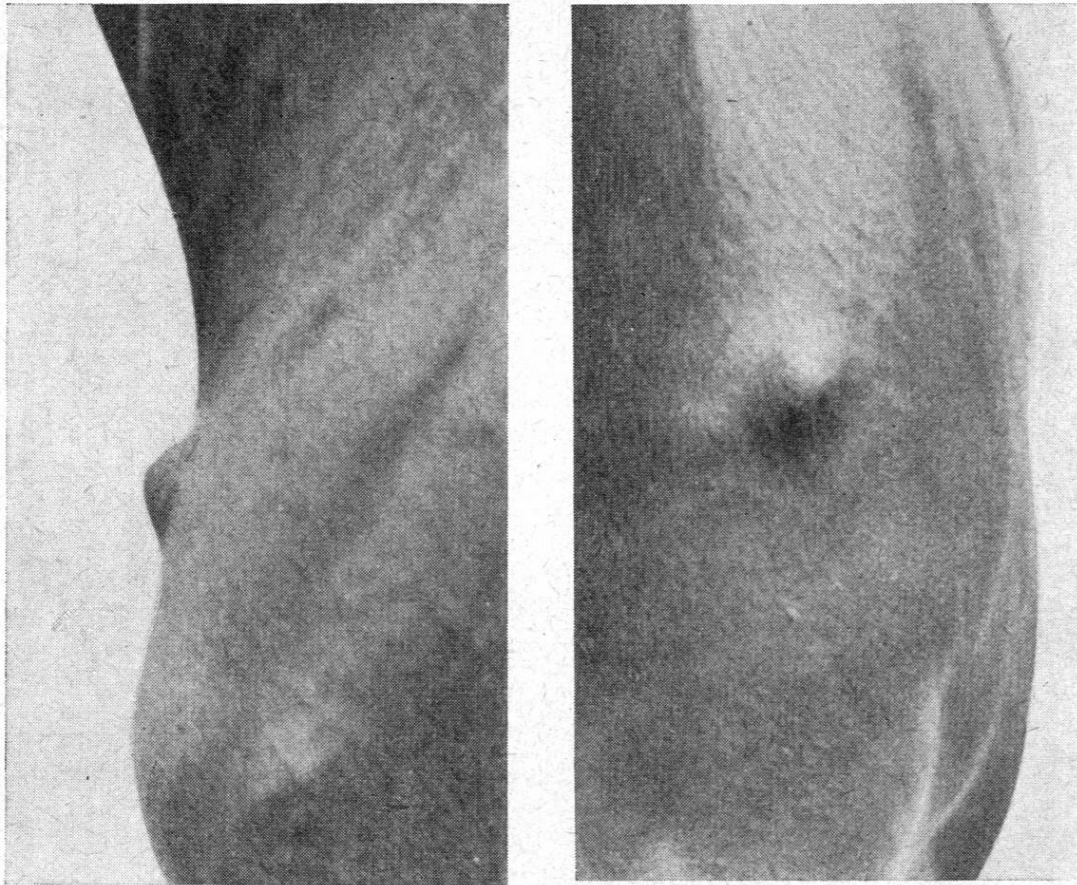


Abb. 1. Chronischer Hautabszeß am Bug im Stadium non inflammatum.

Kummet schwer arbeiten, so entzündeten sich solche Knoten oft; sie erreichen dann die Größe einer Mandarine, sind geschwollen, weniger scharf begrenzt, warm, schmerzhaft, manchmal mit einer Schürfung an der Oberfläche. Von den sogenannten Hitzblattern unterscheiden sie sich durch größeren Schmerz bei der Palpation und ein deutlich palpables, derberes Zentrum, wäh-

rend das Drucködem gleichmäßig fest ist. Im Stadium inflammatum ist der Druckschaden auffällig und behindert das Pferd im Zuge so, daß es meistens außer Arbeit gestellt wird. Im entzündungsarmen Stadium dagegen können solche Knoten Monate- und Jahre lang bestehen und wenig genieren, wenn etwa ein besonders eingerichteter Kummel verwendet wird, mit Entlastung dieser Stelle.

Diese Erscheinung ist in der Literatur meistens mit dem Namen: Tylom oder Hautschwiele belegt, auch als *Dermatitis indurativa fibromatosa* bezeichnet oder gar als Fibrom oder kleine oder falsche Bugbeule. Die beiden letzteren Bezeichnungen sind sicher unrichtig; der Name Bugbeule sollte nur für die chronische Lymphadenitis und Myositis purulenta am Bug verwendet werden. Ein Fibrom ist ein Autoblom, die in Rede stehende Veränderung aber das Produkt einer chronischen Entzündung; wenn auch die Unterscheidung zwischen diesen beiden Zuständen nicht immer gelingt, so sollte man sie jedenfalls in den Fällen machen, wo sie zweifellos geschehen kann. Eine Schwiele allerdings ist eine harte Verdickung des Gewebes durch Druck oder entzündliche Prozesse, die zu Untergang des Parenchyms und Wucherung und Schrumpfung des Bindegewebes führt. Sie berücksichtigt aber einen Umstand nicht, der bei dem in Rede stehenden Knoten stets vorhanden ist, nämlich einen kleinen Eiterherd, oft nur von der Größe eines Stecknadelkopfes, einer Linse, oder eines Kirschernes. Ferner gibt es außer diesen Knoten noch Hautverdickungen, die flacher sind und weicher, wie sie auch auf dem Nasenrücken vorkommen. Das sind dann Schwielen, Tylome im engeren Sinn, sie sollten aber nicht mit den Knoten verwechselt werden. Bartke, im Handbuch der tierärztlichen Chirurgie und Geburtshilfe, 1908, spricht denn auch von weichen Tylomen, im Gegensatz zu den harten, die eigentlich keine sind, man denke nur an die Beschaffenheit der Schwielen bei den Tylopoden. Nach Möller und Frick (1900) meinte Pflug, der den Ausdruck „Tylomata“ eingeführt hat, damit Hautfalten, *Cutis pendulans*, entstanden durch mechanische Wirkung des Kummets.

Am besten erscheint mir die Bezeichnung von Vennerholm, nämlich „chronischer Hautabszess“ für diese Knoten, sie entspricht in der Tat genau den Verhältnissen. Um den kleinen Herd im Innern des Knotens, der einen Tropfen schleimigen Eiter enthält, hat sich eine dicke fibröse Kapsel gebildet, die entweder nur die Cutis einbezieht oder in die Subcutis reicht und oftmals noch mit der Faszie verwachsen ist. Im Stadium inflammatum ist der Knoten von einem fingerdicken Infiltrationswulst umgeben. Die Veränderung entsteht meist langsam, infolge Friktionsinfektion, sie kann aber auch aus einem gewöhnlichen akuten Abszeß hervorgehen. Es kommen ferner Übergänge vom akuten zum chro-

nischen Zustand vor, die dann noch mehr oder weniger die Merkmale eines Abszesses erkennen lassen.

Die Therapie besteht am besten in der Exstirpation; nur wenn die Kapsel dünn und die Eiterhöhle verhältnismäßig groß ist, genügt die bloße Spaltung. In andern Fällen bleibt die Induration in der Haut und gibt Anlaß zu neuerlichen Druckschäden. Kompressen, Kataplasmen, Salben und selbst scharfe Friktionen vermögen nur die Entzündung zu vermindern, kaum aber den Prozeß zur Resorption zu bringen. Die Exstirpation ergibt allerdings eine ziemlich große Wunde, die selten rein primär heilt, weil sich die Höhle stets mit Blut und später mit Serum füllt, so daß man gezwungen ist, einen Drain einzulegen. Vennerholm hat für diese und ähnliche Operationen weiter oben an der Schulter, einen Verbandapparat mit einer Druckplatte konstruiert, die durch Riemen oder ein kummetartiges Gebilde angedrückt wird. Man kann auch versuchen, mit einer Auflage von Werg und Schindelstücken gehalten durch weit gefaßte Nähte, die Blutung hintanzuhalten. Wenn dies auf die eine oder andere Art gelingt, kann die Heilung schon in 2 Wochen komplett sein, sonst aber dauert sie 4 bis 5 Wochen. Eine Blut- oder seröse Ansammlung darf man nicht belassen, weil sich daraus eine Zyste entwickeln kann.

2. Die Bursitis sero-fibrosa am Widerrist.

In der vorderen Widerristpartie entsteht im Verlauf von Wochen eine halbkugelige Anschwellung, ein- oder beidseitig. Sie ist je nach ihrer Natur elastisch, prall, fluktuierend oder derb. Zwischen der rein serösen und der rein fibrösen Form gibt es alle Übergänge wie z. B. bei der Stollbeule. Meistens ist die Anschwellung unschmerzhaft, klinisch ohne Entzündung. Die Größe ist gewöhnlich schon erheblich, wenn die Veränderung dem Tierarzt zu Gesicht kommt, faust- oder kindskopfgroß, mehr flach, länglich. Das Gebilde kann sich aber nach vorn und unten zwischen den Halsmuskeln ausdehnen, so daß der Übergang von der Schulter zum Hals im oberen Teil ausgefüllt oder flach vorgewölbt erscheint. Fluktuation ist hier wegen der Dicke der überlagerten Muskeln nicht mehr deutlich. Der Zustand ist nicht zu verwechseln mit dem allbekannten Decollement oder Widerristhämatom, das in der hintern Widerristpartie sitzt, meist einseitig und kleiner ist, direkt unter der Haut liegt und meist rasch entsteht.

Die Erscheinung ist in der Literatur wohl bekannt, aber etwas wenig hervorgehoben und kaum als gesonderte Erkrankungsform dargestellt. Natürlich kann der Prozeß auch infiziert werden, aber dann imponiert er nicht mehr als Bursitis, sondern als Phlegmone, Abszeß, Widerristbeule oder -Fistel, je nach Stadium der Entwicklung. Ich habe zwar noch nie gesehen, wie eine ausgesprochene, aseptische Bursitis am Widerrist in eine eiterige übergegangen ist, außer durch Eröffnung bei der Behandlung.

Fragt man nach den anatomischen Verhältnissen, so stößt man darauf, daß auf dem Widerrist bei den meisten Pferden unter dem Nackenbandstrang eine Bursa mucosa liegt, nach Eichbaum über dem vierten, nach Ellenberger-Baum über dem zweiten bis dritten Dornfortsatz. Diese Bursa ist 3 bis 4 cm lang, zuweilen fächerig, manchmal doppelt, und liegt unter der sogenannten Widerristkappe, d. h. unter deren Anfangsteil, nicht zu verwechseln mit der subkutanen Bursa über dem 5. bis 6. Dornfortsatz, die zum Decollement erweitert sein kann. Durch die entzündlichen Vorgänge dehnt sich die Bursa gewaltig aus, zunächst in den Raum zwischen dem strangförmigen und dem plattenförmigen Teil des Nackenbandes, der in einer Länge von 5 bis 7 cm und einer Höhe von 3 bis 5 cm besteht und mit lockerem Bindegewebe und Fett gefüllt ist. Die weitere Ausdehnung nach vorn und ventral geschieht vermutlich zwischen die Platten des Nackenbandes, die durch eine Schicht von lockerem Bindegewebe getrennt sind, bis in die Gegend des ersten Brust- oder der letzten Halswirbel. Nach Herodes soll übrigens über den Dornfortsätzen des 1. und 2. Brustwirbels bei vielen Pferden eine weitere, tiefe oder akzesessorische Bursa liegen. Es ist denkbar, daß Pferde, bei denen diese sub- und internuchalen Bursen stark entwickelt sind, besonders zur Bursitis des Widerristes neigen. Alle diese mukösen und serösen Bursen sind ja inkonstant in Vorkommen und Größe. Sie entwickeln sich z. T. erst im späteren Leben, unter der Wirkung der Bewegung, Verschiebung und Reibung der Gewebe aufeinander.

Eröffnet man solche Gebilde, so findet man eine Kapsel, die $\frac{1}{2}$ bis 2 oder 3 cm dick ist, auch ungleich und eine Höhle, meist buchtig, oft gekammert, gefüllt mit serös-schleimiger Flüssigkeit und mehr oder weniger Fibrin in Flocken, Fäden, Graupeln oder festeren, oryzoiden Körnern.

Als Ursachen zu der Bursitis werden meist mechanisch-traumatische angenommen, wie Druck des Kummets, Anstossen oder Anschlagen. In 2 Fällen stellten wir fest, daß das Serum der Pferde in hoher Verdünnung mit Baz. Abort. Bang agglutierte. Es ist wohl möglich, daß sich bei entsprechender Unter-

suchung immer mehr solche Bursitiden, wie auch am Genick, als mit Abortus Bang vergesellschaftet herausstellen, was nicht strikte beweist, aber doch vermuten läßt, daß dieser Erreger deren Ursache ist.

Die Bursitis am Widerrist ist nicht häufig, ich habe davon in 10 Jahren ein halbes Dutzend gesehen. Sie verläuft meist ganz chronisch und behindert das Pferd in einzelnen Fällen nicht in der Arbeit, in andern aber stört sie die Lage des Kummets und kann dann auch schmerzhaft werden. Stets aber ist sie ein erheblicher Schönheitsfehler.

Die Therapie ist nicht leicht. In einem Fall ist mir die Exstirpation gut geraten (Abb. 2). Diese dürfte aber nur prak-

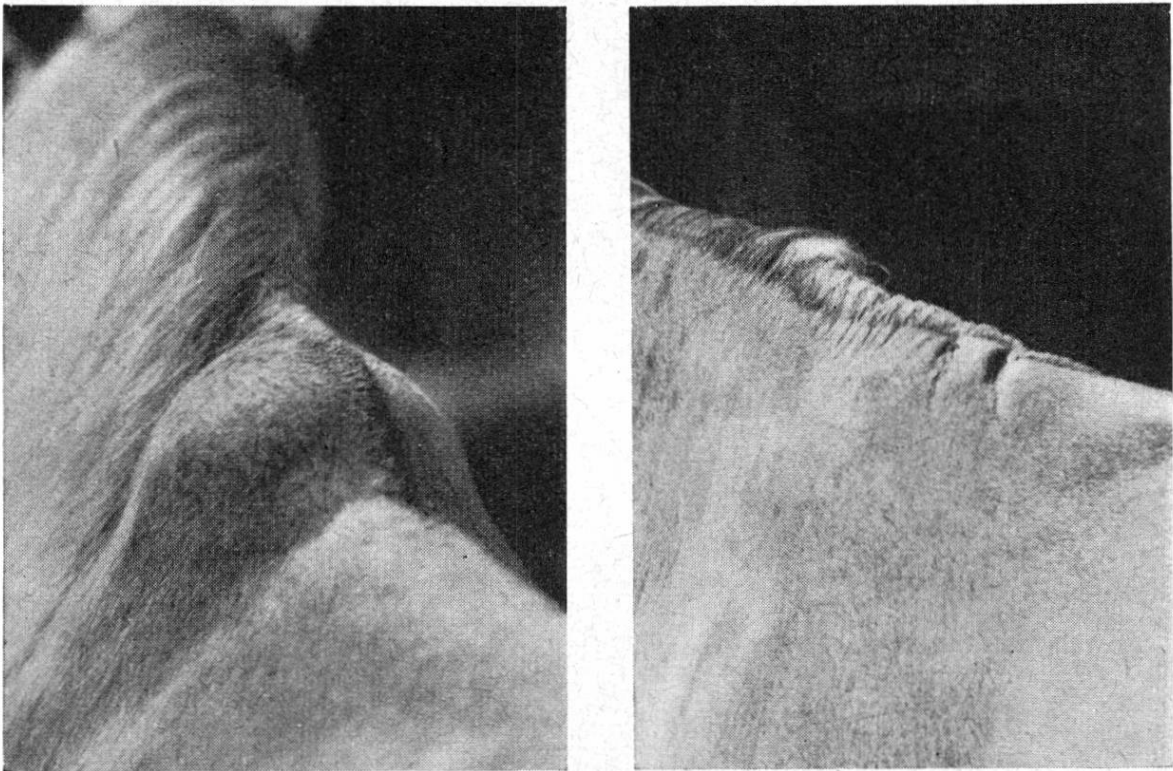


Abb. 2. Bursitis serosa am Widerrist beidseitig, rechts 4 Wochen nach Exstirpation, fast abgeheilt.

tikabel sein, solange die Veränderung nicht zwischen den Platten des Nackenbandes hinunterreicht. Sie schließt natürlich die Gefahr der Nackenbandnekrose ein. In 2 Fällen habe ich Carrée-feuer darauf gelegt und 2 oder 3 mal punktiert, was die Verwölbung etwas verkleinerte aber keinen befriedigenden Effekt ergab. Zwei Fälle, die mit mehrmaliger Punktion und jeweiliger Injektion von Lugol'scher Lösung behandelt wurden, sah ich

nach einiger Zeit eiterig werden, was die Notschlachtung veranlaßte. Ebenso endete ein Pferd, bei dem die Bursa beidseitig eröffnet und ein Drain von links nach rechts durchgezogen wurde. Bouley und Nocard empfehlen die Injektion von 5% Phenollösung und nachherige scharfe Friktion. Die Prognose dürfte deshalb stets zweifelhaft sein. Radikaloperation empfiehlt sich, wenn die Veränderung nicht zu groß und nicht nach vorn und unten reicht, scharfe Friktion und Brennen bei der serösen Form, um die Ausdehnung zu beschränken. In ausgedehnten Fällen wird man das Pferd noch arbeiten lassen, so lange und so gut es geht.

3. Die Induration der Scapulawinkel.

Bei Pferden, noch mehr aber bei Maultieren, die mit dem Bastsattel arbeiten, sieht man nicht selten Veränderungen am hintern Scapulawinkel. Ähnliche Prozesse können am vorderen Winkel durch die Wirkung des Kummets zustande kommen, aber seltener. Es handelt sich stets um Tiere, die etwas hervorstehende Schulterblätter aufweisen, d. h. eine magere Bemuskelung in deren oberem Teil, die den Übergang der Schulter in den Rumpf uneben belassen. Für den hintern Winkel wirkt auch die zu hohe Kruppe ungünstig, ferner der zu lange Bastsattel, der die Schulter nicht frei läßt. Die Noxe besteht in einem langdauernden, stumpfen Druck mit Verschiebung der Gewebe, ohne Scheuerwirkung an der Oberfläche.

Das zu beschreibende Leiden kann sich rasch, im Verlaufe einiger Stunden, entwickeln, häufiger aber langsam, im Verlauf von Tagen und Wochen. Im erstern Fall kann das Tier lahm oder klamm gehen und die Anschwellung ist schmerzhaft, heiß, fest. Bei chronischem Verlauf oder später nach akutem Beginn ist keine Bewegungsstörung vorhanden, die Auftreibung ist derb, in der Tiefe knochenhart, wenig schmerzhaft oder völlig schmerzfrei, die Haut darüber verschiebbar, manchmal mit einer Schürfung oder Narben besetzt (Abb. 3). In beiden Fällen aber kommt die Schwellung aus der Tiefe heraus. Nach Ablauf der Entzündung bleibt eine rundlich-flache Auftreibung, die in Knochenneubildung am Scapulawinkel, Verknöcherung des angrenzenden Schulterblattknorpels und bindegewebiger Induration von Faszien und Muskeln bestehen dürfte. Die Auftreibung bildet einen Schönheitsfehler und gibt Anlaß zu neuen Quetschungen oder Schürfungen, sobald Kummet oder Bastsattel wieder darauf drücken. Die Induration am vorderen Winkel läßt das Pferd

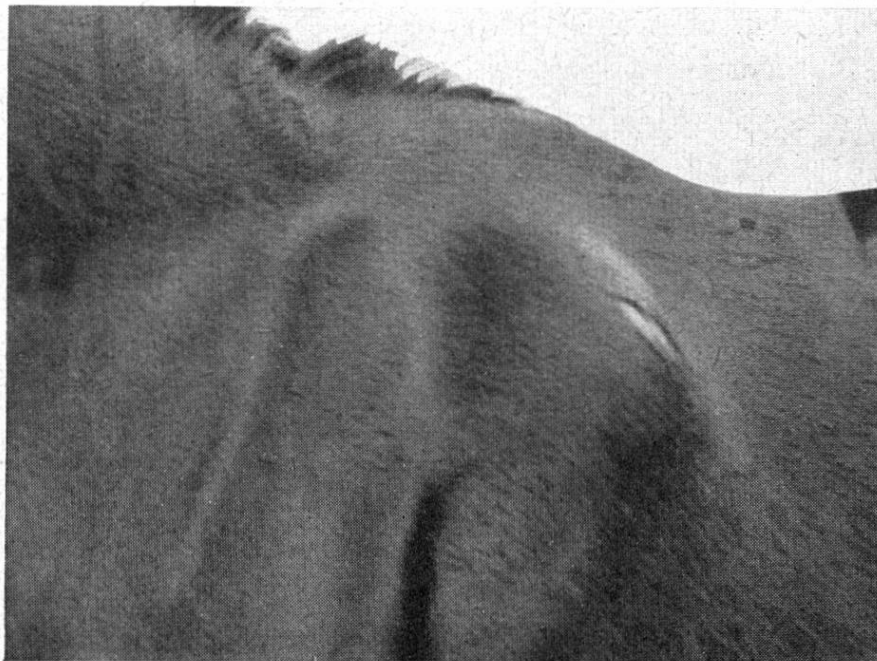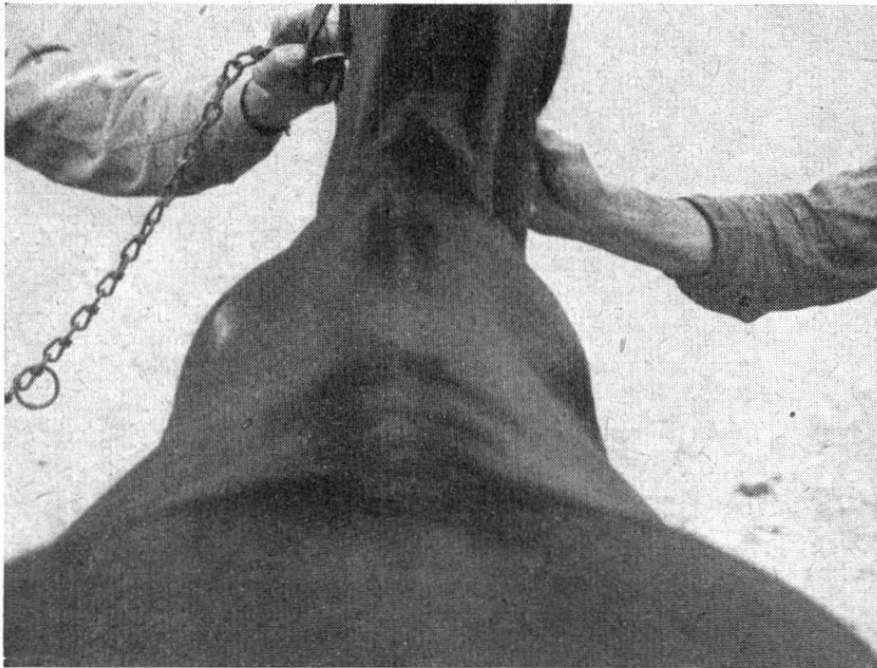


Abb. 3.

Induration an beiden hinteren Scapulawinkeln bei einem Maultier.

mit angepaßtem Kummet oder Brustblatt zugtauglich, am hintern Scapulawinkel behindert sie es hierzulande nicht, das Maultier nur, wenn es mit einem langen Stegsattel arbeiten soll, währenddem der im Wallis gebräuchliche kurze Bocksattel nicht stören dürfte.

Die Therapie vermag nur die Entzündung zu dämpfen, etwa mit Lehmanstrichen oder Priëßnitzkompressen. Durch scharfe Einreibung kann nur eine geringe Verkleinerung erzielt werden.

Die Induration am Scapulawinkel habe ich nirgends beschrieben gefunden.

Zusammenfassung.

Die Druckschäden sind sehr vielgestaltig und sollten nach pathologisch-anatomischen Grundsätzen benannt werden.

Es werden 3 weniger bekannte Formen von Druckschäden beschrieben:

Knotenförmige Verdickungen am Bug sind chronische Hautabszesse mit kleinem Herd und dicker Kapsel, die Bezeichnung Tylom, Schwiele ist irreführend. Sie entzünden sich unter strenger Zugarbeit öfters. Die Behebung gelingt meistens nur durch Exstirpation.

Große schmerzlose Anschwellungen im vordern Teil des Widerristes beruhen auf Entzündung der subnuchalen Bursa mucosa. Es ist eine chronische, seröse, fibrinöse und fibröse Bursitis mit wechselnder Beteiligung des einen oder anderen Produktes. Die Prognose ist stets zweifelhaft, kleinere Prozesse können durch Exstirpation beseitigt werden.

Am hinteren, seltener am vorderen Scapulawinkel kommen Entzündungszustände vor, bewirkt durch stumpfen Druck und Bewegung von Bastsattel oder Kummet. Sie hinterlassen eine erhebliche Induration der tieferen Gewebe, die bleibend ist.

Literatur.

Bouley und Nocard: Dict. t. 12. — Eichbaum, F.: Zur Anatomie und Histologie der Schleimbeutel und Sehnenscheiden des Pferdes. Arch. f. wissensch. u. prakt. Tierheilk. 9, 1883, S. 79. — Ellenberger und Baum: Lehrbuch der topograph. Anatomie d. Pferdes. 1914. — Herodes, Arth.: Les espaces conjonctifs du garrot chez le cheval. Diss. Bern 1929. — Silbersiepe, E.: Widerristdruck. Stang u. Wirth 10, S. 651. — Vennerholm, J.: Spezielle Operationslehre des Pferdes. 1907.
Ferner die Lehrbücher der Patholog. Anatomie und Chirurgie.

Stellenvermittlung für Mitglieder der G. S. T.

Bern: Prof. Dr. Leuthold, Tierspital. — Zürich: Prof. Dr. Heusser, Tierspital.
