

**Zeitschrift:** Schweizer Archiv für Tierheilkunde SAT : die Fachzeitschrift für Tierärztinnen und Tierärzte = Archives Suisses de Médecine Vétérinaire  
ASMV : la revue professionnelle des vétérinaires

**Herausgeber:** Gesellschaft Schweizer Tierärztinnen und Tierärzte

**Band:** 86 (1944)

**Heft:** 3

**Artikel:** Nasenbluten beim Rind

**Autor:** Wyssmann, Ernst

**DOI:** <https://doi.org/10.5169/seals-589934>

### **Nutzungsbedingungen**

Die ETH-Bibliothek ist die Anbieterin der digitalisierten Zeitschriften. Sie besitzt keine Urheberrechte an den Zeitschriften und ist nicht verantwortlich für deren Inhalte. Die Rechte liegen in der Regel bei den Herausgebern beziehungsweise den externen Rechteinhabern. [Siehe Rechtliche Hinweise.](#)

### **Conditions d'utilisation**

L'ETH Library est le fournisseur des revues numérisées. Elle ne détient aucun droit d'auteur sur les revues et n'est pas responsable de leur contenu. En règle générale, les droits sont détenus par les éditeurs ou les détenteurs de droits externes. [Voir Informations légales.](#)

### **Terms of use**

The ETH Library is the provider of the digitised journals. It does not own any copyrights to the journals and is not responsible for their content. The rights usually lie with the publishers or the external rights holders. [See Legal notice.](#)

**Download PDF:** 05.02.2025

**ETH-Bibliothek Zürich, E-Periodica, <https://www.e-periodica.ch>**

Leather Chimists Association, 1931. — (7) Demianovitch M.: Traitement rationnel de la gale chez les animaux. Office international des épizooties, 1937.

\*

Herrn Dr. Engeler von der EMPA, St. Gallen, und Herrn Gallusser, Berneck, spreche ich für ihre Unterstützung mit Untersuchungsmaterial und Literatur meinen besten Dank aus.

---

## Nasenbluten beim Rind.

Von Prof. Ernst Wyssmann, Neuenegg-Bern.

Dieser auch als Epistaxis bezeichneten seltenen Krankheitserscheinung liegen zahlreiche und verschiedenartige Ursachen zugrunde, die vom Kliniker manchmal nur schwer oder überhaupt nicht mit Sicherheit zu erkennen sind. Gewöhnlich handelt es sich jedoch um traumatische Schädigungen, wie Schläge oder Stöße auf die Nasen- und Stirngegend, seltener um Verletzungen der Nasenschleimhaut durch Hornstöße, Fremdkörper und Parasiten. In Betracht kommen auch Entzündungen der Schleimhaut, Geschwüre, Varikositäten und Tumoren. Ferner können Gefäßveränderungen bei Steigerung des Blutdruckes oder Blutstauungen infolge Herzfehlern und Lungenleiden die Ursache von Nasenbluten bilden. Zu erwähnen sind überdies Infektionskrankheiten (Milzbrand, Katarrhalieber, akute Mastitiden), Intoxikationen (besonders mit grauer Quecksilbersalbe), hämorrhagische Diathesen, hämophilische Zustände und Avitaminosen (besonders Vitamin C-Mangel).

Nach Rychner (1854) soll die Quelle der Blutung am häufigsten im Siebbeinlabyrinth liegen. In einem von Tapken (1899) beschriebenen Fall bei einer Kuh ist zu chronischem Nasenbluten noch vollständige Blindheit und Verlust des Geruchssinnes hinzugekommen. Als Ursache wurde ein Osteidsarkom im Nasenrachenraum sowie Umwandlung der Siebbeinzellen in eine bis in die Kieferhöhlen hineinreichende Geschwulstmasse festgestellt.

Bisher haben nur ganz wenige praktische Tierärzte über das Nasenbluten beim Rind berichtet und auch in den einschlägigen Lehrbüchern von Rychner bis in die Neuzeit sind nur kurze Angaben darüber enthalten. Dies gibt mir Veranlassung, einige einschlägige Beobachtungen in der Praxis mitzuteilen.

Innerhalb eines Zeitraumes von 30 Jahren (1902—1933) sind mir 18 Fälle von Nasenbluten beim Rind begegnet bei 11 Kühen,

5 Rindern, 1 Zuchtstier und 1 Kalb. Zwei weitere Fälle, über die nachstehend referiert werden soll, sind mir von Kollegen in verdankenswerter Weise zur Kenntnis gebracht worden. Von diesen insgesamt 20 Fällen haben sich 7 in den Frühlings-, je 5 in den Sommer- und Wintermonaten und bloß 3 in den Herbstmonaten ereignet. Im nachfolgenden beschränke ich mich auf die Wiedergabe folgender Kasuistik.

**Fall 1.** Einer Kuh, die zum Stier geführt wurde und sich dabei sehr ungebärdig benahm, wurden vom Melker mit einem Stock heftige Schläge auf den Kopf versetzt (7. 2. 1911), worauf sich starkes linksseitiges Nasenbluten einstellte, das trotz eingeleiteter Behandlung nach 7 Tagen zu einer schweren Anämie führte. Am 13. 2. erschien das Euter der sonst guten Milchkuh auffallend schlaff. Die Haare am ganzen Kopf waren etwas gestäubt und der Nasenrücken deutlich geschwollen. Die Atmung war schniefend und geschah unter Benutzung der Bauchpresse. Die Kuh zeigte schlechte Freßlust und stark verminderte Peristaltik. Mit Hilfe von wiederholten Spülungen der Nasenhöhle mit Alaunlösung konnte schließlich die Blutung, die schon einen bedrohlichen Charakter angenommen hatte, gestillt werden. Ungefähr 1 Monat später (17. 3.) erfolgte jedoch ein Rezidiv. Nach Wiederholung der Behandlung und innerlicher Verabreichung von Ferrum sulfuricum und Natrium bicarbonicum hörten die Blutungen auf und die Kuh genas.

**Fall 2.** Ein wertvolles Kalb zeigte am 22. 11. 1915 ohne nachweisbare Ursache Nasenbluten mit nachfolgender schwerer Anämie. Nach subkutaner Infusion von 2 l physiologischer Kochsalzlösung, Spülungen mit Alaunlösung und innerlichen Gaben von Ferrum sulfuricum trat rasch Stillstand der Blutung und Heilung ein.

**Fall 3.** Eine hochträchtige Kuh der Freiburgerrasse war Ende Dezember 1924 von einem Viehhändler gekauft worden, trotz Nasenbluten, das angeblich schon seit ungefähr 10 Tagen bestand und vom Verkäufer auf ein Trauma (Anrennen) zurückgeführt wurde. Zwei Tage nach dem Ankauf stellte ich tropfenweise Blutung aus dem rechten Nasenloch sowie eine starke blutige Imbibition der rechten Sklera fest. Die sichtbaren Schleimhäute sowie die Haut des Euters und besonders der Zitzen waren auffallend blaß, nur die Vaginalschleimhaut hatte noch ein leicht rosarotes Aussehen. Das Sensorium war vollkommen frei, die Freßlust gut erhalten und die Herztätigkeit nur wenig erregt. Trotz der eingeleiteten Therapie (kalte Umschläge auf die Nasenpartie, Spülungen mit Alaunlösung, Sekakornin-Injektion) blutete das Tier kontinuierlich weiter. Am 2. 1. 1925 erschien die Kuh nicht schlechter, trotzdem die vordere Partie des Stallbodens stark mit Blut besudelt war, worunter sich bis haselnußgroße hellrote Blutgerinnsel befanden. Am 6. 1. wurden 100 g sterilisierte Gelatine

subkutan injiziert. Zwei Tage später war die Blutung etwas geringer, der Puls 80—84 p. M. Am 10. 1. war das rechte Nasenloch mit flächenartigen, ziemlich dicken Blutgerinnseln bedeckt. Die Kuh zeigte ein munteres Aussehen, rieb sich die Nase und leckte den linken Hinterfuß. Es bestand, wie schon bei der ersten Untersuchung, Nystagmus oscillatorius. Die Freßlust war gut, die Peristaltik lebhaft. Die blaße Färbung der sichtbaren Schleimhäute und der Zitzenhaut bestand weiter. Eine Phymatinprobe verlief negativ.

Da die Blutung am 12. 1. noch nicht aufgehört hatte, wurde die Kuh in die Chirurgische Klinik des Tierspitals Bern eingeliefert. Eine in der Folge vorgenommene Untersuchung des Blutes mit dem Koagulovimeter von Fonio und Schulsinger ergab bis zur Konzentration 10 überall eine gleich starke Gerinnungswalenz.

Am 13. 1. wurde die Kuh trepaniert, ohne daß es dabei möglich war, die Ursache der Blutung, d. h. Veränderungen in der Nasenhöhle vorzufinden. In der Folge setzte nun aber eine starke Blutung von der Operationswunde aus ein. Am Morgen des 16. 1. erhob sich die Kuh nicht mehr. Sämtliche Schleimhäute waren schneeweiß und auf dem Wege zum Schlachthaus kam es zum Exitus.

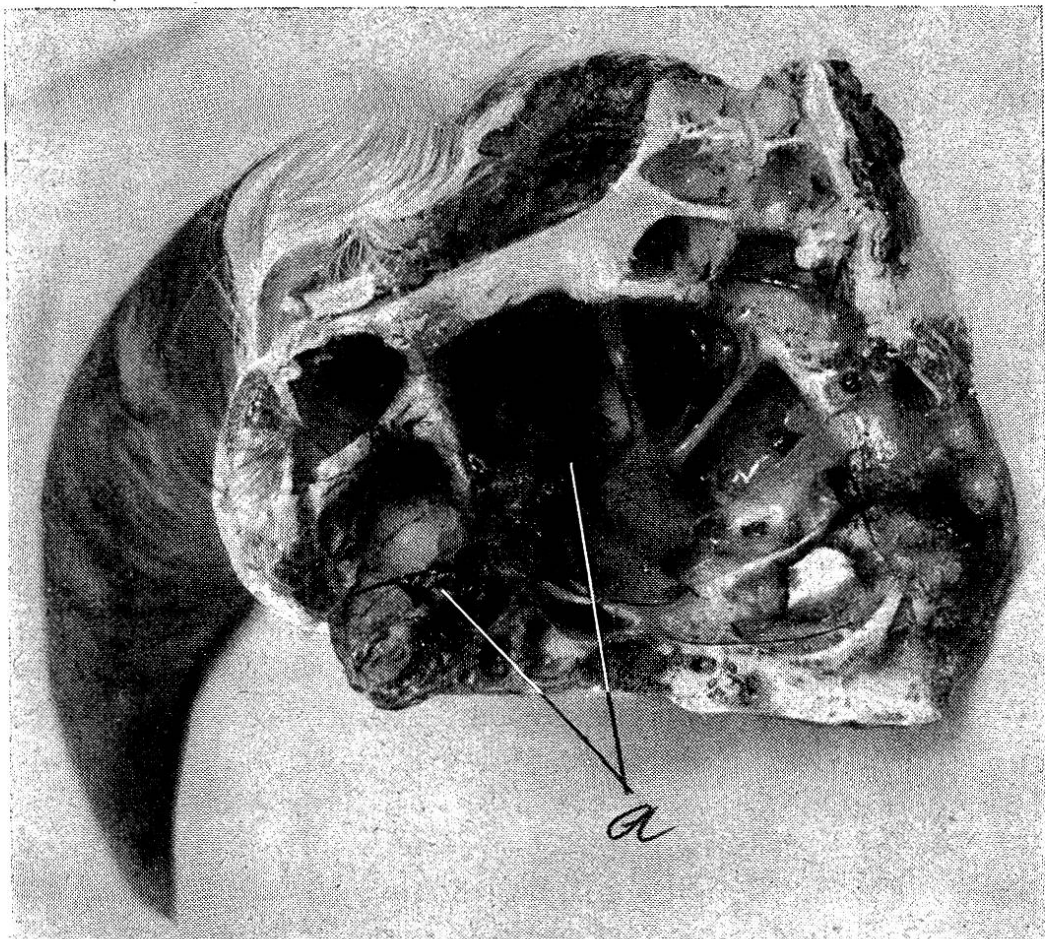
Bei der Sektion wurden Veränderungen in der Nasenhöhle, welche das Nasenbluten hätten erklären können, vermißt. Das Gehirn wies an beiden Frontseiten schwarze Verfärbung auf. Die Lungen waren auffallend hell. Die Leber zeigte eine eigentümliche Braunfärbung. Milz, Nieren und Magendarmtraktus ohne Befund. Am Endo- und Epikard zahlreiche größere und kleinere Petechien.

Wahrscheinlich hat es sich im vorliegenden Fall um Hämophilie gehandelt und die vollständige Ausblutung ist ohne Zweifel von der Trepanationswunde aus erfolgt. Ob bei der Bestimmung der normal erscheinenden Gerinnungswalenz des Blutes irgend ein technischer Fehler mit unterlaufen ist, bleibt unabgeklärt.

**Fall 4.** Durch Herrn Tierarzt Dr. J. von Arx in Kriegstetten erhielt ich Kenntnis von folgendem Fall: Eine 3½jährige, seit 8½ Monaten trächtige Kuh zeigte am 28. November 1927 abends linksseitiges Nasenbluten, wobei das Blut in Packschnurdicke träufelte und in der Krippe ein ansehnliches Quantum bildete. Die Rektaltemperatur betrug 38,9 Grad. Puls und Atmung waren normal. Tamponade des Nasenloches, Kaltwasserumschläge auf den Kopf und Nasenspülungen mit Liq. ferri sesquichlorati führten zu einer starken Beruhigung des Tieres. Da die Blutung am 29. November anhielt, wurden Eisumschläge verordnet und 50 ccm Coagulen, teils subkutan, teils direkt in die Nasenschleimhaut und später auch noch Gelatine (50 ccm) subkutan verabfolgt. Trotzdem dauerte die Blutung auch noch am 30. November an. Am Abend betrug die Rektaltemperatur 39 und die Pulszahl war auf 80—90 gestiegen. Auf Anraten von Tierarzt

Meyer in Attiswil erhielt die Kuh jetzt 3 Dosen Natrium salicylicum zu je 40 g während der Nacht, worauf die Blutung am 1. Dezember, vormittags 9 Uhr vollkommen sistierte. Auffällig war die im Anschluß an diese Ordination auftretende Pulssteigerung bis auf 110, eine Erscheinung, die auch schon Tierarzt Meyer mehrmals gemacht hatte. Die Kuh erschien am 1. Dezember noch etwas schlaff und müde, fraß und ruminerte jedoch und erholte sich rasch vollständig.

**Fall 5.** Von Herrn Kreistierarzt Hans Neuenschwander in Trachselwald (zurzeit bernischer Kantonstierarzt) ging mir am 20. Mai 1930 ein Präparat mit folgendem Bericht zu: „Eine vierschäufelige Kuh, Falbscheck, warf am 4. April Zwillinge und litt anschließend an Retentio placentarum, die nach Behandlung abheilte. Am 19. Mai verlangte der Besitzer einen Besuch, weil die Kuh seit zirka 8 Tagen Nasenbluten zeige, jetzt nicht mehr fresse, stark abmagere und sehr schwach sei. Schon im Sommer und Herbst 1929 war zeitweise leichtes Nasenbluten beobachtet worden, das aber immer wieder verschwand.



Abgedeckter Sinus frontalis links mit der Blutungsstelle a, einer geschwulstähnlichen Masse von geronnenem Blut, die der von Epithel entblößten Schleimhaut aufsitzt.

Bei der Untersuchung stellte ich Nasenbluten, besonders aus dem linken Nasenloch, sowie starke Anämie und große Schwäche fest. Als Ursache vermutete ich eine Läsion unbekannter Natur im Gebiete der Nasen- und Stirnhöhle. Wegen der großen Schwäche wurde die Abschächtung empfohlen. Bei der Sektion fand sich im rechten Sinus frontalis ein länglicher, flächenhafter Tumor, aus welchem die fortschreitende Blutung erfolgte (Angiom?). Außerdem wurde als Nebenbefund noch Herzbeutelwassersucht festgestellt.“

Das sehr seltene Präparat, dessen bloß makroskopische Untersuchung keine sichere Diagnose erlaubte, wurde photographiert und dem veterinär-pathologischen und -bakteriologischen Institut der Universität Bern (Prof. Huguenin) zur näheren histologischen Untersuchung übergeben, das über seinen Befund folgenden Bericht abgab: „Die rötlich-braune Masse besteht aus geronnenem Blut. Dieses sitzt auf einer Schleimhaut, dessen Epithel verschwunden ist. Die Schleimhaut selbst zeigt leichte chronische Entzündung und unter der Schleimhaut gibt es neu gebildeten, noch nicht verkalkten Knochen mit deutlichen Osteoblasten-Säumen. Es bestehen keine Zeichen, die für ein Gewächs sprechen würden, speziell vermißt man neugebildete Blutgefäße, also ein Angiom. Diagnose: Chronische Entzündung.“

Auf welcher Ursache diese chronische Entzündung beruhte, welche die Blutungen ausgelöst hat, konnte nicht ermittelt werden.

In 2 anderen Fällen lagen dem Nasenbluten Hornbasisbrüche und in einem weiteren Fall eine perforierende Stirnwandverletzung durch Hornstoß zugrunde, der rasch eine akute Gehirnentzündung mit tödlichem Ausgang folgte. Schließlich sei noch ein Fall von rechtsseitigem Nasenbluten bei einem 3jährigen Rind erwähnt, das an allgemeiner Tuberkulose litt und Husten, starkes Giemen auf den Lungen sowie angeschwollene Jugularvenen zeigte.

### Diskussion.

Wie aus der mitgeteilten Kasuistik und der Literatur hervorgeht, ist das Nasenbluten als solches leicht zu erkennen. In Fällen jedoch, wo keine äußerlich sichtbaren Verletzungen oder Schleimhautveränderungen vorliegen und die Anamnese keine oder nur ungenügende Anhaltspunkte über den Charakter der Blutung ergibt, kann die Feststellung der Ursache bzw. die anatomische Diagnose, wie sie mit Recht von Ew. Weber verlangt wird, schwierig oder unmöglich sein (Fall 3 und 5).

Die Blutung erfolgt meist langsam und tropfenweise, manchmal aber auch in rascherem Fluß. Das Blut ist dunkel oder heller, nicht schäumend und unzersetzt. Am Nasenloch setzen sich bei längerer Dauer der Blutung flächenartige, ziemlich dicke Gerinnsel

fest und die Krippe sowie die vordere Partie des Stallbodens sind mehr oder weniger stark mit Blut besudelt, worunter größere hellrote Blutgerinnsel angetroffen werden können. Im Falle Hug (1905) entfloß einigen schnurartigen Gerinnseln langsam und tropfenweise, wie aus einem Schwamm, Blut. Die fetzigen Gerinnsel waren teils weißlich und zähe, teils schwarzrot und weich, daneben gab es auch Partien von gelblichgrüner Farbe, aus denen sich wasserähnliche Flüssigkeit auspressen ließ. — In seltenen Fällen trifft man auch blutige Imbibitionen an der Sklera oder am Bulbus (Fall 3 sowie in einem weiteren Fall).

Das Allgemeinbefinden ist nur bei starkem Blutverlust, bzw. schwerer Anämie gestört. Die Verdauungstätigkeit liegt dann darnieder, die sichtbaren Schleimhäute und die Haut des Euters und besonders der Zitzen werden auffallend blaß, die Herzaktion frequent und schwach und die Milchsekretion versiegt. Gegen das letale Ende zu stellt sich große Schwäche ein.

Verwechslungen wären möglich mit einer Lungenblutung, bei der jedoch das Blut eher reichlicher und sturzartig ausgeschieden wird, eine hellrote Farbe und stark schaumige Beschaffenheit zeigt. Dabei treten auch etwa Husten, Atemnot und abnorme Lungengeräusche auf.

Die Blutungsdauer beträgt in leichteren Fällen gewöhnlich nur ein bis mehrere Tage, in schwereren Fällen dagegen bis zu 8 Tagen (Fall 1 und 5) und 3 Wochen (Fall 3). In dem früher erwähnten Fall von Tapken (Osteidsarkom) hielt sie sogar 7 Wochen lang an.

Rezidive werden hin und wieder beobachtet. Ich sah zwei solche: einmal nach 2 und das andere Mal nach erst 5 Wochen eintreten. Wie Fall 1 beweist, braucht ein Rezidiv nicht immer als ein schlechtes Zeichen betrachtet zu werden.

Die Prognose hängt wesentlich von dem Primärleiden ab und erfordert namentlich bei schwer stillbaren, anhaltenden und stärkeren Blutungen eine gewisse Vorsicht. In den von mir beobachteten Fällen sind insgesamt 4 letale Ausgänge zu verzeichnen, was einer Mortalität von annähernd 20 % entspricht.

Therapeutisch sind von jeher Ruhigstellen, kalte Umschläge auf den Kopf sowie verschiedene blutstillende Mittel mit wechselndem Erfolg zur Anwendung gelangt.

Rychner empfahl neben einem Aderlaß die Verabreichung von Salzsäure mit Honig oder Bilsenkrautextrakt in Gerstenabkochung. Frick (1900) hat 8—14 Tage hintereinander *Secale cornutum* mit

vollem Erfolg gegeben. Von Hug (1905) sind in einem Fall bei tiefgebundenem Kopf mittels größerer Ballonspritze viertelstündlich Einspritzungen von Alaunlösung unter Zusatz von Acidum tannicum (Alumen crud. 5,0, Acid. tannic. 15,0, aufgelöst in 1 l Wasser) mit anscheinend guter Wirkung gemacht worden.

Nach meinen Beobachtungen ist in mehreren leichteren Fällen und einem schweren Fall die Blutung nach der Anwendung von Alauneinspritzungen verhältnismäßig rasch zum Stillstand gekommen, während der Fall 3 ein deutlicher Versager war. Auch Sekakornin und Gelatine blieben hier ohne Wirkung. Im Fall 2 schien die subkutane Einspritzung von physiologischer Kochsalzlösung gut zu wirken, ebenso in mehreren Fällen die innerliche Verabreichung von Ferrum sulfuricum und Natrium bicarbonicum.

Ein auffallend rascher und günstiger Erfolg stellte sich im Fall 4 mit der Verabreichung größerer Dosen von Natrium salicylicum ein, das auch in anderen gleichartigen Fällen eine gute Wirkung gehabt hat und daher als einfache therapeutische Maßnahme zu weiteren Versuchen empfohlen werden kann.

Beachtung verdient in hartnäckigen Fällen die Tamponade der Nasenhöhle nach Brixner (1930). In 6 Fällen von traumatischem Nasenbluten ließ er die Tiere niederschnüren, Kopf und Nase nach oben fixieren und ein feineres, mit Liquor Ferri sesquichlorati getränktes Leinentuch mit Kochlöffel und unter sanftem Druck in das blutende Nasenloch einschieben. Danach wurde letzteres durch 2—3 tiefe Quernähte (Sattlernadel und Kastrationsschnur) vollständig verschlossen und 1—2 Tage liegen gelassen.

Die Vornahme der Trepanation der Nasenhöhle zu diagnostischen oder therapeutischen Zwecken, wie sie von Schreyer in Uebeles Handlexikon der tierärztlichen Praxis (1939) bei gefährlicheren Blutungen u. U. empfohlen wird, kann bei Tieren mit hämophilischer Veranlagung zu einer raschen Verschlimmerung und Verblutung führen (Fall 3).

In der Humanmedizin ist neuestens von Tieffenberg (1942) in 16 Fällen von absolut unstillbarer Epistaxis die Ascorbinsäure (Vitamin C) in Dosen von 0,5—1 g in wiederholten intravenösen Einspritzungen angewandt und damit Heilung erzielt worden. Diese Therapie scheint besonders bei Blutungen im hinteren Nasenraum ohne sichtbare organische Veränderungen angezeigt zu sein und wäre auch in der Veterinärmedizin zu versuchen. Nach den Untersuchungen von Völkel (1938) wirkt das Vitamin C auf Rinderblut stark gerinnungsbeschleunigend und kann daher



als blutstillendes Mittel angesehen werden. Wie weit es in Klinik und Praxis nutzbringend angewandt werden kann, müssen weitere Untersuchungen lehren.

Zu versuchen wäre gegebenenfalls auch die Kalziumtherapie.

#### Literatur.

Brixner: Zur Behandlung des Nasenblutens beim Rind. Münch. Tierärztl. Wschr. 1931, S. 253. — Frick: in Möller u. Frick: Lehrb. d. Spez. Chirurgie f. T., Stuttgart, 1900, S. 98. — Fröhner: Lehrb. d. Toxikologie. Stuttgart 1901, S. 88. — Hug: Nasenbluten beim Rind. Schweiz. Arch. f. Tierheilk. 1905, S. 66. — Rychner: Bujatrik. Bern 1851, und Spez. Path. u. Therap. d. nutzbarsten Haust. Bern 1854. I. Teil, S. 221. — Schreyer: Handlexikon der tierärztl. Praxis von Uebele. 2. Bd. 1939. Ulm/Donau. S. 304. — Tapken: Zur Ätiologie des Nasenblutens. Deutsche tierärztl. Wschr. 1899, S. 429. — Tapken: Die Praxis des Tierarztes. 2. Aufl., Berlin 1914, S. 106. — Tieffenberg: Tratamiento de las epistaxis con vitamina C. Sem. Méd. (Arg.) 1942. Ref. Schweiz. mediz. Wschr. 1943, S. 84. — Völkel: Die Beeinflussung der Gerinnungszeit des Rinderblutes durch Vitamin C (Ascorbinsäure). Dissertation Hannover 1938. — Weber: Die Krankheiten des Rindes. Berlin 1937. 2. Aufl., S. 243. — Wirth und Diernhofer: Lehrb. d. inn. Krankh. d. Haust. usw. Stuttgart 1943, S. 483.

## Paratuberkulöse Darmentzündung bei einem Sikahirsch.

Dr. E. Bourgeois, Schlachthoftierarzt, Luzern.

In einem Hirschparke der Zentralschweiz wurde anfangs Oktober 1942 vom Pflegepersonal beobachtet, daß eine zirka andert-halbjährige Sikahirschkuh (*Pseudaxis sika*) etwas abmagerte. Das Tier wurde in ein Absonderungsgehege untergebracht und unter Beobachtung gestellt. Es konnte am Anfange keine Verminderung des Appetites festgestellt werden, der Kot war aber hie und da etwas weich. Dieser wurde in regelmäßigen Abständen von 2 Wochen untersucht. Parasiten bzw. Eier konnten nicht festgestellt werden, aber verhältnismäßig zahlreiche, kurze alkoholsäurefeste Stäbchen, die in Häufchen zusammengeballt waren; es wurden Ausstriche aus der Oberfläche und dem Inneren der gebrachten Kotmassen gemacht, ohne Vorbehandlung derselben. Bis Mitte November blieb der Zustand des Tieres stationär; der bakteriologische Befund im Kote blieb der gleiche, auch wenn die Kotballen trocken und gut geformt waren. Beim Eintritt der Kälte zeigte das Tier keinen Appetit mehr. Es wurde sofort durch Kopfschuß getötet und in den Schlachthof Luzern zur Sektion gesandt.