

Zeitschrift: Schweizer Archiv für Tierheilkunde SAT : die Fachzeitschrift für Tierärztinnen und Tierärzte = Archives Suisses de Médecine Vétérinaire ASMV : la revue professionnelle des vétérinaires

Herausgeber: Gesellschaft Schweizer Tierärztinnen und Tierärzte

Band: 86 (1944)

Heft: 5

Artikel: Behandlung des gelben Galtes der Milchkühe mit einer Cibazol-Emulsion [Schluss]

Autor: Kästli, P.

DOI: <https://doi.org/10.5169/seals-590585>

Nutzungsbedingungen

Die ETH-Bibliothek ist die Anbieterin der digitalisierten Zeitschriften. Sie besitzt keine Urheberrechte an den Zeitschriften und ist nicht verantwortlich für deren Inhalte. Die Rechte liegen in der Regel bei den Herausgebern beziehungsweise den externen Rechteinhabern. [Siehe Rechtliche Hinweise.](#)

Conditions d'utilisation

L'ETH Library est le fournisseur des revues numérisées. Elle ne détient aucun droit d'auteur sur les revues et n'est pas responsable de leur contenu. En règle générale, les droits sont détenus par les éditeurs ou les détenteurs de droits externes. [Voir Informations légales.](#)

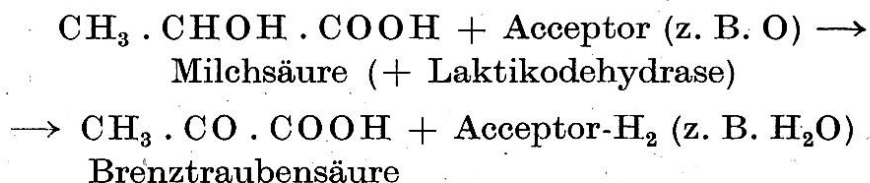
Terms of use

The ETH Library is the provider of the digitised journals. It does not own any copyrights to the journals and is not responsible for their content. The rights usually lie with the publishers or the external rights holders. [See Legal notice.](#)

Download PDF: 13.03.2025

ETH-Bibliothek Zürich, E-Periodica, <https://www.e-periodica.ch>

Wie viele andere Bakterien, z. B. Streptokokken und Vertreter der Coli-Paratyphusgruppe, bilden die Gasbranderreger Säuren, welche ihrerseits als Oxydationssubstrate dienen können, sofern der Bazillus über geeignete Dehydrasen verfügt, z. B. für die aus Glykogen bzw. Glukose entstandene Milchsäure (Glykogen \rightarrow Glukose \rightarrow Milchsäure), summarisch:



Bei der Zersetzung von Zuckern — Gärung genannt — entstehen u. a. Säuren. Der durch diese erzeugte Farbumschlag eines Indikators (z. B. Lackmus) zeigt die Spaltung eines dem Nährboden zugesetzten Kohlehydrates und damit das Vorkommen geeigneter Gärungs-(Oxydoreduktions-)Enzyme in den gezüchteten Bakterien an. Durch die Erreger der Coli-Typhus-Paratyphusgruppe, durch Gasbrandbazillen, Kokken u. a. werden die verschiedensten Poly-, Di- und Monosaccharide vergoren und die Ausstattung der einzelnen Arten mit Carbohydrasen ist mehr oder weniger artspezifisch, so daß diese Methode zur Artbestimmung verwendet wird. Über die Tätigkeit dieser Enzymgruppe im Organismus ist nicht viel bekannt. Jedoch ist anzunehmen, daß sie in Geweben mit Kohlehydraten, also insbesondere in Leber und Muskulatur mit ihrem verhältnismäßig hohen Glykogengehalt sich diesen zu Nutze machen, z. B. die Gasbranderreger. Ob der Galtstreptokokkus im Euter aus Laktose Milchsäure bildet, ist angesichts der erhöhten Alkaleszenz der Mastitismilch fraglich. Hingegen tun dies die saprophytischen Milchsäurebakterien im Darm. Die Dickdarmflora kann durch Sauermilch zufolge der antagonistischen Wirkung der Milchsäure gegenüber proteolytischen Bakterien abgeändert werden. (Schluß folgt.)

(Aus der eidg. milchwirtschaftlichen und bakteriologischen Anstalt Liebefeld/Bern. Vorstand: Dr. P. Kästli.)

Behandlung des gelben Galtes der Milchkuhe mit einer Cibazol-Emulsion.

Von P. Kästli.

(Schluß.)

Versuch VII. Stall K. R. in K.

Befund am 17. 12. 42.

A. Kuh „Fläck“, 7 Jahre alt, untrüchtig, mittleres Laktationsstadium, 8 Liter Tagesleistung.

Milchbefund.

Viertel	Sediment in ‰	Mikroskop. Befund	Thybro- mol- Katalase	D S A- Kultur	Sediment- Agar	Differen- zierung R M J S
hl	0,2		50 gr	—		
hr	2,0 g	P E M	120 dgr	—	++ Co- rynebakt.	
vl	100,0 g	s v P und Strk	120 dgr	+++ Strk		
vr	0,3		40 hgr	++ Strk		— — — +

Diagnose: Euterkatarrh an Viertel hl und hr. Gelber Galt (hochgradig) vl, Galt infiziert vr.

Behandlung am 17. 12. 42: Alle Viertel mit je 50 cm³ Emulsion.

Nach Aussage des Besitzers trat keine Beeinflussung der Erkrankung ein, und die Kuh wurde vor der Behandlungskontrolle geschlachtet.

B. Kuh „Lea“, 6 Jahre alt, unträchtig, mittleres Laktationsstadium, 14 Liter Milch Tagesleistung.

Klinischer Befund: Viertel hr verhärtet und atrophiert.

Milchbefund am 17. 12. 42.

Viertel	Sediment in ‰	Mikroskop. Befund	Thybro- mol- Katalase	D S A- Kultur	Differen- zierung R M J S
hl	0,1		10	—	
hr	100,0	s v P und Strk	120 ge!	+++ Strk	— — — +
vl	0,2		10	++ Strk	— + — +
vr	0,2		15	+++ Strk	— — — +

Diagnose: Gelber Galt hr, latente Galtinfektion vr.

Behandlung I am 17. 12. 42. Viertel hr mit 40 cm³ Emulsion.

Behandlungskontrolle am 12. 1. 43. Viertel hr gibt nur noch ½ Liter Milch.

Viertel	Sediment in ‰	Mikroskop. Befund	Thybro- mol- Katalase	D S A- Kultur	Differen- zierung R M J S
hl	0,2		10	—	
hr	200,0 g	s v P u. Strk	120 ge!	+++ Strk	— — — +
vl	0,2		10	+++ Strk	— + — +
vr	0,2		15	+++ Strk	— — — +

Behandlung II am 16. 1. 43 Viertel hr und vr mit je 50 cm³ Emulsion.

Behandlungskontrolle am 26. 1. 43.

Viertel	Sediment in ‰	Mikroskop. Befund	Thybro- mol- Katalase	D S A- Kultur	Differen- zierung R M J S
hr	50,0 g	s v P u. Strk	100 dgr	+++ Strk	
vr	0,2		10	+++ Strk	— — — +

Behandlung III am 29. 1. 43. Viertel hr und vr mit „Zysternal“ nach Methode Steck.

Behandlungskontrolle am 11. 2. 43.

Viertel	Sediment in ‰	Mikroskop. Befund	Thybro- mol- Katalase	D S A- Kultur
hr	1,2 g	s v M E	120 blgr	—
vr	0,2		40	+ Mikrokokken

Besprechung. Viertel hr, hochgradig an gelbem Galt erkrankt mit klinischer Euterveränderung, heilt nach zweimaliger Behandlung mit Cibazol-Emulsion nicht ab, während eine darauffolgende Behandlung mit „Zysternal“ die Streptokokkeninfektion, jedoch nicht die katarrhalischen Milchveränderungen ausheilt.

Viertel vr, latent infiziert mit Streptokokkus agalactiae, ist nach einmaliger Behandlung mit Emulsion nicht ausgeheilt, jedoch bei der darauffolgenden Zysternalbehandlung.

C. Kuh „Blösch“, 3 Jahre alt, im August 1942 gekalbt.

Anamnese: Das Viertel hr wurde wegen „Zähmelkigkeit“ mit einem Melkröhrchen gemolken.

Befund am 22. 12. 42.

Klinischer Befund: Viertel hr leicht entzündet.

Milchbefund.

Viertel	Sediment in ‰	Mikroskop. Befund	Thybro- mol- Katalase	D S A- Kultur	Differen- zierung R M J S
hl	1,0 g	s v P	120 gr	+++ Strk	— — — +
hr	3,0 g	s v PME	120 gr	+++ Strk	— — — +
vl	0,1		30	+++ Staph al	— — — —
vr	3,0 g	s v PMP	120 gr	+++ Strk	— — — +

Diagnose: Gelber Galt an Viertel hl, hr, vr. Mikrokokken-Infektion vl.

Behandlung I am 4. 1. 43: Viertel hl, hr, vr mit je 50 cm³ Emulsion.

Behandlungskontrolle am 12. 1. 43.

Viertel	Sediment in ‰	Mikroskop. Befund	Thybro- mol- Katalase	D S A- Kultur	Differen- zierung R M J S
hl	0,3 g	s v P	50 hgr	+++ Strk	— — — +
hr	0,3 g	s v PE	115 gr	+++ Strk	— — — +
vr	0,3 g	s v PE	60 hgr	+++ Strk	— — — +

Behandlung II am 29. 1. 43: Viertel hl, hr, vr mit „Zysternal“ nach Methode Steck.

Behandlungskontrolle am 11. 2. 43.

Viertel	Sediment in ‰	Mikroskop. Befund	Thybro- mol- Katalase	D S A- Kultur	Differen- zierung R M J S
hl	0,1		50	—	
hr	0,1		43	—	
vl	0,2 bl		100	—	
vr	0,3 blg		80	+++ Strk	— — — +

Besprechung. Drei Euterviertel, an gelbem Galt erkrankt, sind nach der ersten Behandlung mit Cibazol-Emulsion nicht abgeheilt. Nach der zweiten Behandlung mit „Zysternal“ sind von den drei Vierteln zwei abgeheilt.

D. Kuh „Ella“, 6 Jahre alt, mittleres Laktationsstadium.

Milchbefund am 22. 12. 42.

Viertel	Sediment in ‰	Mikroskop. Befund	Thybro- mol- Katalase	D S A- Kultur	Differen- zierung R M J S
hl	0,1		10	—	—
hr	0,1		10	+++ Strk	— + — +
vl	0,1		8	+++ Mikro- kokken	
vr	0,1		10	+++ Mikro- kokken	

Diagnose: Viertel hr: Infektion mit atypischen Streptokokken. Viertel vl und vr: Infektion mit Mikrokokken.

Behandlung am 4. 1. 43: Viertel hr mit 50 cm³ Emulsion.

Behandlungskontrolle am 12. 1. 43.

Viertel	Sediment in ‰	Mikroskop. Befund	Thybro- mol- Katalase	D S A- Kultur	Differen- zierung R M J S
hl	0,1		10	—	
hr	0,1		18	++ Strk	— + — +
vl	0,1		8	++ Mikro- kokken	
vr	0,1		10	++ Mikro- kokken	

Besprechung. Ein Viertel mit atypischer Streptokokken-Infektion ist nach Behandlung mit Cibazol-Emulsion nicht abgeheilt.

Versuch VIII. Stall R. H. in H.

A. Kuh „Dachs“, 7 Jahre alt, im April 1942 gekalbt, trächtig. Tagesleistung 10 Liter Milch.

Euterbefund: Negativ.

Milchbefund am 7. 12. 42.

Viertel	Sediment in ‰	Mikroskop. Befund	Thybromol- Katalase	D S A- Kultur	Differen- zierung R M J S
hl	15,0 blg	s v P	120 gr	+++ Strk	— — — +
hr	0,3 g		80 hgr	+ Staph al	
vl	0,4 g	s v P	75 hgr	++ Staph al	
vr	20,0 g	s v P		+++ Strk	— — — +

Diagnose: Gelber Galt an Viertel hl und vr. Euterkatarrh an Viertel hr und vl.

Behandlung I am 15. 12. 42 mit je 50 cm³ Emulsion an Viertel hl und vr.

Behandlungskontrolle I am 19. 12. 42.

Viertel	Sediment in ‰	Mikroskop. Befund	Thybromol- Katalase	D S A- Kultur	Differen- zierung R M J S
hl	0,5 g	s v Z	120 hgr	+++ Strk	— — — +
vr	0,4 blg	v Z	120 gr	—	

Behandlungskontrolle II am 18. 1. 43.

hl	1,0 g	s v P	110 hgr	++ Strk	— — — +
hr	0,9 g	s v Z	45 hgr	++ Staph al	
vl	0,6 g	s v Z	100 hgr	+++ Staph al	
vr	1,0 g	s v Z	90 hgr	+ (90 pro cm ³) Mikrokokken	

Behandlung II am 26. 1. 43: hl, hr, vl, vr mit je 50 cm³ Emulsion.

Behandlungskontrolle II am 9. 2. 43.

hl	0,6 g	v P und F	120 gr	+ Strk	— — — +
hr	0,3		36	+ Staph al	
vl	1,0 g	s v Z	70 hgr	+ Staph al	
vr	0,5 g	s v Z	100 hgr	+ (10 pro cm ³) Strk	— — — +

Besprechung: Zwei an gelbem Galt erkrankte Euterviertel zeigen nach zweimaliger Behandlung mit Cibazol-Emulsion erhebliche Besserung, jedoch keine vollständige Ausheilung.

B. Kuh „Hirz“, 5 Jahre alt, untrüchtig, neumelk seit 1 $\frac{3}{4}$ Monaten. 16 Liter Tagesleistung.

Euter normal.

Milchbefund am 7. 12. 42.

Viertel	Sediment in ‰	Mikroskop. Befund	Thybromol- Katalase	D S A- Kultur	Differen- zierung R M J S
hl	0,2		50	+ Strk	— — — +
hr	0,1			—	
vl	0,1		40	—	
vr	0,2		55 hgr	+++ Strk	— — — +

Milchbefund am 18. 1. 43.

hl	0,6 g	s v Z	40 hgr	+(20 pro cm ³) Strk	— — — +
hr	0,1		10	—	
vl	0,1		10	—	
vr	0,1		19	+ Strk	— — — +

Diagnose: Gelber Galt hl, latente Galtinfektion vr.

Behandlung am 26. 1. 43: hl, vr mit je 50 cm³ Emulsion.

Behandlungskontrolle am 9. 2. 43.

Viertel	Sediment in ‰	Mikroskop. Befund	Thybromol- Katalase	D S A- Kultur	Differen- zierung R M J S
hl	0,3 g	v F	80 hgr	—	
hr	0,1		20	—	
vl	0,1		24	—	
vr	0,1		70 hgr	+ Strk	— — — +

Besprechung: Von zwei leichtgradig infizierten Eutervierteln ist nach erster Behandlung ein Viertel abgeheilt.

Versuch IX. Stall Gebr. B. in M.

A. Kuh „Hirsch“.

Anamnese: Die bakteriologische Milchuntersuchung ergab bei dieser Kuh am 30. 7. 41, 30. 12. 41 und 15. 4. 42:

Viertel hl: latente Infektion mit Tausenden (pro cm³) atypischen Strk (R — M — J — S —).

Viertel hr: latente Infektion mit Staph au (Mannit +).

Viertel vl und vr: normal und bakteriologisch negativ.

Milchbefund am 17. 2. 43. (Euter normal, Milchleistung an allen Vierteln gleichmäßig.)

Viertel	Sediment in ‰	Mikroskop. Befund	Thybromol- Katalase	D S A- Kultur	Differen- zierung R M J S
hl	0,4 g	v F	70 gr	+ Strk	— — — —
hr	1,5 g	s v E	120 dgr	+++ Staph au	— + — +
vl	0,1		14	—	
vr	0,1		18	—	

Behandlung am 17. 2. 43: hl und hr mit je 50 cm³ Emulsion.

Behandlungskontrolle am 4. 3. 43.

Viertel	Sediment in ‰	Mikroskop. Befund	Thybromol- Katalase	D S A- Kultur	Differen- zierung R M J S
hl	0,3 g	s v PME	120 gr	+++ Strk	— — — —
hr	4,0 g	s v EMP	120 dgr	+++ Staphau	— + — +

Besprechung. Ein Viertel mit Euterkatarrh infolge atypischer Streptokokken-Infektion und ein Viertel mit Staphylokokkus aureus-Euterkatarrh sind nicht abgeheilt.

B. Kuh „*Helvetia*“, 3 Jahre alt, mittleres Laktationsstadium, hl leicht akute Entzündung (Vergrößerung und Verhärtung, leichte Schmerzhaftigkeit).

Milchbefund am 13. 2. 43.

Viertel	Sediment in ‰	Mikroskop. Befund	Thybromol- Katalase	D S A- Kultur	Differen- zierung R M J S
hl	5,0 g	s v F, w Z	120 gr	+++ Strk	— + — +
³ / ₄	0,1		5	—	

Milchbefund am 17. 2. 43.

hl	30,0 g	s v PF und kgl Strk	120 dgr	+++ Strk	— + — +
				Reinkultur: auf Schrägagar mittellange, geblähte Strk mit grauen, feinen Kolonien	

Behandlung am 17. 2. 43 mit 50 cm³ Emulsion.

Behandlungskontrolle am 4. 3. 43.

Viertel	Sediment in ‰	Mikroskop. Befund	Thybromol- Katalase	D S A- Kultur	Differen- zierung R M J S
hl	20,0 g faserig	s v F w Z	120 dgr	+++ Strk	— + — +

Besprechung. Ein Euterviertel, akut entzündet infolge Infektion mit atypischen Streptokokken, heilt durch Behandlung mit Cibazol-Emulsion nicht ab.

Versuch X. Stall L. K. in St.

A. Kuh „*Fink*“, 7 Jahre alt, 18. 11. 42 gekalbt, trächtig, 16 Liter Tagesleistung.

Anamnese: Am 25. 9. 42 zum ersten Male am Viertel hr gelber Galt festgestellt, durch antiseptische Euterspülung behandelt und anschließend trockengestellt.

Euterbefund: hr etwas kleinere Milchleistung und leichtgradige Atrophie.

Milchbefund am 8. 6. 43.

Viertel	Sediment in ‰	Mikroskop. Befund	Thybro- mol- Katalase	D S A- Kultur	Differen- zierung R M J S
$\frac{3}{4}$	0,1		11	—	
hr	0,3 g	v P	120 gr	+++ Strk	— — — +

Diagnose: Gelber Galt hr.

Behandlung am 7. 7. 43 mit 50 cm³ Emulsion.

Behandlungskontrolle am 26. 7. 43.

Viertel	Sediment in ‰	Mikroskop. Befund	Thybro- mol- Katalase	D S A- Kultur	Differen- zierung R M J S
hr	0,3 g	v PME	85 hgr	++ Strk	— — — +
$\frac{3}{4}$	0,1		10	—	

Besprechung. Ein prognostisch ungünstig beurteiltes (lange Krankheitsdauer, erfolglose antiseptische Euterspülung), an gelbem Galt erkranktes Euterviertel heilte nach Behandlung mit Cibazol-Emulsion nicht aus.

B. Kuh „Mei“, 4½ Jahre alt, mittleres Laktationsstadium, untrüchtig, 14 Liter Tagesleistung.

Anamnese: Die Kuh wurde im Frühjahr 1943 vr auf die Zitze getreten, wodurch eine heftige Thelitis mit Verschuß des Strichkanals entstand. Der Strichkanal wurde durch den Tierarzt operativ geöffnet.

Befund am 8. 6. 43: Die Zitze ist noch leicht empfindlich, jedoch nicht mehr akut entzündet.

Milchbefund.

Viertel	Sediment in ‰	Mikroskop. Befund	Thybro- mol- Katalase	D S A- Kultur	Differen- zierung R M J S
vr	5,0 g	s v P	120 gr	++ Strk	— — — +
$\frac{3}{4}$	0,1		15	—	

Diagnose: Gelber Galt vr.

Behandlung I am 15. 6. 43 mit 50 cm³ Emulsion.

Behandlungskontrolle I am 5. 7. 43.

Viertel	Sediment in ‰	Mikroskop. Befund	Thybro- mol- Katalase	D S A- Kultur	Differen- zierung R M J S
vr	5,0 g	s v PF	120 dgr	+++ Strk	— — — +
$\frac{3}{4}$	0,1		35	—	

Behandlung II am 7. 7. 43 mit 50 cm³ Emulsion.

Behandlungskontrolle II am 26. 7. 43.

Viertel	Sediment in ‰	Mikroskop. Befund	Thybro- mol- Katalase	D S A- Kultur	Differen- zierung R M J S
vr	0,5 g	s v PME	120 dgr	+++ Strk	— — — +
$\frac{3}{4}$	0,1		18	—	

Besprechung. Infolge Trauma entstandener gelber Galt an einem Euterviertel ist nach zweimaliger Behandlung nicht abgeheilt.

Versuch XI. Stall J. B. in A.

Anamnese: In diesem Bestand sind in den letzten 6 Jahren immer einzelne oder mehrere Fälle von gelbem Galt beobachtet worden.

A. Kuh „Bär“, 6 Jahre alt, trächtig, altmelk, 10 Liter pro Tag.

Milchbefund am 14. 7. 43.

Viertel	Sediment in ‰	Mikroskop. Befund	Thybromol- Katalase	D S A- Kultur	Differen- zierung R M J S
hl	2,5 g	s v P	120 dgr	++ Strk	----+
hr	8,0 g	s v P Strk	120 dgr	+++ Strk	----+
vl	0,1		60 gr	+++ Strk	----+
vr	0,1		50 hgr	+++ Strk	----+

Diagnose: Gelber Galt hl und hr; latente Galtinfektion vl und vr.

Behandlung am 19. 7. 43 mit je 50 cm³ Emulsion.

Behandlungskontrolle am 27. 7. 43.

Viertel	Sediment in ‰	Mikroskop. Befund	Thybromol- Katalase	D S A- Kultur	Differen- zierung R M J S
hl	15,0 g	s v P	120 gr	+ Strk	----+
hr	100,0 g	s v P Strk	120 dgr	+++ Strk	----+
vl	0,5 g	s v P	120 gr	+++ Strk	----+
vr	0,2 g	s v P	45 hgr	+++ Strk	----+

Besprechung. Zwei Viertel mit Galterkrankung und zwei Viertel mit latenter Galtinfektion sind durch Cibazol-Emulsion therapeutisch nicht beeinflusst worden.

B. Kuh „Faleh“, 6 Jahre alt, altmelk, unträchtig, 10 Liter pro Tag.

Milchbefund am 14. 7. 43.

Viertel	Sediment in ‰	Mikroskop. Befund	Thybromol- Katalase	D S A- Kultur	Differen- zierung R M J S
hr	0,2 g	z v Z	100 gr	+++ Strk	----+
$\frac{3}{4}$	0,1		20	—	----+

Behandlung am 19. 7. 43: hr mit 50 cm³ Emulsion.

Behandlungskontrolle am 27. 7. 43.

Viertel	Sediment in ‰	Mikroskop. Befund	Thybromol- Katalase	D S A- Kultur	Differen- zierung R M J S
hr	0,2 g	v P	100 hgr	++ Strk	----+

Besprechung. Keine Heilung eines leichtgradig an gelbem Galt erkrankten Euterviertels.

C. Kuh „Bethli“, 7 Jahre alt, neumelk, 20 Liter pro Tag.

Milchbefund am 19. 7. 43.

Viertel	Sediment in ‰	Mikroskop. Befund	Thybromol- Katalase	D S A- Kultur	Differen- zierung R M J S
hr	0,2		15	++ Strk	---+
vl	0,3 g	v P Strk	65 hgr	+++ Strk	---+
2/4	0,1		7	—	

Diagnose: Latente Galtinfektion hr, leichtgradige Galterkrankung vl.

Behandlung am 27. 7. 43: Viertel hr und vl mit je 50 cm³ Emulsion.
Behandlungskontrolle am 4. 8. 43.

Viertel	Sediment in ‰	Mikroskop. Befund	Thybromol- Katalase	D S A- Kultur	Differen- zierung R M J S
hr	0,1		30	—	
vl	0,2 g	s v P	65 hgr	+++	---+
2/4	0,1		16	—	

Besprechung. Ein Viertel mit latenter Galtinfektion ist geheilt, ein Viertel mit leichtgradiger Galterkrankung ist nicht abgeheilt.

D. Kuh „Hirsch“, 9 Jahre alt, untrchtig, altemelk, 16 Liter pro Tag.

Milchbefund am 19. 7. 43.

Viertel	Sediment in ‰	Mikroskop. Befund	Thybromol- Katalase	D S A- Kultur	Differen- zierung R M J S
hl, vr	0,1		15	—	
hr	0,1		20	++ Strk	---+
vl	0,3 g	v PE	80 hgr	+++ Strk	---+

Diagnose: Latente Galtinfektion hr, leichtgradige Galterkrankung vl.

Behandlung am 27. 7. 43: hr und vl mit je 50 cm³ Emulsion.
Behandlungskontrolle am 4. 8. 43.

Viertel	Sediment in ‰	Mikroskop. Befund	Thybromol- Katalase	D S A- Kultur	Differen- zierung R M J S
hl, vr	0,1		8	—	
hr	0,2		16	++ Strk	---+
vl	0,4 g	s v P	100 hgr	+++ Strk	---+

Besprechung. Ein Viertel mit latenter Galtinfektion und ein Viertel mit leichtgradiger Galterkrankung sind nicht abgeheilt.

Am 23. 8. 43 wurden die Kue Hirsch, Bar und Falch mit „Zysternal“ nach Methode Steck behandelt.

Behandlungskontrolle am 14. 9. 43.

Kuh	Sediment in ‰	Mikroskop. Befund	Thybromol- Katalase	D S A- Kultur	Differen- zierung R M J S
Hirsch					
hl	0,1		7	—	
hr	0,1		10	—	
vl	0,1		65	—	
vr	0,1		16	—	
Bär					
hl	50,0 g	s v P	120 blgr	+++ Strk	— — — +
hr	15,0 g	s v P	120 blgr	+++ Strk	— — — +
vl	0,2		50	+++ Strk	— — — +
vr	0,2		92	+++ Strk	— — — +
Falch					
hl	4,5 g	s v P F	120 dgr	+++ Strk	— — — + ¹
hr	1,2 g	s v ELP	120 dgr	—	
vl	0,1		15	—	
vr					

Versuch XII. Stall G. in L.

A. Kuh „Fee“, 5 Jahre alt, 30. 12. 42 gekalbt, 3. 5. 43 gedeckt.

Milchbefund am 18. 10. 43.

Vier- tel	Sediment in ‰	Mikroskop. Befund	Thybromol- Katalase	D S A- Kultur	Differen- zierung R M J S
hl	0,1		5	+++ Strk	— + — +
hr	0,2		39	+++ Strk	— — — +
vl	0,1		7	+++ Staph	— — — —
vr	0,1		17	+++ Strk	— — — +

Diagnose: Latente Infektion mit Galtstreptokokken hr und vr.
 Latente Infektion mit atypischen Streptokokken hl und mit Mikrokokken vl.

Milchbefund am 25. 10. 43.

Vier- tel	Sediment in ‰	Mikroskop. Befund	Thybromol- Katalase	D S A- Kultur	Differen- zierung R M J S
hl	0,2		11	+ Strk	— + — +
hr	0,5 blg	v MPL	113 gr	+++ Strk	— — — +
vl	0,2		10	++ Staph	— — — —
vr	0,6 g	s v P	120 gr	++ Strk	— — — +

¹⁾ Neuerkrankung.

Behandlung am 25., 26. und 28. 10. mit 50, 40 und 50 cm³ Emulsion.
Behandlungskontrolle I am 3. 11. 43. Viertel hr und vr.

Viertel	Sediment in ‰	Mikroskop. Befund	Thybromol- Katalase	D S A- Kultur	Differen- zierung R M J S
hl	0,1		3	+ Strk	— + — +
hr	0,1 g	v MLE	120 gr	—	
vl	0,1		5	++ Staph	
vr	0,1		33	—	

Behandlungskontrolle II am 11. 11. 43.

Viertel	Sediment in ‰	Mikroskop. Befund	Thybromol- Katalase	D S A- Kultur	Differen- zierung R M J S
hl	0,1		10	+ Strk	— + — +
hr	0,1		20	—	
vl	0,1		3	++ Staph au	
vr	0,1		120 gr	—	

Beurteilung. Zwei Euterviertel mit Erkrankung (leichtgradig) an gelbem Galt sind abgeheilt.

B. Kuh „Lea“, 5 Jahre alt, hl trocken und atrophiert, untrchtig.
Am 2. 3. 43 gekalbt.

Befund am 18. 10. 43.

Viertel	Sediment in ‰	Mikroskop. Befund	Thybromol- Katalase	D S A- Kultur	Differen- zierung R M J S
hr	0,3 g		85	+++ Strk	— — — +
vl	0,1		7	—	
vr	0,1		5	—	

Befund am 25. 10. 43.

hr	0,3 g	s v MEP	120	+++ Strk	— — — +
----	-------	---------	-----	----------	---------

Diagnose: Leichtgradige Erkrankung an gelbem Galt Viertel hr.

Behandlung am 25., 26. und 28. 10. mit 50, 40 und 50 cm³ Emulsion.
Viertel hr.

Behandlungskontrolle I am 3. 11. 43.

Viertel	Sediment in ‰	Mikroskop. Befund	Thybromol- Katalase	D S A- Kultur	Differen- zierung R M J S
hr	0,2	v E	78 gr	—	
vl	0,1		1	—	
vr	0,1		1	—	

Behandlungskontrolle II am 11. 11. 43.

hr	0,1		30 hgr	—	
v 2	0,1		12	—	

Beurteilung. Euterviertel mit leichtgradiger Erkrankung an gelbem Galt ist abgeheilt.

C. Kuh „Figa“, 7 Jahre alt, am 26. 3. 43 gekalbt.

Milchbefund am 18. 10. 43.

Viertel	Sediment in ‰	Mikroskop. Befund	Thybromol- Katalase	D S A- Kultur	Differen- zierung R M J S
hl	0,1		7	—	
hr	0,1		23	++ Strk	— — — +
vl	0,1		7	—	
vr	0,1		7	—	

Befund am 25. 10. 43.

hr	0,1		27	+++ Strk	— — — +
----	-----	--	----	----------	---------

Diagnose: Latente Infektion mit Strk agalactiae hr.

Behandlung am 25., 26. und 28. 10. mit 50, 40 und 50 cm³ Emulsion.
Behandlungskontrolle I am 3. 11. 43.

Viertel	Sediment in ‰	Mikroskop. Befund	Thybromol- Katalase	D S A- Kultur	Differen- zierung R M J S
hr	0,1 g		120 gr	—	

Behandlungskontrolle II am 11. 11. 43.

hr	0,1		20	—	
----	-----	--	----	---	--

Beurteilung. Ein Viertel mit latenter Infektion mit Strk agalactiae ist ausgeheilt.

D. Kuh „Carna“, 7 Jahre alt, 17. 1. 43 gekalbt, trächtig seit 25. 3. 43.
Viertel hr leicht verhärtet.

Milchbefund am 18. 10. 43.

Viertel	Sediment in ‰	Mikroskop. Befund	Thybromol- Katalase	D S A- Kultur	Differen- zierung R M J S
hl	0,1		6	—	
hr	0,1		50	+++ Strk	— — — +
vl	0,1		25	+++ Strk	— — — +
vr	0,1		37	+++ Strk	— — — +

Diagnose: Latente Infektion mit Streptokokkus agalactiae hr, vl, vr.

Milchbefund am 25. 10. 43.

Viertel	Sediment in ‰	Mikroskop. Befund	Thybromol- Katalase	D S A- Kultur	Differen- zierung R M J S
hl	0,1		12	—	
hr	0,4 g	s v PE	120	+++ Strk	— — — +
vl	0,2		42	+++ Strk	— — — +
vr	0,2		62	+++ Strk	— — — +

Behandlung am 25., 26. und 28. 10. mit 50, 40 und 50 cm³ Emulsion.
Viertel hr, vl, vr.

Behandlungskontrolle I am 3. 11. 43.

Viertel	Sediment in ‰	Mikroskop. Befund	Thybro- mol- Katalase	D S A- Kultur	Differen- zierung R M J S
hl	0,1		15	—	
hr	0,2 g	v LE	100 hgr	++ Strk	— — — +
vl	0,1		35 hgr	+ Strk	— — — +
vr	0,1		40	+ Strk	— — — +

Behandlungskontrolle II am 11. 11. 43.

hl	0,1		35	—	
hr	0,5 g	s v F, w Z	120 blgr	+++ Strk	— — — +
vl	0,1		45 hgr	+++ Strk	— — — +
vr	0,1		47 gr	++ Strk	— — — +

Beurteilung. Drei Euterviertel, latent mit Streptokokkus agalactiae infiziert, heilten nicht ab.

Zusammenfassend gelangen wir zu folgenden Behandlungsergebnissen:

Infektion oder Erkrankung	Anzahl	davon:	
		geheilt	nicht geheilt
Galterkrankungen	23	3	20
Latente Galt-Infektionen	15	9	6
Atypische Streptokokken-Infektionen	2	0	2
Staphylokokkus aureus-Infektionen .	2	0	2
Staphylokokkus albus-Infektionen .	7	2	5
Pyogenes-Mastitis	1	0	1
Corynebakterien-Euterkatarrh . . .	1	0	1

Bei den Therapieversuchen mit Infusionen von 50 cm³ Cibazol-Emulsion am 1. Tag, 40 cm³ am 2. Tag und 50 cm³ am 4. Tag, wurden folgende Resultate erzielt:

Galterkrankungen	3	3	0
Latente Galt-Infektionen	4	1	3

Die Behandlung des gelben Galtes der Milchkühe durch die Infusion einer Cibazol-Emulsion in die infizierten Euterviertel hat zu unbefriedigenden Resultaten geführt. Eine Abheilung trat nur in Fällen von leichtgradiger und frischer Erkrankung, sowie bei latenten Infektionen ein. Besonders bemerkenswert ist die Feststellung, daß Fälle, die mit einer Cibazol-Emulsion therapeutisch nicht beeinflußt werden konnten, bei einer Nachbehandlung mit „Zysternal“ (Trypaflavin) teilweise ausheilten. Einzelne Behand-

lungsversuche bei Fällen von Euterkatarrh (Staphylokokken-, atypische Streptokokken- und Corynebakterieninfektionen) ließen ebenfalls keine spezifisch-therapeutische Wirkung erkennen.

Die lokale Behandlung der Sekretionswege des Euters mit Sulfonamiden hat gegenüber Euterspülungen mit Akridinderivaten oder andern Desinfektionsmitteln den Vorteil, daß Reizerscheinungen der Schleimhaut ausbleiben. Auch bei unseren Versuchen zeigte sich in keinem einzigen Fall eine Euterschädigung oder eine Verminderung der Milchleistung.

Dieser Vorteil der minimalen Reizwirkung, sowie die äußerst einfache technische Durchführung der Behandlung haben uns deshalb veranlaßt, die Frage zu prüfen, ob die bisher angewandte Therapie mit Cibazol nicht verbessert, d. h. wirksamer gestaltet werden könnte. Eine Verbesserung könnte darin bestehen, daß:

- a) wiederholte Infusionen wie beim Therapieversuch XII (Stall G. in L.) gemacht werden;
- b) die Konzentration der Emulsion erhöht wird.

Über die Resultate dieser Versuche soll später berichtet werden.

Literaturverzeichnis.

1. Albott A. J., J. Americ. vet. med. Ass. 91, 588.
2. Gildow, Forest und Shaw, J. of Dairy Sci., 21, 759 (1938).
3. Hoge W. G., Halvasen W. V. und Cherington V. A., J. infect. Dis. 64, 27 (1939).
4. Little R. B., Cornell Vet. 29, 287 (1939).
5. Stableforth A. W., Vet. Rec. 51, 1243 (1939).
6. Fritschi, Schweiz. Arch. Tierheilk. 1943, S. 75.
7. Kakavas, J. of Bact. Vol. 44, No. 2, p. 262, 1942.
8. zit. n. Domagk, Deutsche tierärztliche Wochenschrift Nr. 29/30, Jg. 50 (1942), S. 309.
9. Götze, Deutsche tierärztliche Wochenschrift Nr. 29/30, Jg. 50 (1942), S. 315.
10. Steck W., Tilgung des gelben Galtes, Verlag P. Haupt, Bern.

Laboratoire cantonal du Service Sanitaire, Lausanne.
 Directeur: Prof. M. Bornand.

Contribution à l'étude du *Trypanosoma equiperdum* (Doflein).

Par M. Bornand.

Ayant eu à ma disposition une souche de *Trypanosoma equiperdum* entretenue sur la souris et que m'a aimablement remise la Maison Hoffmann-La Roche à Bâle, que je me permets de remercier