

Zeitschrift: Schweizer Archiv für Tierheilkunde SAT : die Fachzeitschrift für Tierärztinnen und Tierärzte = Archives Suisses de Médecine Vétérinaire
ASMV : la revue professionnelle des vétérinaires

Herausgeber: Gesellschaft Schweizer Tierärztinnen und Tierärzte

Band: 89 (1947)

Heft: 9

Artikel: Gliome beim Rind

Autor: Fankhauser, R.

DOI: <https://doi.org/10.5169/seals-588039>

Nutzungsbedingungen

Die ETH-Bibliothek ist die Anbieterin der digitalisierten Zeitschriften. Sie besitzt keine Urheberrechte an den Zeitschriften und ist nicht verantwortlich für deren Inhalte. Die Rechte liegen in der Regel bei den Herausgebern beziehungsweise den externen Rechteinhabern. [Siehe Rechtliche Hinweise.](#)

Conditions d'utilisation

L'ETH Library est le fournisseur des revues numérisées. Elle ne détient aucun droit d'auteur sur les revues et n'est pas responsable de leur contenu. En règle générale, les droits sont détenus par les éditeurs ou les détenteurs de droits externes. [Voir Informations légales.](#)

Terms of use

The ETH Library is the provider of the digitised journals. It does not own any copyrights to the journals and is not responsible for their content. The rights usually lie with the publishers or the external rights holders. [See Legal notice.](#)

Download PDF: 02.02.2025

ETH-Bibliothek Zürich, E-Periodica, <https://www.e-periodica.ch>

Aus der Vet.-Ambulatorischen Klinik (Prof. W. Hofmann)
und dem Vet.-Pathologischen Institut (Prof. H. Hauser) in Bern.

Gliome beim Rind.

Mitteilung zweier Fälle.

Von Dr. R. Fankhauser.

Soweit man die Literatur zu übersehen vermag, sind beim Rind bis jetzt nur zehn Gliome beschrieben worden. Das allein würde die kasuistische Schilderung zweier weiterer Fälle rechtfertigen. Es ist aber wahrscheinlich, daß sie häufiger sind, als man nach dem spärlichen Schrifttum vermuten würde, da sie sicher zuweilen unerkannt bleiben. So soll hier auf diese interessanten Neubildungen aufmerksam gemacht werden, damit man bei cerebralen Störungen des Rindes nicht nur an die weit bekanntere Tuberkulose, sondern auch an eine solche Möglichkeit denkt.

Schließlich mag die Mitteilung einen Beitrag zur Diagnostik und Lokalisation der Gehirnerkrankungen bei Tieren und zur Klassifikation der Tumoren des Zentralnervensystems bringen. In dieser letzteren Frage besteht bis heute keine völlige Einigkeit, und wir haben deshalb unsere Präparate den Herren Prof. Dr. B. Walthard, Direktor des Pathologischen Institutes in Bern, und Priv.-Doz. Dr. Lüthy, Nervenarzt in Zürich, zur Begutachtung vorgelegt; für ihre Mühe danken wir den beiden Herren bestens.

Fall I.

Die klinischen Angaben und das Untersuchungsmaterial verdanken wir Herrn Dr. Degen, Tierarzt in Sissach.

Kuh der Simmentaler Rasse, 6jährig. In letzter Zeit Abmagerung; seit acht Tagen auffallend schlechtes Fressen. Bei der einzigen Untersuchung: T. 38,6, P. 80, Atmung oberflächlich. Das Tier liegt am Boden und preßt den Kopf gegen die Krippe. Es ist nur schwer zum Aufstehen zu bewegen, sein Gang ist ataktisch und schwankend. Der Kopf wird mit steifem Hals gestreckt getragen. Beim Bewegen im Freien stürzt es plötzlich nieder. Notschlachtung unter der Vermutungsdiagnose: Gehirntuberkulose. Die Allgemeinsektion ergibt nichts Erwähnenswertes.

Makroskopische Betrachtung des Gehirns: Über den nasalen Partien der rechten Großhirnhemisphäre ist die Pia matt, die Windungen sind etwas abgeplattet. Beim Betasten scheinen

diese Stellen derber und höckerig. Ein Frontalschnitt zeigt, daß das ganze Marklager bis in den Thalamus hinein von einer gelbbraunen Masse eingenommen ist, die hirsekorngroße, weißliche Einlagerungen aufweist. Das Gewebe knirscht beim Schneiden.

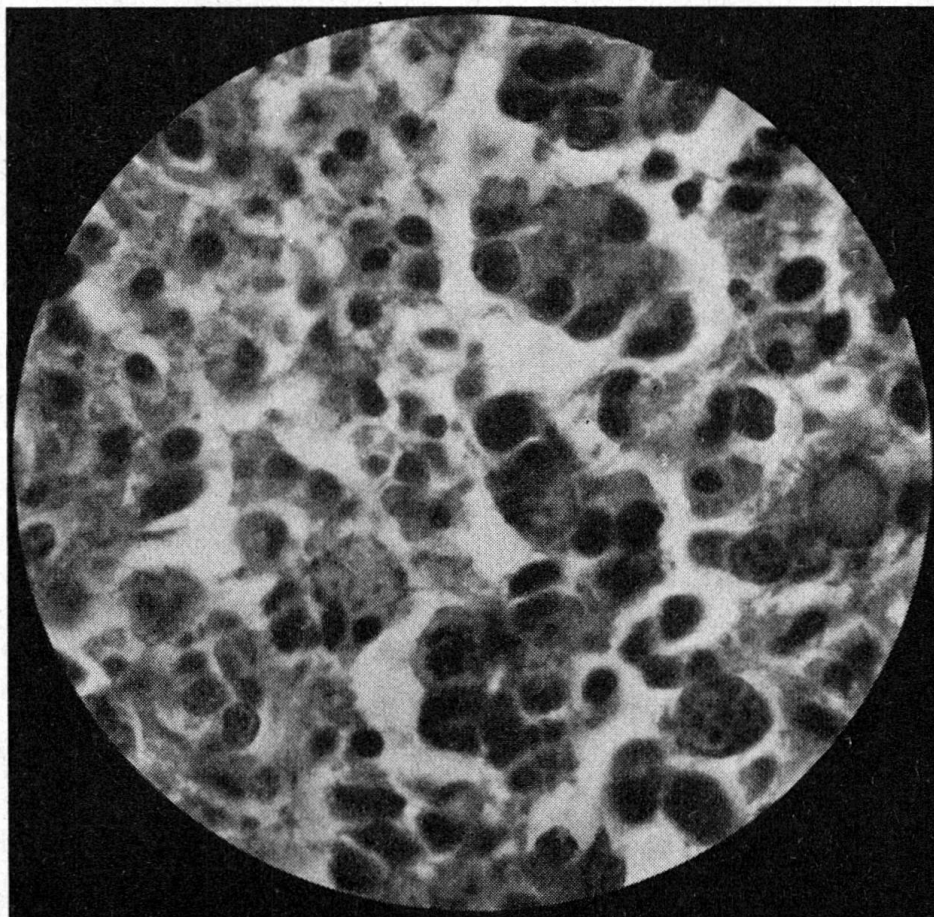


Abb. 1. Histologisches Bild von Fall I bei 625facher Vergrößerung. Verschiedenste Kernformen, Karyoklasien (Kerntrümmer).

Mikroskopische Untersuchung: Die Geschwulst besteht aus ziemlich locker angeordneten Zellen von recht verschiedener Form. Sie liegen in Strängen oder häufiger perivaskulär. Der Zellpolymorphismus zeigt sich besonders an den Kernen; man sieht Riesenkerns, bizarre Kernformen, Karyoklasien, Mitosen. Manche Zellen haben Fortsätze und erinnern so an Astrozyten. Zellverfettungen, kleine, deutliche, vieleckig begrenzte Nekroseherdchen, Gefäßwucherungen, stellenweise kleine Infiltrationen mit Plasmazellen, Lympho- und Leukozyten vervollständigen das Bild. Die Diagnose lautet: Glioblastoma multiforme.

Fall II.

Vorbericht und Untersuchungsmaterial überließ uns in dankenswerter Weise Herr Dr. K. Wyßmann, Tierarzt in Neuenegg.

Kuh, Simmentalerrasse, 5jährig, seit längerer Zeit blind rechts ohne konstatierbare pathologische Veränderungen am Auge (Amaurose). Geht seit einiger Zeit beim Weiden auffällig im Kreise herum, fällt gelegentlich hin; nach und nach wird die Freßlust schlechter, ein somnolenter Dauerzustand stellt sich ein, anfänglich noch von „lichten“ Momenten unterbrochen. Bei der letzten Untersuchung wird folgendes festgestellt: Das Tier steht völlig apathisch da, läßt den Kopf hängen und hält die Augen geschlossen. T. 38,7, P. 60, Atmung ruhig und gleichmäßig. Frißt nur, wenn ihr das Futter ins Maul geschoben wird, langsam und träge und hält oft inne. Die Nase ist verschmiert, aus dem Maul fließt Speichel. Die Kuh läßt sich nur mühsam bewegen, achtet auf keine Hindernisse und droht beim passiven Drehen des Kopfes hinstürzen. Die klinische Diagnose schwankt zwischen Hirngeschwulst und tuberkulöser Meningitis; Lumbalpunktion und Liquoruntersuchung hätten hier zu entscheiden vermocht. Tötung, leider durch Kopfschuß. Die Allgemeinsektion ergibt nichts, insbesondere auch keine Anzeichen einer Tuberkulose.

Makroskopischer Hirnbefund: Mittelteil der rechten Hemisphäre und rechtes Thalamusgebiet durch Schuß zerstört. Große Blutgerinnsel in den weichen Hirnhäuten, besonders an der Basis und in der Inselregion beidseits. Drei grauweiße, derbe Knoten liegen bei, die sich angeblich zwischen harter und weicher Hirnhaut befunden hätten. Ein weiterer solcher Knoten von schwach Walnußgröße liegt links in der Tiefe der Inselregion noch in situ. Er ist mit der Pia, nicht aber mit der Hirnsubstanz selbst verwachsen. Durch ihn sind Teile der Inselwindungen und des lateralen Streifenkörpers zur Atrophie gebracht. Abb. 2 gibt auf einem Frontalschnitt seine Lage wieder.

Auf den weiter caudal gelegten Frontalschnitten zeigt sich, daß fast der ganze linke Thalamus (Sehhügel) von einem großen, sehr weichen Herd eingenommen wird. Er beginnt im cranialen Teil des Thalamus mehr dorsal und zieht sich, allmählich die zentraleren und basalen Partien einnehmend, bis in den Anfang des Mittelhirns hinein. Nirgends erreicht der veränderte Bezirk die Hirnoberfläche. Er ist gelb, grau, schwärzlich und grünlich marmoriert, stellenweise scharf gegen das Hirngewebe abgegrenzt, andernorts unmerklich oder mit Ausläufern in dieses übergehend.

Mikroskopische Untersuchung: Der in Abb. 2 dargestellte Knoten besteht aus dichtgedrängten Massen rundlicher

und mehr noch spindelförmiger Zellen, die sich zu schmäleren und breiteren Zügen zusammenordnen, welche sich vielfach überkreuzen und durchflechten. Die Kerne zeigen alle Übergänge vom ovalen Bläschenkern bis zu kompakten, langgestreckten Spindeln. Die Zellgrenzen sind undeutlich, so daß man den Eindruck zusammenhängender Bänder bekommt. Zahlreiche neugebildete Gefäßchen durchsetzen den Tumor, eine dünne Schicht kollagenen Bindegewebes überzieht seine Oberfläche. Diagnose: Meningiom.

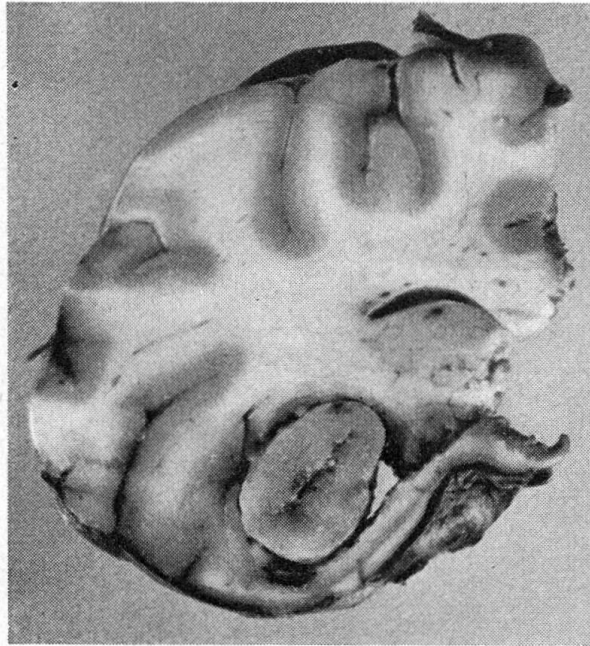


Abb. 2. Meningiom in der Inselregion der linken Hemisphäre in situ.
Kompression der lateralen Partien der Stammganglien.

Der große Tumor im linken Thalamusgebiet läßt sich hier nur summarisch beschreiben; sein Aufbau variiert in den einzelnen Partien sehr. Er ist außerordentlich zellreich und besteht aus rundlichen und polygonalen oder mehr langgestreckten, spindligen Zellen, sowie aus allen Übergängen zwischen diesen Typen. Bald herrscht die eine, bald die andere Form vor. In Spezialfärbungen sieht man, daß einzelne Zellen, wenn auch in geringem Maße, Gliafasern gebildet haben. Neubildung zahlreicher Gefäßchen, Mitosen und sehr viele amitotische Kernteilungen sowie ausgestreute Kernfragmente deuten auf rasches, destruktives Wachstum. Zahlreich sind auch kleine Nekroseherde, an deren Rand sich die Geschwulstzellen palisadenartig anordnen; reichliches Blutpigment verrät ältere und frischere Hämorrhagien. Die Grenzen

gegen das Hirngewebe sind scharf oder verwischt; stellenweise liegen die Tumorzellen in dichten perivaskulären Mänteln, während dazwischen noch Hirngewebe erhalten blieb. Diagnose: Glioblastoma multiforme.

An diesem zweiten Fall ist noch folgendes hervorzuheben:

1. Das gleichzeitige Vorkommen mehrerer Meningiome scheint beim Tier sehr selten zu sein. Beim Rind ist es bisher noch nie beschrieben worden.

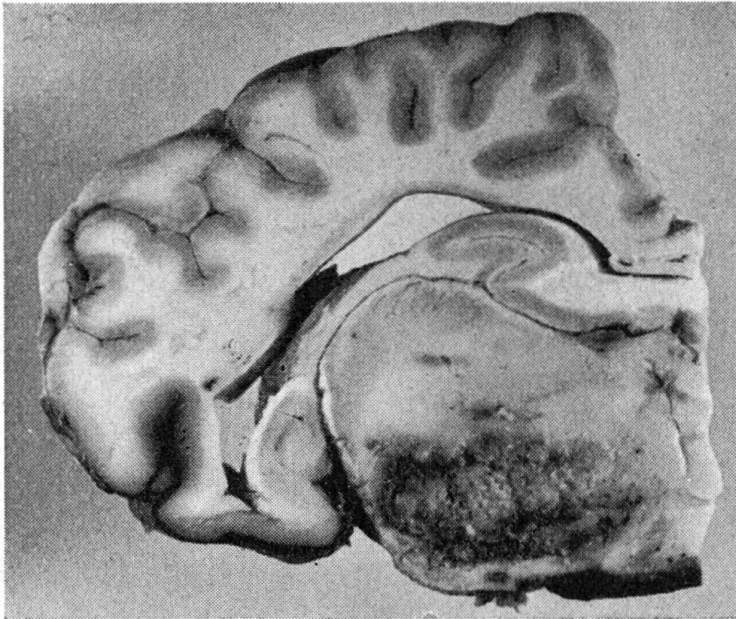


Abb. 3. Frontalschnitt durch die linke Hemisphäre auf der Höhe des Thalamus. Das Tumorgewebe liegt hier in der mittleren und basalen Partie.

2. Ebenso selten, wenn nicht seltener ist das Parallelgehen von Meningiomen und einem Gliom; in der Kasuistik der tierischen Gliome ist kein solcher Fall verzeichnet.

Zusammenfassung.

Da in der Literatur nur wenige Fälle von Gliomen beim Rind beschrieben sind, werden zwei eigene Beobachtungen kurz mitgeteilt. Trotz gewisser Verschiedenheiten im histologischen Bau sind beide als Glioblastoma multiforme anzusprechen. Beim zweiten Fall fanden sich neben dem Gliom noch multiple Meningiome.

Für die Praxis mag festgehalten werden, daß zentralen Störungen beim Rind nicht nur die bekanntere Tuberkulose der Meningen, sondern gelegentlich auch ein Gliom zugrundeliegen kann.

Literatur.

Bailey: Die Hirngeschwülste. Stuttgart (Enke) 1936. — Barboni: Contributo allo studio dei gliomi dell'encefalo nei bovini. Tumori XXVI, fasc. V, VI, 1940 und „La Nuova Veterinaria“ 1940. — Dobberstein: Zentrales und peripheres Nervensystem, in Joests Hd'buch der spez.-path. Anatomie der Haustiere, Bd. II, Berlin (Schoetz) 1937. — Frauchiger-Hofmann: Die Nervenkrankheiten des Rindes. Bern (Huber) 1941. — Grün: Die Geschwülste des Zentralnervensystems und seiner Hüllen bei unseren Haustieren. Diss. Berlin 1936. — Scherer: Vergleichende Pathologie des Nervensystems der Säugetiere. Leipzig (Thieme) 1944.

Aus dem zootechnischen Institut der Universität Bern,
Direktor: Prof. Dr. U. Duerst.

Zur Frage der Rassenzwerge bei Haustier und Mensch.

Von Adolf Staffe.

Unter den Entwicklungsanomalien, denen die Mannigfaltigkeit des Habitus unserer Haustiere ihre Entstehung verdankt, steht die Chondrodystrophie ohne Zweifel an erster Stelle. Die Chondrodystrophia foetalis, eine mutativ auftretende Wachstumsstörung, die während des Fetallebens unter innersekretorischem Einflusse (Hypophyse, Schilddrüse, Nebenschilddrüse 1, 9, 10, 14, 42) anhebt und sich in einer Verzögerung der Verknorpelung und der Ossifikation des Knochens auswirkt, ist in der Haustiergeschichte so vielfach rassebildend geworden, daß man den außerordentlichen Formenreichtum unserer Haustiere nicht zu Unrecht in erster Linie der rasselichen Verankerung dieser im Wesen natürlich pathologischen, wirtschaftlich aber in hohem Grade genutzten Erscheinung zuschreiben kann (38, 39).

Das Erscheinungsbild der Chondrodystrophia foetalis oder Achondroplasie (Parrot) ist ein außerordentlich charakteristisches: Der disproportionierte Zwergwuchs, auch dem Laien bekannt durch den auf unverhältnismäßig kurzen Extremitäten ruhenden normal langen Rumpf, wobei die infolge der vorzeitigen Verknöcherung verkürzten Beine (z. B. Kerryrind) auch noch verkrümmt sein können (Dackel), Hydrozephalus, Mopskopf, Exophthalmus, auffällige Verkürzung des Oberkiefers bei normal gewachsenem und daher prognathem Unterkiefer, so daß die Inzisiven oft frei sichtbar sind (Bulldogge), starke Faltenbildung der Haut, entweder nur am Kopf (Dackel) oder am ganzen Körper