Zeitschrift: Schweizer Archiv für Tierheilkunde SAT : die Fachzeitschrift für Tierärztinnen und Tierärzte = Archives Suisses de Médecine Vétérinaire ASMV : la revue professionnelle des vétérinaires

Herausgeber: Gesellschaft Schweizer Tierärztinnen und Tierärzte

Band: 90 (1948)

Heft: 3

Artikel: Über die sogen. Dackellähmung

Autor: Fankhauser, R.

DOI: https://doi.org/10.5169/seals-589341

Nutzungsbedingungen

Die ETH-Bibliothek ist die Anbieterin der digitalisierten Zeitschriften auf E-Periodica. Sie besitzt keine Urheberrechte an den Zeitschriften und ist nicht verantwortlich für deren Inhalte. Die Rechte liegen in der Regel bei den Herausgebern beziehungsweise den externen Rechteinhabern. Das Veröffentlichen von Bildern in Print- und Online-Publikationen sowie auf Social Media-Kanälen oder Webseiten ist nur mit vorheriger Genehmigung der Rechteinhaber erlaubt. Mehr erfahren

Conditions d'utilisation

L'ETH Library est le fournisseur des revues numérisées. Elle ne détient aucun droit d'auteur sur les revues et n'est pas responsable de leur contenu. En règle générale, les droits sont détenus par les éditeurs ou les détenteurs de droits externes. La reproduction d'images dans des publications imprimées ou en ligne ainsi que sur des canaux de médias sociaux ou des sites web n'est autorisée qu'avec l'accord préalable des détenteurs des droits. En savoir plus

Terms of use

The ETH Library is the provider of the digitised journals. It does not own any copyrights to the journals and is not responsible for their content. The rights usually lie with the publishers or the external rights holders. Publishing images in print and online publications, as well as on social media channels or websites, is only permitted with the prior consent of the rights holders. Find out more

Download PDF: 12.07.2025

ETH-Bibliothek Zürich, E-Periodica, https://www.e-periodica.ch

M.: Jugoslav Vet. Glasnik, Bd. 20, 1940. — C. G. Cole and C. V. McBryde: J. Am. Vet. Med. Ass. Vol. XCVIII, June 1941. — Matthews, H. T. u. Doyle, T. M.: J. comp. Path. and Therap., Bd. 53, S. 121, 1943. — W. L. Sippelu. N. H. Casselberry: The Cornell Veterinarian, Vol. XXXV, April 1945. — Geiger, W.: Deutsche tierärztl. Wochenschrift, Jg. 53, Nr. 17/18, 1946. — Doyle, T. M., Zavagli, V., Hruska, Ch.: Mündliche Mitteilungen anläßlich des vet.-technischen Kurses der F. A. O. in Weybridge, 1947. — A. Donatien und Mitarbeiter: Arch. Inst. Pasteur Algérie, 24, 1946, Ref. J. Am. Vet. Med. Ass., July 1947. — T. M. Doyle u. E. C. Wright: The Veterinary Journal, 103, Nr. 12, 1947.

Aus der Vet.-Ambulatorischen Klinik Bern (Prof. W. Hofmann), Abteilung für vergleichende Neurologie (Prof. E. Frauchiger).

Über die sogen. Dackellähmung.

Von R. Fankhauser.

Wenn hier von der sogenannten Dackellähmung gesprochen wird, so geschieht dies aus folgendem Grunde: Die „Dackellähmung" ist klinisch ein gut bekanntes und mehr oder weniger scharf umgrenztes Krankheitsbild. Verbesserte Untersuchungstechnik, vor allem die Einführung der Liquoruntersuchung, würden aber schon hier eine weitgehende Differenzierung erlauben.

Pathologisch-anatomisch vollends können einer Nachhandlähmung beim Hund und damit natürlich auch beim Dackel die verschiedensten Prozesse an der Wirbelsäule, am Rückenmark und seinen Hüllen zugrundeliegen, wie direkte traumatische Schädigungen, Wirbelfrakturen, Meningitiden und Myelitiden (Staupe, Myelitis hæmorrhagica), Intoxikationen u. a. m. Den häufigsten Anlaß dazu bildet jedoch beim Dachshund, Pekingesen und ähnlichen Rassen die Kompression des Lendenmarkes durch Vorfall der Zwischenwirbelscheiben — pathologisch-anatomisch von Dexler als Enchondrosis intervertebralis bezeichnet — und nur davon soll hier die Rede sein. Wir stützen uns dabei auf eigenes Untersuchungsmaterial: von 16 Tieren der erwähnten Rassen, die in den letzten zwei Jahren von uns seziert wurden und klinisch Lähmungen der Nachhand gezeigt hatten, wiesen 12 eine Enchondrosis intervertebralis auf, während nur bei 4 andere Ursachen (Trauma, Myelitis) vorlagen.

Klinisches Bild.

Die Krankheit, die beide Geschlechter ungefähr gleichmäßig betrifft, tritt vorwiegend im mittleren und höheren Alter — zuweilen schon im vierten, meist aber etwa um das siebente oder achte Lebensjahr — auf, und zwar fast ausschließlich bei Dackeln, Pekingesen und andern kleinen, kurzbeinigen Rassen. Eine wichtige Rolle als auslösendes Moment spielt das Trauma; häufig wird der Sprung von einem Stuhl, einem Treppenabsatz usw. vom Besitzer als Ursache angeschuldigt, und zur Zeit der Jagd und vermehrten Beanspruchung der Tiere häufen sich die Fälle.

Obschon man gelegentlich ein schlagartiges Einsetzen der Nachhandlähmung beobachtet, so ist doch das Üblichere der Beginn mit einem Schmerzstadium; die Tiere krümmen den Rücken in der Lenden-



Abb. 1. Männlicher Rauhhaardackel mit spastischer Lähmung beider Hinterbeine und schlaffer Schweiflähmung.

gegend hoch und werden sehr bewegungsscheu, da ihnen offenbar jede Biegung oder Erschütterung der Wirbelsäule heftige Schmerzen bereitet. Ängstlich vermeiden sie Wendungen oder das Strecken des Rückens; oft lassen sie sich kaum mehr anfassen, besonders aber nicht hochheben und beantworten jeden Versuch dazu mit Winseln und Beißen. Die Muskulatur der Lendengegend ist gespannt und hart. Fieber, Pulsbeschleunigung, Inappetenz werden im allgemeinen vermißt. In seltenen Fällen geht die erste Attacke mit diesen rheuma-

tismus-ähnlichen Erscheinungen, also ohne Lähmungen, in wenigen Tagen vorüber. Meist aber macht sich bald eine zunehmende Unsicherheit und Ataxie der Hinterbeine bemerkbar, die Tiere rutschen beim Gehen aus, straucheln und verfangen sich mit den Beinen, und binnen kurzem schleifen sie sie schlaff gelähmt hinten nach. Dagegen verschwinden die akuten Schmerzerscheinungen. In schwereren Fällen können sich Schweiflähmung und — dauernd oder nur vorübergehend — Störungen in der Sphinkterenfunktion (Retention oder Inkontinenz des Harnes und Kotes) dazugesellen. Die Patellarreflexe sind oft gesteigert, die Empfindlichkeit der Haut an der Nachhand ist für Stiche, Kneifen oder andere Schmerzreize herabgesetzt oder aufgehoben bis in die Lendengegend, wo man oft deutlich eine gürtelförmige, hyperalgetische Zone von etwa Handbreite abzugrenzen vermag. Meist liegt die Grenze zwischen analgetischem und hyperalgetischem Gebiet etwa 2 Dornfortsätze kaudal von der Kompressionsstelle am Rückenmark. Der Liquor cerebrospinalis (subokzipital entnommen, da beim Hund die Lumbalpunktion ungeeignet ist), zeigt keine verwertbaren Veränderungen.

Bei längerer Dauer ändert sich das Bild meist etwas; die Muskulatur der gelähmten Hinterbeine wird rigide, spastisch und verfällt allmählich der Atrophie. Die gelähmten Hinterbeine werden steif nach vorne oder seitwärts gestreckt, die Tiere rutschen sitzend umher. Wird nicht gute Vorbeuge getrieben, so stellt sich — besonders an den Pfoten, Sprunggelenken und Sitzbeinhöckern — bald Dekubitus ein. Zuweilen beobachtet man Priapismus (langanhaltende Erektionen) bei den männlichen Tieren.

Im allgemeinen pflegt diese erste Attacke nicht zu einer bleibenden Lähmung zu führen. Nach und nach lernt der gelähmte Hund seine Hinterbeine wieder gebrauchen, die Steifigkeit verschwindet, die Muskeln gewinnen ihren alten Umfang wieder und die Sensibilität kehrt zurück. Vorbedingung für diesen günstigen Verlauf ist, daß nicht schwere und langdauernde Sphinkterstörungen bestehen (Dekubitus!).

Leider ist aber meist diese Heilung nicht eine bleibende und echte, sondern nur eine störungsfreie Periode in einem sich weiterentwickelnden Prozeß. Nach längerer Zeit, häufig ein bis anderthalb Jahre später, pflegt sich die Lähmung erneut einzustellen, diesmal aber bedeutend hartnäckiger. Doch auch jetzt ist immer noch eine Spontanheilung möglich.

Beim zweiten oder dritten Rezidiv aber ist meist die Geduld des Besitzers erschöpft, und die Tiere werden beseitigt. Doch konnten wir selber einen Fall beobachten, wo ein langhaariger Dachshund mit zehn und mit elf Jahren jeweils einige Wochen lang gelähmt war und anschließend — trotz schwerer Rückenmarkskompression, wie die Sektion zeigte — drei Jahre lang wieder gehen konnte, bis er wegen einer Hautkrankheit abgetan werden mußte.

Der Sektionsbefund.

Während die Allgemeinsektion (die Zerlegungen wurden alle am Vet. Pathologischen Institut Bern, Prof. H. Hauser, ausgeführt) nichts ergibt, was mit der neurologischen Erkrankung unmittelbaren Zusammenhang hätte — abgesehen etwa von Hautaffektionen durch den Dekubitus — finden sich bei der Eröffnung des Wirbelkanals ganz charakteristische Veränderungen, nach denen die Krankheit den Namen „Enchondrosis intervertebralis" erhalten hat.

Manchmal nur auf einer, öfters auf mehreren Zwischenwirbelscheiben sitzen höckerige, knötchenförmige Wucherungen, welche die Lichtung des Wirbelkanals einengen und das Rückenmark mehr

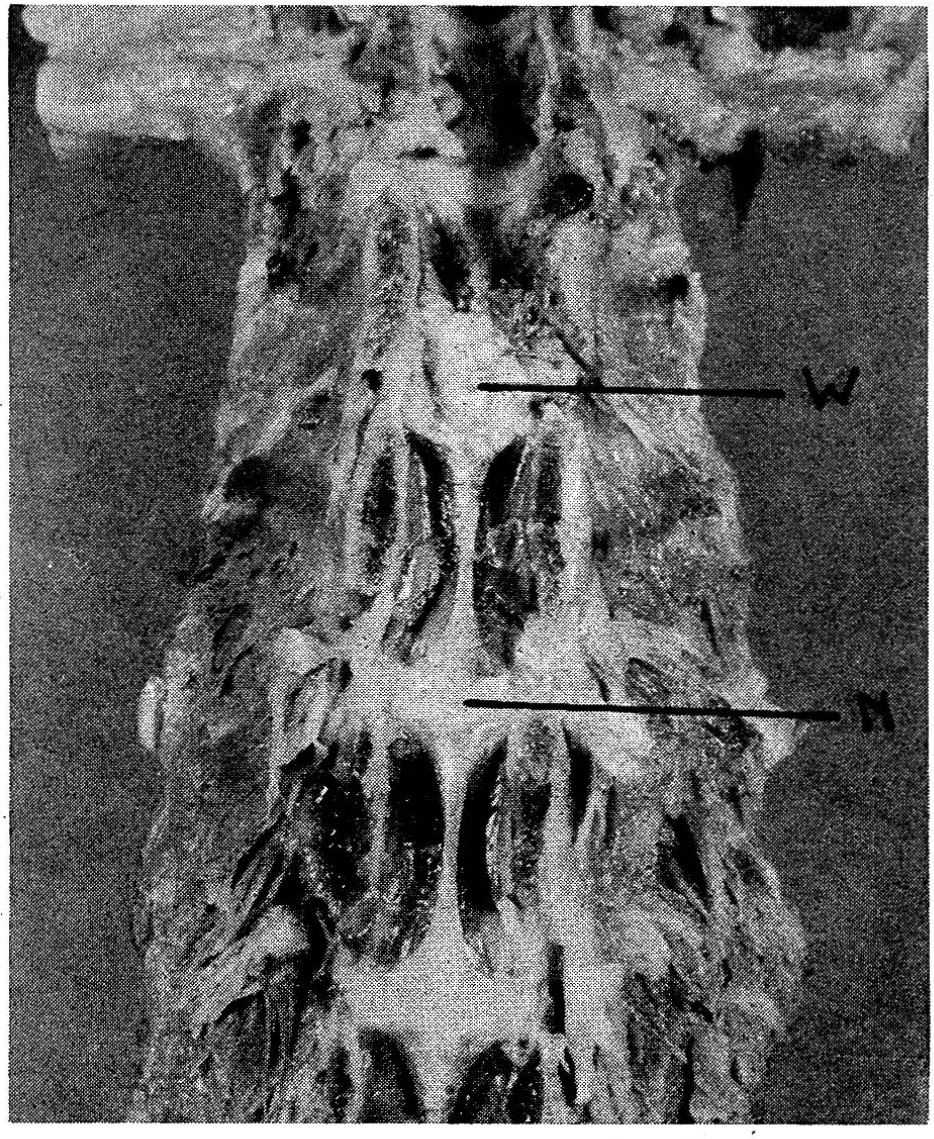

Abb. 2. Aufsicht auf den Boden des Wirbelkanals, große Wucherung von Bandscheibengewebe zwischen erstem und zweitem Lendenwirbel bei W. Normale Bandscheibe bei N.

oder weniger komprimieren. Am häufigsten sind die Bandscheiben zwischen dem 12. Thorakal- bis etwa dem 4. Lumbalwirbel betroffen, seltener diejenigen der Halswirbelsäule. Diese Vorwölbungen sind weißlich, gelb oder rötlich und eher derb; bei etwas stärkerer Ausbildung ist meist die verdickte, zottig-rauhe und hyperämische Dura ventral mit ihnen verklebt oder verwachsen. Am Rückenmark lassen sich verschiedene Grade der Kompression feststellen, von kaum sichtbaren Eindellungen bis zu fast restloser Abschnürung. In Fällen, welche im Beginn der ersten Attacke zur Sektion kommen, braucht überhaupt noch keine makroskopisch sichtbare Veränderung des Rückenmarks vorzuliegen. Die ausgeprägteste Wucherung und damit Schädigung des Rückenmarks findet sich oft zwischen erstem und zweitem Lendenwirbel. Nicht selten sind die Bandscheibenvorfälle zwar multipel, aber nur einer davon ausgedehnt genug, um zu Kompressionserscheinungen zu führen. So scheinen, wenigstens nach unserem Material zu schließen, die zervikalen Bandscheibenwucherungen keine klinischen Erscheinungen zu verursachen.

Die Zwischenwirbelscheibe (Discus intervertebralis) ist ein dünner, rundlicher oder ovaler, flacher Körper, der außen aus konzentrisch geschichteten Lamellen fibrösen und faserknorpeligen Gewebes (Annulus fibrosus) und im Zentrum aus einer weichen, gelatinösen Masse (Nucleus pulposus) besteht. Zwischen je zwei benachbarten Wirbeln liegend, dient sie gleich einer Art von Gelenk der Beweglichkeit der Wirbelsäule und außerdem wirkt sie dank ihrer elastischen Beschaffenheit als Stoßdämpfer bei Erschütterungen. Sie ist innig verbunden mit dem Periost der Wirbel und außerdem mit dem ventralen und dorsalen Längsband, welche an der Ventralseite der Körper, resp. auf dem Boden des Spinalkanals der ganzen Wirbelsäule entlang laufen.

Präpariert man die veränderten Bandscheiben heraus, so zeigt sich, daß die Wucherung aus fibrösem und amorphem Material besteht und z. T. mit der Dura, immer aber mit dem dorsalen Längsband innig verwachsen ist. Dieses selbst ist oft stark verdickt und bildet über dem prolabierten Material einen scharfen Kamm, der infolge der Spannung hart und unnachgiebig ist. Auf histologischen Schnitten erkennt man, wie das fibröse Gewebe an der Peripherie des Prolapses mit dem Annulus fibrosus, die weichen Massen in seinem Innern jedoch mit dem Nucleus pulposus zusammenhängen.

Das Rückenmarksgewebe ist am Ort der Kompression, sofern diese einen höheren Grad erreicht, matsch, zerfließlich und oft von Blutungen durchsetzt. Histologisch finden sich hier mehr oder

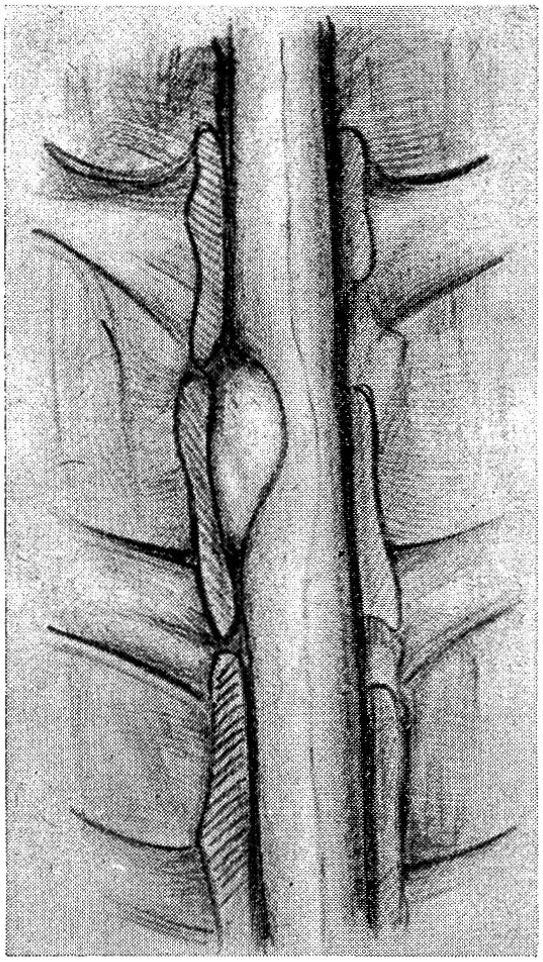

Abb. 3. Wirbelkanal von dorsal her abgedeckt. Sanduhrförmige Einschnürung des Rückenmarks durch einen Bandscheibenprolaps.

weniger starke, entzündliche Infiltrate in den Meningen sowie in den Randpartien des Markes. In schweren Fällen ist aber der ganze Querschnitt von den degenerativen Veränderungen erfaßt: das Querschnittsbild ist bis zur Unkenntlichkeit deformiert, graue und weiße Substanz lassen sich kaum mehr voneinander unterscheiden, Markscheiden, Fasern und Ganglienzellen zerfallen, Abräumzellen, kleinzellige Infiltrate und Blutungen beherrschen das Bild (Kompressionsmyelitis). Eigenartigerweise sind, worauf schon von Dexler aufmerksam gemacht wurde, auch bei schwersten und alten Querschnittsschädigungen die auf- und absteigenden Degenerationen höchst geringfügig und kaum über die nächsten Rückenmarkssegmente hinaus zu verfolgen.

Zur Ätiologie und Pathogenese.

Über die Ursachen und die Entstehungsweise dieser wohl zuerst zu Wurzelreizung und -kompression, bei weiterem Fortschreiten zur Beeinträchtigung des Rückenmarks selbst führenden Wuche-

rungen der Zwischenwirbelscheiben gehen die Ansichten auseinander.

Dexler, dem das große Verdienst zukommt, als erster und zwar schon 1896 auf die krankhaften Veränderungen der Bandscheiben und deren Folgen beim Hund hingewiesen zu haben, hielt sie für entzündliche, vom Wirbelperiost ausgehende Wucherungen jungen Bindegewebes unter nachträglicher metaplastischer Bildung von hyalinem Knorpel und Verkalkungen.

Joest dagegen und später auch Wiedemann vertreten die Ansicht, daß der weiche Nucleus pulposus aus traumatischen Gründen geschädigt werde und es in ihm zu regressiven und progressiven Veränderungen komme, die das Vorwuchern in den Wirbelkanal zur Folge hätten. Die lokalen, entzündlichen Veränderungen am Rückenmark und seinen Hüllen wären demnach nur sekundärer, reaktiver Natur. Für das Zugrundeliegen chronisch-mechanischer Ursachen mag die Tatsache sprechen, daß die am häufigsten und schwersten betroffenen Bandscheiben an jenen Stellen der Wirbelsäule liegen, welche am beweglichsten sind (Lendenpartie, Halsabschnitt). Den Umstand, daß vor allem Dachshunde von der Krankheit betroffen werden, suchen Jakob und andere durch das bei diesen Tieren bestehende Mißverhältnis zwischen Körperlänge und Körperhöhe (Beinlänge) zu erklären. Es fragt sich aber, ob nicht diese erhöhte Anfälligkeit der Bandscheiben auf die gleichen Grundursachen zurückzuführen wäre wie die Kurz- und Krummbeinigkeit dieser Rassen (Zwergwuchs, Chondrodystrophie).

Vergleichende Gesichtspunkte.

Wenn das frühe Datum der Feststellungen von Dexler besonders hervorgehoben wurde, so geschah dies deshalb, weil um vieles später eine offenbar verwandte Erkrankung beim Menschen bekannt geworden ist und heute immer noch an Bedeutung gewinnt. 1929 wurde durch den deutschen Pathologen Schmorl die Aufmerksamkeit auf kleine, knorpelartige Knötchen an den Zwischenwirbelscheiben hingelenkt. Diese können sich gegen die Wirbelspongiosa oder aber gegen den Wirbelkanal zu ausstülpen, wodurch es zu Wurzel- oder Rückenmarkskompressionen kommt. Besonders amerikanische und französische Autoren haben die Untersuchungen weitergeführt und gezeigt, daß es sich um einen Vorfall des Nucleus pulposus durch den Faserring hindurch handelt. Man spricht heute in der Humanmedizin von lumbosakralen, lumbalen und in zunehmendem Maße auch von zervikalen Diskushernien (Zwischenwirbelscheiben- oder Bandscheibenprolaps). Da das Rückenmark des Menschen auf der Höhe des ersten oder zweiten Lendenwirbels endet (Ascensus medullae spinalis), können

durch die tiefer unten (L3/L4, L4/L5, lumbo-sakral) vorspringenden Diskushernien, die weitaus am häufigsten sind, nur mehr die Wurzeln der Cauda equina geschädigt werden; dadurch wird die Symptomatologie beim Menschen anders als beim Hund (hartnäckige Schmerzen, chronische Ischias). Wenn hier neben dem Trauma auch die vertikale Stellung der Wirbelsäule für das Zustandekommen des Prolapses mitverantwortlich gemacht wird, so fällt beim Hund dieses Moment hinweg. In der Humanmedizin werden die Diskushernien bei gesicherter Diagnose (Verlauf, neurologischer Status, Röntgenuntersuchung) operativ angegangen (Laminektomie, d. h. Freilegen des Rückenmarks durch Abtragen eines Wirbelbogens, Herausnahme des komprimierenden Gewebes).

Es mag noch erwähnt werden, daß neben den genannten Hunderassen auch andere Tierarten, obschon sehr selten, an einer Enchondrose erkranken können. Dexler beschreibt sie für das Pferd, und Marek gibt zwei Fälle beim Schwein und einen beim Fohlen an. Über ähnliche Erkrankungen der Zwischenwirbelscheiben bei älteren deutschen Schäferhunden wird in einer späteren Arbeit zu berichten sein.

Die Therapie.

Die Art der pathologisch-anatomischen Veränderungen, welche der Dackellähmung zugrundeliegen, macht es verständlich, daß es eine kausale Therapie nicht gibt, es wäre denn, man wollte wie beim Menschen operativ vorgehen. Obschon Rückenmarksoperationen beim Hund ohne allzugroße Schwierigkeiten durchzuführen sind, stößt doch in diesem Fall das chirurgische Vorgehen auf allerlei Hindernisse. Das wichtigste besteht wohl in der Unmöglichkeit, durch die neurologische Untersuchung genau den Sitz der Kompression zu bestimmen, wofür vor allem die mangelnde Sicherheit der Sensibilitätsprüfungen verantwortlich ist. Auch die Röntgenuntersuchung mit Kontrastmitteln, die in den Subarachnoidealraum gebracht werden, kann unzuverlässig sein. Endlich wirkt auch der Umstand sehr erschwerend, daß die Veränderungen an den Bandscheiben multipel auftreten können. Die Operation soll also bestenfalls in einer mit den nötigen Hilfsmitteln versehenen Klinik versucht werden.

Die symptomatische Behandlung beschränkt sich im Anfang, wenn die Schmerzerscheinungen vorherrschen, auf Ruhe, warmes Lager und die lokale Applikation trockener Wärme (trockene, heiße Wickel oder, um das Tier nicht bewegen zu müssen, einfach Zudecken mit gewärmten Tüchern). Antirheumatische und antineuralgische Mittel können lindernd wirken.

Treten die Lähmungen auf, so wird man mit seiner Therapie besonders zweierlei anstreben:

1. Möglichst baldige Wiederherstellung der Funktion der gelähmten Muskeln und damit der Gehfähigkeit, was durch leichte Massage mit hautreizenden Mitteln, abwechselnd mit warmen Packungen, durch passive und sobald wie möglich aktive, aber nie forcierte Bewegungsübungen sowie durch medikamentelle Therapie (Strychnin, Arsen, Phosphor in kleinen, Vitamin-B_1-Präparate in hohen Dosen) unterstützt werden kann.

2. Förderung und Erhaltung der guten Kondition der Tiere und Verhinderung des Dekubitus. Neben guter und ausreichender Fütterung — die aber besser qualitativ als quantitativ reichhaltig zu gestalten ist — muß vor allem für die Aufrechterhaltung einer normalen Darmtätigkeit gesorgt werden. Bei derartigen Rückenmarksläsionen kommt es, z. T. infolge der fehlenden Bewegung, aber wohl auch durch vegetative Störungen, zu Koprostasen. Verabreichung von kleinen Dosen salinischer Abführmittel, von etwas Öl, Vermeiden zu reichlicher Knochenfütterung kann diesen Störungen vorbeugen. Notfalls sind rektale Einläufe vorzunehmen.

Wenn keine Störungen im Harn- und Kotabsatz bestehen, gestaltet sich die Pflege verhältnismäßig leicht. Das Durchscheuern der Pfoten und Sprunggelenke verhindert man durch Anlegen leichter, wattegepolsterter Schutzverbände. Bedeutend mehr Mühe und Arbeit aber verursacht ein Tier mit Inkontinenz oder Retention von Harn und Kot, worauf der Besitzer aufmerksam zu machen ist. Bei Retention muß die Blase fleißig manuell ausgedrückt oder täglich zweimal katheterisiert, das Rektum durch Klysmen entleert werden. Besteht Inkontinenz, so hat man peinlich für Reinhaltung des Lagers und des Körpers (Waschen, Trocknen, Pudern) zu sorgen, ohne allerdings auf die Länge den Dekubitus vermeiden zu können. Glücklicherweise sind aber die Sphinkterstörungen oft nur vorübergehender Natur, so daß sich ein Versuch doch lohnt.

Sommaire.

Chez les bassets et d'autres races de la même taille, à la base anatomo-pathologique de la paralysie du train postérieur (avec troubles de la sensibilité cutanée, des réflexes tendineux et — dans certains cas — de la fonction des sphinctères), on trouve surtout les hernies postérieures des disques intervertébraux de la région lombaire. Il s'agit de protrusions fibro-cartilagineuses dans le lumen du canal rachidien causant une compression plus ou moins marquée de la moëlle épinière, avec réactions inflammatoires locales de celle-ci (myélite de compression) et des méninges spinales.

Basé sur le propre matériel de l'auteur, le présent travail donne une vue générale de l'image clinique et anatomo-pathologique de la maladie, traite les différentes théories de la pathogénèse et les points de vue de la neurologie comparée et se termine par un petit exposé des possibilités thérapeutiques.

Literatur.

Dexler: Beiträge zur Pathologie und pathologischen Anatomie der Kompressionsmyelitis des Hundes. Österr. Zschr. wiss. Vetkd. 1/1896. — Dexler: Kompressionsmyelitis beim Hunde. Österr. Zschr. wiss. Vetkd. Heft 1/1905. — Dexler: Die Nervenkrankheiten des Pferdes. Wien (Deuticke) 1899. — Jakob: Die Parese der Nachhand bei Dachshunden. M.T.W. 305/1910. — Joest: Handbuch der spez. path. Anat. der Haustiere, Bd. 2. Berlin (Schoetz) 1937. — Krayenbühl: Zur Diagnose und Therapie der lumbalen Diskushernie. Schweiz. med. Wschr. 137/1944. — Petit-Dutaillis et De Sèze: Sciatiques et lombalgies par hernie postérieure des disques intervertébraux. Paris (Masson) 1945. — Pommer: Die Spondylitis deformans und Spondylarthritis ancylopoetica bei Hunden und Katzen im Röntgenbild. W.T.M. Heft 5/1933. — Prader: Die frühembryonale Entwicklung der menschlichen Zwischenwirbelscheibe. Acta anatomica 68/1947. — Riser: Posterior paralysis associated with intervertebral disc protrusion in the dog. N. Amer. vet. 633/1946, Ref. in Vet. Record 54/1947. — Töndury: Zur Entwicklung funktioneller Strukturen im Bereiche der Zwischenwirbelscheiben. Schweiz. med. Wschr. 643/1947. — Veraguth-Brändli: Der Rücken des Menschen. Bern (Huber) 1940. — Wiedemann: Ein Beitrag zur Enchondrosis intervertebralis. Diss. Hannover 1922.

Aus dem Veterinär-Pharmakologischen Institut der Universität Zürich.
Direktor: Prof. Dr. H. Graf.

Beiträge zur physikalischen Chemie und Pharmakologie emulgierter Teerderivate mit besonderer Berücksichtigung des oberflächenaktivierten Encarbol[1]).

1. Mitteilung.

Von H. Weidmann.

I.

In der Gruppe der in Wasser nicht molekular löslichen Teerderivate, die daher Emulsionen bilden, wie z. B. die „Creoline", ist die physikalisch-chemische Struktur nicht nur für die Stabilität, sondern auch für die Wirkung von Bedeutung. Am Beispiel

[1]) Nach der gleichbetitelten Diss., 70 S., 9 Abb.