

Röntgendiagnose und Hufabszess

Autor(en): **Leuthold, A.**

Objektyp: **Article**

Zeitschrift: **Schweizer Archiv für Tierheilkunde SAT : die Fachzeitschrift für Tierärztinnen und Tierärzte = Archives Suisses de Médecine Vétérinaire ASMV : la revue professionnelle des vétérinaires**

Band (Jahr): **93 (1951)**

Heft 5

PDF erstellt am: **21.07.2024**

Persistenter Link: <https://doi.org/10.5169/seals-590502>

Nutzungsbedingungen

Die ETH-Bibliothek ist Anbieterin der digitalisierten Zeitschriften. Sie besitzt keine Urheberrechte an den Inhalten der Zeitschriften. Die Rechte liegen in der Regel bei den Herausgebern.

Die auf der Plattform e-periodica veröffentlichten Dokumente stehen für nicht-kommerzielle Zwecke in Lehre und Forschung sowie für die private Nutzung frei zur Verfügung. Einzelne Dateien oder Ausdrucke aus diesem Angebot können zusammen mit diesen Nutzungsbedingungen und den korrekten Herkunftsbezeichnungen weitergegeben werden.

Das Veröffentlichen von Bildern in Print- und Online-Publikationen ist nur mit vorheriger Genehmigung der Rechteinhaber erlaubt. Die systematische Speicherung von Teilen des elektronischen Angebots auf anderen Servern bedarf ebenfalls des schriftlichen Einverständnisses der Rechteinhaber.

Haftungsausschluss

Alle Angaben erfolgen ohne Gewähr für Vollständigkeit oder Richtigkeit. Es wird keine Haftung übernommen für Schäden durch die Verwendung von Informationen aus diesem Online-Angebot oder durch das Fehlen von Informationen. Dies gilt auch für Inhalte Dritter, die über dieses Angebot zugänglich sind.

Aus der veterinär-chirurgischen Klinik der Universität Bern
(Prof. Dr. A. Leuthold)

Röntgendiagnose und Hufabszeß

Von A. Leuthold

Die Pododermatitis purulenta ist im allgemeinen gut diagnostizierbar, sobald die eiterige Einschmelzung eingesetzt hat, also ein Abszeß entstanden ist. Neben Entlasten und Aufstellen auf die Hufzehe in der Ruhe, Lahmheit in höheren Graden schon im Schritt, verstärkter Pulsation der Fußarterien, erhöhter Oberflächentemperatur am Huf, weist namentlich die Lokalisation der Schmerzempfindung, die mit Untersuchungszange und Hammer ausgelöst werden kann, auf die eiterige Natur der Pododermatitis hin. Fieber und Pulserhöhung, wenn vorhanden, erhöhen den Verdacht; schließlich bringt das Nachschneiden den Eiter zu Tage.

Im Beginn der Infektion der Hufhaut ist die Differenzierung allerdings schwieriger, da der Schmerz weniger lokalisierbar und das Nachschneiden an der verdächtigen Stelle meist ohne Erfolg ist. Man darf in diesem Stadium nicht zu viel an dem Huf herum-schneiden und damit die oft schon magere und defekte Hornkapsel ungebührlich beschädigen. Schon 2—3 Tage Warmhalten des Hufes und Abwarten bringen oft die Abszedierung und damit die Diagnose.

Dies trifft jedenfalls für die oberflächliche Hufeiterung zu, da die Abszeßhöhle nicht in der eigentlichen Lederhaut, sondern in der Epidermis entsteht. Außer lebenden Zellen wird hier auch Horn eingeschmolzen und wenn das Rinnmesser in die Nähe kommt, quillt bald einmal der schwarze Eiter hervor. Bei der Pododermatitis purulenta profunda, die sich hauptsächlich in den tiefen Schichten der Lederhaut abspielt, dauert es meist schon länger, bis eine Abszeßhöhle gebildet ist, und diese reicht, wenigstens anfänglich, nicht bis ins Stratum spinosum hinein. Trotzdem, nach den Lehrbüchern, sich der tiefe Abszeß weniger ausdehnen soll als der oberflächliche, ist die Diagnose schwieriger. Kommen noch besondere Umstände hinzu, die den normalen Gang der Untersuchung stören, so kann ein tiefer Hufabszeß für die Diagnose schon einige Schwierigkeiten bereiten.

St. 230/48. Schweres Zugpferd, Wallach, Braunschimmel, 14 Jahre alt. Das Pferd soll am 3. August am Morgen beim Herausnehmen aus dem Stall eine mittelgradige Lahmheit von Hangbeincharakter gezeigt haben. Die tierärztliche Untersuchung ergab keine bestimmte Dia-

gnose, man dachte an Ausrutschen, Mißtritt oder Sturz im Stall. Im Verlauf einiger Tage besserte die Störung und das Pferd konnte wieder zur Arbeit verwendet werden. Am 12. August soll die Lahmheit rasch wieder zugenommen haben. Deshalb und weil das Pferd sich der Untersuchung widersetzte, wurde es am 18. August in unsere Klinik eingeliefert.

Wir stellten fest: 39,6° C, 48 Pulse pro Min., hochgradige Schrittlahmheit hinten rechts von Stützbeincharakter, zögerndes Aufsetzen des Hufes, Schwellung bis gegen das Sprunggelenk hin, Arterienpulsation nur undeutlich verstärkt (Palpation durch Schwellung behindert), Schmerz bei Zangendruck und Hammerschlag in der Zehenpartie, ebenso beim Zusammendrücken der Trachten und bei Fingerdruck auf die Zehenkronen. Röntgenbild des Hufes scheinbar negativ.

Zum Abnehmen des Eisens und Verkürzen des ziemlich langen Hufes mußte das Pferd auf den Operationstisch gelegt werden. Beim Ausschneiden kam in der Mitte des Zehensohlenrandes ein Abszeß mit gelbem Eiter zum Vorschein. Die Höhle reichte je ca. 4 cm med. und lat. dem Sohlenrand entlang und unter der Wand bis gegen die Krone hin.

Bei nochmaliger Besichtigung des Röntgenbildes stellten wir fest, daß sich gerade an der Stelle des Abszeß-Zentrums auf dem Film ein dunkler Fleck befand, den wir zwar vorher schon gesehen hatten, aber nicht deuten konnten.

Aus dem eiterigen Recessus an der Hufwand entwickelte sich anschließend eine Hornsäule, die ein Monat später durch Radikaloperation behoben wurde, worauf volle Arbeitsfähigkeit eintrat.

St. 81/49. Wallach, braun, 9 Jahre alt. Das Pferd wurde uns aus der Praxis zugewiesen, mit Verdacht auf Hufbeinfraktur vorne links. Es hatte am Morgen nach einem strengen Arbeitstag hochgradige Lahmheit gezeigt, die unter Hufeinschlägen etwas besserte, dann aber wieder zunahm. Das Ausschneiden des Hufes und Suchen nach Eiter war erfolglos verlaufen.

Wir fanden an dem etwas flachen Huf starke Druck- und Schlagempfindlichkeit in der mittleren Sohlenpartie, ohne genauere Lokalisation. Das Pferd war fieberlos und bei gutem Allgemeinbefinden. Auf dem Röntgenbild erwies sich das Hufbein als unbeschädigt, dagegen stellten wir in der medialen Seitenpartie einen dunklen, ca. 10-Rp.-Stück großen Fleck fest (Abb. 1, S. 306). Nach der Erfahrung mit dem vorerwähnten Fall schnitten wir an der entsprechenden Stelle kräftig aus (auf dem Operationstisch), fanden zunächst eine leichte Verfärbung im Horn, dann einen Abszeß mit gelbem Eiter. — 7 Tage später: Beschlag mit Ledersohle, Abgabe mit leichter Schrittlahmheit.

St. 399/47. Wallach, braun, 6 Jahre alt. Einweisung aus der Praxis mit Verdachtsdiagnose Hufbeinfraktur. Das Pferd ging seit einigen Tagen hinten links mittel- bis hochgradig lahm im Schritt. Neben wenig erhöhter Körpertemperatur und Pulsfrequenz fanden wir war-

men Huf, verstärkte Arterienpulsation, diffusen Druckschmerz in der vorderen Hufhälfte, ohne nähere Lokalisation, ferner Schmerz beim Zusammendrücken der Trachten. Der Huf erschien schon kurz, Nachschneiden an den verdächtigen Stellen ergab keinen Eiter. Die Röntgenaufnahme des Hufes ließ scheinbar keinen Eiter erkennen.

Am folgenden Tag brach indessen an der Zehenkrone Eiter durch. Jetzt legten wir das Pferd auf den Operationstisch. Erst außergewöhnlich starkes Verkürzen des Hufes mit Verdünnen der Hornsohle brachte die Eröffnung einer ausgedehnten Abszeßhöhle mit gelbem Eiter an der Sohle. — 10 Tage später Abgabe mit Ledersohlenbeschlag und leichter Trablähmheit.

Nach dem letzterwähnten Fall suchten wir die entsprechende Röntgenaufnahme wieder hervor und sahen darauf eine unscharf begrenzte, dunkle Partie um die Strahlspitze herum und teilweise bis an den Vorderrand des Hufbeines reichend.

Die Röntgendiagnose von Hufabszessen ist m. W. bisher nirgends erwähnt. Im einen und andern Falle wäre eine solche ohne Zweifel wünschbar. Dies namentlich dann, wenn Vorbericht und Symptome atypisch sind. Nicht selten setzt die Lahmheit scheinbar plötzlich und hochgradig ein, bei tiefer Eiterung können die Symptome anfänglich unklar sein oder eher für Hufbeinfraktur sprechen. In solchen Fällen ist eine Röntgenaufnahme stets empfehlenswert, wenn die Möglichkeit dazu besteht.

Daß durch Huflederhauteiterung im Röntgenbild ein Schatten entstehen soll, ist zwar nicht ohne weiteres plausibel. In der Hauptsache, so stellt man sich vor, werden Weichgewebe eingeschmolzen und das Material, das Röntgenstrahlen stark absorbiert, bleibt erhalten, insbesondere das Hufbein. Ferner entsteht ja nicht eine leere Höhle, sondern diese füllt sich mit Eiter, einer Masse, die annähernd die gleiche Wirkung auf Röntgenstrahlen haben dürfte, wie Weichgewebe.

Doch die Übereinstimmung der Kontrastunterschiede in den Röntgenbildern der 3 beschriebenen Fälle mit den, durch Eröffnung nachgewiesenen Abszeßhöhlen ist nicht von der Hand zu weisen¹⁾. Bei 230/48 ist die dunkle Partie nur im Hufbeinbild zu erkennen. Sie hat die Form von 2 Flecken vor der Strahlspitze, die zusammenhängen und unscharf begrenzt sind. Die Struktur des Hufbeines ist darin noch deutlich, aber schwächer gezeichnet als daneben, der Rand hingegen nicht mehr erkennbar. Bei 81/49 hat

¹⁾ Wir stellen in Fällen von Verdacht auf Hufbeinfraktur und jetzt auch von tiefem Hufabszeß stets eine Röntgenaufnahme her, unter Aufsetzen der Bodenfläche des Hufes auf eine Filmkassette, die auf einem nach vorn schrägen Brett aufliegt.

der Fleck am meisten Kontrast. Er ist außen scharf begrenzt, soweit er nicht im Hufbeinbild liegt, innen ist sein Rand buchtig und zackig. Die Zeichnung des Hufbeins ist ebenfalls erkennbar, aber abgeschwächt und der Rand erscheint etwas eingebuchtet. Bei 399/47 findet sich vor der Strahlspitze ein unscharf begrenzter, leicht dunkler Streifen, in welchem die Hufbeinstruktur etwas weniger deutlich ist, als außerhalb. Ferner erscheint die V-förmige Furche um die Strahlspitze herum ungewöhnlich stark gezeichnet.

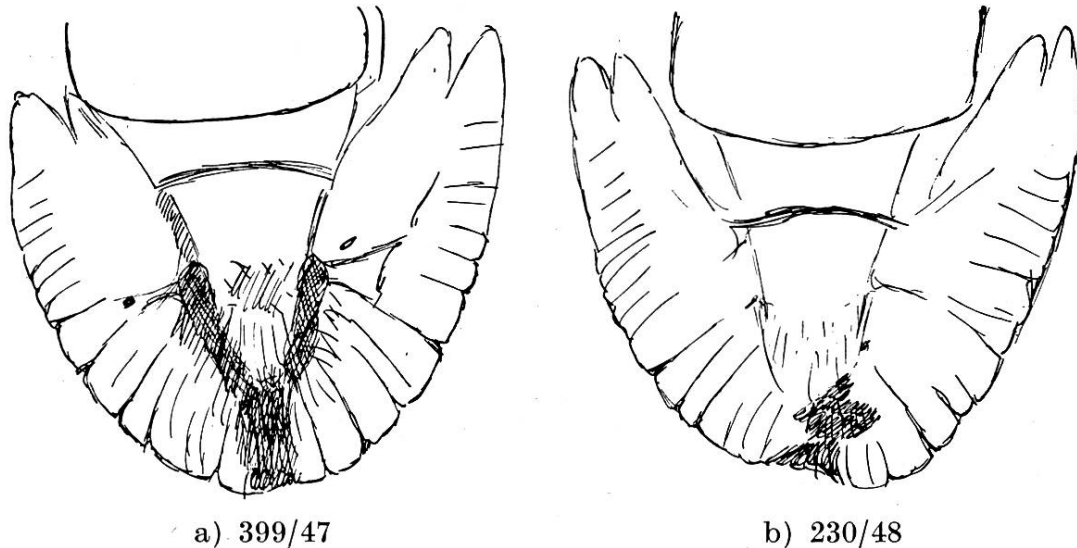


Abb. 2. Skizzen der Hufbeinbilder mit Andeutung der Schatten.

Die Strahlspitze ist zwar bei den meisten dieser Volar- und Plantar-aufnahmen mehr oder weniger sichtbar, weil sie häufig etwas ausgeschnitten sind und also dort das Horn dünner ist, auch absorbiert das Strahlpolster, obwohl aus Weichgewebe bestehend, ziemlich Röntgenstrahlen. Einen derart ausgeprägten Schatten um die Strahlspitze herum wie bei 399/47 haben wir aber bei keiner unserer rund 100 Hufaufnahmen gefunden.

Natürlich darf nicht jeder Schatten im Röntgenbild des Hufes als Abszeßhöhle angesprochen werden, jeder erhebliche Horndefekt ergibt eine größere Strahlendurchlässigkeit an dieser Stelle. Man tut gut daran, vor jeder Volar-Plantar-Aufnahme das Eisen abzunehmen, den Huf zu verkürzen und die ganze Bodenfläche sorgfältig zu säubern und zu glätten. Mittlere und seitliche Strahlfurchen zeichnen sich immer mehr oder weniger ab, manchmal auch die unteren Ränder der Eckstrebenwände. Oxspring¹⁾ hat empfohlen, für Aufnahmen zur Diagnose der chronischen Podo-

¹⁾ The Vet. Record 45 (1935), 48. 1433.

trochlitis die Strahlfurchen mit einer Paste aus Fett und Hornspänen auszufüllen, um Fleckenbildung durch ungleiche Hornoberfläche zu vermeiden.

In den 3 beschriebenen Fällen waren aber an den entsprechenden Stellen am Huf äußerlich bestimmt keine größeren Horndefekte vorhanden. Beim Pferd 81/49 wurde nur an der Zehensohle, nicht aber so weit medial ausgeschnitten. Dagegen finden sich in mehreren unserer Hufaufnahmen Flecken, die von Horndefekten herühren werden.

Wenn nun Hufabszesse wirklich röntgenologisch in der beschriebenen Art darstellbar sind, kann man sich fragen, ob nicht in solchen Fällen außer der Huflederhaut und den tiefen Hornschichten auch das Hufbein an-erodiert oder wenigstens seine Struktur im Abszeßbereich verändert wird. In allen 3 Fällen erscheint die Knochenzeichnung im Abszeßschatten weniger ausgeprägt und bei den Fällen 230/48 und 81/49 ist der Hufbeinrand eingedellt. Moser-Westhues¹⁾ erwähnen, daß im Eiter aus tiefen Hufabszessen auch Knochenzellen gefunden werden; dies stützt die Möglichkeit eiteriger Einschmelzung am Hufbein.

Zusammenfassung

Nach der Erfahrung in 3 Fällen läßt sich der tiefe Hufabszeß auf dem Röntgenbild manchmal in Form dunkler Flecken darstellen. Dies erleichtert die Eröffnung der Hornkapsel zur Entleerung des Eiters und trägt somit zur Diagnose und raschen Abheilung der Läsion bei.

Résumé

L'image radiographique, dans 3 cas observés, permet de reconnaître l'abcès profond du sabot, parfois sous forme de taches noires. Cela facilite l'incision de la boîte cornée, permet l'écoulement du pus et contribue ainsi à établir un diagnostic et à guérir rapidement la lésion.

Riassunto

Secondo l'esperienza fatta in 3 casi, l'accesso profondo dello zoccolo si lascia diagnosticare coi raggi Röntgen sotto forma di macchie scure. Ciò agevola l'apertura della capsula cornea per svuotare il pus, contribuendo così alla diagnosi ed alla rapida guarigione della lesione.

¹⁾ Leitfaden der Huf- und Klauenkrankheiten. Enke, Stuttgart, 1950.

Summary

According to the experiences with 3 cases, the deep abscess of the hoof appears in the X-ray picture sometimes as a dark spot. This facilitates diagnosis, opening of the shoe, evacuation of pus, and accelerates healing.

Aus der veterinär-medizinischen Klinik der Universität Bern
(Prof. Dr. W. Steck)

Untersuchungen über die Ursachen des regionalen Auftretens der Valléeschen Krankheit (infektiösen Anämie) der Pferde

Von Werner Steck

Mit andern, ebenfalls durch kleine Virusarten verursachten Infektionskrankheiten (z. B. der Maul- und Klauenseuche) teilt die infektiöse Anämie (Valléesche Krankheit) der Pferde die Eigenschaft, durch die heute bekannten chemischen Heilmittel ungenügend beeinflussbar zu sein. In vielem andern aber verhält sie sich eigenartig. Praktisch schwerwiegend ist vor allem die mangelhafte Neigung zur natürlichen (und darum auch künstlichen) Immunisierung und wohl damit im Zusammenhang die Neigung zu chronischem Verlauf mit zahlreichen Rückfällen. Bemerkenswert ist auch die Tatsache des ausgesprochen regionalen Auftretens der Krankheit.

Diese in allen Weltteilen wohlbekannte Erscheinung ist von Dobberstein und Hemmert-Halswick ausführlich und gut beschrieben worden. Um eine Erklärung, die natürlich für die Bekämpfung der Krankheit bedeutsam sein könnte, haben sich zahlreiche Forscher bemüht. In verschiedenen Ländern ist die Häufigkeit der Krankheit in Flußniederungen aufgefallen, welche in Amerika zu der Bezeichnung Swampfever oder seltener Riverbottomdisease Anlaß gegeben hat. Andererseits wird die Krankheit aber auch in hochgelegenen Gebieten gehäuft beobachtet. Verbreitung blutsaugender Insekten auf der einen und chemische oder physikalische Bodenbeschaffenheit auf der andern Seite sind als maßgebende Faktoren angeführt worden, ohne daß sich die eine oder andere Auffassung entschieden hätte durchsetzen können.

Es liegt in der Natur des Problems, daß eine Diskussion von Literaturangaben (es sind wenige Arbeiten im Anhang aufgeführt) ohne genaue Kenntnis der örtlichen Verhältnisse beschränkten Wert hat. Wir werden auch in diesem kurzen vorläufigen Berichte nicht ver-