

Zeitschrift: Schweizer Archiv für Tierheilkunde SAT : die Fachzeitschrift für Tierärztinnen und Tierärzte = Archives Suisses de Médecine Vétérinaire ASMV : la revue professionnelle des vétérinaires

Band: 94 (1952)

Heft: 5

Artikel: Beobachtungen über die sekundäre Osteoarthropatie beim Hund

Autor: Stünzi, H.

DOI: <https://doi.org/10.5169/seals-591737>

Nutzungsbedingungen

Die ETH-Bibliothek ist die Anbieterin der digitalisierten Zeitschriften. Sie besitzt keine Urheberrechte an den Zeitschriften und ist nicht verantwortlich für deren Inhalte. Die Rechte liegen in der Regel bei den Herausgebern beziehungsweise den externen Rechteinhabern. [Siehe Rechtliche Hinweise.](#)

Conditions d'utilisation

L'ETH Library est le fournisseur des revues numérisées. Elle ne détient aucun droit d'auteur sur les revues et n'est pas responsable de leur contenu. En règle générale, les droits sont détenus par les éditeurs ou les détenteurs de droits externes. [Voir Informations légales.](#)

Terms of use

The ETH Library is the provider of the digitised journals. It does not own any copyrights to the journals and is not responsible for their content. The rights usually lie with the publishers or the external rights holders. [See Legal notice.](#)

Download PDF: 06.10.2024


ETH-Bibliothek Zürich, E-Periodica, <https://www.e-periodica.ch>

Aus dem Angell Memorial Animal Hospital,
Boston, Mass., U. S. A.
(Pathological Department, Dr. D. L. Coffin)
und dem veterinär-pathologischen Institut der
Universität Zürich (Direktor: Prof. Dr. W. Frei)

Beobachtungen über die sekundäre Osteoarthropathie beim Hund

Von H. Stünzi¹

PD Dr. H. STÜNZI



Die Osteoarthropathie, eine durch langsam zunehmende, umschriebene, symmetrische Verdickung der Gliedmaßenknochen gekennzeichnete Krankheit, wurde beim Menschen erstmals 1890 von P. Marie und 1891 von Bamberger beschrieben. Seither sind entsprechende Fälle auch beim Tier (Hund, Pferd, Kuh, Schaf, Katze, Löwe, Hirsch, Huhn und Ratte) veröffentlicht worden.

Beim Menschen beginnt das Leiden mit einer langsam zunehmenden Verdickung der Phalangenenden (Trommelschlägelbildung der Finger und Zehen) und einer sich anschließenden ossifizierenden Proliferation der Knochenhaut im Bereich der distalen Partien der verschiedenen Röhrenknochen. Da das Leiden in den weitaus meisten Fällen mit chronischen Krankheiten des Respirationsapparates einhergeht, indiziert die Entwicklung von „Trommelschlägelfingern“ eine systematische Röntgenuntersuchung des Thorax und der Röhrenknochen (Hazel, 1940).

Beim Tier beginnt das Leiden mit analogen Erscheinungen; da aber das Anfangsstadium schmerzlos zu sein scheint, werden wir in praxi meistens erst fortgeschrittene Prozesse zu Gesicht bekommen. In den wenigsten einschlägigen Arbeiten wird auf die Verdickung der Phalangenenden hingewiesen, meist wurden nur die röntgenologisch und palpatorisch festgestellten Verdickungen der Röhrenknochen beschrieben. Da auch beim Tier das Leiden in den weitaus meisten Fällen mit chronischen internen Krankheiten der Respirationsorgane im Zusammenhang steht, darf eine röntgenologische und hämatologische Untersuchung nicht unterlassen

¹ Die Arbeit entstand anlässlich eines von der Schweizerischen Akademie der Medizinischen Wissenschaften und der Privatdozentenstiftung an der Universität Zürich unterstützten Studienaufenthaltes in Boston.

werden. Beim Menschen und gelegentlich auch beim Tier sind in einzelnen Fällen extrapulmonäre Primärleiden wie Leberzirrhose, Herzfehler, chronische Gastroenteritiden und Blutkrankheiten (z. B. Polycythämia vera, cf. Melton und Montuschi 1948) festgestellt worden.

Die ursprüngliche Bezeichnung „Osteoarthropathie hypertrophiant pneumique“ wird daher u. E. besser durch den Terminus „sekundäre Osteoarthropathie“ ersetzt. Die Versuche, die ursprüngliche Bezeichnung durch „Akropachie“, „Pachymelia“, „Osteoperiostitis“ usw. zu ersetzen, illustrieren die Schwierigkeiten einer adäquaten Nomenklatur.

Gelegentlich werden sowohl beim Menschen als auch beim Tier Fälle gefunden, bei denen ein Primärleiden nicht festgestellt werden kann. Dieser sehr seltenen sogenannten primären Osteoarthropathie, die z. T. vielleicht nur dank der unzulänglichen Diagnostik als idiopathisch oder primär bezeichnet werden muß, stehen die Fälle von sekundärer Osteoarthropathie (OAP) gegenüber.

Von veterinär-medizinischer Seite wurde die OAP besonders beim Hund festgestellt. Tierartliche Unterschiede grundsätzlicher Natur sind nicht festgestellt worden.

Von meinen 6 Fällen von sekundärer OAP beim Hund stammen 5 aus Boston und einer aus Zürich.

Kasuistik (tabellarische Übersicht)

Fall, Anamnese	Primärleiden	Knochenveränderungen	Bemerkungen
1. Gordon Setter, männl., 4jährig, Atemnot, Husten. OAP erst bei der klinischen Untersuchung festgestellt. Knochenauflagerungen palpierbar, nicht schmerzhaft. Lungendämpfung.	4 × 5 × 6 cm messendes <i>bronchogenes Lungenkarzinom</i> . Mitosen zahlreich. Endokarditis valv. chron. Herzdilatation, besonders rechts.	OAP in allen Gliedmaßenknochen, ausgenommen Phalanx III. Histolog.: <i>akutes</i> Stadium. Photo 1. Rumpfskelett o.B.	Chron. Stauungsleber. Milzmetastasen. Nährzustand gut.
2. Cocker Spaniel, weiblich, 11j. Gliedmaßenverdickung seit 1 Monat, Atemnot, Abmagerung.	<i>Spindelzellsarkom</i> der Pleura mit Metastasen in Lunge, Mitosen sehr zahlreich.	Generalisierte OAP, Phalanges III o.B. Histologisch: <i>akutes</i> Stadium. Photo 2.	Chron. Nephritis.
3. Cocker Spaniel, weiblich, 10j., Gliedmaßenverdickung seit 6—8 Monaten, Atemnot, Abmagerung.	<i>Bronchogenes Lungenkarzinom</i> (6 × 6 × 5 cm) mit Mitosen in mittlerer Zahl.	Generalisierte OAP, Terminalphalangen o.B. Histologisch: <i>chronische</i> OAP.	Metastasen in Lungen- und Mediastinallymphknoten Basophiles Adenom der Hypophyse.
4. Deutscher Schäfer, weiblich, 10j., Abmagerung seit 5 Monaten, OAP erst im Spital festgestellt.	<i>Adenokarzinom</i> des <i>Analbeutels</i> mit Metastasen in Lymphknoten, ferner auch in Mesenteriallymphknoten.	Mäßige OAP. Histologisch nicht untersucht.	

Fall, Anamnese	Primärleiden	Knochen- veränderungen	Bemerkungen
5. Irish Setter, männlich, 9 j., OAP als Zufallsbefund. Keine Sektion möglich.	Im Röntgenbild des Thorax sehr deutliche <i>Herzdilatation</i> , Lunge o. B.	Starke OAP der Gliedmaßenknochen (nur palpatologisch und röntgenologisch festgestellt).	Besitzer weggezogen. Eine weitere Beobachtung des Hundes nicht möglich.
6. Deutscher Schäfer, weiblich, 4½ Monate, chronische Staupe.	Ausgedehnte, chron. eitrige Bronchopneumonie, chron. Konjunktivitis. Gehirn o. B.	Ausgedehnte, mittelgradige OAP. Histologisch: akut.	Bakteriologische Untersuchung der Lunge: <i>E. coli</i> , keine Tbc.

Aus der vorstehenden Tabelle geht die Mannigfaltigkeit des Primärleidens deutlich hervor; wir beschränken uns deshalb auf die Beschreibung der eigentlichen Knochenveränderungen.

In Fall 1 und 3 wurde vom Kliniker eine harte, unschmerzhaftige Schwellung der Pfoten festgestellt, die auf die Streckseite beschränkt war. Im Fall 3 waren die Krallen deutlich verlängert.

Überblicken wir die makroskopisch wahrnehmbaren Knochenveränderungen, so wurden — in abnehmender Reihenfolge — folgende Prädispositionsstellen gefunden: Radius, Ulna, Tibia, Fibula, Metacarpalia und Metatarsalia, Phalangen I und II sowie in zwei Fällen auch die Schulterblätter. Dagegen fehlten in unsern Fällen Veränderungen am Rumpfskelett. Die Auflagerungen auf den Röhrenknochen wechselten bezüglich Zahl, Ausdehnung und Höhe, die entsprechenden Knochen der linken und rechten Körperseite zeigten stets weitgehend symmetrische Veränderungen. Die Form der einzelnen Knochenauflagerungen (sogenannte Osteophyten) wechselte von Stelle zu Stelle und von Fall zu Fall. Neben pilzförmigen, kegel- oder knopfartigen Osteophyten wurden auch brückenförmige Auflagerungen gefunden, die gelegentlich zu unregelmäßigen Rändern verschmolzen waren. In offensichtlich alten Fällen waren die Osteophyten von hoher, in den frischeren Fällen von geringerer Konsistenz. Gelegentlich ließen sich am mazerierten Knochen einzelne Osteophyten von Hand abreißen. Schon makroskopisch ließen sich auf dem *gleichen* Knochenquerschnitt Auflagerungen von verschiedener Zahl, Größe und Form feststellen. Das asymmetrische Verhalten der osteophytären Neubildungen in den einzelnen Knochenquerschnitten ließ sich aber vor allem in den histologischen Querschnitten sehr schön feststellen.

Das histologische Verhalten der Knochenveränderungen wurde an anderer Stelle eingehend beschrieben¹, weshalb wir uns auf eine zusammen-

¹ Vgl.: H. Stünzi, Histopathological observations on secondary osteoarthropathy related to lung tumors in dogs. Archives of Pathology, 1952 (im Druck).

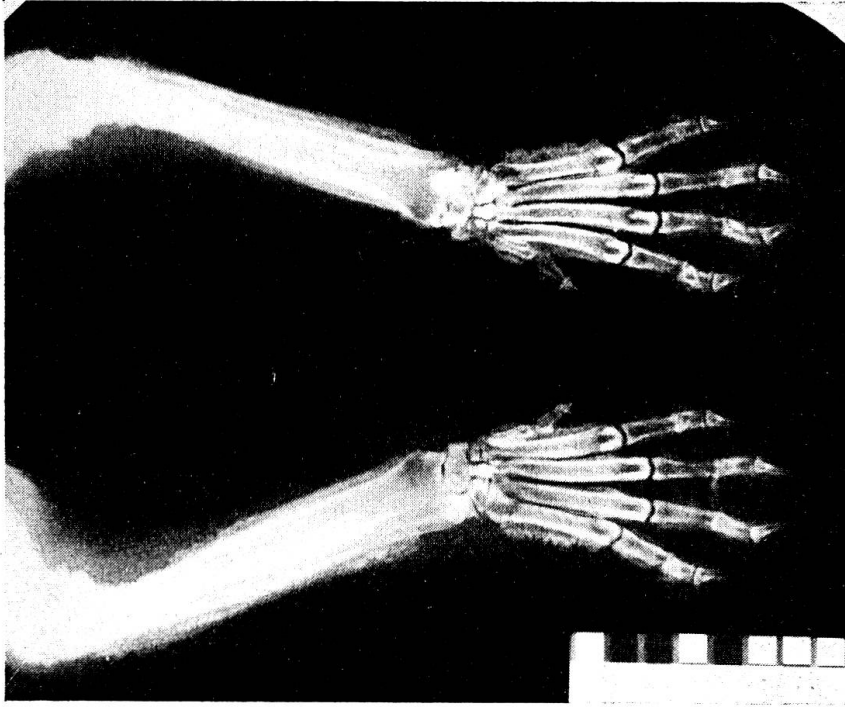


Abb. 2. Röntgenaufnahme der beiden Vordergliedmaßen von Fall 2. Deutliche Symmetrie der osteophytären Neubildungen.

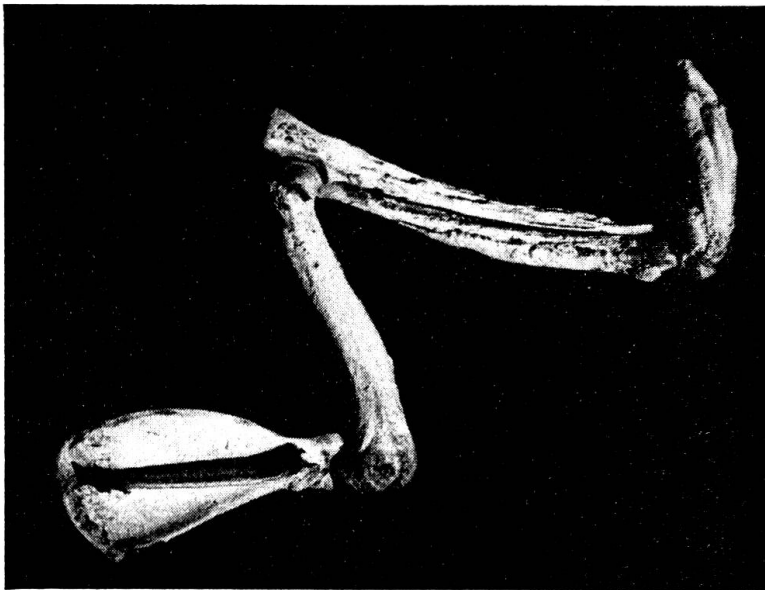


Abb. 1. Mazerierter Vorarm von Fall 1. Hochgradige periostale Knochenneubildung, besonders in den distalen Partien.

fassende Wiedergabe beschränken. Ein Vergleich der Fälle unter dem Mikroskop zeigt uns sofort, daß wir zwischen aktiven und m. o. w. inaktiven Prozessen zu unterscheiden haben. Im ersteren Fall wird ein stürmischer An- und Umbau, im letzteren ein langsam sich entwickelnder, offenbar zyklisch verlaufender Prozeß festgestellt. Im ersten können wir von akutem, beim weniger aktiven Prozeß von chronischem, offenbar von Ruheperioden unterbrochenem Verlauf sprechen.

Histologisch ist das *akute* Stadium durch eine sehr starke Dickenzunahme des kambialen (germinativen) Gewebes der äußern Knochenhaut gekennzeichnet. Die äußere, aus fibrillärem Bindegewebe aufgebaute Schicht des Periosts zeigt entweder keine Veränderungen oder gelegentlich eine mäßige, umschriebene Durchsetzung mit Rundzellen. Das Kambium bildet ein trabekuläres Gerüst aus fibrillärer, kalkarmer Knochensubstanz. Die intertrabekulären Räume sind von einem primitiven (cambialen) Gewebe ausgefüllt, das zahlreiche sternförmige Zellen enthält und einen Osteophytensaum bildet. In der Tiefe des neuen periostalen Knochengürtels nimmt die Menge der eingelagerten Kalksalze offensichtlich zu. In einzelnen Sektoren werden die primitiven Trabekel mit Hilfe von Osteoklasten zu einem lamellären, kalkreichen Knochen umgebaut. In diesen lokalen Umbauzonen wird m. o. w. gleichzeitig auch das primitive kambiale Bindegewebe zu einem hämatopoetischen Knochenmark umgewandelt. Oft werden in diesen Umbauzonen die angrenzenden Schichten der Knochenkompakta ebenfalls lakunär abgebaut, so daß der periostale Knochengürtel stellenweise nur noch mittels dünner, lamellärer Knochenbälkchen mit dem Cortex verbunden ist. Der Cortex selbst enthält oft ausgeweitete Haver'sche Kanäle, in denen ebenfalls ein osteoklastischer Umbau stattfinden kann. In jenen Sektoren werden gelegentlich auch flache *endostale* Osteophyten angetroffen, die aus unregelmäßigen, fibrillären Knochenbälkchen bestehen. Das Fettmark zeigt gelegentlich eine Aktivierung zu blutbildendem Knochenmark.

Das *chronische* Stadium ist durch eine fortgeschrittene Reifung des aufgelagerten periostalen Knochens gekennzeichnet. Trabekuläre Strukturen sind nur ausnahmsweise vorhanden, oft sieht man lediglich die Spuren einer ringförmigen Apposition von Knochensubstanz. Zwischen den einzelnen Ablagerungen von Knochensubstanz liegen sogenannte Zementlinien, die den zyklischen Verlauf der Knochenanbildung beweisen. Die Zahl dieser Grenzlinien wechselt von Sektor zu Sektor. Wir dürfen deshalb annehmen, daß die Knochenneubildung oft nur auf einzelne Sektoren beschränkt war. Das periostale Kambium ist in diesen Fällen dünn.

Die *Pathogenese* der OAP war lange Zeit Gegenstand von Diskussionen. Hatte man früher die Periostprozesse auf Streuung von Bakterien, Toxinen oder toxischen Zerfallsprodukten aus den primären Krankheitsherden der inneren Organe zurückgeführt, so sieht man heute mehr und mehr die auslösende Ursache in einer *arteriellen Hyperämie* in den peripheren Körpergebieten bei *verminderter Sauerstoffspannung des Blutes* (Mendlowitz, Mendlowitz und Leslie, Charr und Svenson sowie Mauer). Diese moderne Hypothese basiert nicht nur auf sorgfältiger Beobachtung spontaner Fälle, sondern auch auf experimentellen Ergebnissen (Mendlowitz und Leslie).

Wenn wir bedenken, daß durch Apposition eines periostalen Knochengürtels die Funktion des Röhrenknochens (statisch und dynamisch, z. B. Verlagerung der Ansatzstellen von Kräften) geändert wird, so verstehen wir,

daß lokale Umbauvorgänge sowohl in der neugebildeten Knochenmanschette als auch im ursprünglichen Cortex Platz greifen müssen (Cremp).

Wir gehen mit Gall und Mit. einig, daß Ansatzstellen von Bändern und Sehnen Prädilektionsstellen für einen intensivierten Periostprozeß darstellen. Vermutlich spielen aber noch andere lokale Faktoren eine Rolle. Eine topographische Untersuchung der prädestinierten Knochenstellen wäre wünschenswert.

In einigen Fällen von OAP beim Menschen wurden endokrine Störungen beobachtet, in der Arbeit von Fried (1943) wurde eine Kombination von Akromegalie mit OAP beschrieben. Dem basophilen Adenom der Hypophyse in Fall 3 möchten wir nur untergeordnete Bedeutung beimessen. Die allerdings sehr spärlichen Berichte über Hypophysenadenome beim Tier (Brandt) erwähnen keine Knochenveränderungen i. S. der Osteoarthropathie.

In der ältern europäischen Literatur wird die OAP der Tiere fast ausschließlich mit Tuberkulose in Zusammenhang gebracht (Hund: Cadiot [1895], Ball u. Almartine [1908], Cotchin [1944], Wirth [1921, 1926], beim Pferd: Liénaux [1909], Cotchin [1944], beim Huhn: Besnoit u. Robin [1923], bei einer Löwin: Ball u. Lombard [1926] usw.). Neben chronischen Infektionen mit andern Erregern (Ball [1929] u. a.) wurden in den letzten 25 Jahren in zunehmendem Maße auch primäre oder sekundäre Geschwülste der tiefern Atmungsorgane beschrieben (Hund: Hebrant, Antoine u. Liégeois [1926], Klarenbeek u. Hoogland [1930], Robin u. Brion [1933], Poley u. Taylor [1942], Wissing u. Weisz [1943], Rumney u. Schofield [1950], Schlotthauer u. Millar [1951], beim Rind: Laszlo [1929]).

Wir stellen fest, daß das Primärleiden polyätiologischen Ursprungs ist und daß die sekundären Knochenveränderungen lediglich ein Symptom darstellen.

Zusammenfassung

Es wurden sechs Fälle von sekundärer Osteoarthropathie beim Hund beschrieben, von denen 5 pathologisch-anatomisch untersucht werden konnten. Das Leiden trat bei 4 Hunden als Folge von primären (3) oder sekundären (1) Lungengeschwülsten, auf, bei einem weiteren, jungen Hund wurde eine chronische Bronchopneumonie beobachtet. In einem weiteren Fall (in dem eine Sektion verweigert wurde), wurde röntgenologisch eine deutliche Herzdilatation festgestellt.

Die *akuten* Formen der Osteoarthropathie sind durch einen stürmischen An- und Umbau im neugebildeten periostalen Knochen gekennzeichnet, während die *chronische* Osteoarthropathie einen schleichenden, zyklischen Verlauf nimmt. Die sekundäre Osteoarthropathie ist ein Symptom, das eine röntgenologische Untersuchung der Brustorgane indiziert. Das Primärleiden ist polyätiologischen Ursprungs.

Résumé

L'auteur décrit six cas d'ostéoarthropathie secondaire chez le chien, dont cinq ont été examinés au point de vue anatomo-pathologique. Chez 4 chiens, l'affection a

résultaté de tumeurs pulmonaires primaires (3) ou secondaires (1); chez le cinquième, un jeune, on a observé une broncho-pneumonie chronique. La radiographie du sixième patient (l'autopsie a été refusée) a présenté une dilatation cardiaque marquée.

Les formes *aiguës* de l'ostéarthropathie se caractérisent par d'énormes surproductions et modifications dans le périoste néoformé, tandis que l'ostéarthropathie *chronique* accuse une évolution insidieuse, cyclique. L'ostéarthropathie secondaire est un symptôme que révèle l'examen radiographique des organes thoraciques. L'affection primaire est polyétiologique.

Riassunto

Sono stati descritti sei casi di osteoartropatia secondaria nel cane, dei quali 5 hanno potuto essere esaminati sotto l'aspetto anatomopatologico. In 4 cani la malattia si verificò come una conseguenza di tumori primari (3) o secondari (1); in un altro cane giovane fu osservata una broncopolmonite cronica. In un altro caso ancora (nel quale venne rifiutata l'autopsia), coi raggi Röntgen fu stabilita una evidente dilatazione cardiaca.

Le forme *acute* dell'osteoartropatia sono contraddistinte da una formazione e ricostruzione nell'osso periostale neoformato, mentre l'osteoartropatia *cronica* assume un decorso lento, ciclico. L'osteoartropatia secondaria è un sintomo che serve d'indicazione ad un esame Röntgen degli organi pettorali. La malattia primaria ha origine da più cause.

Summary

Six cases of secondary osteoarthropathia in dogs were described, 5 of which could be investigated anatomico-pathologically. In 3 dogs the anomaly was a sequel of primary, in 1 of secondary lung tumors, in a young dog of chronic bronchopneumonia. In 1 case (where post mortem was impossible) X-rays demonstrated heart dilatation. The acute osteoarthropathia is characterised by violent production and transformation in the new periostal bone tissue, the chronic form has a lingering cyclic course. The secondary osteoarthropathia is a symptom, which requires a röntgenological examination of the pectoral organs. The primary disease has various causes.

Literaturverzeichnis

- Ball, N.: Arch. wiss. u. prakt. Tierheilk. 60, 235, 1929. — Ball, V. u. Alamartine, H.: Gaz. de l'Hosp. 85, 1587, 1912. — Ball, V. u. Lombard C.: Bull. de l'Ac. de Méd. 95, 16, 1926. — Bamberger, E.: Z. klin. Med. 18, 193, 1891. — Besnoit u. Robin: zit. nach Hebrant u. Mitarb. — Brandt, A. J.: Skand. Vet. Tidskr. 30, 875, 1940. — Cadiot: Rec. de Méd. vét. 89, 221, 1912. — Charr, R. u. Svenson, P. C.: Am. J. Roentgenol. 55, 325, 1946. — Cotchin, E.: Brit. Vet. Journ. 100, 45, 1944 (Hund) und 100, 261, 1944 (Pferd). — Cremp, C.: Virch. Arch. 271, 467, 1929. — Fried, B. M.: Arch. Int. Med. 72, 565, 1943. — Gall, E. A., Bennett, G. A. u. Bauer, W.: Am. J. Path. 27, 349, 1951. — Hazel, W. V.: J. thoracic Surg. 9, 495, 1940. — Hebrant, Antoine u. Liégeois: Ann. de Méd. vét. 71, 1, 1926. — Klarenbeck, A. u. Hoogland, H. J. M.: Tijdschr. v. Diergeneskd. 57, 870, 1930. — Laszlo, F.: ref. in D. t. Wschr. 37, 776, 1929. — Liénaux, M.: Ann. de Méd. vét. 48, 143, 1899 und id. 58, 313, 1909. — Marie, P.: Rev. de Méd. Paris 10, 1, 1890. — Mauer, E. F.: Am. Heart J. 34, 852, 1947. — Melton, G. u. Montuschi, E.: Proc. Royal Soc. of Med. 41, 101, 1948. — Mendlowitz, M.: Medicine 21, 269, 1942. — Mendlowitz, M. u. Leslie, A.: Am. Heart J. 24, 141, 1942. — Poley, Ph. P. u. Taylor, J. S.: J. A. V. M. A. 100, 346, 1942. — Robin, V. u. Brion, A.: Bull. de l'Ac. vét. de France, 6, 418, 1933. — Rumney, W. J. u. Schofield, F. W.: Canad. J. comp. med. 14, 385, 1950. — Schlotthauer, C. F. u. Millar, J. A. S.: J. A. V. M. A. 119, 442, 1951. — Wirth, D.: Z. f. Tuberk. 34, 393, 1921; id.: in Stang u. Wirth: Tierheilkunde und Tierzucht, Bd. I, Urban u. Schwarzenberg, Wien, 1926. — Wis-sing E. G. u. Weisz L.: Am. J. Roentgenol. 50, 527, 1943.

* * * * *

FEIER ZUM 50JÄHRIGEN BESTEHEN
DER VETERINÄR-MEDIZINISCHEN FAKULTÄT
DER UNIVERSITÄT ZÜRICH

Festakt in der Aula der Universität Zürich
unter Mitwirkung des Akademischen Orchesters
Leitung: Musikdirektor *Ernst Hess*

Samstag, den 24. Mai 1952, 10.15 Uhr

1. *J. Haydn*: Ouvertüre in g-moll
2. Begrüssung und Ansprache des Herrn Rektors der Universität,
Professor Dr. W. Gut
3. Ansprache des stellvertretenden Direktors des Erziehungswesens
des Kantons Zürich, Herrn Regierungsrat *Dr. med. h.c. J. Heusser*
4. *Joh. Chr. Bach*: Larghetto, Gavotte, Gigue aus der Oper «Amadis
des Gaules» (Erstaufführung)
5. Festrede des Dekans der Veterinär-Medizinischen Fakultät der
Universität Zürich, Herrn *Professor Dr. Emil Hess*:
AUFGABEN UND ZIELE DER MODERNEN TIERSEUCHEN-
BEKÄMPFUNG
6. Ehrungen
7. Ansprache des Vertreters der Studentenschaft der Veterinär-
Medizinischen Fakultät
8. Gaudeamus igitur (mit Begleitung des Orchesters)