

Beitrag zur Klinik, Histopathologie, Therapie und Prophylaxe der Epuliden des Hundes

Autor(en): **Bodingbauer, Joseph**

Objektyp: **Article**

Zeitschrift: **Schweizer Archiv für Tierheilkunde SAT : die Fachzeitschrift für Tierärztinnen und Tierärzte = Archives Suisses de Médecine Vétérinaire ASMV : la revue professionnelle des vétérinaires**

Band (Jahr): **96 (1954)**

Heft 2

PDF erstellt am: **21.07.2024**

Persistenter Link: <https://doi.org/10.5169/seals-589492>

Nutzungsbedingungen

Die ETH-Bibliothek ist Anbieterin der digitalisierten Zeitschriften. Sie besitzt keine Urheberrechte an den Inhalten der Zeitschriften. Die Rechte liegen in der Regel bei den Herausgebern.

Die auf der Plattform e-periodica veröffentlichten Dokumente stehen für nicht-kommerzielle Zwecke in Lehre und Forschung sowie für die private Nutzung frei zur Verfügung. Einzelne Dateien oder Ausdrucke aus diesem Angebot können zusammen mit diesen Nutzungsbedingungen und den korrekten Herkunftsbezeichnungen weitergegeben werden.

Das Veröffentlichen von Bildern in Print- und Online-Publikationen ist nur mit vorheriger Genehmigung der Rechteinhaber erlaubt. Die systematische Speicherung von Teilen des elektronischen Angebots auf anderen Servern bedarf ebenfalls des schriftlichen Einverständnisses der Rechteinhaber.

Haftungsausschluss

Alle Angaben erfolgen ohne Gewähr für Vollständigkeit oder Richtigkeit. Es wird keine Haftung übernommen für Schäden durch die Verwendung von Informationen aus diesem Online-Angebot oder durch das Fehlen von Informationen. Dies gilt auch für Inhalte Dritter, die über dieses Angebot zugänglich sind.

Aus 1–9 geht hervor, daß es sich bei den „K.K.-Erregern“ nicht um irgendwelche, akzidentelle Keime handelt. Beizufügen ist noch, daß das unter 9. erwähnte Versuchsrind vor der Infektion einen positiven Agglutinationstiter von 1:80 in bezug auf den K.K.-Stamm 16226 aufwies, so daß die überaus heftige Reaktion wohl z.T. als eine Allergieerscheinung zu deuten ist, wie ja allergische Momente auch beim Zustandekommen der K.K. jedenfalls eine Rolle spielen.

Aus dem Institut für Histologie und Embryologie
(Vorstand: Professor Dr. Josef Michalka) der Tierärztlichen Hochschule in Wien

Beitrag zur Klinik, Histopathologie, Therapie und Prophylaxe der Epuliden des Hundes

Von Assistent Privat-Dozent Dr. med. vet. Joseph Bodingbauer

Als Epuliden werden seit Hippokrates (zit. nach Kaiserling) und Galenos (zit. nach Römer) alle auf dem Zahnfleisch sitzenden Neubildungen bezeichnet. Später schränkte man die Bezeichnung auf Fibrome und Sarkome des Alveolarfortsatzes ein, und in letzter Zeit werden in der Humanmedizin nur mehr die gutartigen Neoplasmen des Zahnfleisches in die Gruppe der Epuliden gestellt, wobei sie von der Mehrzahl der Autoren nicht als echte Geschwülste, sondern als reaktive Neubildungen angesprochen werden.

Da die Beurteilung der tierischen Epuliden meines Wissens noch nicht unter diesem Gesichtswinkel erfolgte, außerdem nur spärliche Berichte über die benignen Zahnfleisch-Neoplasmen vorliegen, erscheinen mir meine diesbezüglichen Beobachtungen und Untersuchungen einer Veröffentlichung wert.

Siedamgrotzky (1873) schildert die Entfernung einer rötlichen derben Zahnfleischgeschwulst der Inzisivengegend am Unterkiefer eines Hundes, mittels der elastischen Ligatur nach Dittel.

Rizzieri (1891) berichtet über ein „epulide sarcomatosa“ bei einer zweijährigen D. Dogge. Die Geschwulst, deren Lokalisation nicht näher angegeben wird, maß 8×9 cm.

Joest (1926) bezeichnet als „Epulis“ schlechtweg alle Geschwülste des Zahnfleisches, wobei er den Namen nur im topographischen Sinne gebraucht. Am häufigsten würden Pferde und Hunde davon betroffen.

Nach W. Meyer (1940) handelt es sich bei den Epuliden der Tiere meist um Sarkome. Unter 16 E. beim Hund erwiesen sich 14 sarkomatös, 2 waren Osteofibrome.

Dirks (1943) beschreibt ein taubeneigroßes E. bei einem dreijährigen Jagdhund in der Gegend des maxillaren Pm^3 , das sich innerhalb eines Jahres verdoppelte und drei Wochen nach der Operation rezidierte. Histologisch war das Neoplasma durch den Gefäßreichtum, das Überwiegen des Bindegewebes, sowie durch „teils sehr winzige, teils größere, die Zellen verdrängende Hohlräume“ gekennzeichnet.

B. Meyer (1943) berichtet über ein inoperables, kleinapfelgroßes E. sarcomatosa bei einem neunjährigen Bastard. Der Tumor bestand aus „hirnmarkähnlichem, dunkel bis graurot gefärbtem Gewebe, das tief in die Markhöhlen eingewachsen war“.

Die statistische und histologische Studie von Mulligan (1948) umfaßt 120 Neoplasmen bei 98 Hunden, wovon 66 benigner Natur sind. Diese setzen sich zusammen aus 28 Adenomen, 12 Papillomen, 9 Mischgeschwülsten, 7 Melanomen, 3 Lipomen, 4 Fibromen, 2 Myxomen und einer Epidermalzyste. Ob und wie viele Epulis sich darunter befanden, konnte ich nicht eruieren, da mir leider das Original der Arbeit nicht zur Verfügung stand. Dasselbe gilt von dem Buche desselben Autors „Neoplasm of the Dog“, von dem mir nur eine kurze Besprechung zugänglich war.

Gleich Joest faßt Cohrs (1949) alle Zahnfleischgeschwülste unter dem Namen Epulis zusammen und fordert gleich diesem die Kennzeichnung durch Hinzufügung des betreffenden Adjektives. Von den Bindegewebsgeschwülsten werden die Sarkome bezüglich Häufigkeit an erster Stelle gestellt, diesen folgen die Fibrome.

In der Rubrik „Questions and Answers“ (The Vet. Rec. Vol. 62, p. 485, 1950) fand ich eine Mitteilung über einen Oberkiefertumor bei einer sechsjährigen Bullterrier-Hündin. Der anfänglich erbsengroße Tumor erreichte eine Größe von $\frac{1}{2} \times 8$ Zoll und ging aboral auf den harten Gaumen über. Da ferner eine Blutungsbereitschaft besteht, glaubt der Beantworter, daß ein maligner Tumor vorliegt.

Über das sehr umfangreiche humanmedizinische Schrifttum will ich des beschränkten Raumes halber nur ganz kurz und summarisch berichten.

Einige Forscher wie Häupl, Kaiserling, Ritter, Rygge u. a. lehnen die frühere Einteilung der E. in die Gruppe der echten Geschwülste ab und fassen sie als reaktiv entzündliche Neubildung auf. Als Beweise für die Richtigkeit dieses Gedankenganges werden re- und progressive Epithelveränderungen ins Treffen geführt, die sich in Auflockerung bzw. Vorwachsen gegen das subepitheliale Bindegewebe äußern. Ferner wird auf das häufig vorkommende Granulationsgewebe hingewiesen und die Verwechslungsmöglichkeit zwischen Fibroblasten und Sarkomzellen aufgezeigt.

Bei den menschlichen E. werden ungemein häufig Riesenzellen gefunden. Da die Bildung zur Produktion von Riesenzellen nicht allgemein besteht wird erwogen, ob evtl. konstitutionelle Momente eine Rolle spielen. Auf diesen Punkt werde ich bei der Besprechung meiner Befunde noch zurückkommen.

Trotz des histologischen Bildes ist nach Römer u. a. die Epulis „durchaus gutartig“, sie bildet auch niemals Metastasen und zeigt weder infiltrierendes Wachstum, noch ulzerösen Zerfall. Immerhin besteht eine örtliche Rezidivneigung, wenn nicht die ganze Geschwulst abgetragen wird.

Daß die Epuliden infolge ihres Reichtums an Riesenzellen mitunter weniger gutartig bleiben, hebt E. Euler ausdrücklich hervor. Er vertritt mit Axhausen, Konjetzky, Lukomsky, Recklinghausen, Ritter, Siegmund und Weber sowie zahlreichen anderen Forschern die Ansicht, daß die Epulis als entzündliche Neubildung bzw. als Ostitis fibrosa zu werten sei.

Das Wachstumstempo ist sehr verschiedenartig und steht nicht immer im geraden Verhältnis zu der Art des Tumors, da die benignen Formen mitunter rascher wachsen, als die sarkomatösen Neoplasmen. Auch kann das Entwicklungstempo bei ein und demselben Epulis wechseln.

Für die Wachstumsbeschleunigung werden sowohl exogene, als auch endogene Reize genannt. Zu den ersteren zählen die Einwirkungen bei der Zahnextraktion, bei der unsachgemäßen Zahnpflege und Zahnsteinentfernung u. a. m. Für endogene Wachstumspotenzen sprechen die Beobachtungen von Blum, Fujibayashi und Yamada, Peter, Shibata und Uhmayasie u. a., daß die Epuliden bei graviden Frauen häufig auftreten, oder schon bestehende in der Schwangerschaftsperiode rascher wachsen, sowie, daß sie sich gelegentlich auch nach der Schwangerschaft zurückbilden können. Peter beschreibt zwei Riesenzellepulis, die bei einer 23jährigen

Frau im dritten Schwangerschaftsmonat auftraten. Das Verhalten dieser als „zentrale Granulome“ bezeichneten Epuliden (ungehemmtes Wachstum mit ausgedehnten Knochenzerstörungen) spricht nach Peter für eine Annäherung an den Blastom-Charakter. Daher fordert er „Entfernung im Gesunden“ und gleichzeitige oder postoperative Strahlenbehandlung.

Die Epuliden werden beim Menschen erheblich groß (Hühnerei- bis Faustgröße), doch kommen solche Formen dank der zahnärztlichen Aufklärung und Betreuung heutzutage nur mehr selten zur Beobachtung.

Nach Römer können die Epuliden an jeder Stelle des Alveolarfortsatzes sich entwickeln. Als Lieblingsplatz wird von ihm die Vorder- und Mittelpartie, seltener die Molarengengegend genannt. Partsch hält die Prämolarengengegend, Perthis die Eckzahnregion und Hesse das Frontzahnggebiet für Prädilektionsstellen. Ob der Ober- oder Unterkiefer bevorzugt befallen wird, bleibt strittig. An den fazialen Kiefertteilen treten die Epuliden häufiger auf als an den lingualen Seiten.

Als Ausgangspunkte gelten das Zahnfachperiost, das Periodontium, das Ligamentum circulare und die Interdentalpapillen.

Menschen im Alter von 31–40 Jahren sind nach der Tabelle von Grüner am häufigsten Träger von Epuliden. Die Häufigkeit nimmt nach unten und oben ab, so daß beispielsweise Kinder im Alter von 1–10 Jahren zu 8,44% und über sechzig Jahre alte Menschen zu 5,06% befallen sind.

Übereinstimmend wird betont, daß beim weiblichen Geschlecht ein höherer Befall (nach Hesse im Verhältnis von 3,2:1 bzw. 4:1, nach Grüner 2,2:1) zu verzeichnen ist.

Klinische Befunde

Gelegentlich der Untersuchung der Mundhöhle, oder bei der Zahnsteinentfernung können als Nebenbefund ganz kleine Anfangsstadien von etwa Stecknadelkopfgröße entdeckt werden. Nicht selten finden sich Epulis größerer Ausdehnung (s. Abb. 1).

Die oberflächlichen Formen sind – wahrscheinlich infolge des dauernden Druckes durch die sie bedeckenden Wangen – meist flach, hängen oftmals stielartig mit der Unterlage zusammen und überdecken dann, je nach ihrer Ausdehnung, einen oder mehrere Zähne. Dabei drücken sich die Zähne in die sie bedeckende Tumorfläche ein, die dadurch zum Negativ der betreffenden Zähne wird (Abb. 1).

Bei tiefer sitzenden Arten kommt es hingegen zu einer Lockerung und Verdrängung der benachbarten Zähne dadurch, daß der Druck des wachsenden Neoplasmas die Zahnalveolen zum Abbau bringt.

Das Auftreten der Epuliden an den verschiedenen Kiefertteilen ist, ähnlich wie beim Menschen, recht verschieden. Die Bevorzugung des Oberkiefers ist augenfällig, denn 32 von 48 Epuliden entfallen auf den Oberkiefer, der Rest (16) auf den Unterkiefer. Bemerkenswert ist auch der bevorzugte Befall der bukkalen Anteile des Alveolarfortsatzes. Das Frontzahnggebiet war siebenmal, die vordere Prämolarengengegend dreizehnmal und der rückwärtige Prämolaren- und Molarenbereich, insbesondere die nächste Umgebung der Sectorii, sechzehnmal Sitz der Neoplasmen. Ich möchte diesbezüglich darauf hinweisen, daß die Reißzähne den größten Hundertsatz (46) an Frakturen

aufweisen (Bodingbauer, 1947). Ich habe diesen Befund mit der über- großen Beanspruchung dieser Zahnsorte beim Kauakt erklärt und glaube nicht fehlzugehen, wenn ich für das gehäufte Auftreten der Epulis an diesem Orte gleichfalls die exponierte Lage und die daraus resultierende Reiz- summation belaste. Es können ferner die Arbeit der Futterzerkleinerung sowie gewisse Unarten (Schaben, Benagen von Holz und harten Gegen- ständen) die Gingiva chronisch irritieren, die dann, bei vorhandener Bereit- schaft, mit einer Gewebswucherung antwortet.

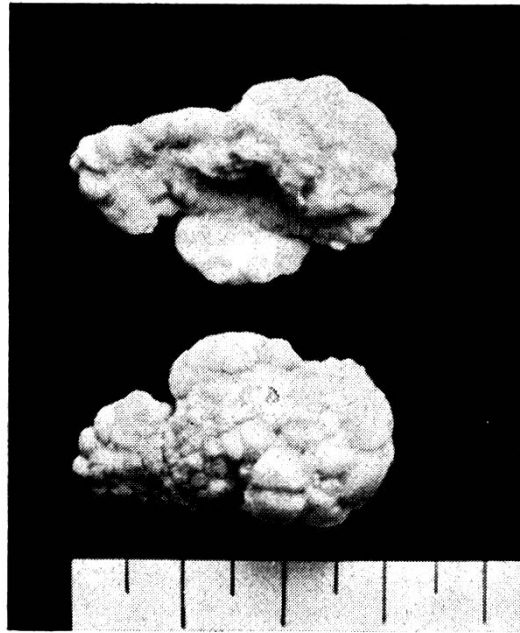


Abb. 1. Operativ entferntes Epulis fibrosa von einer 5 Jahre alten Deutschen Boxerhündin. Das Neoplasma überwucherte den rechten unteren Sectorius und zum Teil auch dessen Nach- barn. Das obere Bild läßt den Abdruck des Sectorius erkennen, das untere Bild zeigt die gelappte Außenseite.

Für den bevorzugten Befall der labialen bzw. bukkalen Kieferränder möchte ich ferner noch die Zahnsteinbildung als wichtigsten ursächlichen Faktor herausstellen. Ich konnte nämlich beobachten, daß das Auftreten dieser reaktiv entzündlichen Neubildungen in der Regel an das Vorhanden- sein von Zahnstein geknüpft ist, der erfahrungsmäßig beim Hunde vorzüglich an den lippen- bzw. wangenseitigen Zahnflächen sich ansetzt.

Die Einwirkung thermischer oder toxischer Reize dürfte beim Hund ein außerordentlich seltenes Vorkommnis sein. Desgleichen werden auch infek- tiöse Reize kaum in Frage kommen. Ich konnte jedenfalls niemals Zusammen- hänge zwischen Infektionskrankheiten und Epulisgenese feststellen. Die im Verlaufe der Leptospirose gelegentlich auftretenden Ulcera an der Wangen- schleimhaut und an der Umschlagfalte fehlen meist an der Gingiva.

Grad und Dauer der Reizeinwirkungen sind sicherlich für die Art der ent- stehenden Epulis mitbestimmend. Schwächere Reize werden sich haupt- sächlich im Epithel der Gingiva auswirken, während stärkere und andauernde

Reize die Bindegewebsschichten, ferner auch das Periodontium und das Periost der Zahnfächer beeinflussen und die spezifischen Zellen dieser Gewebe zu einer Abwehrtätigkeit anregen dürften. Damit wäre auch der Grund für den verschiedenen Konsistenzgrad der Epuliden aufgezeigt. Zwischen dem relativ weichen, gefäßreichen Epulis und dem *E. osteoplastica* reihen sich die verschieden derben Abarten der *E. fibrosa* ein. Dementsprechend ist auch die Farbe different. Die *E. teleangiectatica* weist dunkelrote, mitunter auch graurötliche Farbschattierungen auf; hingegen weichen die fibrösen Formen in ihrer Farbe kaum vom Mutterboden ab. Im Anschnitt zeigen sie entsprechend ihrem histologischen Aufbau eine weißlich-rötliche Farbe.

Ähnliche Gesichtspunkte können auch bezüglich der Oberfläche der Epuliden Platz greifen. Die bindegewebigen Formen zeigen meist ein glattes oder leicht höckeriges Oberflächenrelief und weisen manchmal auch eine Lappung auf. Diese Lappen sind dann Gegenstand weiterer Gewebsreizungen, die sich im mikroskopischen Bilde durch eine mehr oder weniger starke Rundzelleninfiltration an den exponierten Stellen dokumentieren. Bei lange anhaltenden Irritationen kann es mitunter auch zu Verletzungen der Epitheldecke kommen. Schwerere Epitheldefekte und Ulzera konnte ich allerdings nur bei der *E. teleangiectatica* antreffen. Bei dieser Abart kann es auch zu Blutungen aus den stark erweiterten Gefäßen aus geringfügigen Anlässen kommen.

Bei 2307 Hunden fanden sich 48 Epulisträger; dies entspricht einer Frequenz von 2,08%. Ähnlich wie beim Menschen stellt auch hier das weibliche Geschlecht einen erheblich höheren Hundertsatz bei, da 33 Hündinnen und nur 15 Rüden Epuliden aufwiesen. Ob und wieweit dabei hormonale Geschehnisse ursächlich damit zusammenhängen, wage ich nicht zu entscheiden. An dieser Stelle möchte ich nochmals auf die beim Menschen festgestellten Beziehungen zwischen Schwangerschaft und Epulisgenese hinweisen. Beim Hunde können ähnliche Zusammenhänge wegen der kurzen Trächtigkeitsperiode dieser Tierart wohl nicht merklich in Erscheinung treten. Eine Überprüfung der diesbezüglichen Verhältnisse bei unseren Großtieren wäre jedoch eine dankenswerte Aufgabe.

Tabelle

1	2	3	4	5	6	7	8	9	10	11	12	13	14	Alter in Jahren
0	1	3	5	7	4	6	5	3	3	0	0	1		Zahl der Epulisträger

Die obenstehende Tabelle zeigt, daß mit zunehmendem Alter die Epuliden häufiger auftreten. Ich möchte diese Tatsache gleichfalls mit der Zahnsteinbildung in ursächlichen Zusammenhang bringen. Es mögen aber auch andere Faktoren, wie beispielsweise die höhere Anfälligkeit der Gewebe bei älteren Individuen, mitschuldig sein.

Konkrete Angaben über das Wachstumstempo können derzeit noch nicht gemacht werden, da eine längere Beobachtung geeigneter Fälle in einer Privatordination schwer möglich ist. Man kann jedoch annehmen, daß dieselben Reize, die die Entstehung eines Epulis bedingen, auch für die Beschleunigung des Wachstumstempos verantwortlich sind. Wie bereits erwähnt, sind auch endogene Wachstumspotenzen auch beim Hunde und den anderen Haustieren durchaus denkbar, bisher jedoch nicht aufgezeigt worden.

Trotzdem ein Großteil meiner Fälle in Beobachtung blieb und zum Teil auch Röntgenkontrollen (am Röntgen-Institut der Tierärztlichen Hochschule Wien, Vorstand Prof. Dr. A. Pommer) durchgeführt werden konnten, wurden niemals Metastasen festgestellt. Diese Tatsache spricht gleichfalls für den entzündlich reaktiven Charakter der Epuliden beim Hund.

Hingegen konnte ich in Analogie mit den Verhältnissen beim Menschen eine Neigung zu Rezidiven insbesondere dann beobachten, wenn die Entfernung zu wenig radikal erfolgte oder wenn die ursächlichen Noxen, z. B. Zahnsteinbildung, neuerlich in Erscheinung traten.

Der Vollständigkeit halber führe ich die Rassen an, bei welchen sich Epuliden fanden. Die Anzahl der Epulisträger ist in Klammer gesetzt. Diese Zahlen besitzen nur bedingten Wert, da die einzelnen Rassen zahlenmäßig sehr verschieden vertreten sind.

Bastarde (11), Drahthaar Foxterrier (7), Deutsche Schäferhunde (6), Dobermannpinscher (2), Kurzhaardachshunde (4), Langhaardachshunde (5), Deutsche Boxer (3), Airedale Terrier (2), Glatthaar Foxterrier (2), Tsao Tsao (1), Deutsch Kurzhaar (3), Zwergspitze (2).

Die Frage, ob und wieweit eine rassenmäßige Anfälligkeit beim Hunde vorhanden ist und welche Faktoren (z. B. Pigmentreichtum) dabei ausschlaggebend sind, müßte durch eingehende Untersuchungen geklärt werden.

Histo-pathologische Untersuchungen

Meine Untersuchungen ergaben, daß die Epulis in histologischer Hinsicht eine Unterteilung in verschiedene Typen zuläßt, deren Charakteristika an einigen Beispielen besprochen werden sollen.

Unter den 21 untersuchten Epuliden fanden sich folgende Unterarten: E. fibrosa 10, E. teleangiectatica 2, E. osteoplastica 4, E. gigante cellulare 1, epithelführende Epuliden 4.

Es steht also die E. fibrosa bezüglich Häufigkeit an erster Stelle. Der bindegewebige Aufbau ist bereits bei gewöhnlicher Hämatoxylin-Eosin-Färbung, insbesondere jedoch bei van Gieson-Färbung in die Augen fallend. Das Bindegewebe ist entweder derb oder infolge Anwesenheit zahlreicher Gefäße mehr locker gefügt. Oftmals sind die Gefäße parallel angeordnet, welcher Zustand den entzündlichen Charakter der Epuliden unter-

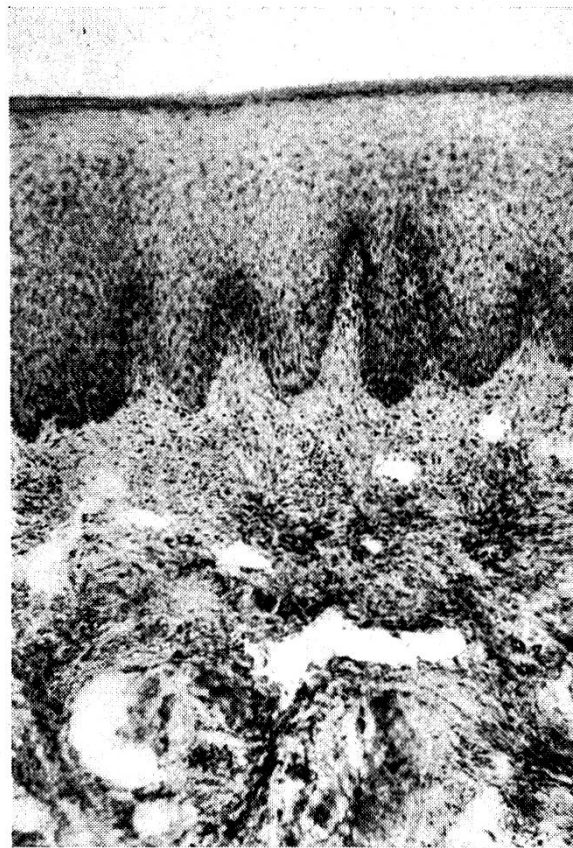


Abb. 2. E. fibrosa mit verhornender Epitheldecke. Das lockere, wirr angeordnete Bindegewebe beherbergt zahlreiche Lymphgefäße und Gefäßkapillaren. Hämatoxylin-Eosinfärbung. 32 ×.

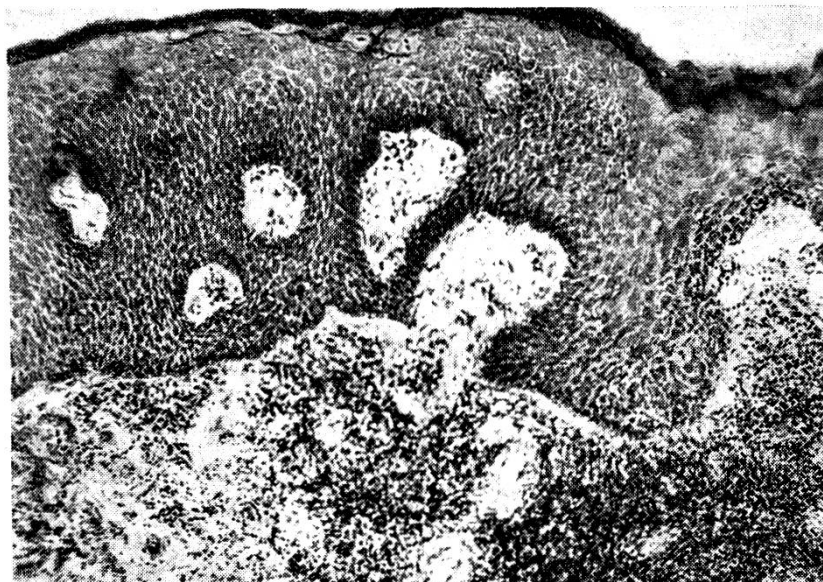


Abb. 3. Augenfällige subepitheliale kleinzellige Infiltration, zum Teil in Knötchenform. Hämatoxylin-Eosinfärbung. 95 ×.

streicht. Die Dichtigkeit, bzw. Derbheit ist offensichtlich durch eine engere Lagerung und insbesondere durch Überkreuzung der Bindegewebsbündel

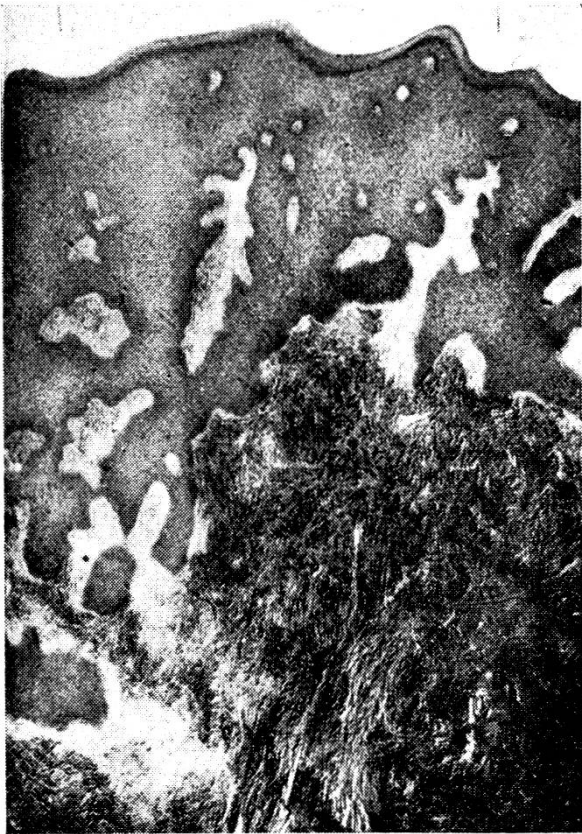

Abb. 4a. E. fibrosa mit mächtiger Epitheldecke und lockerem subepitheliale Binde-
gewebe; darunter derbes, dichtgefügtes
Bindegewebe und Epithelzüge. Hämatoxy-
lin-Eosinfärbung. $32\times$.

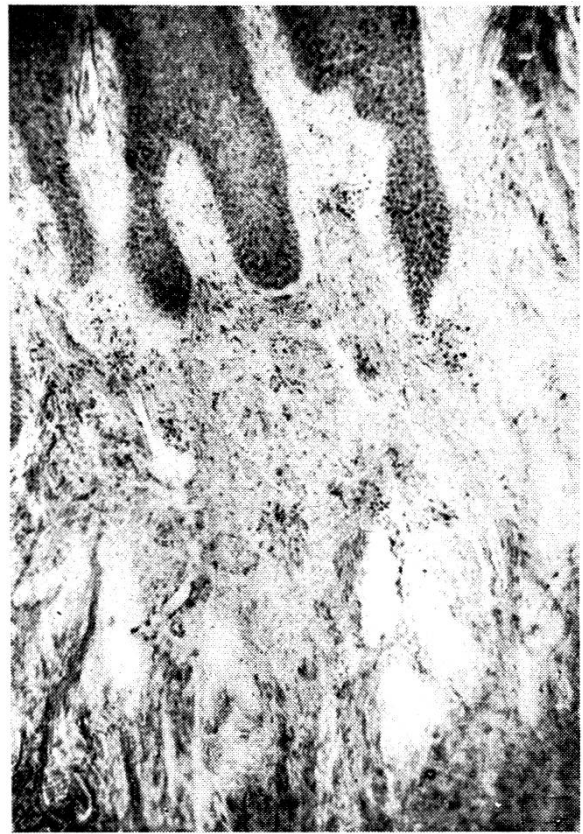

Abb. 4b. Bei 95facher Vergrößerung er-
kennt man im subepithelialen Bindegewebe
Gefäße und Lymphspalten sowie Leuko-
und Lymphozyten.

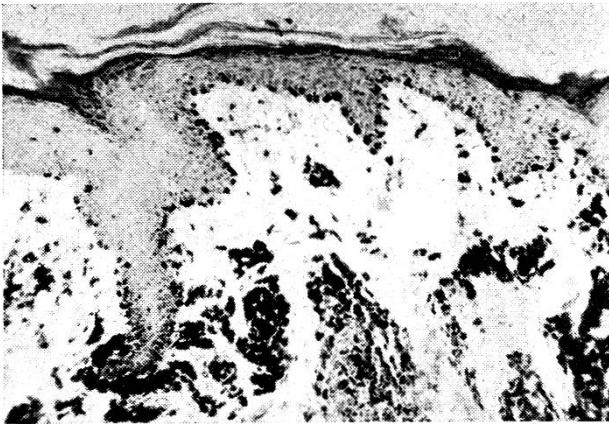


Abb. 5a

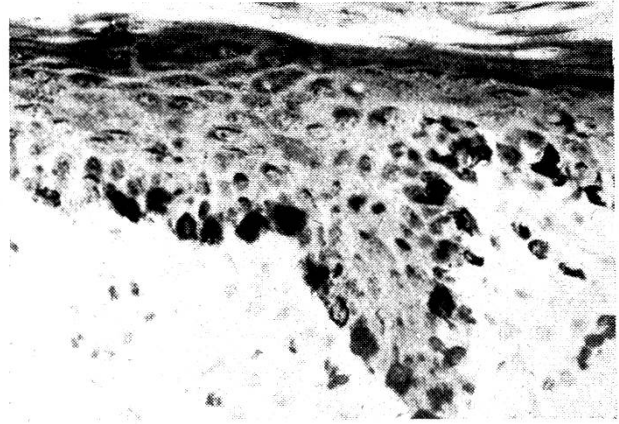


Abb. 5b

Abb. 5. Teils feinkörnige, teils klecksige Pigmentablagerungen in den Epithelzellen, ins-
besondere im Bereiche des Stratum germinativum und in den subepithelialen Bezirken.
Hämatoxylin-Eosinfärbung. Abb. 5a $95\times$. Die differente Form der Pigmenteinlagerungen
ist bei $370\times$ Vergrößerung (Abb. 5b) besonders augenfällig.

bedingt. Das bindegewebige Stroma zeigt, vorzüglich in den peripheren
Bezirken, oftmals kleinzellige Infiltration, die in einem Falle (Abb. 3) in

Knötchenform zu Tage trat. Die meist beträchtlich dicke Epitheldecke besitzt in der Regel einen gut ausgeprägten Papillarkörper. Die Oberfläche ist fast durchwegs verhornt, wobei die äußersten Schichten abgeschilfert sind, wie dies die Abbildung 5a demonstriert.

Die Verhornung des Epithels kommt in den mit Eosin gefärbten Präparaten durch ein leuchtendes Rot, in den mit van Gieson tingierten Schnitten durch ein kräftiges Gelb zum Ausdruck. Bei der von Morpurgo modifizierte Schmorl'schen Färbung differenziert sich die verhornte Peripherie durch einen purpurroten Farbton von den tiefer liegenden blau gefärbten Bezirken. Mehrmals waren dann auch die darunter liegenden Zellen kernlos und bei den Zellen der Stachelzellenschicht traten die Interzellularbrücken auffallend stark in Erscheinung.

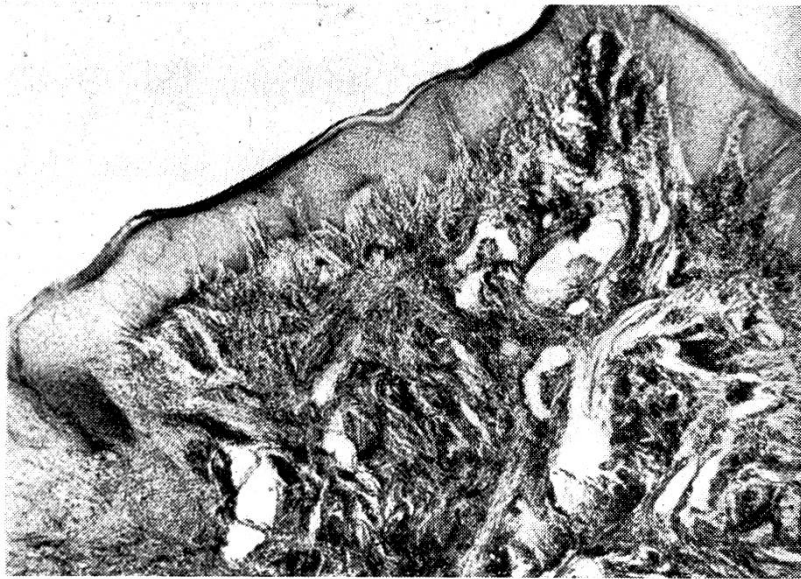


Abb. 6. *E. teleangiectatica*. In dem sehr locker und unregelmäßig angeordneten subepithelialen Bindegewebe fallen die zahlreichen stark erweiterten Gefäßräume auf. Hämatoxylin-Eosin-Färbung; Apochromat 16 mm; Vergrößerung 95 \times .

Bei stark pigmentierten Hunderassen erschien der Farbstoff im Epithel, und zwar mit Vorliebe im Stratum germinativum, ferner auch in den subepithelialen Schichten angehäuft. Die Pigmentablagerungen treten teils in Form feiner und feinsten Körnchen, teils in Gestalt von Klecksen, die lebhaft an die Klumpenzellen des Pupillarrandes der Iris gemahnen, auf. Beide Formen sind schon bei 370facher Vergrößerung (Abb. 5b) gut zu unterscheiden. In einem Falle fand ich das Pigment sonnenschirmartig angeordnet.

Verwaschene Zeichnung der Zellgrenzen und der Kerne der Epithelzellen beobachtete ich in einigen Präparaten.

An anderen Schnitten konnte ein Zerfall der Epithelzellen konstatiert werden, an deren Stelle Pigment auftrat. Dies trat bei einem quergetroffenen Epithelzapfen, der von gekräuselten, sich überkreuzenden Bindegewebsfasern umsäumt war, besonders gut in Erscheinung.

Durch ein sehr lockeres und unregelmäßig angeordnetes Bindegewebe und durch den Reichtum an Gefäßen und Gefäßräumen können Bilder entstehen, die die Einreihung dieser Abart als *E. vascularis*, s. *teleangiectatica* (Abb. 6) nahe legen.

Das keineswegs seltene Auftreten von Knochengewebe weist darauf hin, daß die Reizwirkung auch das tiefergelegene Periost treffen und zu produktiver Bildung anregen kann. Der so entstehende Knochen kann dann zum Teil alle Grundelemente (Bälkchen, Sharpey'sche Fasern, Lamellen, Knochenmark) aufweisen (Abb. 7), als auch Appositions- und Resorptions-

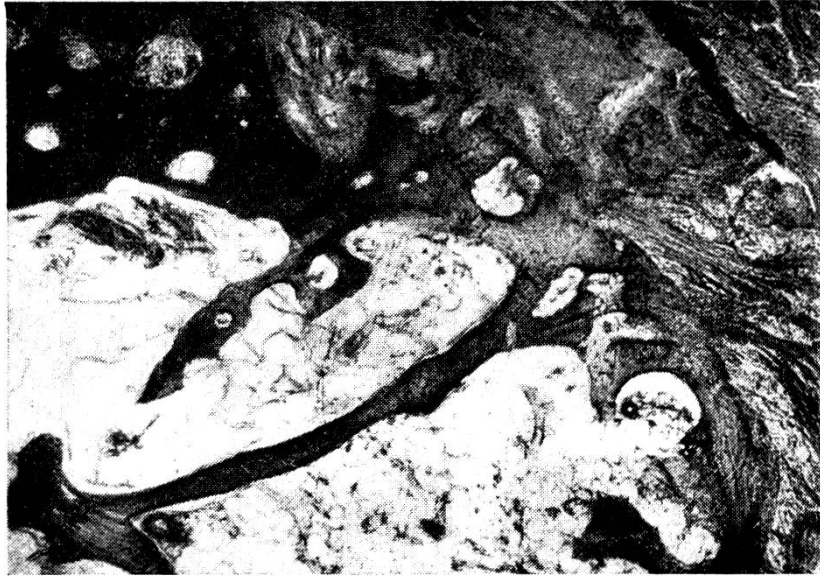

Abb. 7. Histologischer Ausschnitt aus einem *E. osteoplastica*. Die Elemente des spongiösen Knochens sind vorhanden. *Morpurgo*-Färbung; Apochromat 16 mm; Vergrößerung 95 \times .

erscheinungen zeigen, wobei abwechselnd die Anbau- oder die Abbauzeichen vorherrschen können. Im ersteren Falle beherrschen die Osteoblasten das Bild, wobei sie an der Außenseite der osteoiden Säume in epithelartiger Lagerung gefunden werden können. Unterhalb des Osteoids findet sich dann der fertig mineralisierte Knochen, der die Eigenart des lamellären Knochens aufweisen kann. Häufiger ist bei der *E. osteoplastica* der Typus des Faser- oder Bündelknochens (Weidenreich) ausgeprägt. Dieser ist gekennzeichnet durch das Fehlen von Havers'schen Kanälen und Lamellen.

Bemerkenswert für das histologische Bild der Epulis des Hundes scheint mir das, im Gegensatz zu den Verhältnissen beim Menschen stehende, seltene Auftreten von Riesenzellen zu sein. Ich konnte jedenfalls diese Zellart in gehäufte Form nur in ganz wenigen Fällen antreffen. Da nach humanmedizinischen Erfahrungen die Fähigkeit des Organismus zur Bildung von Riesenzellen konstitutionell bedingt sein soll, würde meine Beobachtung die Annahme nahelegen, daß der Hund eine beschränkte Bildungsfähigkeit für Riesenzellen besitzt. Diese Frage müßte allerdings durch groß angelegte vergleichende Untersuchungen überprüft werden.

Die Riesenzellen fand ich vorzüglich in der Nähe von Blutgefäßen und insbesondere auch neben den Lymphgefäßen und -spalten. Dieser Befund weist auf einen genetischen Zusammenhang zwischen Riesenzellen und Gefäßwandzellen hin, wie er von humanmedizinischen Autoren als erwiesen angesehen wird.

Bei manchen Riesenzellen konnte ich das Vorhandensein von Pigment-Granula und Schollen, sowie von Vakuolen im Plasma feststellen.

In drei Fällen war ein augenfälliges Dominieren der eosinophilen Granulozyten zu vermerken, wobei diese Zellarten, gleich den übrigen körperlichen Blutelementen, am Rande der Gefäßspalten lagen. Eine Zählung in einer Lymphspalte ergab 14 eosinophile, 196 neutrophile und basophile Granulozyten und 32 Erythrozyten. Ob diese offensichtliche Eosinophilie ähnlich wie bei parasitären Erkrankungen durch Reize – in unserem Falle traumatische – hervorgerufen wurde, entzieht sich unserer Beurteilung. Der Vollständigkeit wegen sei bemerkt, daß zwei dieser Präparate von notorisch wurmfreien Hunden stammten.

Therapie

Die chirurgische Behandlung ist stets anzustreben, weil sie auch die histologische Untersuchung des Neoplasmas ermöglicht, die mit Rücksicht auf die Prognose von besonderer Wichtigkeit ist.

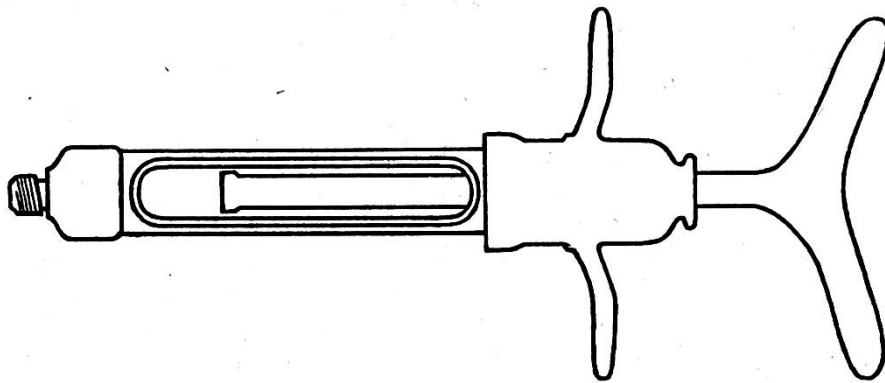


Abb. 8. Injektionsspritze „Carpule“.

Am einfachsten gestaltet sich der chirurgische Eingriff bei den gestielten Epuliden, denn in diesen Fällen kann die Wucherung mit einem Scherenschlag abgetragen werden. Während sich diesfalls eine örtliche Betäubung erübrigt, ist sie bei den breiter aufsitzenden Formen eine selbstverständliche Voraussetzung. Bei sehr unruhigen und nervösen Tieren ist eine Vorbereitung mit *Eukodal* oder *Oxykodal* anzuraten. Die Dosierung dieser sehr gut verträglichen Mittel beträgt für kleine Rassen 0,006 bis 0,012 g, mittlere Rassen 0,008 bis 0,02 g, große Rassen 0,04 bis 0,08 g. Die psychische Benommenheit und das Schlafbedürfnis, welches noch stundenlang nach der Injek-

tion anhält, ist als wünschenswert anzusehen, weil die Tiere leichter über den Wundschmerz hinwegkommen. Auch die Tatsache, daß sich die Tiere an den vorgenommenen Eingriff nicht mehr erinnern können, ist als wertvoll hervorzuheben, weil sie sich bei den nachfolgenden Behandlungen nicht handscheu zeigen.

Für die Lokalanästhesie im Gingivalbereiche ist eine gewöhnliche Rekord-spritze in der Regel nicht geeignet, weil mit ihr der Widerstand des sehr straffen Zahnfleischgewebes schwer überwunden werden kann. Die Injektionsflüssigkeit tritt diesfalls meist nach rückwärts zwischen Kolben und Spritzenwand aus. Daher ist die Verwendung einer Fischer-Spritze oder einer *Carpule* (Abb. 8) anzuraten, bei welchen Instrumenten dieses Vorkommnis ausgeschlossen ist.

Die zur *Carpule* gelieferten Zylinderampullen enthalten 2% bzw. 4% Novocain mit einem Zusatz von *Corbasil*. Ich verwende meist die 2%ige Lösung, da sie sehr gut verträglich und bei genügend langer Wartezeit sehr wirksam ist. Das *Corbasil* ist wegen seiner geringen Nebenwirkungen dem *Adrenalin* vorzuziehen.

Die *Carpule* läßt allerdings ein Aufziehen nicht zu, so daß eine ungewollte intravenöse Injektion dadurch vermieden werden muß, daß man die Nadel tief in das Gewebe sticht und daraufhin wieder etwas zurückzieht.

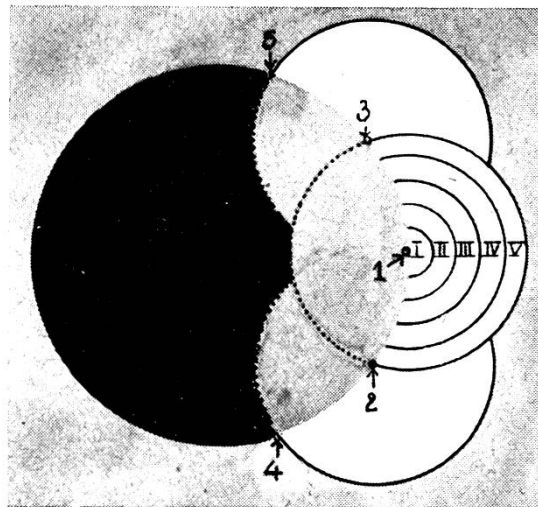


Abb. 9. Schematische Darstellung der Um- und Unterspritzung eines Mundhöhlen-Neoplasmas. Schwarz: Operationsgebiet; grau: Gingiva; weiß: injizierte Bezirke. Wenn bei 1 eine 2% Injektionsflüssigkeit injiziert wurde, dann liegen peripher folgende Verdünnungen vor: im Feld II 8fache (0,25%), im Feld III 27fache (0,07%), im Feld IV 64fache (0,03%) und im Feld V 125fache (0,015%) (nach Angaben von A. Kantorowicz).

Das Neoplasma wird in der aus der schematischen Skizze (Abb. 9) ersichtlichen Art umspritzt, wobei man entsprechend dem Verlauf der Nerven am distalen (aboralen) Ende des Tumors beginnt und die folgenden Einstiche alternierend setzt. Der Wirkungsbereich der Anästhesie ist sehr schön an der Blässe der Gingiva zu verfolgen, die sich von der Einstichstelle radiär

ausbreitet. Der zweite Einstich erfolgt an der Peripherie des anämischen Bezirkes, der dritte an der gegenüberliegenden Seite usf. Dadurch ist praktisch nur der erste Einstich spürbar. Die Injektion des *körperwarmen*, daher besser verträglichen Anästhetikums muß möglichst langsam und gleichmäßig erfolgen, da ein bruskes Einspritzen äußerst schmerzhaft ist. Da die optimale Anästhesie frühestens nach Ablauf von 10 Minuten eintritt, verwendet man diese Zeit für die Reinigung der Hände oder sonstige Vorbereitungen.

Um eine gröbere Verletzung von Gefäßen und Nerven tunlichst zu vermeiden, trachte man die längeren Schnitte möglichst parallel mit dem Zahnfleischrand bzw. Alveolarrand zu führen. Auch lege man sich einige Skalpelle bereit, da infolge der Härte der Epuliden die Schärfe der Instrumente leidet. Zur Abtragung von knochenführenden Neoplasmen sind Knochenmesser und Meißel unerläßliche Behelfe.

Die Blutungen werden durch Aufpressen von *Stryphnongaze* meist kupiert. Verletzungen größerer Gefäße sind fast nur bei bösartigen Tumoren zu erwarten, wenn durch infiltratives Wachstum die die Gefäße bedeckenden Knochenwände zerstört wurden. Vor derartigen unliebsamen Zufällen kann uns eine Röntgenuntersuchung bewahren.

Sistiert eine Blutung trotz der Kompression nicht, dann drückt man einen entsprechend großen, fest zusammengelegten Tupfer aus 100%iger Jodoformgaze in die Wundhöhle und fixiert ihn mit einigen Nähten. Nach erfolgter Naht ist das Anlegen eines Fangbandes, am besten eine breite elastische Binde, notwendig, die einige Stunden belassen werden soll. Der Patient muß selbstverständlich während dieser Zeit und darüber hinaus unter Beobachtung bleiben. Bei der Übergabe in häusliche Pflege unterrichte man den Besitzer genauestens und lasse sich dies auch bestätigen, um gelegentlichen Vorwürfen begegnen zu können.

Sitzt das Epulis nahe an einem Sektorius, so kann bei einer Blutungsbereitschaft der Tampon mittels eines Ligaturdrahtes an diesem befestigt werden. Desgleichen können tiefere Lücken, wie sie bei einer Extraktion eines miteinbezogenen Zahnes entstehen können, mit einem Tampon ausgefüllt werden, der durch eine achterförmige Drahtschlinge angepreßt wird. Diese Technik setzt stillschweigend das Vorhandensein von zwei hierzu geeigneten Nachbarzähnen voraus.

Bei größeren Operationswunden verordne man flüssige oder breiige Nahrung und warne insbesondere vor Knochenverfütterung. Zwecks Verhütung eigenwilliger Aufnahme von Knochen, Holz und dergleichen ist der unbeaufsichtigte Patient mit einem gut sitzenden Beißkorb zu versehen.

Eine Nachbehandlung ist in der Regel nicht notwendig. Bei eingenähtem Tampon überprüft man spätestens am zweiten Tage p. o., in allen übrigen Fällen wird die Kontrolle am vierten Tag genügen, wobei auch eventuelle Nähte entfernt werden können.

Für eine Nachbestrahlung mit Röntgen- oder Radiumstrahlen ist einer-

seits der histologische Befund, andererseits das Urteil des Röntgenologen bzw. Radiologen maßgebend.

Als vorbeugende Maßnahme kann einzig und allein die sorgfältige Entfernung des sich bildenden Zahnsteines empfohlen werden. Öftere genaue Besichtigung der Mundhöhle ist, insbesondere bei älteren Tieren, angezeigt.

Literatur

Axhausen, zit. n. Römer. – Bardeleben-Vidal, zit. n. Kaiserling. – Baumann, R., s. bei Cohrs. – Beneke, Über Riesenzellen und farbige Blutzellen. Sitzgsber. zur Förderung d. ges. Naturwiss. Marburg 1876. – Blum, zit. n. Peter. – Bodingbauer, J., Tztl. Rundsch. 1939, 13. – Bodingbauer, J., W.T.M., H. 9, 1947. – Cabrini, A. A., Revista odontologica, 1929, 5. – Cadeac, J. de Méd. vét. et de Zootechnie, Cinquième Série, Tome III, p. 405, 1899. – Cahn, L. R., The J. of Dent. Research, Vol. IX, Nr. 4, 1929. – Cohrs, P., Lehrbuch der speziellen pathologischen Anatomie der Haustiere. G. Fischer, Jena 1949. – Dirks, H., D.T.M./Tztl. Rundsch., 1, 2 (1943). – Fergusson, St. Bartolm. hosp. reports, Vol. 122, 1887. – Friteau, Gez. méd. 1897, 5. – Frumann, Dent. Cosm. 1932. – Fujibayashi, H. und N. Yamada, Ref.: Z. Röntg. 1936. – Grüner, D.M. f. Zhk. H. 1, 1915. – Günther, Frankf. Z. f. Path. 1922. – Häupl, K., Vjschr. f. Zhk., H. 4, 1925. – Henke, F. und O. Lubarsch, Handbuch der speziellen Pathologie. J. Springer, Berlin 1928. – Hesse, zit. n. Römer. – Joest, E., Handbuch der speziellen pathologischen Anatomie der Haustiere. Bd. 1. R. Schoetz, Berlin 1926. – Kaiserling, C., Kapitel „Mundhöhle“ in Henke-Lubarsch. – Konjetzni, Bruns Beitr. z. klin. Chir., Bd. 54, 1900. – Meyer, B. D.T.W./Tztl. Rundsch., H. 17/18, 1943. – Meyer, W., Über die Epulis bei unseren Haustieren. Diss. Leipzig 1910. – Misch, J., Lehrbuch der Grenzgebiete der Medizin und der Zahnheilkunde. F. C. W. Vogel, Leipzig 1923. – Partsch, Handbuch der Zahnheilkunde. 3. Aufl. Bd. II, Leipzig 1909. – Peter, K., D. Zahn- usw. Heilk., Bd. 4, H. 6, 1937. – Pommer, A., Kapitel „Röntgentherapie“ in Wirth's Lexikon der praktischen Therapie und Prophylaxe für Tierärzte. Urban & Schwarzenberg, Wien, 1948. – Port-Euler, Lehrbuch der Zahnheilkunde. J. F. Bergmann, München 1934. – Recklinghausen, zit. nach Kaiserling. – Reimann, Schweiz. Mschr. f. Chir., Bd. 54. – Ribbert, Frankf. Z. f. Path. Bd. 20, 1917. – Riebe, D. M. f. Zhk., Bd. 3, p. 533. – Ritter, Epulis. D. Z. f. Chir., Bd. 54, 1900. – Rizzieri, V., La clinica Vet. Milano, XIV, p. 99, 1891. – Robinson, New. York med. J. and med. Rec., May 20, 1879. – Römer in Henke-Lubarsch. – Siedamgrotzky, Ber. ü. d. Vet. Wesen im Königreich Sachsen f. d. Jahr 1873, 18. Jg. p. 109. – Siegmund und Weber, Pathologische Histologie der Mundhöhle. Leipzig 1926. – Shibata, K. u. Y. Ohmagari, Ref. in d. D. zaä. Zschr., p. 779, 1936. – Überreiter, O., Kennwort „Epulis“ in Wirth's Lexikon der praktischen Therapie und Prophylaxe für Tierärzte. Urban & Schwarzenberg, Wien, 1948. – Warren, Brit. Dent. Journ. 1923.

BUCHBESPRECHUNGEN

Veterinary Dermatology (Hautkrankheiten der Haustiere). Von Frank Kral und Benjamin J. Novak. 325 Seiten, 124 Abb. Verlag: J. B. Lippincott, Company, Philadelphia, Pa. USA, 1953. Preis: 10 \$.

Es wurde schon lange als Mangel empfunden, daß in der tierärztlichen Literatur ein umfassendes Werk, das die Hautkrankheiten behandelt, gefehlt hat. Um so erfreulicher ist es, nun ein Standardwerk zur Verfügung zu haben, das diese Leiden sehr ausführlich beschreibt.

In 21 Kapiteln werden die Hautveränderungen, die durch äußere und innere Ursachen bedingt werden, und die im Verlaufe von Infektionskrankheiten auftreten, beschrieben.