

Chromophobes Adenom der Hypophyse bei einem Hund

Autor(en): **Fankhauser, R. / Wyler, R.**

Objektyp: **Article**

Zeitschrift: **Schweizer Archiv für Tierheilkunde SAT : die Fachzeitschrift für Tierärztinnen und Tierärzte = Archives Suisses de Médecine Vétérinaire ASMV : la revue professionnelle des vétérinaires**

Band (Jahr): **96 (1954)**

Heft 4

PDF erstellt am: **20.07.2024**

Persistenter Link: <https://doi.org/10.5169/seals-591225>

Nutzungsbedingungen

Die ETH-Bibliothek ist Anbieterin der digitalisierten Zeitschriften. Sie besitzt keine Urheberrechte an den Inhalten der Zeitschriften. Die Rechte liegen in der Regel bei den Herausgebern.

Die auf der Plattform e-periodica veröffentlichten Dokumente stehen für nicht-kommerzielle Zwecke in Lehre und Forschung sowie für die private Nutzung frei zur Verfügung. Einzelne Dateien oder Ausdrucke aus diesem Angebot können zusammen mit diesen Nutzungsbedingungen und den korrekten Herkunftsbezeichnungen weitergegeben werden.

Das Veröffentlichen von Bildern in Print- und Online-Publikationen ist nur mit vorheriger Genehmigung der Rechteinhaber erlaubt. Die systematische Speicherung von Teilen des elektronischen Angebots auf anderen Servern bedarf ebenfalls des schriftlichen Einverständnisses der Rechteinhaber.

Haftungsausschluss

Alle Angaben erfolgen ohne Gewähr für Vollständigkeit oder Richtigkeit. Es wird keine Haftung übernommen für Schäden durch die Verwendung von Informationen aus diesem Online-Angebot oder durch das Fehlen von Informationen. Dies gilt auch für Inhalte Dritter, die über dieses Angebot zugänglich sind.

2 treatments. Some of them had been treated before with other medicaments (lysol, lotagene) without success. Bacteriological examination was in all cases negative already after the first application of streptomycine. One cow showed a cervicitis after 3 months pregnancy with *B. pyogenes* in the purulent mucus. Up to now 9 of the clinically recovered cows show pregnancy. Diagnosis of gravidity in the others is not yet possible. The 2 cows, in which the streptomycine treatment was not successful were very old cases with deep lesions of the endometrium. The treatment with streptomycine is especially successful in recent cases.

Literatur

[1] Easterbrooks, H. L. and Plastringe, W. N.: Journal of the American Veterinary Medical Association (JAVMA) Nr. 884, 388, 1950. – [2] Frei, A.: Sch. Arch. f. Thkde. 93, 553, 1951. – [3] Götze, R.: „Untersuchungen, Erfahrungen und Gedanken zur Retentio secundinarum des Rindes.“ Sonderabdruck der Dsch. Tierärztl. Wschr. Nr. 49/50 (598–601) und Nr. 1/2 (4–8) (49. und 50. Jahrg.) 1941/42. – [4] Götze, R.: Tierärztl. Umsch. 8, 225, 1953. – [5] Henke, W.: Dsch. Tierärztl. Wschr. 59, 44, 1952. – [6] Hofmann, W.: Sch. Arch. f. Thkde. 95, 467, 1953. – [7] Langer, F.: Vet. Med. Nachr. „Bayer“, Nr. 4, 77, 1950. – [8] Merkt, H. und Sanchez-Garnica C.: Sonderbeilage der Dsch. Tierärztl. Wschr. aus: Fortpfl. und Besamg. d. Hst. 2. Jahrg., Nr. 2, 15. 2. 52. – [9] Nolte, A.: Tierärztl. Umsch. 6, 435, 1951. – [10] Rettinger, H.: Tierärztl. Umsch. 8, 400, 1953. – [11] Richter, J.: „Die Sterilität des Rindes.“ Richard Schoetz, Berlin 1926. – [12] Scheidy, S. F.: JAVMA, Nr. 889, 213, 1951. – [13] Schlaak, W.: Tierärztl. Umsch. 6, 328, 1951.

Aus der Abteilung für Vergleichende Neurologie (Prof. Frauchiger)
der Vet.-Ambulatorischen Klinik (Prof. Hofmann) in Bern

Chromophobes Adenom der Hypophyse bei einem Hund

Von R. Fankhauser und R. Wyler

Neubildungen der Hypophyse sind bei Tieren in so geringer Zahl beschrieben worden, daß kasuistische Mitteilungen berechtigt und erwünscht sind. Bisher wurden, soweit wir die Literatur überblicken, an die 40 Fälle bei verschiedenen Tierarten bekanntgegeben, so beim Hund, Pferd, Rind, Büffel, Zebra, Pavian, bei der Ziege, Ratte, Maus und beim Wellensittich. Rund die Hälfte aller Fälle fanden sich beim Hund, wobei – soweit die Beschreibung nach den heutigen Anforderungen ausreichend ist – chromophobe, basophile und gemischtzellige Adenome sowie Kraniopharyngiome und ein Infundibulom (Saunders) gesehen wurden.

Die Hypophysentumoren können beim Menschen nach Courville folgendermaßen gruppiert werden:

A. von den drüsigen Elementen des Vorderlappens ausgehend:

1. *Adenome*
 - a) chromophobes Adenom
 - b) eosinophiles Adenom

c) Übergangs- oder gemischte Adenome

d) basophiles Adenom

2. *Karzinom der Hypophyse;*

B. von den Zellresten des Ductus cranio-pharyngeus ausgehend:

1. *Kraniopharyngiom.*

Das Karzinom der Hypophyse, die gemischten Adenome und auch das basophile Adenom sind sehr selten. Letzteres, welches meist klein bleibt, verursacht das sogenannte Cushing'sche Syndrom mit gestörter Geschlechtsfunktion, Adipositas, Akrozyanose, Hirsutismus, Hochdruck und Skelett- (insbesondere Wirbelsäulen-) Veränderungen. Die eosinophilen Adenome, meist ebenfalls von geringer Ausdehnung (in weniger als der Hälfte der Fälle soll es durch Kompression der Umgebung zu neurologischen Symptomen kommen), bedingen dank der sekretorischen Aktivität der eosinophilen Tumorzellen schwere endokrine Störungen; beim noch wachsenden Individuum kommt es zum hypophysären Riesenwuchs, beim Erwachsenen zum Bild der Akromegalie. (Nach neuern Untersuchungen ist der Zusammenhang von eosinophilem Adenom und Akromegalie wieder in Frage gestellt.)

Weitaus am häufigsten sind die chromophoben oder Hauptzellenadenome, die größtmäßig von nur mikroskopisch erkennbaren Tumorbezirken innerhalb des sonst erhaltenen Vorderlappens bis zu mächtigen, die Schädelbasis (Sella turcica) und die benachbarten Hirnpartien (Sehnerven, Chiasma, Zwischenhirn und weitere Umgebung) deformierenden Geschwülsten sich entwickeln können. Dementsprechend sind auch die klinischen Symptome einerseits endokriner (durch Verdrängung und Atrophie des Vorderlappens), andererseits neurologischer Natur, wobei Sehstörungen durch Beeinträchtigung des Chiasmas am frühesten in Erscheinung treten.

Eigener Fall

Es handelt sich um eine etwa 15jährige, rauhaarige Foxterrierhündin, die zur Tötung gebracht wurde und nur bei dieser Gelegenheit einer leider sehr lückenhaften klinischen Untersuchung unterzogen werden konnte.

Vorgeschichte: Das Tier wurde 1944 beim Bombardement einer deutschen Stadt verschüttet, wieder ausgegraben und vom jetzigen Besitzer an sich genommen. Es blieb von da weg enorm ängstlich und fürchtete sich besonders vor lauten Geräuschen, wie Poltern, Knallen u. ä., zeigte also das Bild einer Schreckneurose. Der Appetit war stets mäßig, das Tier fraß fast nur Fleisch und Süßigkeiten, wurde aber dabei auffallend fett. Es war, zu sehr verschiedenen Zeiten und in unregelmäßigen Intervallen, jeweils für die Dauer von 2–3 Wochen brünstig, nahm aber nie einen Rüden an, sondern schrie und biß, sobald sich einer nahte. 1947 soll die Hündin einmal Milchfluß gezeigt haben, trächtig war sie nie. Sie war stets apathisch und temperamentlos, ging am liebsten nicht aus dem Haus und bellte nie; dagegen knurrte sie beim geringsten Anlaß und war sehr bissig gegen fremde Leute. Sie trank immer sehr viel Wasser und dem Besitzer schien, daß sie dabei verhältnismäßig wenig Harn absetzte. Sie hatte stets schmierige, schwärzliche Hautauflagerungen am kahlen Unterbauch. In den letzten drei Jahren begann das Tier schlechter auszusehen, und seit etwa 3 Monaten bemerkte der Besitzer eine zunehmende Desorientierung und Verblödung; es wanderte meist in Kreisen nach links umher, verlor sich dabei in Ecken und zwischen Möbeln und blieb dort stur und hilflos stehen. Abgesehen vom Knurren beim Anfassen zeigte es keinerlei Affektäußerungen mehr.

Klinischer Status: Sehr muskelschwaches, dünnbeiniges, greisenhaftes Tier mit aufgekrümmtem Rücken, struppigem, grobem, glanzlosem Haar-

kleid, Kreuzgegend kahl, Unterbauch mit schwärzlichen, schmierigen Auflagerungen; Haut trocken und unelastisch. Scheint völlig blöd und gleichgültig, knurrt, wenn angefaßt, macht aber keinen Versuch, sich zu entziehen oder zu beißen. Geht oft in Kreisen nach links, bleibt in den Ecken oder vor Hindernissen stehen. Ziemlich starke Katarakta senilis, welche den Hintergrund der Augen nur verschwommen erkennen läßt. Die Pupillen sind mittelweit und reagieren nur schwach und träge auf Lichteinfall. Das Tier scheint trotzdem etwas zu sehen und hört auch. Der Gang ist steif und trippelnd; die Patellarreflexe sind von normaler Stärke, die Schmerzempfindlichkeit der Haut ist erhalten.

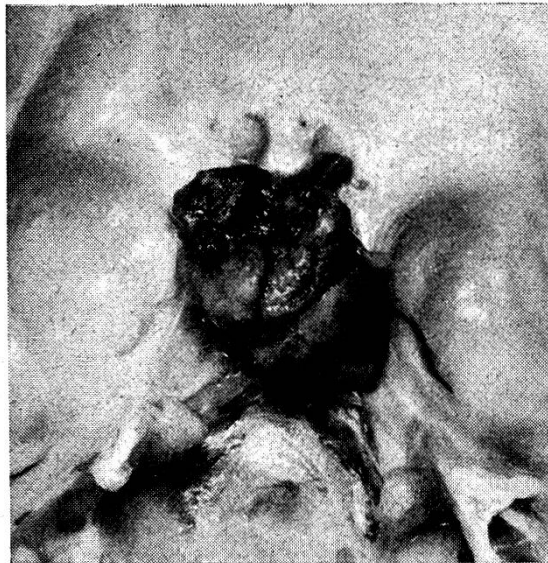


Abb. 1. Ansicht des Hypophysentumors von oben, nach Herausnahme des Gehirns; der obere Bildrand entspricht der nasalen Seite.

Das Tier wird durch intraperitoneale Injektion eines Barbitursäurepräparates getötet und im Tiefschlaf durch Subokzipitalpunktion Liquor entnommen. Er ist klar, aber bernsteingelb verfärbt, Pandy +, Nonne (+), Zellen 28/3 (kleine Liquorlymphozyten).

Sektionsbefund: Fettes, aber außerordentlich schwach bemuskeltes Tier, Muskulatur hellgelb, blaß, teilweise stark bindegewebig durchzogen; starkes Lungenemphysem mit kleinapfelgroßer, subpleuraler Blase im rechten Hauptlappen, hochgradige Anthrakose; Herz groß, dilatiert, sehr dünnes, schlaffes Myokard; rotweiße Marmorierung des Lobus quadratus der Leber; hyperplastische Knoten am dorsalen Milzpol; Nieren mit betonter Radiärstreifung, Kapsel leicht ablösbar, ganzes Organ geschrumpft; Uterus juvenil, Ovarien winzig, ohne erkennbare Follikel oder Gelbkörperresiduen; zahlreiche rosinen- bis kastaniengroße Mammatumoren, teils weich, teils sehr derb und partiell verknöchert; an der eröffneten Wirbelsäule dorsal auf den Bandscheiben zwischen 4., 5. und 6. Lendenwirbel harte, kleine, leicht mit der Dura verklebte Knötchen, ohne Impressionen am Rückenmark.

Schädel: Am Gehirn fällt die gelbliche Verfärbung der weichen Hirnhaut über dem ganzen Kleinhirn, an der Basis und den Lobi piriformes auf. Beim Herausnehmen des Gehirns bleibt die Hypophyse an der Schädelbasis sitzen; sie hat die Größe einer Hasel-

nuß, ist unregelmäßig mehrhöckerig, gelb und rötlich gefärbt und von einer dünnen, gefäßreichen Kapsel umspannt. In ihrer dorso-nasalen Partie, am Übergang in das nicht mehr identifizierbare Infundibulum, ist sie schwärzlich-hämorrhagisch und sehr brüchig (Abbildung 1). Am herausgenommenen Gehirn befindet sich an der Stelle der Zwischenhirnbasis gleiches, hämorrhagisches Tumormaterial, und ein Frontalschnitt auf dieser Höhe zeigt, daß sich die Neubildung keilförmig bis hoch in den 3. Ventrikel hinauf erstreckt, dabei die Region des medialen Hypothalamus und der ventromedialen Thalamusgebiete einnehmend. Die Seitenventrikel sind in ihrer ganzen Ausdehnung mäßig erweitert, Sehnerven, Chiasma und Tractus optici scheinen unversehrt (Abbildung 2).

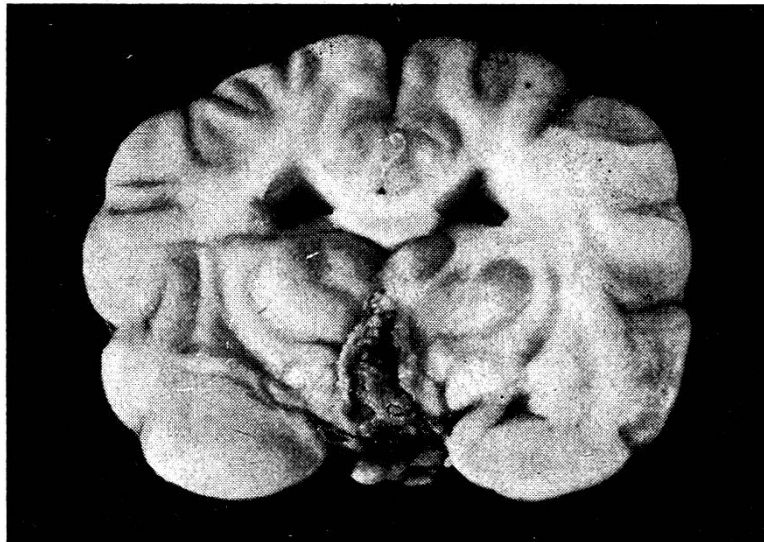

Abb. 2. Frontalschnitt durch das Gehirn, von hinten nach vorn betrachtet, auf der Höhe der größten Ausdehnung des intrazerebralen Tumorteiles. Zusammendrängung des dritten Ventrikels und Erweiterung der Seitenventrikel.

Histologische Untersuchung: Die weichen Hirnhäute scheinen ganz allgemein etwas verbreitert, fibrös und besonders an der Basis und über dem Kleinhirn – also an den makroskopisch gelb erscheinenden Stellen – finden sich kleine Rundzellennester, aber besonders reichlich Makrophagen mit viel gespeichertem Blutpigment oder Erythrozyentrümmern. Offenbar war es zu Blutungen aus dem Tumorgewebe in den Subarachnoidealraum gekommen. Das reichliche Vorkommen solcher pigmentbeladener Zellen im und unter dem Ependym des 3. Ventrikels und der Pigmentreichtum der Plexus-epithelien in den Seitenventrikeln zeigt, daß es auch zu Blutungen in die inneren Liquorräume kam.

Der Tumor selbst ist im ganzen recht gleichmäßig gebaut. Er besteht aus mehr oder weniger dichten Nestern und Strängen von Zellen; oft ordnen sich diese ringförmig an, so daß ein alveolärer Bau angedeutet wird. Auch entlang von Gefäßen – besonders den größeren, weniger den Kapillaren – reihen sie sich nicht selten palisadenartig auf. Der Gefäßreichtum wechselt, zumeist aber ist das Netz der sehr weiten, sinusoiden, stark gefüllten Kapillaren recht dicht, in gewissen Partien beherrschen die Gefäße das Bild sogar eindeutig und es kommt zur Ausbildung größerer Blutseen. Es sind dies

jene Stellen, die makroskopisch schwärzlich gefärbt erschienen. Innerhalb der alveolenartigen Zellringe liegt eine schwach eosinophil sich tingierende, kolloidartige Substanz. Stellenweise finden sich unregelmäßig vieleckige oder rundlich-ovale, ungleich große, scharf begrenzte Nester weitgehend degenerierter, stark vakuolig geblähter Zellen, welche sich nur ganz schwach rötlich anfärben und deren Zellgrenzen teilweise kaum mehr erkennbar sind; ihre Kerne sind klein, geschrumpft, teils stark, teils kaum mehr gefärbt. Offenbar handelt es sich – da man am Rande kleinerer solcher Nester Über-

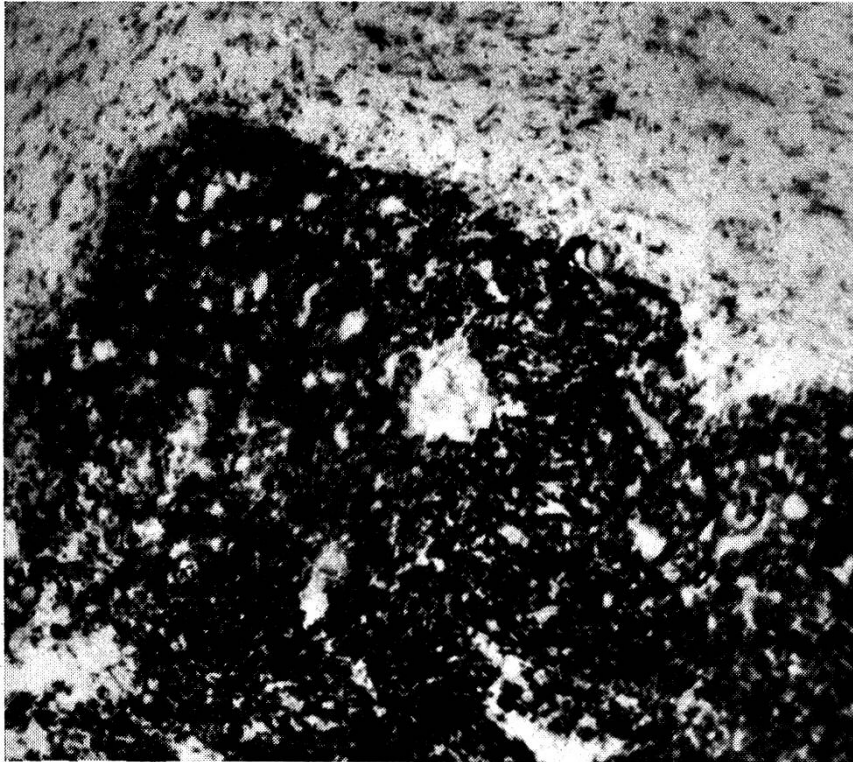


Abb. 3. Histologisches Übersichtsbild über die oberste Kuppe des intrazerebralen Tumorteiles. Cresylviolett.

gangsstadien sehen kann – um den Beginn einer kleinzystischen Entartung des Tumorgewebes. Am Rand der degenerierten Bezirke ordnen sich die Tumorzellen oft in Reihen an.

Im einzelnen sind die Tumorzellen recht polymorph; die Kerne enthalten meist mäßig Chromatin, in feinen Bröckchen gleichmäßig verteilt, und haben runde, ovale oder länglich-ovale Form; dort, wo sie sehr dicht ineinandergepackt liegen, platten sie sich gegenseitig ab. Manche Kerne, besonders die kleinsten, sind chromatinreicher. Die größten Kerne messen etwa das Vierfache der kleinsten. Die Zelleiber sind meist schmal, unscharf begrenzt und bei der zumeist sehr dichten Anordnung der Zellen schwer erkennbar; meist scheinen sie polygonal zu sein und färben sich mit Hämalaun (saurer Hämalaun nach Mayer) und Eosin blaß rosa bis violett, mit der Färbung nach Berblinger und Burgdorf blaugrau. Oft sieht man

protoplasmatische Verbände mit einer größeren Anzahl von Kernen, wobei nicht zu entscheiden ist, ob es sich um sehr dichtgedrängte Einzelzellen oder um mehrkernige Gebilde handelt.

An horizontalen Schnitten des Tumors findet man am äußersten Rande, dort, wo er von einer schwachen, gefäßreichen Kapsel kollagenen Bindegewebes überzogen ist, vereinzelte eosinophile Zellen; vermutlich entspricht diese Zone dem sonst völlig verdrängten Vorderlappengewebe. Am einen, wohl hinteren Pol des Tumorquerschnittes liegt keilförmig das relativ gut erhaltene Areal der Pars nervosa.

Dorsalwärts ist der Tumor auf dem durch den Hypophysenstiel vorgezeichneten Wege ins Zwischenhirn und den dritten Ventrikel eingewachsen und bildet dort einen bräunlich gelben, z. T. hämorrhagischen und außerordentlich brüchigen Gewebszapfen. Histologisch besteht er aus den gleichen Elementen wie der extrazerebrale Tumoranteil; sie scheinen indessen etwas weniger polymorph, besonders was den Chromatingehalt der Kerne betrifft. Diese – oval bis rund und bei dichter Lagerung sich gegenseitig zu polygonaler Form abplattend – enthalten eher spärliches, als feine Partikel im Kerngerüst verteiltes Chromatin. Die Zelleiber sind auch hier zumeist unscharf begrenzt, vielfach im Verhältnis zum Kernvolumen sehr bescheiden und färben sich schwach rosa oder bläulich, ohne bestimmte Affinität zu basischen oder sauren Farbstoffen. Auch hier enthalten sie, wie im Ursprungstumor, keine Granula. Die Zellen sind in Strängen und Haufen, bald sehr dicht, bald etwas lockerer angeordnet. Zahlreiche dünnwandige, weite, sinusoide Gefäße durchziehen das Tumorgewebe. Kollagenes Bindegewebe ist nur sehr spärlich, in feinen Trabekeln, erkennbar. Die Gefäße öffnen sich, teils im Innern, besonders aber am Rande des Tumorgewebes in weite, sinusartige, blutgefüllte Räume. Teilweise finden sich auch Sickerblutungen im Geschwulstgewebe. Der Tumor, dessen Begrenzung gegen das Hirngewebe (Hypothalamus und mediane, ventrale Thalamuszone) scharf ist, scheint verdrängend, nur an ganz wenigen Stellen infiltrativ, zumeist über den Weg des Infundibulums und den 3. Ventrikel, ins Gehirn vorzuwachsen. In einer schmalen Randzone des angrenzenden Hirngewebes vermerkt man Proliferation der Makro- und Mikroglia, lymphoide zellige Infiltration der Gefäßscheiden und besonders reichlich Makrophagen (vermutlich mesenchymaler Natur), die mit Erythrozytentrümmern und Hämosiderin beladen sind.

Nach der Lokalisation, der Bauart und dem – wenn auch durch ihre Unreife nicht leicht zu beurteilenden – Charakter der Tumorzellen scheint die Neubildung den *chromophoben Adenomen* (auch als Hauptzellenadenome bezeichnet) des Hypophysenvorderlappens zuzuordnen zu sein. Als Besonderheit ist das starke expansive Wachstum in den 3. Ventrikel hinein, unter Verdrängung der anliegenden hypothalamischen und medianen thalamischen Hirnbezirke, hervorzuheben.

Von den histologischen Befunden an den übrigen Organen, welche die bei

der Sektion festgestellten Veränderungen bestätigen (Lungenemphysem und -anthrakose, Atrophie und teilweise fibröse Entartung der Skelettmuskulatur, Atrophie und völliger Follikelschwund der Ovarien, Adenome der Milchdrüsen mit starker Bindegewebswucherung sowie Verkalkung und Verknöcherung) seien nur hervorgehoben: eine interstitielle und Glomerulonephritis, eine interstitielle Hepatitis mit zentrolobulären, teilweise zusammenfließenden Zonen degenerativer Verfettung, Proliferation des Retikuloendothels und starker Hämosiderinspeicherung in den Kupffer'schen Sternzellen, sowie im Pankreas rundzellige interstitielle Infiltrate, weitgehender Ersatz der Inseln durch ein histio-retikuläres Proliferationsgewebe und zonenweise Umwandlung der Pankreasepithelien in ein adenoides Gewebe unter Verlust der normalen Läppchenstruktur, Verkleinerung und Verdichtung der Zellen. Die Milz zeigt Hyperplasie des retikulären Gewebes mit starkem Blutabbau, Schwund der lymphadenoiden Follikel und großen Stauungsbezirken.

Zusammenfassung

Bei einer 15jährigen Foxterrierhündin, die klinisch Adipositas, Polydipsie, Unterfunktion der Ovarien, Muskelatrophie, Alopezie und Dehydrierung, in den letzten Lebensmonaten außerdem Apathie, Affektlosigkeit, Verblödung, Drangwandern und Manègebewegungen nach links, endlich Xanthochromie des Liquors mit positivem Nonne und Pandy sowie leichter Zellvermehrung gezeigt hatte, fand sich bei der Sektion ein haselnußgroßer Tumor der Hypophyse mit zapfenförmigem, verdrängendem Einwachsen ins Zwischenhirn und den dritten Ventrikel. Histologisch erwies sich die Geschwulst als chromophobes Adenom des Hypophysenvorderlappens. Die endokrinen Störungen dürften auf den Ausfall der fast völlig verdrängten Adenohypophyse sowie die Schädigung des Zwischenhirns, die neurologischen Befunde (Drangwandern, Manègebewegungen, Desorientierung) mehr auf die allgemeine Hirnschädigung zurückzuführen sein, wie sie durch den Tumor als raumfordernden Prozeß im Schädelinnern und die Begleitmeningitis bedingt war.

Résumé

Une chienne fox-terrier avait présenté cliniquement de l'adiposité, de la polydipsie, de l'hypofonctionnement ovarien, de l'atrophie musculaire, de l'alopécie et de la déshydratation, et quelques mois avant sa mort, de l'abrutissement, de l'apathie, des mouvements de manège à gauche, de la xanthochromie du liquide céphalo-rachidien, etc. A l'autopsie, on releva la présence d'une tumeur hypophysaire de la grosseur d'une noisette avec proliférations dans l'encéphale intermédiaire et le troisième ventricule. Au point de vue histologique, on se trouvait en présence d'un adénome chromophobe du lobe antérieur de l'hypophyse. Les troubles endocriniens seraient donc dus aux dégâts causés à l'adénohypophyse et aux lésions de l'encéphale intermédiaire. Les symptômes neurologiques (mouvement de manège, désorientation) devraient leur origine aux lésions générales du cerveau, par suite de l'envahissement de la boîte crânienne par la tumeur et la méningite.

Riassunto

In una cagnetta Foxterrier di 15 anni che clinicamente aveva presentato adiposità, polidipsia, ipofunzionalità delle ovaie, atrofia muscolare, alopecia, disidratazione e negli ultimi mesi di vita anche apatia, sensorio attutito, debolezza, tendenza al moto, movimenti di maneggio verso sinistra ed infine xantocromia del liquido cerebrospinale con il fenomeno di Nonne e Pandy nonché una leggera moltiplicazione cellulare, alla necropsia si trovò un tumore della ipofisi grosso come una nocciuola con crescita a guisa di tappo nel diencefalo e nel terzo ventricolo. All'esame istologico il tumore si è rivelato un adenoma cromofobo del lobo anteriore dell'ipofisi. I disturbi endocrini si riferirebbero alla mancanza dell'adenopofisi, quasi completamente sostituita, nonché alla lesione del diencefalo, mentre i reperti neurologici (tendenza al moto e movimenti di maneggio) si riferiscono piuttosto alla lesione generale del cervello in dipendenza del processo, che a mezzo del tumore si fa strada nel cranio, e inoltre alla meningite.

Summary

A case of adenoma of the hypophysis in a 15 years old foxterrier bitch. Clinical symptoms: Adipositas, polydipsy, subfunction of the ovaries, muscular atrophy, alopecia. In the last months of life: apathia, absence of affects, stupidity, circular walking to the left, xanthochromia of the liquor with positive Nonne and Pandy test and slight increase of cell content. Post mortem: A tumor of the size of a hazelnut in the hypophysis protruding into the diencephalon and the 3rd ventricle. Histology: Chromophobous adenoma of the anterior lobe of the hypophysis, causing compression, displacement and subfunction of the adenohipophysis and disturbances of the diencephalon. Other symptoms (circular movements, disorientation) are caused by general injury of the brain, and meningitis.

Literatur

Angelstein, I.: Dtsch. Zschr. Nervenhk. 170, 337, 1953. – Beijers, J. D.: Tijdschr. Diergen. 75, 292, 1950. – Belmonte, V.: Rev. Hig. y San. pec. 24, 773, 1934. – Brandt, A. J.: Skand. vet. Tidskr. 30, 875, 1940. – Courville, C. B.: Pathology of the central nervous system, 1945. – Joest, E.: Ber. kgl. tierärztl. Hochsch. Dresden VIII, 98, 1913. – Lesbouyries, C. et al.: Bull. Acad. vét. France 15, 298, 1942. – Lucke, H.: Münch. med. Wschr. 79, 289, 1932. – Luksch, F.: Tierärztl. Arch. 3, Teil A, 1-6, 1923, ref. Iber. 43, 92, 1925. – Moch, R. u. Haase, G.: T. Umsch. 8, 242, 1953. – Pollock, S.: J. A. V. M. A. 118, 12, 1951. – Saunders, L. Z. et al.: Cornell Vet. 41, 445, 1951. – Saunders, L. Z. u. Rickard, Ch. G.: Cornell Vet. 42, 490, 1952. – Valenta, S.: Vet. Diss. Bern 1911. – Verstraete, A. u. Thoonen, J.: Vlamsch. Diergen. Tijdschr. 7, 186, 1938 u. 8, 304, 1939, ref. W. T. M. 26, 216, 1939. – White, E. G.: J. Path. and Bact. 47, 323, 1938.
