Zeitschrift: Schweizer Archiv für Tierheilkunde SAT : die Fachzeitschrift für Tierärztinnen und Tierärzte = Archives Suisses de Médecine Vétérinaire ASMV : la revue professionnelle des vétérinaires

Herausgeber: Gesellschaft Schweizer Tierärztinnen und Tierärzte

Band: 96 (1954)

Heft: 7

Artikel: Zur Hyperthelie und Hypermastie (überzählige Zitzen und Milchdrüsen) beim Rind

Autor: Ziegler, H.

DOI: https://doi.org/10.5169/seals-592597

Nutzungsbedingungen

Die ETH-Bibliothek ist die Anbieterin der digitalisierten Zeitschriften auf E-Periodica. Sie besitzt keine Urheberrechte an den Zeitschriften und ist nicht verantwortlich für deren Inhalte. Die Rechte liegen in der Regel bei den Herausgebern beziehungsweise den externen Rechteinhabern. Das Veröffentlichen von Bildern in Print- und Online-Publikationen sowie auf Social Media-Kanälen oder Webseiten ist nur mit vorheriger Genehmigung der Rechteinhaber erlaubt. Mehr erfahren

Conditions d'utilisation

L'ETH Library est le fournisseur des revues numérisées. Elle ne détient aucun droit d'auteur sur les revues et n'est pas responsable de leur contenu. En règle générale, les droits sont détenus par les éditeurs ou les détenteurs de droits externes. La reproduction d'images dans des publications imprimées ou en ligne ainsi que sur des canaux de médias sociaux ou des sites web n'est autorisée qu'avec l'accord préalable des détenteurs des droits. En savoir plus

Terms of use

The ETH Library is the provider of the digitised journals. It does not own any copyrights to the journals and is not responsible for their content. The rights usually lie with the publishers or the external rights holders. Publishing images in print and online publications, as well as on social media channels or websites, is only permitted with the prior consent of the rights holders. Find out more

Download PDF: 13.07.2025

ETH-Bibliothek Zürich, E-Periodica, https://www.e-periodica.ch

of water from a boiler, is injected with a syringe and a rubber tube after preparation of the quarter like for ordinary milking. The liquid which is drawn out comes white from the normal, yellowish and watery from the accessory quarter. The "fistula" is completely evacuated and refilled, then drawn off at the next regular milking. After this treatment the secretion in the accessory part of the udder stops.

Benützte Literatur

Aehnelt E. und Rath, G.: Deutsche Tierärztl. Wochenschr. 39/40, 1950. – Hess E.: Erkrankungen des Euters in Bayer-Fröhners Handbuch der tierärztl. Geburtshilfe, 1911. – Hofmann W.: Schweiz. Arch. für Tierheilk., 1934. – Wyssmann E.: Erkrankungen des Euters in Stang-Wirths Tierheilk. und Tierzucht, 1929.

Aus dem veterinär-anatomischen Institut der Universität Bern
Direktor: Prof. Dr. H. Ziegler

Zur Hyperthelie und Hypermastie (überzählige Zitzen und Milchdrüsen) beim Rind

Ergänzende Bemerkungen zur Mitteilung von J. Fischer, Kreistierarzt, Gstaad

Von H. Ziegler

Dem Ersuchen von Kollege Fischer, im Anschluß an seine Mitteilung eine kurze Orientierung über die Genese der Pseudomilchfisteln folgen zu lassen, komme ich gerne nach.

Im Handbuch der Milchkunde von M. Pfaundler gibt uns Sommerfeld (1909) eine zusammenfassende, vergleichende Darstellung der Entwicklung und Fehlentwicklung der Milchdrüsen bei Mensch und Tier. Von ihr wie auch von der einschlägigen Darstellung in O. Zietzschmanns Lehrbuch der Entwicklungsgeschichte der Haustiere wollen wir ausgehen und dann die Fälle von Pseudomilchfisteln, wie sie J. Fischer beobachtet hat, zu erklären versuchen.

Die Milchdrüsen oder Mammarorgane (aus Drüsenkörpern und Zitzen bestehend) entwickeln sich frühzeitig in der „Milchleiste" (eine linienartige Verdickung der Epidermis an der Seitenwand von Thorax und Abdomen) in Form lokaler, stärkerer Epidermisverdickungen, der sogenannten Milchhügel. Der basale Teil der letzteren senkt sich in das Corium und wird zur „Mammartasche". Um diese Tasche erhebt sich der Rand der Cutis und bildet einen Hautwall, der dann zur Zitze auswächst. Am Boden der Mammartasche, dem sogenannten Drüsenfeld, entstehen in der Folge Epithelsprossen (primäre Sprosse), je nach Tierart eine bis mehrere, die dann den

Hauptausführungsgang oder -ausführungsgänge (Strichkanal und Zitzenteil der Zisterne) bilden. Aus dem blinden Ende der Primärsprosse entwickelt sich der Drüsenteil durch Bildung von sekundären Sprossen, den späteren Milchkanälen. Im Prinzip sind diese Vorgänge bei Mensch und Tier dieselben, Unterschiede betreffen nur die Anzahl der Hauptausführungsgänge pro Zitze. Der gesamte Milchapparat (Brustdrüse, Euter, Gesäuge) bildet in bezug auf Zahl und Anordnung der einzelnen Milchorgane erhebliche Abweichungen. Die Onto- und Phylogenese des Gesamtapparates lassen jedoch einen gemeinsamen Plan erkennen. Insofern nämlich die als Milchhügel sich differenzierenden Anteile der Milchleiste die Anlage von Milchdrüsen darstellen, sind alle Mammalier ursprünglich als „Polymasten" (das griechische mastoi oder mazoi = Brustdrüse und Brustwarzen) zu betrachten. Gewisse Säugerklassen, z. B. die Suiden, bleiben Polymasten, während andere „Oligomasten" werden, so ist das Rind ein Tetramast, Mensch, Pferd und Ziege sind Bimasten. Nun kommen aber bei ausgewachsenen Säugern nicht selten *erhebliche Schwankungen in der Zahl der Milchorgane* vor, je nachdem spricht man dann von *Hyper- und Hypomastie*, ja sogar von Amastie oder Amazie („Amazonen"). Sofern sich die Anomalie nicht auf die Milchdrüsen, sondern auf die Zitzenbildung bezieht, spricht man von *Hyperthelie* („Afterzitzen") oder von *Hypo-* und *Athelie*.

Uns interessieren die Abweichungen im Sinne einer *Vermehrung* von Zitze und Drüse beim *Rind*. Dies wird nach Burckard bis zu 40% beobachtet. Er unterscheidet zwei Arten von rudimentären Mammarorganen, nämlich „*Pseudozitzen*" *ohne* Drüsenanlage (reine Hyperthelie) und *Mikromammen mit Mikrozitzen*, d. h. *kleine, akzessorische Milchdrüsen mit zisternen- und strichkanalführenden Zitzen* (Hyperthelie verbunden mit Hypermastie). Henneberg fand akzessorische Mammarorgane (gemeinsame Bezeichnung für alle Arten von Überzähligkeit) bei ausgewachsenen Kühen in über 38% der untersuchten Fälle und konnte gleichzeitig feststellen, daß die Frequenz der Afterzitzenbildung nach einzelnen Schlägen sehr variiert. Die After- oder Abortivzitzen sind teils *postponiert*, d. h. hinter der normalen, teils *interkaliert* oder zwischen den normalen Zitzen. Letzteres ist weniger häufig. *Anteponierte* Abortivzitzen, die vor der normalen Bauchzitze liegen, traf Henneberg nie und Schickele sehr selten. Die *Abstände* der Abortiv- von den normalen Zitzen variieren erheblich, nicht selten sind solche den Hauptstrichen dicht angelagert. Die Zahl der Afterzitzen schwankt zwischen 1 und 4, links sind sie häufiger.

Bei einigen von J. Fischer beobachteten Fällen von Pseudofisteln handelt es sich eindeutig um die Bildung sogenannter postponierter akzessorischer Drüsen, die in verschiedener Höhe an der Wand der Hauptzitze auf einer Nebenzitze ausmünden können („Doppelstrich"-Bildung). Wir haben sie in den Abb. 4 und 5 darzustellen versucht. Die entsprechenden Präparate fehlen noch in unserer Institutssammlung, dagegen ist uns in jüngster Zeit durch die Vermittlung von Kollegen J. Fischer ein entsprechender Fall

bei einer Ziege zugegangen! Hier befindet sich die Nebenzitze in geringer Entfernung von der Mündung der Hauptzitze. Soeben haben wir ebenfalls durch Herrn Kollegen Fischer, ein diesbezügliches Präparat auch vom Rind erhalten (siehe Abb. 8).

Wohl häufiger ist der in Abb. 2 dargestellte Fall einer in gewisser Entfernung vom Schenkelviertel befindlichen, überzähligen (5.) Drüsenanlage (Nebenmilchdrüse). Da diese Form kein Melkhindernis bildet, kommt wohl eine Behandlung nicht in Frage; hier geht infolge Nichtgemolkenwerdens die Sekretion zurück, die Drüsenanlage verödet und es bleibt lediglich eine Afterzitze bestehen. Dies entspricht der in Abb. 1 dargestellten Form von reiner Hyperthelie, die allerdings nach Burckard primär entstehen kann. Inwiefern dies zutrifft, müßte noch geprüft werden, es scheint uns nämlich eine Bildung von Afterzitzen mit Drüsenanlagen das Primäre zu sein und die Form der reinen Hyperthelie erst sekundär aufzutreten. Dasselbe scheint uns auch für die in Abb. 3 dargestellte Doppelzitzenbildung zuzutreffen.

Das starke Zurückbleiben der Nebenzitze fast bis zur Unkenntlichkeit in Abb. 5 dürfte entweder primär entstanden (rudimentär) sein oder sekundär sich zurückgebildet haben durch das fortwährende Gemolkenwerden. Daß die Zitzenbildung völlig ausbleiben kann, beweisen die anderen von Fischer behandelten Fälle, die wir in Abb. 6 schematisch festzuhalten versucht haben. Eine Beschreibung dieses letzteren Falles findet sich nicht in der Literatur. Bei dieser Pseudomilchfistel kam es nur zur Ausbildung einer kleineren Milchdrüse, scheinbar mit Zisterne und Strichkanal, der lediglich die Wand der Hauptsitze durchbricht und mit kleiner Öffnung an der Oberfläche der Hauptzitze mündet. Es handelt sich um reine Hypermastie, deren Genese sich wohl schwerlich mit der oben beschriebenen regulären

---

Abbildungen 1–7

Fälle von Hyperthelie und Hypermastie (Pseudomilchfisteln) beim Rind (schematisch):

Abb. 1: *Reine Hyperthelie* (primär oder sekundär): sogenannte postponierte, in einiger Entfernung von der Schenkelzitze befindliche „Afterzitze" (häufige Form).

Abb. 2: *Hyperthelie und Hypermastie:* hintere, überzählige oder akzessorische Milchdrüse.

Abb. 3: *Reine Hyperthelie* (primär oder sekundär): postponierte, der *Hauptzitze direkt anliegende Nebenzitze*, sogenannter Doppelstrich (Melkhindernis).

Abb. 4: *Hyperthelie und Hypermastie:* postponierte, der Hauptzitze direkt anliegende Nebenzitze *mit Drüse* (akzessorische Milchdrüse).

Abb. 5: *Geringgradige Hyperthelie und Hypermastie:* eine undeutliche, der Hauptzitze höckerartig (Absatzbildung) anliegende rudimentäre Nebenzitze mit Drüse (häufig vorkommende Form einer „Pseudomilchfistel").

Abb. 6: *Reine Hypermastie:* äußerlich nicht feststellbare, in der Regel hinter der Hauptdrüse gelegene Nebendrüse ohne Zitze, mit nur durch sorgfältiges Melken an der hinteren Wand der Hauptzitze erkennbarer Mündung („Astloch"). Eine als verborgener Mangel im Viehhandel gefürchtete Anomalie.

Abb. 7: *Reine Hypermastie:* nicht im üblichen Sinn, sondern als Verdoppelung der einfachen Milchdrüsenanlage im Bereich von Zisterne und Drüsenkörper. Ein „*zweidrüsiges*" Viertel mit *Verdoppelung der Zisterne und einfachem Strichkanal*, ein Viertel mit zwei äquivalenten Drüsen (Achtel!), Fall von Prof. Kästli, Bern.

Weiß = Drüsenkörper, schwarz = Strichkanal, Zisterne (Zitzen- und Drüsenteil), grau mit schwarzer Kontur = Haut.

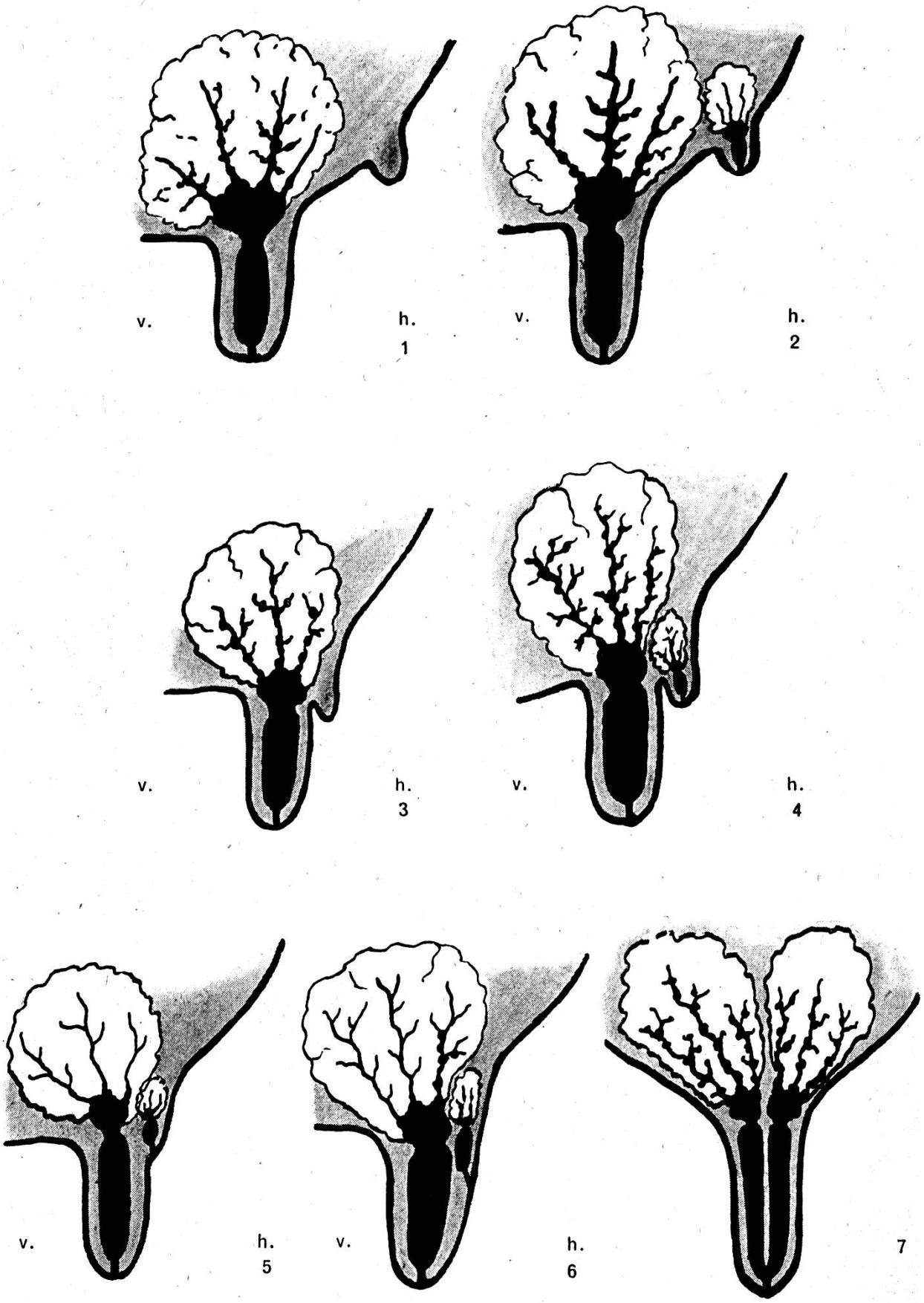

Abbildungen 1–7 (Legende nebenstehend)

Entstehungsweise erklären läßt, es sei denn, man würde annehmen, daß das „Drüsenfeld", wie früher angenommen wurde, auf der ganzen Oberfläche der Hauptzitze und nicht nur an deren Spitze sich befinde. Von irgendeiner Stelle der Oberfläche aus (im vorliegenden Fall von der hinteren Fläche einer Schenkelzitze in Nähe ihrer Basis) hat sich ein zweiter Primärsproß entwickelt, aus dem dann durch sekundäre Sproßbildung ein zweiter, jedoch kleinerer Drüsenkörper hervorgegangen ist. Wir nähern uns hier der Ausbildungsform des Mammarapparates der übrigen Haustiere und des Menschen, wo sich normalerweise in ein- und derselben Zitze allerdings von deren Spitze aus zwei bis mehrere Ausführungsgänge mit dem dazugehörigen Drüsenkörper entwickeln. Es ließe sich schließlich auch annehmen, daß, wie beim Menschen, an abnormen Stellen der Milchleiste, ja sogar an Stellen, die nicht einmal im Bereich der Milchleiste liegen, sich überzählige Milchdrüsen mit und ohne Warzenbildung ausbilden können.

Einen besonders interessanten und seltenen Fall stellt Abb. 7 dar. Es ist ein Sammlungspräparat, das uns Herr Prof. Dr. P. Kästli, Bern, in verdankenswerter Weise geschenkt hat. Auch hier handelt es sich um einen Fall von reiner Polymastie beim Rind, jedoch nicht in oben dargestelltem Sinn in Form einer Haupt- und Nebenzitze, sondern um zwei gleichwertige Drüsen in ein- und demselben Viertel mit einem gemeinsamen Strichkanal. Seine Genese dürfte klar sein: aus einer gemeinsamen Drüsenanlage hat sich der Primärsproß frühzeitig geteilt und aus den Teilsprossen sich je ein Zitzen- und Drüsenteil einer Zisterne gebildet, die dann durch Sekundärsproßbildung zu zwei äquivalenten Drüsenkörpern ausgewachsen sind. Die Beobachtung eines Viertels, der aus zwei gleichwertigen Drüsen (gleichsam „Achteln") besteht, jedoch nur einen Strichkanal hat, ist meines Wissens wohl einmalig.

Die von J. Fischer publizierten Fälle von Pseudofisteln beim Rind und deren Behandlung dürften nicht nur das Interesse der Praxis finden, sondern auch der Mißbildungslehre wertvolle Dienste leisten. Werden wir doch dadurch veranlaßt, unsere heutigen Kenntnisse zu überprüfen und müssen dabei feststellen, daß das Entwicklungsgeschehen nicht immer nur nach der von der Wissenschaft angenommenen Gesetzmäßigkeit verstanden und erklärt werden kann.

Interessant sind auch die Bemerkungen Hennebergs zur *physiologischen Bedeutung* der Afterzitze beim Rind. Als milchliefernde Abortivorgane kommen natürlich nur die Mikromammen in Betracht. Ob deren Funktion die gesamte Milchproduktion des Tieres erhöht, ist nicht sichergestellt. Die Landwirte glauben im allgemeinen nicht an eine bessere Milchausbeute bei den hypermasten Kühen und nehmen Mikromammen oft gar nicht in Gebrauch. Immerhin gilt in manchen Gegenden das Vorhandensein überzähliger Striche innerhalb gewisser Rassen als gutes Milchzeichen. Als ein generelles Kriterium für die Milchleistung verschiedener Rassen kann die Frequenz der Hyperthelie nicht gelten, denn die milchreichsten Rassen

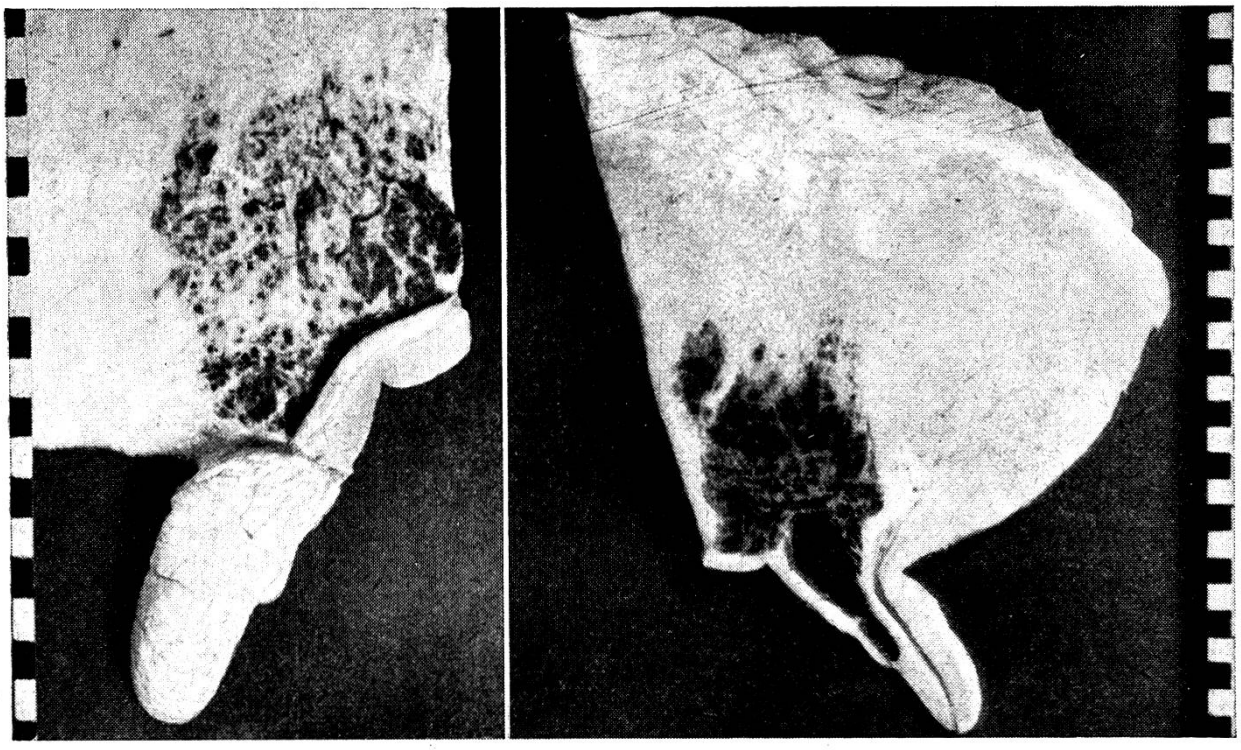

a b

Abb. 8. *„Doppelstrich" mit akzessorischer Drüse am linken Bauchviertel einer Kuh* (Hypermastie mit geringgradiger Hyperthelie).

a = Ansicht von außen – b = Medianschnitt

Das „Astloch" mündet auf einer kleinen Erhöhung (rud. Zitze) an der Hinterfläche der Hauptzitze (interkaliert). Die akzessorische Drüse ist mit blauer Gelatine injiziert, sie ist selbständig und gut entwickelt. Man erkennt an der Afterzitze den Strichkanal und den Zitzenteil der Zisterne, der durch eine Querfalte vom Drüsenteil abgesetzt ist.

(Ostfriesen und Holländer) weisen gerade am seltensten abortive Zitzen auf. Die stark wechselnde Frequenz der Afterzitzen bei den verschiedenen Rassen ist vielleicht der Effekt einer künstlichen Zuchtwahl im einen oder anderen Sinne. Die ostfriesischen Züchter finden ein Euter mit normalen Zitzen „schöner" als ein solches mit Überstrichen und bevorzugen bei der Zucht den normalen Typus, was mit der relativen Seltenheit von polythelen Tieren in ihren Herden zusammenhängen kann. Den gegenteiligen Effekt, eine Vermehrung der Zitzen, soll ein amerikanischer Forscher (Graham Bell) durch künstliche Zuchtwahl bei Schafen in verhältnismäßig kurzer Zeit erzielt haben.

Die Ursache der Hyperthelie und Hypermastie dürfte wohl seit Leichtensterns eingehenden Untersuchungen in einem Rückschlag auf niederer organisierte Vorfahren (Atavismus) angenommen werden. Daß die akzessorischen Mammarorgane fast durchwegs rudimentär angetroffen werden, läßt vermuten, daß es sich hier um Organe handelt, die phylogenetisch einem unterdrückenden Einfluß ausgesetzt sind, der vielleicht in einer allmählichen Reduktion der früher multiparen Fruchtbarkeit liegt. Andere Autoren glau-

ben an eine Wirksamkeit äußerer Reize, welche eine Spaltung der Organanlage oder eine Modifikation der Talgdrüsen zur Folge haben können, woraus dann eine Afterzitzenbildung resultieren würde (Hansemann und Duval). Ahlfeld sieht sogar in solchen überzähligen Drüsen rein pathologische Bildungen. Die wichtigste Stütze der atavistischen Auffassung liegt in dem Nachweis einer gewissermaßen physiologischen Hypermastie in früheren Entwicklungsstadien, die in späteren Stadien einer Rückbildung anheimfällt. Ob die *völlige Involution* einer Abortivanlage vorkommt, wird bestritten. Daß eine reine Hyperthelie bei Mensch und Tier häufiger ist als die Hypermastie, dürfte nach mannigfachen Analogien („Halsglöckchen" der Ziegen, „Kastanien" der Pferde) zusammenhängen mit einer besonderen Neigung des Körperintegumentes, an phylogenetischen Traditionen festzuhalten.

Résumé

L'auteur explique les résultats obtenus par Fischer (travail précédent) du point de vue anatomique et génétique. Les cas observés par Fischer reposeraient sur le fait qu'une petite glande mammaire accessoire avec réservoir s'est déplacée vers une glande normale et son canal excréteur ne débouche vers la paroi extérieure du trayon que par une petite élevure ou pas d'élevure du tout. Cette hypermastie sans hyperthélie était inconnue à ce jour dans la littérature.

Riassunto

L'autore chiarisce il reperto di Fischer (lavoro precedente) sotto gli aspetti anatomico e genetico. I casi osservati da Fischer possono fondarsi sul fatto che una piccola ghiandola accessoria con cisterna si è avvicinata ad una ghiandola mammaria nella cui parete esterna del capezzolo il canale secretore sbocca con un piccolo rialzo o con nessun rialzo. Finora questa ipermastia senza ipertelia non era conosciuta nella letteratura.

Summary

The author explains the results of Fischer (in the preceding article) anatomically and genetically. A small accessory mammary gland with a cistern comes into the neighbourhood of a normal quarter. The channel of the accessory cistern empties itself through the wall of the teat of the normal quarter. Such hypermastia without hyperthelia has not yet been mentioned in the literature.

Benützte Literatur

Ahlfeld, 1878: zit. n. Pfaundler. – Bonnet Ch.: Die Mammarorgane im Lichte der Ontogenie u. Phylogenie, Ergebnisse der Anat. u. Entw.gesch., Bd. 2, 1892. – Burckard, 1897: zit. n. Pfaundler. – Emmerson M., A.: In Bovine Mastitis v. R. B. Little u. W. N. Plastridge, 1946. – Gegenbaur C.: Zur genaueren Kenntnis d. Zitzen d. Säuget., Morph. Jahrbuch, 1876. – Henneberg: 1904, zit. n. Pfaundler. – Leichtenstern: Virch. Arch., Bd. 73, 1878. – Pfaundler M.: In Handb. der Milchk. v. P. Sommerfeld, 1909. – Profé O.: Beitr. z. Ontogenie u. Phylogenie der Mammarorg., Anat. Hefte, Bd. 11, 1898. – Schickele: 1899, zit. n. Pfaundler. – Zietzschmann O.: Lehrb. der Entw.gesch. d. Haust., 1924.