

Bericht

Objektyp: **Group**

Zeitschrift: **Schweizer Archiv für Tierheilkunde SAT : die Fachzeitschrift für Tierärztinnen und Tierärzte = Archives Suisses de Médecine Vétérinaire ASMV : la revue professionnelle des vétérinaires**

Band (Jahr): **97 (1955)**

Heft 9

PDF erstellt am: **21.07.2024**

Nutzungsbedingungen

Die ETH-Bibliothek ist Anbieterin der digitalisierten Zeitschriften. Sie besitzt keine Urheberrechte an den Inhalten der Zeitschriften. Die Rechte liegen in der Regel bei den Herausgebern.

Die auf der Plattform e-periodica veröffentlichten Dokumente stehen für nicht-kommerzielle Zwecke in Lehre und Forschung sowie für die private Nutzung frei zur Verfügung. Einzelne Dateien oder Ausdrucke aus diesem Angebot können zusammen mit diesen Nutzungsbedingungen und den korrekten Herkunftsbezeichnungen weitergegeben werden.

Das Veröffentlichen von Bildern in Print- und Online-Publikationen ist nur mit vorheriger Genehmigung der Rechteinhaber erlaubt. Die systematische Speicherung von Teilen des elektronischen Angebots auf anderen Servern bedarf ebenfalls des schriftlichen Einverständnisses der Rechteinhaber.

Haftungsausschluss

Alle Angaben erfolgen ohne Gewähr für Vollständigkeit oder Richtigkeit. Es wird keine Haftung übernommen für Schäden durch die Verwendung von Informationen aus diesem Online-Angebot oder durch das Fehlen von Informationen. Dies gilt auch für Inhalte Dritter, die über dieses Angebot zugänglich sind.

BERICHT

Tagungsbericht von der 5. Arbeitstagung der Arbeitsgemeinschaft für Veterinärpathologen in Zürich (Schweiz) am 1. Juni 1955

Zusammengestellt von Privatdozent Dr. H. Köhler, Hannover

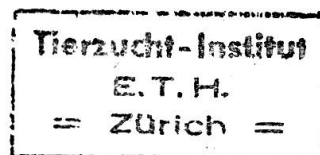
Herr Flir, Berlin: Die Nephritisforschung beim Tier unter besonderer Berücksichtigung der Nephritis der Pflanzenfresser.

In dem Referat wurde auf einige bekannte Nephritisformen, besonders der Pflanzenfresser, eingegangen. Besonders hervorgehoben wurde bei den Nephritiden des Pferdes eine solche, die durch das Virus der infektiösen Anämie hervorgerufen wurde. Besonderes Interesse verdiente die Auffassung, daß die sogenannte weiße Fleckniere des Kalbes eine herdförmig eitrig-embolische ist. Hinsichtlich der Ursache, die diese eigentümliche, heute selten gewordene Nephritis hervorruft, wird an eine Entstehung durch Kolibakterien gedacht. Beim Schwein sind von besonderer Bedeutung die im Zusammenhang mit der Rotlaufinfektion auftretenden Schädigungen sowohl des Glomerulus als auch der Tubuli. Die Glomerulonephritiden im Verlauf der Rotlaufinfektion des Schweines werden mit der Reaktionslage des Tierkörpers in Zusammenhang gebracht.

Diskussion. Herr Cohrs, Hannover: Nephritische Veränderungen bei der infektiösen Anämie sind sekundär bedingt. Das Primäre sind die lymphoiden Infiltrate. Die weiße Fleckniere des Kalbes ist keine eitrig-embolische Nephritis. Sie ist eine histiozytäre interstitielle Nephritis herdförmiger Form. Herr Haranghy, Budapest, weist darauf hin, daß bei in Ungarn eingefangenen Apodemus eine der menschlichen, virusbedingten ähnliche hämorrhagische Nephroso-Nephritis festgestellt wurde. Herr Köhler, Hannover, fragt an, ob experimentelle Arbeiten über die Auslösung der Nephritis maculosa durch pathogene Kolibakterien vorliegen. Herr Pallaske, Leipzig, möchte die weiße Fleckniere des Kalbes ebenfalls als eine ganz charakteristische interstitielle Herdnephritis ansehen. Betont, daß noch viel auf dem Gebiet der Nierenpathologie der Tiere zu erforschen ist. Herr Böhmig, Karlsruhe: Die morphologischen Unterschiede bei der Rotlaufimmunisierung waren sehr eindrucksvoll. Es scheinen dabei verschiedene Stadien der Immunität vorliegen zu können. Es wäre verlockend, hier zu versuchen, der Höhe des Immunitätstiters morphologische Veränderungen zuzuordnen. Bezüglich der glomerulären Veränderungen bestehen Zweifel, ob es sich dabei um «Thrombosen» und nicht doch um eine «interstitielle fibrinöse Entzündung» handle. Eine innergewebliche Fibrinausscheidung beendet die Antigen-Antikörperreaktion im Gewebe. Herr Renk, Berlin: Nierenveränderungen beim Pferd können bei verschiedenen Infektionskrankheiten und auch bei Intoxikationen vorkommen. Bei drei sezierten Pferden, die nach Verabreichen von 60,0 g Baludon und anschließendem perakutem Krankheitsverlauf starben, wurde in den Nieren das Bild einer serösen Nephritis beobachtet. Hierbei wurde das Medikament in reichlicher Menge in den Nieren nachgewiesen. Unter den Nierenerkrankungen des Rindes wäre die «große, helle Niere» einer Erwähnung wert gewesen. Sie wird als eine Amyloidnephrose bezeichnet. Entzündliche Veränderungen an den Nierenkörperchen und im Interstitium treten in Erscheinung, ohne daß immer einwandfreie Amyloidablagerungen in den Glomeruli nachzuweisen sind.

Herr Dahme, München: Die Morphologie der Nephrosen des Hundes unter Berücksichtigung ihrer Klinik. (Erscheint in Dtsch. tierärztl. Wochenschr.)

Neben den häufig auftretenden entzündlichen Veränderungen nehmen beim Hund die Nephrosen einen großen Raum ein. Wiewohl eine scharfe Trennung der Nephrose-



formen sehr problematisch ist, kann zumindest morphologisch grundsätzlich zwischen den Tubulonephrosen und den Glomerulonephrosen unterschieden werden.

1. Die Tubulusveränderungen, welche nach Fahr zur Gruppe der einfachen Nephrosen gezählt werden, entsprechen beim Hund weitgehend denen anderer Säugetiere und des Menschen. Ihnen liegen, kausalgenetisch betrachtet, Stoffwechselstörungen zugrunde, die Folgen bestimmter Grundkrankheiten sind, wie z. B. Staupe, Streptokokken- und Mikrokokken-Infektionen, aber auch Intoxikationen z. B. nach Gewebsquetschungen, Verbrennungen, Hautkrankheiten, Darmstörungen, akuten Lebererkrankungen und bei chemischen Vergiftungen. Die epithelschädigenden Noxen gelangen mit dem Glomerulusfiltrat an die Tubuluszellen. Die morphologischen Veränderungen der Tubulonephrosen sind reabsorptive und nicht sekretionsbedingte Vorkommnisse.

a) Die hydropisch-vakuoläre Form ist als Ausdruck einer Störung im Wasserhaushalt und Eiweißstoffwechsel des Organismus zu werten. Vorwiegend verändert sind die Epithelien im Hauptstück des Nephrons.

b) Die hypochlorämische Nephrose tritt meist im Anschluß an spontane Chlorverluste des Körpers auf (z. B. Erbrechen, Durchfälle). Neben nekrobiotischen Erscheinungen an den Tubuli kommen Kalkinkrustierungen im Bereich der zugrunde gegangenen Epithelzellen vor. Klinisch gehört zu diesen augenfälligen Nierenveränderungen nicht selten das Bild der Anurie.

c) Die hyalin-tropfige Umbildung des Nierenepithels der Hauptstücke ist bereits den Speicherungsnephrosen zuzuzählen. Durch das Glomerulusfiltrat werden körperfremde Eiweißelemente dem Tubulusepithel zur Reabsorption zugeführt. Der Ausgangspunkt für dieses Geschehen ist in einer prärenalen Eiweißstoffwechselstörung zu suchen.

d) In der Gruppe der Tubulonephrosen mit bestimmten Speichervorgängen steht die intrazelluläre Anreicherung von Gallepigment in den Hauptstückepithelien bei Leberschädigungen, die mit und ohne Ikterus einhergehen können, an der Spitze. Ähnlich liegen die morphologischen Verhältnisse bei der hämoglobinämischen und myoglobinämischen Nephrose. Die Glykogenspeicherung bei Diabetes mellitus geht meist mit erheblicher Epithelverfettung einher.

e) Die Frage, ob eine Zuordnung der an der Hundeniere nicht selten zu beobachtenden Einschiebungen von Hauptstückepithelzellen in die Bowmansche Kapsel zu den Tubulonephrosen gerechtfertigt ist, läßt sich nicht abschließend beantworten. Die morphologische Grundlage dieser eigentümlichen Nierenerkrankung ist die Aufquellung und teilweise Nekrotifizierung der Epithelien der gewundenen Hauptstückabschnitte mit Stauchung und Verschiebung der benachbarten Epithelzellen in distaler und proximaler Richtung.

2. Wenig Beachtung haben bislang in der Tiermedizin die Glomerulonephrosen gefunden. Sie werden ausgelöst durch eine prärenale humorale Störung vom Typus der Disproteinämie. Die Genese dieser Bluteiweißverschiebungen, bei denen es zu einer erheblichen prozentualen Zunahme einer oder mehrerer Globulinfraktionen bei gleichzeitigem Absinken des Albuminwertes kommt, läßt sich in der Mehrzahl der Fälle auf chronisch-entzündliche, meist infektiöse Prozesse zurückführen. Beim Hund gewinnen im Kreis dieser Grundkrankheiten die chronische Tuberkulose mit prozentualer Steigerung des γ -Globulinwertes und die chronische Endometritis (Pyometra) mit Steigerung der α - und β -Globulinwerte besondere Bedeutung. Das Krankheitsgeschehen in der Niere spielt sich an den Membranstrukturen des Mesoangiums und den Kapillarwandmembranen im Glomerulum ab. Es kommt zu Imprägnierung der Membrangrundgerüste mit Eiweißkörpern und damit, klinisch betrachtet, zur allmählichen glomerulären Insuffizienz. Auch Nierenschrumpfungen (Amyloidschrumpfniere!) stellen sich im Verlaufe dieser Organerkrankungen ein. Soweit der Tod des betroffenen Tieres nicht als direkte Folge der Grundkrankheit eintritt, erfolgt er unter

den typischen Symptomen der Niereninsuffizienz. Wesentliche Unterschiede weisen die einzelnen Glomerulonephroseformen untereinander nicht auf, so daß auch die Amyloidnephrose zwanglos mit eingereiht werden kann. Der Fettgehalt dieser Veränderungen ist von Fall zu Fall wechselnd, jedoch fehlen Lipoide. Differentialdiagnostisch ist bei den Glomerulonephrosen die senile Kapillarwandsklerose der Glomerulumkapillaren von Bedeutung. Klinisch gehört die Ödembildung nicht zum typischen Bild der Glomerulonephrose des Hundes. Dagegen dürften bei den chronischen Formen Blutdrucksteigerungen häufig vorkommen.

Diskussion. Herr Renk, Berlin: Die Bowmanschen Kapselräume sind bei den sogenannten Epithelprotrusionen erheblich vergrößert und im Bereich des Harnpoles ampullenartig ausgeweitet. Die Erweiterung bezieht sich nicht nur auf den Bowman'schen Kapselraum, sondern auch auf den Anfangsteil der Harnkanälchen. Die Epithelien der gewundenen Harnkanälchen und größere und kleinere Schlingenabschnitte der Glomerula zeigen Degenerationserscheinungen oder sind nekrotisch. Es wird gefragt, ob von dem Vortragenden neben dem Vorfall der Harnkanälchenepithelien in den Kapselraum auch regressive Prozesse am Nephron gefunden wurden. Herr Randerath, Heidelberg: Eine Trennung zwischen tubulären und glomerulären Nephrosen ist nur aus didaktischen Gründen berechtigt, nicht in funktioneller und morphologischer Hinsicht. Das Nephron ist eine funktionelle Einheit. Jede tubuläre Nephrose geht mit einer glomerulären einher oder führt zu einer solchen! Der Begriff der Glomerulonephrose ist zuerst von Th. Fahr für die chronischen Nephrosen geprägt worden. Das Vorhandensein einer Glomerulonephrose bei den sogenannten akuten Nephrosen ist zuerst von uns gezeigt worden. Wir sind allerdings der Überzeugung, daß es fließende Übergänge zwischen Glomerulonephrose und Glomerulonephritis gibt. Die Homogenisierung der Basalmembranen der Tubuli kommt beim Menschen mit starker PAS-Positivität vor allem bei fast allen Formen von Schrumpfnieren vor. Herr Pallaske, Leipzig: Herrn Randerath (Heidelberg) ist zuzustimmen, wenn er betont, daß infolge fließender Übergänge die Diagnose «Glomerulonephrose» oder «Glomerulonephritis» oft nicht scharf zu stellen ist. Hinweis auf die autolytischen Veränderungen in der Niere, die nephrotische Prozesse vortäuschen. Herr Cohrs, Hannover: Können die Epithelproliferationen in den Glomerula angeboren sein? Sind sie eine Mißbildung? Herr Staemmler, Aachen: Der Prolaps der Tubulusepithelien in der Glomerulumkapsel ist leicht experimentell durch länger dauernde Gefäßabklemmung zu erzeugen, tritt aber sicher auch als Folge postmortalen Autolyse ein. Im Gegensatz zu Herrn Randerath gibt es doch eine primäre Nephrose der Tubuli ohne Beteiligung der Glomerula, wie ich glaube an der Sublimatvergiftung zeigen zu können. Zur Frage Cohrs: Bei Neugeborenen gibt es gelegentlich große Epithelien in der Glomerulokapsel, die wohl als Zeichen der mangelhaften Differenzierung zu deuten sind. Häufiger sind sie aber postmortal oder anämisch bedingt. Herr Ullrich, München: Die gezeigte Dysproteinämie ist in erster Linie Folge der Pyometra; Veränderungen des Bluteiweißbildes im Gefolge von Nierenparenchymstörungen sind beim Hunde viel weniger ausgeprägt, vor allem fehlt die beim Menschen bedeutungsvolle Erhöhung der γ -Globuline. Azotämie nach Hysterektomie ist sicher extrarenal bedingt, eine Folge des Operationstraumas.

Schlußwort. Herr Dahme: Eine Trennung der Tubulonephrosen läßt sich nicht in allen Fällen scharf ziehen. Die Berücksichtigung autolytischer Prozesse ist bei der mikroskopischen Diagnostizierung natürlich sehr wichtig, doch wird die gewebliche Beurteilung immer von der Erfahrung des Untersuchers abhängen. Am häufigsten trifft man das osteorenale Syndrom bei der Schrumpfniere im Anschluß an die chronisch-interstitielle Nephritis des Hundes. Die Epitheleinschiebung in die Bowmansche Kapsel bei gleichzeitiger Quellung und Stauchung der Hauptepithelien ist nicht identisch oder vergleichbar mit den Hyperplasien des Kapsel epithels bei Diabetes mellitus des Menschen.

Herr Martinčić, Zagreb: Die toxische Wirkung von Aristolochia clematitis auf die Niere des Pferdes. (Erscheint in Dtsch. tierärztl. Wochenschr.)

Das Unkraut, die Osterluzei – *Aristolochia clematitis* – wächst an abgelegenen Orten neben Wegen, Hecken, Wäldern und auf unkultivierten Wiesen. Unter besonderen geographischen Umständen wächst sie in Überschwemmungsgebieten einiger Flüsse in Jugoslawien (bis jetzt sind die Save, die Kupa und ihre Nebenflüsse bekannt). Dort wächst sie auch zahlreich auf kultivierten Böden, Stoppelfeldern, Maisäckern und Kleewiesen, aber auch auf sandigen Bodenerhebungen der Flußumgebung. Deshalb stellt sie in diesen Gebieten ein breites toxikologisches tierärztliches Problem dar.

Durch Vergiftung mit Heu, das mit 8 bis 13%, ausnahmsweise bis 80% mit *Aristolochia* verunreinigt war, gingen 24 Pferde ein und 2 erkrankte wurden getötet. Außerdem wurden 2 Pferde experimentell vergiftet, davon verendete eines, das andere wurde getötet. Die histologischen Befunde von den Nieren dieser Pferde zeigen, daß das Gift der *Aristolochia* in größeren Mengen das tubuläre System der Nierenrinde schwer beschädigt und diffuse Veränderungen bis zu schweren nekrobiotischen und nekrotischen Zuständen mit Zell- und Hyalinzylinderurien hervorruft. Die Glomerula bleiben dabei mehr oder weniger verschont, sind aber in der Regel hyperämisch. Das Interstitium unterliegt einer serösen Entzündung. In der subakuten und noch mehr in der chronischen Phase und bei kleineren Giftmengen sind die Wiederherstellungs-, Regenerations- und Hyperregenerationsprozesse in den vorläufig geschädigten Tubuli besonders ausgeprägt. Im Interstitium ist ein produktiv-entzündlicher Prozeß bemerkbar. Die regenerativen Prozesse des tubulären Epithels der Nierenrinde des Pferdes sind so charakteristisch, daß man sie als pathognomonisch für die chronische Vergiftung der Pferde mit *Aristolochia* nehmen kann. Die produktiven Entzündungsprozesse im Interstitium führen zu einem zirrhotischen Zustand beider Nieren. Fast alle übrigen pathologisch-anatomischen Befunde und die klinischen Symptome kann man auf einen akuten, mehr oder weniger manifesten urämischen Zustand oder einen chronischen, gewöhnlich latenten, suburämischen Zustand zurückführen.

Diskussion. Herr Cohrs, Hannover: In Deutschland kennen wir ganz ähnliche Veränderungen bei Seneciovergiftungen und gewissen Standortvarietäten von *Vicia sativa*. *Aristolochia* kommt in Deutschland nur stellenweise vor, spielt also keine Rolle, während *Senecio* sich ständig weiter ausbreitet. Herr Paarmann, Detmold: Kommen bei *Aristolochia*vergiftungen auch Veränderungen anderer Organe vor, die bei *Senecio*vergiftung zu beobachten sind, wie in der Leber oder im Gehirn? Herr Dahme, München: Beim Wassergeflügel zeigen sich bei *Senecio*vergiftung Verfettungen an den Glomerulusmembranen; tubuläre Nephrosen treten demgegenüber in den Hintergrund. Die dystrophischen Leberparenchymveränderungen sind mit denen des Säugtieres bei *Senecio*vergiftung vergleichbar.

Herr Kretzschmar, Leipzig: Zur Kalkgicht des Hundes und ihrer Beziehung zur chronischen Nephritis. (Erscheint in Dtsch. tierärztl. Wochenschr.)

Die beim Hund nicht seltenen Kalkknoten an Sohlen- und Zehenballen bzw. Extremitätengelenken bestehen aus gekammerten bindegewebigen Maschen mit kreidigem Inhalt und höckeriger Oberfläche. Die Kalkabscheidung beginnt an den muskulösen Fasern der Ballen amorph, wird aber später schollig, so daß größere Kalkherde entstehen. Die Kalkmassen enthalten doppeltbrechende Lipoide und Neutralfett und sind von Makrophagen umgeben. Die Bildungen werden als Kalkgichtknoten oder Kalzinogranulome bezeichnet. Alle Hunde mit derartigen Knoten waren über 3 ½ Jahre alt, hatten eine hochgradige interstitielle Nephritis mit Schrumpfung der Nierenrinde und schweren Schäden an den Glomerula. Die Epithelkörperchen sind hypertrophisch (8- bis 12faches Volumen des normalen Rauminhaltes). Die Epithelien sind stets große «wasserhelle» Zellen. Neben den Kalkgichtknoten sind primäre Verkalkungen der elastischen Fasern der Intima und Media der größeren Arterienstämme, der kleineren

Arterien in Niere und Lunge sowie in den Basalmembranen der Bowmanschen Kapsel und der Nierentubuli vorhanden. Sekundäre Verkalkungen erfolgen überall, wo Gewebsschäden entstanden waren. Bei 2 von 5 Fällen bestand eine Osteodystrophia fibrosa generalisata mit Bevorzugung der Kopfknochen und der Rippen. Ob eine Demineralisierung des Skelettes erfolgt, hängt von der Aufnahme bzw. vom Angebot an Kalziumphosphat ab. Das Kalziumphosphat wird zur Pufferung saurer Valenzen infolge der im Kern der Pathogenese stehenden Nephritis mit Beteiligung aller Abschnitte des Nephrons benötigt. Veränderungen in den Löslichkeitsbedingungen (Azidität bzw. Alkalität) sowie Eiweißverschiebungen sind die wesentlichen Ursachen für die primäre oder sekundäre Kalkausfällung. Wegen des gesteigerten Kalkumsatzes werden die primären Kalkablagerungen als Kalkmetastasen aufgefaßt, deren besondere Form die Kalzinogranulome sind. Sie entstehen oft sehr rasch und multipel.

Diskussion. Herr Dahme, München: Für die kausale Genese der Verkalkungen in den Gefäßwänden müssen auch mechanische Momente (Hypertrophie) berücksichtigt werden. Herr Renk, Berlin: Die beschriebenen Kalkablagerungen im Zusammenhang mit einer chronisch-interstitiellen Nephritis erinnern an die von Tschernick und Romanow beschriebenen Kalkablagerungen in den verschiedensten Organen und im Unterhautbindegewebe und hat Ähnlichkeit mit eigenen Befunden beim osteorenaalen Syndrom. Die hierbei auftretenden Kalkablagerungen sind als dystrophische Kalkablagerungen anzusehen. Damit können Entkalkungen der Knochen einhergehen, die sich vor allem am Kopf, am Schulterblatt und an den Rippen bemerkbar machen. Die vom Vortragenden erwähnten Hypertrophien der Epithelkörperchen konnten in solchen Fällen nicht einwandfrei nachgewiesen werden. Herr Pallaske, Leipzig: Mit dem Vortrag sollte auf die möglichen pathogenetischen Beziehungen der sogenannten Kalkgicht (Kalzinogranulome) der Haut des Hundes mit der chronischen interstitiellen Nephritis eingegangen werden, da im Krankheitsgeschehen derselben zweifellos Kalziumstoffwechselstörungen bestehen. Herr Köhler, Hannover: Eine Hypokalzämie bzw. Hyperkalzämie scheint bei Kalkgicht nicht zwingend notwendig zu sein, weil es darauf ankommt, in welchem Maß das Kalzium aus Nahrung oder Depots mobilisiert werden kann und in welchem Maß Kalzium in Lösung gehalten werden kann (Schutzkolloide). In den von uns beobachteten Fällen von osteorenaalem Syndrom fanden wir Hypertrophie der Epithelkörperchen. Herr Staemmler, Aachen: Hinweis auf Arbeiten von Eger. Bei experimenteller Erzeugung eines chronischen Nierenschadens sah er Osteodystrophia fibrosa und Hypertrophie der Epithelkörperchen. Vernichtete er die Epithelkörperchen vor Erzeugung des Nierenschadens, so traten Knochenveränderungen nicht ein. Der Weg geht also in diesen Fällen: Niere-Epithelkörperchen-Knochen-erkrankung. Das Zwischenglied bildet wohl die renal erzeugte Azidose. Herr Cohrs, Hannover: Von den generalisierten Verkalkungen bei chronischen Nephritiden muß m. E. als eigenes Krankheitsbild die von Berge u. a. beschriebene knotenförmige Kalkablagerung beim Hund abgetrennt werden. Prädilektionsstellen sind die Zehenballen, die Schleimbeutel am Olekranon und die Umgebung der Lyssa der Zunge. Generalisierte Formen sind seltener. Nierenveränderungen scheinen nicht Voraussetzung für diese sogenannte knotige Kalkgicht zu sein.

Herr Randerath, Heidelberg (gemeinsam mit Herrn Diezel, Heidelberg): Gichtniere bei einem Alligator. (Erscheint in Dtsch. tierärztl. Wochenschr.)

Besprechung der Untersuchungsergebnisse an der Gichtniere eines Alligators. Die Erkrankung ist durch sklerotische Veränderungen an den Glomerula und durch massive Abscheidung von ammonsauren Uratkristallen innerhalb der proximalen Tubulusabschnitte charakterisiert. Die Kristalle sind in geronnene Eiweißkörper mit Kohlenhydratbausteinen und sauren Gruppen eingelagert, die offenbar im Zuge der gichtischen Glomerulumschädigung zur Ausscheidung gelangten. Mehrfach liegen Kristalle auch in den Glomerula. Dieser Befund spricht dafür, daß die Urate über die

Glomerula zur Ausscheidung gelangt sind. Als Reaktion der Tubuli, die im übrigen stets im proximalen Abschnitt erkrankt sind, werden Lichtungserweiterungen und Resorptionsriesenzellbildung der Epithelien beschrieben. Der Befund wird unter Berücksichtigung der Stoffwechseleigentümlichkeiten der Alligatorniere besprochen. Dabei ergeben sich Beziehungen zu den Verhältnissen bei der menschlichen Gichtniere.

Diskussion. Herr Dahme, München: Für die Genese der Gicht muß der Störung der Schutzkolloidfunktion besondere Bedeutung beigemessen werden. Herr Dobberstein, Berlin, weist darauf hin, daß eine Harnsäurediathese bei Sauropsiden auch bei allgemeinen Störungen des Eiweißstoffwechsels vorkommen kann. Wurden bei dem Alligator auch Harnsäureablagerungen auf den serösen Häuten beobachtet?

Schlußwort. Herr Randerath: In der Niere des Alligators wurde nicht eine Nephritis, sondern lediglich die Ausscheidung ammonsauren Urates und die Kristallisation in der Niere demonstriert. Herrn Dahme ist sicher zuzustimmen, wenn er den Fortfall der Funktion der Schutzkolloide der Harnsäure im Blute nach der Ausscheidung in den Harn als entscheidenden Faktor der Entstehung der Kristallisation annimmt. In Herzmuskel mit Epikard, Lungen mit Pleura, Leber, Zunge, Magen, Schilddrüse und Fettkörper konnten keine Kristalle gefunden werden. Material des Skeletts oder der Gelenke stand nicht zur Verfügung.

Frau Gylstorff-Sassenhoff, München: Regenerationsvorgang in der Niere. (Erscheint in Dtsch. tierärztl. Wochenschr.)

Bei allen Arten von herdförmigen wie diffusen Nierenerkrankungen unserer Haustiere treten regenerative Vorgänge auf: Neubildung von Zellen innerhalb der erhaltengebliebenen Nephronstruktur. Die intraglomeruläre und die intrakanalikuläre Regeneration kann dabei normale, das heißt vollwertige Epithelien liefern. Sie sind kleiner, ihr Zytoplasma niedriger, sie können aber auch größer als die ursprünglichen Zellen sein und haben dann häufig ein auffallend helles Protoplasma. Bei Regeneration im Überschuß treten große, lumenweite Kanälchen – besonders häufig in Glomerulanähe – mit niedrigem, kernreichem Epithel in Erscheinung, Riesenzellen mit vier und mehr Kernen. Solide Epithelhaufen mit vielen kleinen chromatinreichen Kernen reichen zapfenförmig ins Lumen hinein, so daß adenomartige Gebilde entstehen.

Bei experimenteller Sublimatvergiftung bei Ratten und Urannitratvergiftung bei Kaninchen konnte der zeitliche Ablauf der Regenerationsvorgänge beobachtet werden. Je nach Dosierung quillt 3–6 Stunden nach der Vergiftung das Zytoplasma der Epithelien der Tubuli contorti I in den lumennahen Bezirken. Die Kerne sind auffallend blaß. Im Plasma dieser Epithelzellen treten große Vakuolen auf, die den Kern verdrängen bzw. deformieren. Überschreitet die Volumenzunahme ein gewisses Maß, dann teilt der Kern sich amitotisch und mehrkernige Zellen erscheinen. Je nach Dosierung treten nach 6–12 Stunden Vergiftungsdauer starke Zerfallserscheinungen an den Epithelien auf. Die intertubulären Kapillaren sind hyperämisch. Gleichzeitig verlagert sich der Prozeß in die Grenzgebiete der gewundenen und geraden Teile der Hauptstücke. Zu diesem Zeitpunkt setzt eine lebhafte Karyokinese ein, und zwar stets in unmittelbarer Nähe der Nekrosen. Nekrose und Mitoseaktivität stehen in einem deutlichen Abhängigkeitsverhältnis. Im Augenblick stärkeren Gewebsunterganges antwortet die Niere sofort und umfangreich mit einer mitotischen Zellvermehrung.

Herr Renk, Berlin: Glomerulonephritis bei Rotlauf und anderen septikämischen Erkrankungen des Schweines. (Erscheint im Zentralbl. Veterinärmedizin.)

Beim septikämischen Rotlauf sowie bei anderen bakteriell bedingten septikämischen Schweineerkrankungen und der Virusschweinepest können in der Niere neben Hyperämie und Blutungen reaktiv entzündliche Prozesse am Glomerulum auftreten, die in den einzelnen Fällen in verschiedenen Graden ausgeprägt sind und mitunter auch fehlen können. Die als akut zu bezeichnenden glomerulären Entzündungsprozesse entsprechen nicht den Befunden bei der akuten diffusen Glomerulonephritis des Men-

sehen, sondern bieten das Bild der beim Menschen vorkommenden bakteriell bedingten herdförmigen Glomerulonephritis. – Es wird angenommen, daß die im Verlauf septikämischer Schweinekrankheiten in den Nieren auftretenden Zirkulationsstörungen, Parenchymschädigungen und reaktiv entzündlichen Prozesse direkt durch infektiös-toxische Reize ausgelöst werden. Anhaltspunkte für eine Umstimmung des Organismus im Sinne einer Allergie lagen dabei nicht vor. – Die bei der Rotlauf- und Streptokokkenendokarditis auftretenden Nierenentzündungen entsprechen morphologisch dem Bild der nicht-eitrigen embolischen Herdnephritis des Menschen und gehen mit umfangreichen Nekrosen der Glomerulumschlingen einher; sie dürften durch infektiös-toxische Reize und durch embolische Gefäßverschlüsse bedingt sein. – Die beim Schwein beschriebene «akute diffuse Glomerulonephritis», die durch starke Exsudatansammlung im Bowmanschen Kapselraum gekennzeichnet ist, kommt in dieser Form bei der akuten Glomerulonephritis des Menschen nicht vor und könnte als akute serofibrinöse Glomerulonephritis bezeichnet werden.

Herr Christensen, Kopenhagen: Über ein Syndrom mit Nierenblutungen beim Jungferkel. (Erscheint in Nordisk Vet. med.)

Bericht über ein besonderes und wohlcharakterisiertes Krankheitsbild mit Nierenschädigungen bei Ferkeln. Einzelfälle und Ausbrüche in zwei Höfen, wo Gruppen von 10 bzw. 12 Ferkeln erkrankten, kamen vor. Die Ferkel erkrankten 2–3 Wochen nach dem Absetzen und wurden mit einem proteinreichen Fischmehl oder Fischensilage enthaltenden Futter gefüttert. Klinisch war plötzlicher Tod oder akute Krankheit mit Dyspnoe, Ataxie und Zirkulationsstörungen mit Zyanose, Ödem der Subkutis und ab und zu der Augenlider und Rektumprolaps zu sehen. 75 bis 80 Prozent Letalität. Bei überlebenden Tieren chronische Nierenstörungen mit Polydipsie, Polyurie, Albuminurie und vermehrtem Reststickstoff. Behandlungsversuche blieben ohne Erfolg. Bei der Sektion fanden sich Zeichen von Zirkulationsstörungen, Transsudation in die Körperhöhlen, Ödem der Subkutis und in einigen Fällen des Mesenteriums. Stets lag eine Dickdarmverstopfung vor. Ein konstanter Befund waren Ödeme und Blutungen in der Nierenregion. In einigen Fällen befanden sich um die hellgelben Nieren herum große, mit einer blutigen Flüssigkeit gefüllte Hohlräume. Die Nierenkapsel war in viele Schichten geteilt. Bei den überlebenden Ferkeln entstand eine Neubildung von Bindegewebe in der Nierenkapsel. Bei histologischer Untersuchung wurden Degeneration der Nierentubuli, Blutungen in den Tubuli und im intertubulären Gewebe gefunden. Die Glomeruli waren normal. In den chronischen Fällen zeigte sich in den Nieren geringe bis hochgradige Neubildung von Bindegewebe. Das beschriebene Bild hat viel Ähnlichkeiten mit der Ödemkrankheit bei Schweinen und dem sogenannten «haemorrhagic kidney syndrome» bei Ratten, das man mit einer cholinarmen und methioninreichen Fütterung erzeugen kann. Versuche, die Krankheit experimentell zu erzeugen, blieben erfolglos.

Diskussion. Herr Cohrs, Hannover: Kommen Dikumarolvergiftung und Vitamin-K-Mangel für die Blutungen und Ödeme in Frage?

Herr Griem, Berlin: Nebennieren und Herztod des Schweines.

Über pathologisch-anatomische Veränderungen der Nebennieren beim enzootischen Herztod wurde bereits berichtet (Dtsch. tierärztl. Wochenschr. 61. Jg., Nr. 41/42, 1954). Inzwischen konnten die damals gefundenen Veränderungen an 52 Nebennieren bei Herztod bestätigt werden.

Beim enzootischen Herztod sind die Nebennieren kleiner, das Gewicht geringer und die Nebennierenrinde schmäler als bei gesunden Schlachtschweinen. Histologisch findet man eine Verschmälerung der Zona arcuata. Durch Bindegewebsvermehrung ist die Zona arcuata von der Zona fasciculata deutlicher als sonst abgegrenzt. Eine Bindegewebsvermehrung findet man ebenfalls in der Zona reticularis. In der Zona fasciculata treten die Zellsäulen durch die Stauung in den Kapillaren sehr deutlich

hervor. Die Kerne zeigen in allen drei Zonen Kernwandhyperchromatose, Karyopyknose und Karyolyse. Der Fettgehalt und der Cholesteringehalt der Nebennierenrinde ist beim enzootischen Herztod geringer als bei gesunden Schlachtschweinen. Diese pathologisch-anatomischen Veränderungen sprechen für eine Nebennierenrindeninsuffizienz.

Fünf Versuchsschweinen wurden mehrere subletale Diphtherietoxindosen gegeben. Die Tiere starben nach 10 bis 12 Tagen und zeigten die pathologisch-anatomischen Veränderungen des enzootischen Herztodes (Herzmuskeldegeneration bzw. Herzmuskelentzündung, Follikelkollaps der Schilddrüse, Stauung der Organe).

Bei 34 Herzen von Herztodschweinen waren die entzündlichen bzw. degenerativen Herzmuskelveränderungen in der inneren Muskulatur stärker ausgebildet als in den äußeren Muskelschichten. Bei weiteren 5 Herzen fand man sowohl innen und außen starke entzündliche Veränderungen. Die Annahme von Spörri, daß die subendokardiale Muskulatur schlechter mit Blut versorgt wird als die subepikardiale, ist auch vom pathologischen Standpunkt aus zu vertreten.

Neben den bekannten Erscheinungen an der Schilddrüse kommt es auch zum Blutabbau in dieser. Bei 12 von 35 untersuchten Schilddrüsen konnte im Follikel epithel Eisen nachgewiesen werden.

Das Schwein stirbt beim enzootischen Herztod an einer subakuten Nebenniereninsuffizienz. Beim enzootischen Herztod kommt es zur Hyperthyreose. Die Theorie der primären Thyreotoxikose wird abgelehnt. Auch die Na/K-Verschiebung spricht für eine Unterfunktion der Nebennierenrinde.

Hinweis auf die Notwendigkeit der funktionellen Untersuchung der Hypophyse, der Feststellung des Vitamingehaltes der Organe sowie der Untersuchung auf essentielle Aminosäuren. In Beständen mit Herztod wird empfohlen, eine eiweiß- und vitaminreiche Nahrung zu geben.

Diskussion. Herr Spörri, Zürich: Die Untersuchungen haben uns der Abklärung der Pathogenese des enzootischen Herztodes des Schweines einen guten Schritt vorwärts gebracht. In diesem Zusammenhang wären auch Messungen des Querschnittes der Herzmuskelfasern von Interesse. Sind solche Messungen ausgeführt worden? Herr Dobberstein, Berlin: Messungen der Herzmuskelfasern sind bereits von Mathias an den Herzmuskelkernen durchgeführt worden und haben bei subakuten und chronischen Fällen zu einer deutlich nachweisbaren Hypertrophie der Muskelfasern geführt.

Schlußwort. Herr Griem: Im Blutserum steigen beim enzootischen Herztod die K-Werte an, während der K-Gehalt der Muskulatur erniedrigt ist. Die Na-Werte verhalten sich entgegengesetzt.

Herr Schulte, Bonn: Diplokokken-Meningoenzephalomyelitis bei Ferkeln. (Erscheint in Dtsch. tierärztl. Wochenschr.)

Bericht über eine durch Diplokokken hervorgerufene eitrige Meningoenzephalomyelitis, in deren Verlauf fast sämtliche Ferkel eines Bestandes erkrankten. Die klinischen Erscheinungen bestanden in klonisch-tonischen Krämpfen, Lähmungen und Bewußtseinsstörungen. Die Veränderungen sind gekennzeichnet durch einen zum Teil sehr hochgradigen Hydrocephalus internus mit sekundärer Abflachung der Großhirnwindungen, zum anderen durch eine eitrige Leptomeningitis und Ependymitis. Da Hydrocephalus internus mit Abflachung der Großhirnwindungen bei Ferkeln in Verbindung mit Mikrophthalmie und mangelhafter Entwicklung des Kleinhirns bei A-Avitaminose gesehen wurde, ohne daß histologisch entzündliche Erscheinungen am Gehirn festgestellt wurden, wird angenommen, daß die eitrige Diplokokken-Meningoenzephalomyelitis auf dem Boden einer schon vorher bestehenden A-Avitaminose entstanden sein kann.

Diskussion. Herr Köhler, Hannover weist darauf hin, daß ein Vitamin-A-Mangel als Embryopathie die Organogenese stören kann, also zu einem Zeitpunkt, der weit vor der Entstehung der Meningitis liegt. Herr Dobberstein, Berlin, fragt an, ob Über-

tragungsversuche mit den herausgezüchteten Streptokokken bei Schweinen ausgeführt wurden. Herr Dahme, München: Für die Entstehung der eitrigen Meningitis bei Schwein und Kalb sind Mischinfektionen von Kokken und Kolibakterien von großer Bedeutung. Für den Infektionsvorgang ist ein Zusammenwirken dieser beiden Bakteriengruppen wahrscheinlich entscheidend.

Schlußwort. Herr Schulte: Übertragungsversuche wurden an Mäusen, Meer-schweinchen und Ratten durchgeführt (intrazerebrale und intraperitoneale Verimpfung). Die Versuchstiere erkrankten nicht. An Ferkeln wurden Diplokokken nicht verimpft. Ob die beschriebenen Veränderungen am Gehirn (Hydrocephalus internus, Abflachung der Großhirnhemisphären, Atrophie des Kleinhirns, Mikrophthalmie) wirklich durch eine A-Avitaminose bedingt waren, kann vorläufig nur vermutet werden. Wenn sie es sind, müssen die Veränderungen zumindest in ihren Anfängen in ein frühes Stadium der embryonalen Entwicklung zurückdatiert werden. Der bestehenden hochgradigen Ausbildung nach muß ihre Entwicklung bei den untersuchten Ferkeln einen längeren Zeitraum in Anspruch genommen haben. Die entzündlichen Veränderungen an der Leptomeninge und am Ependym bei der Diplokokken-Meningoenzephalomyelitis sind sicher später und zeitlich meiner Ansicht nach kurz vor dem Auftreten der fieberhaften Erscheinungen bei den Ferkeln entstanden.

Herr Akzay, Ankara: Über die Lungenadenomatose der Schafe. (Erscheint in Dtsch. tierärztl. Wochenschr.)

Bericht über fünf Fälle von Lungenadenomatose beim Schaf. Die Schafe waren längere Zeit krank, hatten Inappetenz, Nasenausfluß und geringgradiges Fieber. Nach der Schlachtung fanden sich zahlreiche, vorwiegend subpleural gelegene Knoten in der Lunge. Die Pleura war verdickt. Im Bronchialsekret konnten keine Larven oder Eier von *Metastrongyloides* festgestellt werden. Histologisch fielen Bronchiektasien mit adenomatös proliferiertem Epithel auf. Stroma war reichlich vorhanden. Die Zellen der Bronchiolen und Alveolen waren geschwollen und als Zellstränge und Zellknospen in die Lumina vorgestreckt. Verschiedentlich wurden mehr oder weniger große Zellnester gebildet mit Kernunruhe und Zellpolymorphismus. Durch ihr autonomes und atypisches Wachstum zeigen sie ihren Geschwulstcharakter an. Regressive Veränderungen kamen vor. In manchen großen, hellen Zellen befanden sich Schleim, Fett und Hyalintropfen. In den erweiterten Bronchiolen und Bronchien lagen desquamierte Epithelzellen, untermischt mit polymorphkernigen Leukozyten. *Metastrongyloides*-Larven wurden auch hier nicht gefunden. Die Befunde werden mit der «*encotic adenomatosis*» der Schafe in Verbindung gebracht. Es wird die Vermutung ausgesprochen, daß auch bei den türkischen Schafen die übertragbare Jaagziekte vorliegt. Auf die Ähnlichkeit einer Adenomatose der Lunge einer Frau, die Umgang mit Schafen hatte und bei der durch Lobektomie die Diagnose verifiziert werden konnte, wird hingewiesen. Ein definitives Urteil über die Übertragbarkeit auf den Menschen kann zur Zeit noch nicht gegeben werden.

Diskussion. Herr Raethel, Berlin: Hinweis auf die häufig auftretende Lungenadenomatose bei isländischen Schafherden. Herr Pallaske, Leipzig: Die Bilder der sogenannten Lungenadenomatose des Schafes entsprechen völlig den in Deutschland bekannten Bildern. Die Adenomatose spielt vorläufig noch keine wirtschaftliche Rolle wie in Island. Pathogenetisch wird an die Wirkung eines chronischen, noch unbekanntes Reizes gedacht (entzündliche Veränderungen), weniger an echte Geschwulstbildung.

Herr Teuscher, Zürich: Zur Histopathologie der Känguruhtuberkulose

Die Histopathologie der bovinen Känguruhtuberkulose wird kurz beschrieben. Es werden vier verschiedene Formen beobachtet. Im Anfangsstadium sind sehr kleine submiliare Knötchen, welche zur Hauptsache aus epitheloiden Zellen, Riesenzellen

und Lymphozyten bestehen, später kleine Knötchen mit zentraler Nekrose vorhanden. Die weiterentwickelten Herde sind entweder vorwiegend exsudativ oder aber vorwiegend produktiv. In den exsudativen Herden sind die nekrotischen Gebiete groß, die mesenchymale Reaktion ist gering, typische Riesenzellen fehlen. Die produktiven Herde bestehen zur Hauptsache aus einem Granulationsgewebe mit zahlreichen epitheloiden Zellen und vielen Riesenzellen. Im Zentrum sind oft nekrotische Herde vorhanden. Schließlich werden Ausheilungsstadien beschrieben. Riesenzellen sind entweder vom Langhansschen Typ oder zeigen eine unregelmäßige Kernverteilung. Die Känguruhtuberkulose darf histologisch grundsätzlich als spezifisch bezeichnet werden.

Diskussion. Herr Raethel, Berlin: Klinisch ist die Tuberkulose bei Zootieren häufig nicht feststellbar, da äußere Anzeichen bis kurz vor dem Tode fehlen. Bei einer Giraffe wurden Abmagerung, Husten, Freßunlust festgestellt. Die Tuberkulinprobe und Kotproben waren positiv. Nach mehrmaliger Behandlung mit Neoteben offenbar Ausheilung, da Symptome verschwanden. Herr Pallaske, Leipzig: Hinweis auf die große Bedeutung der Tuberkuloseforschung bei Zootieren (verschiedene Reaktionsweise der verschiedenen Tierarten). Bei der Tuberkulose der Zootiere interessiert die Reaktionsweise, die Infektionspforte und die Frage, ob postprimäre chronische Organ-tuberkulose und schließlich Niederbruchsformen zu beobachten sind.

Schlußwort. Herr Teuscher: Weitere Untersuchungen über Känguruhtuberkulose, bezüglich Pathogenese, Entwicklung und Behandlungsmöglichkeiten sind im Gange.

Herr Ippen, Berlin: Zur vergleichenden Pathologie der Riesenzellen im tuberkulösen Granulationsgewebe. (Erscheint in Dtsch. tierärztl. Wochenschr.)

Tuberkulöses Granulationsgewebe aus 266 Fällen von 15 verschiedenen Tierarten. Die Tuberkulose kommt bei allen Säugetieren und Vogelarten vor, jedoch ist die Fähigkeit zur Ausbildung Langhansscher Riesenzellen bei den einzelnen Tierarten unterschiedlich. Sie gelangen regelmäßig und zahlreich zur Ausbildung bei Pferd, Rind, Schaf, Ziege, Hirsch, Schimpanse und aviärer Tuberkulose beim Schwein. Spärlicher sind sie bei der bovinen Tuberkulose des Schweines; bei Kaninchen, Meer-schweinchen, niederen Affen, Kaniden und Feliden pflegen niemals Langhanssche Riesenzellen sich zu bilden. Beim Hund wurden sie nur nach vorangegangener Behandlung mit Antibiotika beobachtet. Die Langhansschen Riesenzellen zeigen tierartige Unterschiede: 40 bis 50 μ bei Rind, Hirsch und Ziege, 20 bis 30 μ bei Pferd und Kaninchen. Die Zahl der Kerne ist entsprechend der Größe unterschiedlich. Die Größe der Kerne beträgt nahezu übereinstimmend 6 bis 7 μ , nur beim Rind werden die Kerne 9 bis 10 μ groß. Mitosen werden nicht beobachtet. Die Kernteilung geht auf dem Wege der Amitose vor sich. Form und Gestalt der Riesenzellen sind bei allen Tierarten gleichbleibend. Ekto- und Endoplasma lassen sich unterscheiden. Das Ektoplasma geht strahlig ins Nachbargewebe über. Beim Schwein kommen mit Kapillaren in Verbindung stehende Riesenzellen vor. Die Kerne sind dann reihenförmig dem Kapillarverlauf entsprechend angeordnet. Im Ektoplasma der Riesenzelle ist eine feine Verfettung feststellbar. Im Endoplasma finden sich Leuko- und Lymphozyten, sowie Epitheloidzellen. In den Riesenzellen von Rind und Ziege konnten Erythrozyten nachgewiesen werden. Verkalkungen kommen in den Riesenzellen des Rindes, Pferdes und Schafes vor. In den Riesenzellen des Rindes kommen spindelige Einschlüsse vor, die 5 bis 12 μ lang und 0,5 bis 5 μ dick sind.

Herr Ten Thijs, Utrecht: Über die Zunahme des primären Lungenkrebses beim Hund. (Erscheint in Dtsch. tierärztl. Wochenschr.)

In den letzten drei Jahrzehnten hat der primäre Lungenkrebs im Utrechter Sektionsmaterial zugenommen: Unter 9784 Sektionen waren 22 Fälle mit primärem Lungenkrebs, davon 16 Fälle innerhalb der letzten vier Jahre. Die Zunahme ist sta-

tistisch signifikant. Zwar sind die Fälle im Vergleich mit dem Menschen gering an Zahl, doch dürfte das Problem grundsätzliche Bedeutung haben. Das mittlere Lebensalter ist bei den Hunden das gleiche wie in früheren Jahren. Auf 12 weibliche entfallen 7 männliche Hunde. In 9 Fällen war das Geschlecht nicht festgestellt worden. Das Alter lag zwischen 4 bis 15 Jahren, die meisten Tiere waren mehr als 7 Jahre alt, 5 waren 11 Jahre alt. In 3 Fällen lag das Alter nicht fest. Verschiedene Rassen waren beteiligt. 9 Fälle gehörten nach der Monluxschen Einteilung zu den diffus-infiltrierenden Geschwülsten, 9 Fälle gehörten zur primären Knotenform, die beim Menschen weitaus die größte Zahl aller primären Lungenkrebsse umfaßt. Vier Fälle gehörten zu den primär multiplen Geschwülsten. Mehr als die Hälfte von 17 Tumoren waren in den Hauptlappen, eine geringe Anzahl in den Herz- bzw. Spitzenlappen lokalisiert. Eine Infiltration der Lungenwurzel wie beim Menschen fehlte. Stets war Nekrose vorhanden. In 16 Fällen bestanden Metastasen: 10mal in der Lunge selbst, 2mal in den Bronchiallymphknoten, 3mal in den sternalen und 1mal in den axillären Lymphknoten. Dem makroskopischen Bild läßt sich kein bestimmtes histologisches Bild zuordnen. Plattenepithelkarzinome kommen nicht vor. Am meisten wurde ein Zylinderepithelkarzinom gesehen (in 16 von 18 Fällen). Es läßt sich nicht sicher feststellen, ob das Karzinom von den Bronchialdrüsen oder vom Bronchialepithel seinen Ausgang nahm. Je ein Fall war als gemischtzellig bzw. als differenziertzellig zu bezeichnen. Entgegen verschiedenen Angaben der veterinärmedizinischen Literatur ist eine statistisch signifikante Zunahme des Lungenkrebses in Holland festzustellen.

Diskussion. Herr Stünzi, Zürich: Um eine Geschlechtsdisposition herauszulesen, müßte man das zahlenmäßige Verhältnis der männlichen und weiblichen Hunde in der Gesamtpopulation oder zum mindesten im Sektionsmaterial kennen. In unserem Institut (Zürich) werden ungefähr doppelt so viele Rüden wie Hündinnen seziiert. Für unsere Gegend kann man nicht auf eine Disposition des männlichen Geschlechts schließen. Schlägt vor, zur Bearbeitung statistischer Fragen die Ergebnisse verschiedener Institute zusammenzufassen, um über eine einigermaßen große Anzahl von Fällen zu verfügen. Herr Krahnert, Leipzig: Ob es sich hier nicht um eine lokale Erscheinung handelt? Die tierischen Lungenkrebsse der Weltliteratur lassen keine echte Zunahme erkennen. Interessant ist, daß hier mehr Formen vom oberflächlichen Bronchusepithel gefunden wurden, wie sie beim Menschen vorkommen. Sie deuten auf eine exogene Noxe, wie z. B. Teerstaub und Autoabgase hin, während wir sonst bei Tieren vorwiegend Adenokarzinome sehen. Bei aerogener Zuführung von kanzerogenen Stoffen bei der Labormaus erhält man vorwiegend vom oberflächlichen Bronchusepithel ausgehende Blastome, während bei parenteraler Applikation Drüsenformen häufiger sein sollen. Herr Domagk, Wuppertal: Anfrage, ob in bestimmten Stadtvierteln eine besondere Häufung beobachtet wird, da englische Autoren dem erhöhten Benzpyrengehalt der Luft in bestimmten Stadtvierteln eine Bedeutung zuschreiben. Sind die Tumoren entlang den Hauptverkehrswegen häufiger als in Außenbezirken oder ländlichen Gegenden? Frau Schmidtman, Stuttgart: Die histologische Struktur der gezeigten Lungenkrebsse entspricht nicht dem menschlichen Bronchialkrebs, bei welchem ein chronischer entzündlicher Reiz als Ursache angenommen werden kann. Der Luftverunreinigung kommt für den menschlichen Bronchialkrebs größere Bedeutung zu.

Schlußwort. Herr Ten Thye: Die primären Lungenkrebsse stammen nicht nur von Hunden aus der Stadt, wo es, wie bekannt, mehr Teerstraßen gibt als auf dem Lande.

Herr Raethel, Berlin: Neubildungen in der Haut des Hundes. (Erscheint in Berl. Münch. tierärztl. Wochenschr.)

Über Neubildungen in der Haut des Hundes gibt es in der veterinär-medizinischen Literatur keine umfassenden Arbeiten. Der Hund dürfte das geeignetste Studienobjekt für die Geschwulstforschung bei unseren Haustieren sein, weil er häufig ein höheres

Lebensalter erreicht als die übrigen Haustiere. Es wurden 95 Hautneubildungen von Hunden untersucht. Dabei wurden 21 Plattenepithelkarzinome, 1 Papillom, 6 Basaliome, 3 Talgdrüsenadenome, 11 Analdrüsigeschwülste, 13 Pigmentgeschwülste, 8 Lipome, 3 Sarkome, 8 Neurofibrome, 6 Atherome sowie 15 Granulome unterschiedlichen Ursprungs diagnostiziert. 4 Granulome wiesen auf Grund ihrer histologischen Bauart weitgehende Ähnlichkeit untereinander auf. Die runden, von intakter Haut überzogenen Neubildungen waren kirschkern- bis kleinapfelgroß und an verschiedenen Körperteilen (Karpalgelenk, Ellenbogen, Vorderbrust, Rücken) lokalisiert. Histologisch bestanden sie aus einem lockeren, hyalinisierten und stark vaskularisierten Bindegewebe. Zwischen den Bindegewebsfaserzügen fanden sich teils epithelartig dicht gelagerte, teils in Form langer Ketten gewucherte Zellansammlungen, die aus Gewebsmastzellen und vereinzelt eosinophilen Granulozyten bestanden. Nur in einem Fall fanden sich daneben noch Plasmazellen und Histiozyten. Das histologische Bild spricht für den granulomartigen Charakter dieser Neubildungen.

Diskussion. Herr Pallaske, Leipzig: Die bei den fraglichen Hautknoten zu beobachtenden typischen Gewebsmastzellen kommen auch bei chronischen phlegmonösen Prozessen in der Haut von Hund und Katze vor. Eine echte Tumorbildung dürfte zur Zeit noch nicht als gesichert anzusehen sein. Herr Köhler, Hannover: Hinweis auf Häufigkeit der Mastozytome im anglo-amerikanischen Schrifttum. Fälle mit Rezidiven und Metastasen. Bedingte Malignität. Hinweis auf mögliche Ursachen für seltenere Feststellung im deutschen Schrifttum (Wasserlöslichkeit der Granula, Anwendung von Hämalaun). Herr Stünzi, Zürich: Das zahlenmäßige Verhältnis der verschiedenen Neubildungen der Haut überrascht. Bei uns stehen die Mastozytome an erster Stelle, während z. B. Plattenepithelkarzinome seltener beobachtet werden. Die große Zahl von Mastozytomen hängt u. a. auch damit zusammen, daß heute – wenigstens bei Stadthunden – auch kleine, eher unscheinbare Neubildungen histologisch untersucht werden. Ob es sich bei diesen Mastozytomen um echte Geschwülste handelt, steht noch zur Diskussion. Jedenfalls können in seltenen Fällen Metastasen resp. primär-multiple Herde in Haut und inneren Organen auftreten.

Schlußwort. Herr Raethel: Nach intraperitonealer Heparinzufuhr an Mäuse erfolgte im Mesenterium eine Neubildung von Mastzellen aus adventitiellen Zellen. Nach Injektion von Thrombokinase schüttelten die Mastzellen ihr Heparin aus und stießen dabei ganze Granula ab.

Herr Jacob, Berlin: Kalkablagerungen in der Milchdrüse des Rindes. (Erscheint in Berl. Münch. tierärztl. Wochenschr.)

Bei Untersuchungen an 70 Eutern wurden in 9 Fällen Ablagerungen kalziumhaltiger Substanzen gefunden mit folgender Lokalisation: In der Wand der Zitzenzisterne, in Form von Konkrementen im Drüsenparenchym und als Inkrustation im Interstitium. Alle drei Formen von Kalkablagerungen können auch zusammen in einem Euter bzw. Euterviertel auftreten. In den Wänden der Zitzenzisternen war eine sandartige Beschaffenheit infolge polypös-hyperplastischer Alterationen in der Schleimhaut fühlbar oder es fielen harte, durch Metaplasie bedingte Ringwülste auf. In der Propria lag stellenweise eine hyaline Entartung des Bindegewebes vor, hierin Ablagerungen scholliger Kalkmassen, eine Verkalkung auf dystrophischer Basis. Als Ursache kommt ein fehlerhaftes Melken in Frage. Auch im Drüsenparenchym wurden Rauigkeiten beobachtet, die immer herdförmig auftraten und stets in einem Gebiet mit chronisch-interstitieller Mastitis lagen. Hier fanden sich verkalkte Corpora amylacea in großer Anzahl, darüber hinaus mitunter Ablagerungen kalkartiger Massen im bindegewebig verbreiterten Interstitium. Den interstitiellen Verkalkungen gingen hyaline Entartungen voraus, es handelt sich ebenfalls um eine dystrophische Verkalkung. Corpora amylacea treten nicht allein unter physiologischen Umständen am Ende einer Laktation auf, sondern auch während der Laktation bei pathologischen Prozessen

chronisch-indurierender Art. Pathogenetisch wird bei dieser Konkremententstehung eine Sekretstauung als prädisponierender Faktor angenommen, bei den interstitiellen Verkalkungen wäre eine Resorption kalziumhaltiger Stoffe aus dem gestauten Sekret heraus denkbar.

Herr Paarmann, Detmold: Untersuchungen zur Pathologie der Schweinepest.

Die klinisch oft unsichere Diagnose der Schweinepest kann durch histologische Untersuchungen der Organe, insbesondere von Nebenniere und Medulla oblongata, weitgehend unterstützt werden. Schon während des Inkubationsverdachtens sind bei 70% der untersuchten Tiere Veränderungen in Form von soliden oder vaskulären Zellinfiltraten geringen Umfangs im Zentralnervensystem oder in Herz, Leber, Niere, Nebenniere aufgefunden worden. Die elektrophoretische Untersuchung des Serums sicher ansteckungsverdächtiger Läufer Schweine zeigt in 48% der Fälle Vermehrung des α -Globulinanteiles, der 31 bis 50% gegenüber den Normalwerten von 16 bis 25% beträgt und in 5% der Fälle eine Vermehrung des α_2 -Anteiles bis zu 30% (Normalwert zwischen 16 und 24%). Im Einzelfalle lassen sich keineswegs regelmäßig unmittelbare Zusammenhänge zwischen elektrophoretischen Serumwerten, den morphologischen Befunden oder der Höhe der Körpertemperatur herauslesen.

Herr Lübke, Tübingen: Experimenteller Beitrag zum Hitzekollaps der weißen Maus.

Weißer Mäuse, welche einer Temperatur von 52 bis 54 Grad ausgesetzt werden, kollabieren in der Mehrzahl nach 8 bis 11 Minuten, einige (9%) schon nach 7 Minuten tödlich. Kürzere Erhitzungszeiten, etwa solche von 5 Minuten Dauer, führen dagegen nicht zum Kollaps. Dabei ist es gleich, ob die Erhitzung einmal oder in täglichem Abstand häufig wiederholt wird. Dagegen sind weiße Mäuse, welche durch eine 5tägige Schilddrüsenfütterung leicht thyreotoxisch gemacht sind, stark kollapsgefährdet. Die Kollapsbereitschaft läßt sich durch die Länge der Erhitzung, welche zum akuten Kollapstod führt, zahlenmäßig zum Ausdruck bringen. Sie hängt von dem Grade der Thyreotoxikose ab, während die Zahl der Erhitzungen ohne Einfluß ist. Man kann die Kollapsemfindlichkeit geradezu als Maßstab der Toxikose nehmen, welche bei der vorliegenden Versuchsanordnung allmählich abnehmend bis zu 6 Tagen nach der Schilddrüsenfütterung nachweisbar, etwa vom 12. Tage ab verschwunden ist. Die 5tägige Schilddrüsenapplikation verursacht bestimmte Stoffwechselstörungen, von denen die Leber ziemlich regelmäßig betroffen ist. Sie lassen sich histologisch durch den Glykogenschwund, die Zunahme der Verfettung und gewisse leichte, regressive Zellveränderungen darstellen. Nach zweimaliger Erhitzung von Schilddrüsenmäusen in täglichem Abstand nimmt die zentrale Leberverfettung im Vergleich zum gleichen Befund bei den Schilddrüsenkontrollen um das Mehrfache zu. Mit dem Abklingen der (thyreo-) toxischen Schädigung nimmt sie wieder ab. In vielen Fällen manifestiert sich die Thyreotoxikose darin, daß es beim tödlichen Hitzekollaps zu einer zentroazinären Blutstauung kommt, die sich bis zum zentralen hämorrhagischen Ödem, gelegentlich auch zum Bilde der roten Atrophie, steigert. Die Bildung fettfreier Vakuolen in Leberzellen ist dagegen von einer vorhergehenden toxischen Leberzellschädigung unabhängig und nur die Folge einer hochgradigen, kollapsbedingten Blutdrucksteigerung. In ganz vereinzelt Fällen wurden frische intermediäre Nekrosen (im Schrifttum als kreislaufbedingt angesehen) gefunden. Diese waren nur in einigen Lebern von Schilddrüsenmäusen vorhanden, welche nach der ersten Erhitzung im Spätkollaps starben. Für ihre Entstehung scheint also außer der Toxikose ein allmähliches Kreislaufversagen von Bedeutung zu sein.
