Zeitschrift: Schweizer Archiv für Tierheilkunde SAT : die Fachzeitschrift für Tierärztinnen und Tierärzte = Archives Suisses de Médecine Vétérinaire ASMV : la revue professionnelle des vétérinaires

Herausgeber: Gesellschaft Schweizer Tierärztinnen und Tierärzte

Band: 99 (1957)

Heft: 3

Artikel: La leucose du lièvre

Autor: Burgisser, H.

DOI: https://doi.org/10.5169/seals-589548

Nutzungsbedingungen

Die ETH-Bibliothek ist die Anbieterin der digitalisierten Zeitschriften auf E-Periodica. Sie besitzt keine Urheberrechte an den Zeitschriften und ist nicht verantwortlich für deren Inhalte. Die Rechte liegen in der Regel bei den Herausgebern beziehungsweise den externen Rechteinhabern. Das Veröffentlichen von Bildern in Print- und Online-Publikationen sowie auf Social Media-Kanälen oder Webseiten ist nur mit vorheriger Genehmigung der Rechteinhaber erlaubt. Mehr erfahren

Conditions d'utilisation

L'ETH Library est le fournisseur des revues numérisées. Elle ne détient aucun droit d'auteur sur les revues et n'est pas responsable de leur contenu. En règle générale, les droits sont détenus par les éditeurs ou les détenteurs de droits externes. La reproduction d'images dans des publications imprimées ou en ligne ainsi que sur des canaux de médias sociaux ou des sites web n'est autorisée qu'avec l'accord préalable des détenteurs des droits. En savoir plus

Terms of use

The ETH Library is the provider of the digitised journals. It does not own any copyrights to the journals and is not responsible for their content. The rights usually lie with the publishers or the external rights holders. Publishing images in print and online publications, as well as on social media channels or websites, is only permitted with the prior consent of the rights holders. Find out more

Download PDF: 12.07.2025

ETH-Bibliothek Zürich, E-Periodica, https://www.e-periodica.ch

Service vétérinaire cantonal et Institut Galli-Valerio – Lausanne

Un sujet de pathologie comparée

La leucose du lièvre

Par H. Burgisser

La leucose affecte de nombreuses espèces animales: le bœuf, le cheval, le porc, le chat, le chien, le mouton, la chèvre, la souris, le cobaye, le rat, l'éléphant, l'opossum, le singe, le lion de mer, le daim, le chevreuil, l'élan, le renard, la hyène, la poule (Verge et Drieux, Lucam, Wirth, von Sandersleben, Englert, Dumas, Jaffé).

Le bœuf, la poule, la souris sont les animaux le plus souvent atteints; puis, viennent le porc et le chien. Dans chaque espèce animale, une des formes de la leucose prédomine généralement.

La littérature des cinquante dernières années indique une recrudescence de la leucose humaine et animale, en signalant comme réceptives les différentes espèces citées plus haut; mais, elle ignore totalement la maladie du lièvre.

La leucose du lapin, proche parent du lièvre, n'est qu'à peine relatée par certains auteurs.

En 1913, W. H. Schultze inocule, en série, des lapins à partir d'un sarcome à « grosses cellules » de la mâchoire trouvé chez un de ces animaux avec lésions métastatiques au niveau du foie, de la rate et du rein. Il obtient ainsi régulièrement des néoformations des ganglions lymphatiques, s'accompagnant parfois d'une grosse rate ou d'un gros foie. Il admet, se basant sur les résultats d'un examen hématologique et sur la nature des lésions, qu'il s'agit de leucose.

En 1914, Zschokke signale une leucose lymphoïde chez un lapin atteint de pleuro-pneumonie.

Von Gierke (1924) décrit une leucose du lapin sans essais de transmission.

Jaffé reconnaît ne pouvoir assurer la nature leucosique des lésions décrites par Schultze, Zschokke et von Gierke. Il fait preuve de la même prudence pour les cas qu'il signale.

Il semble donc que l'existence de la leucose du lapin ne soit pas prouvée et que celle du lièvre n'ait jamais donné lieu à une publication. En 1954, nous signalions un premier cas de leucose chez un lièvre (Bouvier, Burgisser, Schneider) autopsié en 1950 (analyse No 37 657).

Au début de 1956, nous diagnostiquons chez quatre lièvres une leucose. La maladie semble très rare en Suisse, comme vraisemblablement à l'étranger, puisque sur environ 800 lièvres, y compris des animaux importés de Hongrie et de Tchécoslovaquie, la leucose ne se solde que par cinq cas.

Notre diagnostic de leucose est basé sur la nature des lésions anatomiques

et histologiques; les constatations cliniques manquent totalement. L'altération post-mortem du sang n'a pas permis de procéder à un examen hématologique. Aucun germe n'est isolé des lésions. De rares parasites (petites douves, strongles pulmonaires) sont trouvés à l'autopsie.

Techniques.

Fixation: Boin-Dubosq-Brazil; Formol 1:9.

Colorations: Hémalun-érythrosine-safran (Masson). – Argentation (Foot). – Réaction de l'oxydase. – Giemsa (mod. par Wolbach). – Pappenheim.

Lièvre No 37657 (novembre 1956, Neuchâtel).

L'animal est partiellement dévoré; le sexe ne peut être déterminé. L'autopsie montre une hyperplasie ganglionnaire, notamment des ganglions cervicaux, une grosse rate et un foie grossi.

Examen histologique.

L'infiltration néoformée dans les différents organes se compose de cellules à noyau clair, ovalaire, à cytoplasme abondant souvent finement granulé, dont quelques éléments à granulations éosinophiles, de leucocytes donnant à la coupe son aspect

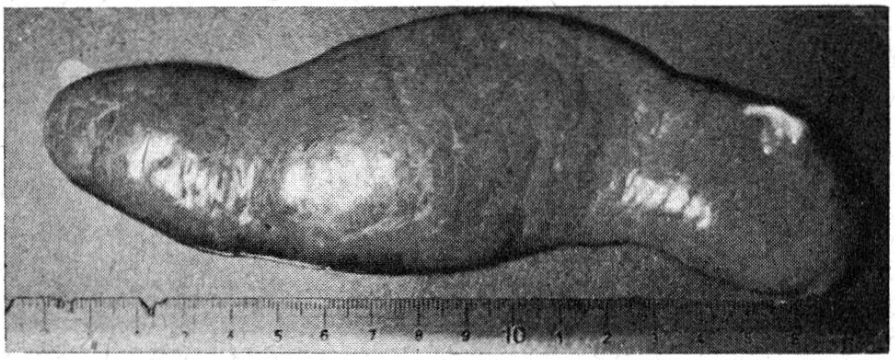

Fig. 1 (No 79244/II). Rate, 30 grammes.

polymorphe. On remarque de nombreuses mitoses; mais, aucune production de réticuline. La réaction d'oxydase négative est rendue incertaine par la très longue durée dans le bain conservateur (6 ans en Kaiserling comme pièce de collection).

La structure des *ganglions lymphatiques* est profondément modifiée par l'infiltration leucosique. Les centres germinatifs ont disparu. La capsule et les travées conjonctives sont infiltrées. Présence d'hémorragies et de cellules leucosiques dans la lumière des vaisseaux sanguins.

Dans *la rate*, les cellules leucosiques infiltrent la pulpe rouge. Les follicules de Malpighi ne sont plus reconnaissables. Les lésions *du foie* se caractérisent par une infiltration des espaces-portes et des sinusoïdes très dilatés. Dans *le rein*, les lésions siègent essentiellement au niveau des vaisseaux sanguins.

Lièvre No 78772 (février 1956, Fribourg).

Il s'agit d'une hase de 3 kg trouvée morte dont le cadavre non amaigri ne porte aucune lésion externe. A l'autopsie, nous trouvons une rate boudinée, un foie grossi de coloration brun-clair, les ganglions cervicaux et mésentériques très augmentés de volume, à section lardacée. Le parenchyme pulmonaire est parsemé de nodules miliaires.

Examen histologique.

Foie: Les espaces-portes, les sinus à un degré moindre, sont infiltrés de cellules formant par endroits des nodules intra-acineux. L'infiltration polymorphe se compose de cellules à cytoplasme abondant, généralement granulé, à noyau ovalaire, étranglé ou lobulé et de leucocytes dont quelques éosinophiles. Présence de mitoses.

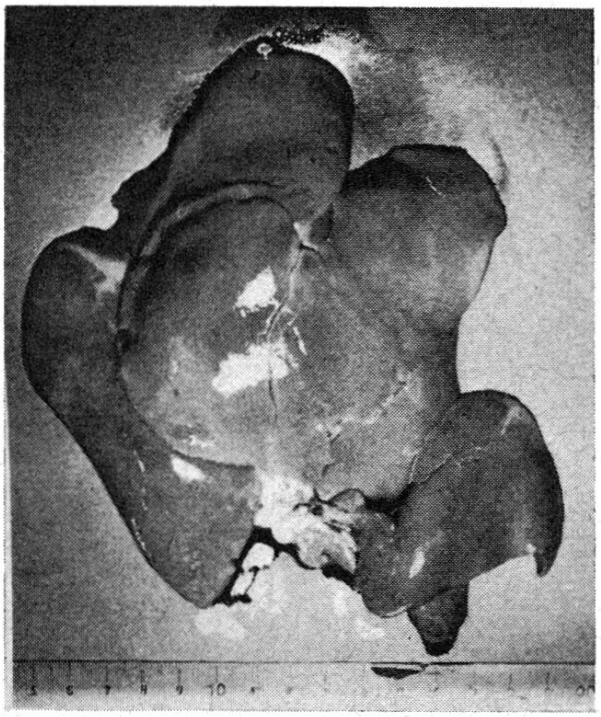

Fig. 2 (No 79244/II). Foie, 260 grammes.

La *moelle osseuse* montre une myélopoïèse à tous les stades.

Poumons: On y trouve une infiltration péribronchique et périvasculaire, s'étendant au parenchyme, à polymorphisme plus ou moins accusé, mais moins net que dans le foie. Les cellules à noyau ovalaire y sont plus nombreuses. Les éléments à granulations

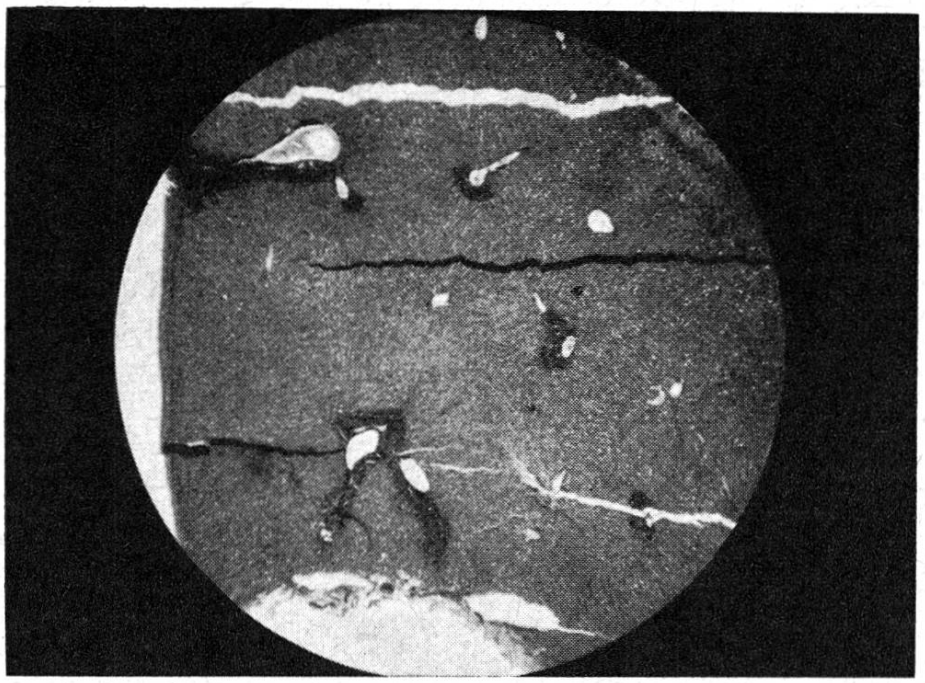

Fig. 3 (No 78772). Foie (30×). Infiltration leucosique des espaces portes.

plus ou moins fines, neutrophiles, basophiles et éosinophiles, parfois de dimensions variables, peuvent être observés. Nombreuses mitoses.

Reins: L'infiltration périglomérulaire, péritubulaire et périvasculaire comprend des éléments polymorphes à cytoplasme granulé et à noyau assez irrégulier ainsi que de nombreuses mitoses.

Les *ganglions lymphatiques* montrent une structure anarchique avec infiltration de la capsule et des travées conjonctives. Les centres germinatifs ont disparu. Les cellules néoformées, polyèdriques par tassement, ont un cytoplasme abondant, à granulation plus ou moins fine, basophile, parfois éosinophile. Les noyaux sont surtout ovalaires, parfois échancrés ou lobulés. Les mitoses sont nombreuses.

Rate: Les follicules sont encore apparents; mais, la pulpe rouge et les sinus veineux sont envahis par les cellules décrites ci-dessus. Nombreuses figures de mitose.

L'argentation ne met en évidence aucune formation anormale de réticuline. La réaction de l'oxydase permet de reconnaître d'assez nombreuses granulations oxydase-positives.

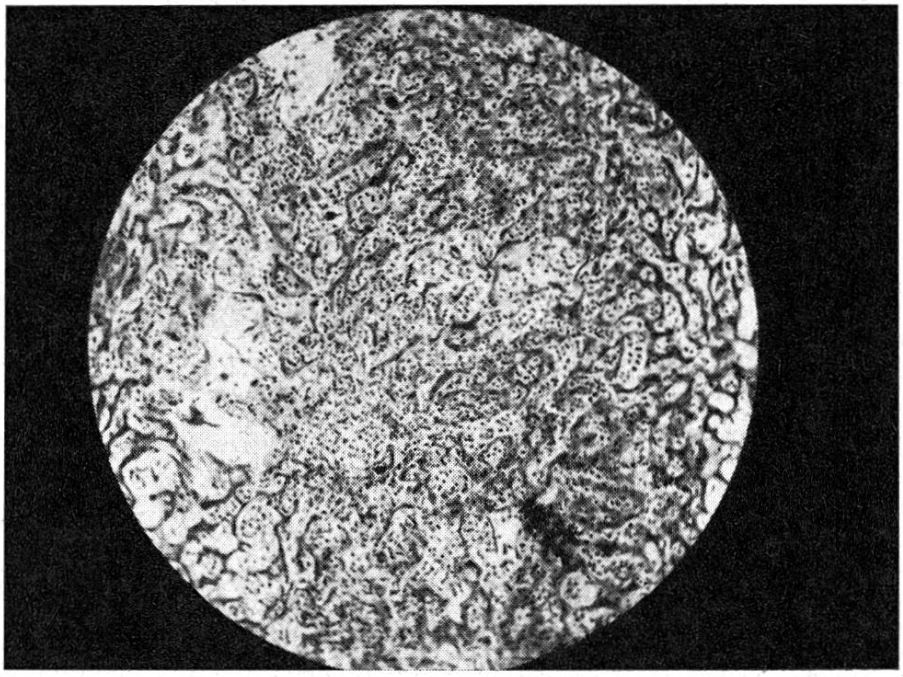

Fig. 4 (No 79244/II). Foie (125 ×). Infiltration myéloïde dilatant les sinus.

Lièvre No 79244/II (février 1956, Vaud).

Hase de 4 kg, en très bon état d'embonpoint, sans lésion externe. Les ganglions cervicaux supérieurs et axillaires sont grossis. La rate d'un poids de 30 g mesure 17 cm de long et 5 cm de large. Le foie marbré pèse 260 g. Une grosse formation, d'aspect tumoral, lobulée, à section lardacée, marquée de grosses hémorragies, occupe toute la partie antérieure et inférieure de la cavité pleurale. Elle envahit tout le péricarde et adhère aux lobes antérieurs du poumon.

Examen histologique.

Foie: Une infiltration composée de nombreuses cellules à cytoplasme abondant très riche en granulations de dimensions très variables basophiles, de leucocytes et de mégacaryocytes forment des foyers périphériques et intra-acineux envahissant copieusement les sinusoïdes. Les travées de Remak atrophiées limitent de nombreuses lacunes.

Rate: L'aspect normal de la coupe est à peine reconnaissable. Les follicules encore présents sont rares. La pulpe rouge et les sinus veineux sont envahis par les mêmes

cellules décrites pour le foie. La capsule et les travées conjonctives sont également infiltrées.

Dans le *rein*, les infiltrations sont souvent périvasculaires. Les mégacaryocytes sont moins fréquents que dans le foie.

La *moelle osseuse*, très riche en cellules à cytoplasme finement granulé, est en pleine fonction myélopoïétique.

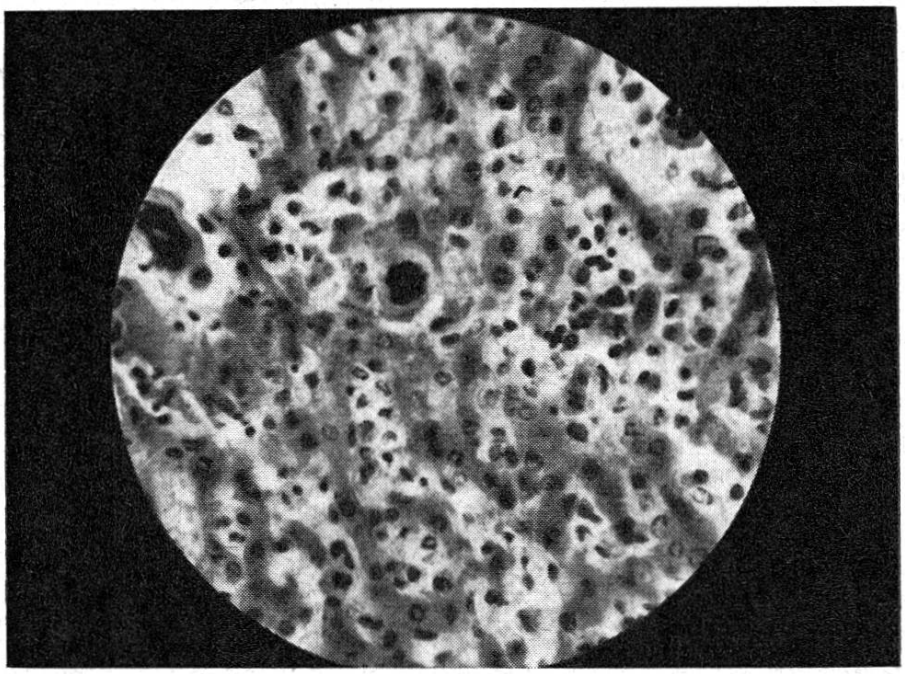

Fig. 5 (No 79244/II). Foie (500×). Infiltration myéloïde avec trois mégacaryocytes.

Les lésions *ganglionnaires* se caractérisent par un envahissement dense de cellules dont le cytoplasme abondant est richement granulé: granulations fines ou de dimensions variables, généralement basophiles. Les noyaux, à chromatine disséminée sont ronds, ovalaires, réniformes, étranglés, lobulés ou segmentés. Présence de mitoses, de cellules en division amitotique. Nombreuses hémorragies.

L'épreuve de l'oxydase faite au niveau de ces différents organes est positive. On ne trouve aucune production anormale de réticuline.

Lièvre No 80615 (mars 1956, Bâle).

L'animal est un mâle de 3 kg, ne présentant aucune lésion externe. La rate très grossie, congestionnée, friable, pèse 80 g et mesure 16 cm sur 4,5 cm. Le foie accuse un poids de 240 g. Les ganglions cervicaux supérieurs et inférieurs, et les médiastinaux sont hyperplasiés et atteignent le volume d'un œuf de pigeon. On remarque de nombreuses suffusions sanguines au niveau du tissu sous-cutané et musculaire.

Examen histologique.

Foie: On note la présence de foyers d'infiltration cellulaire polymorphe, intra-acineuse et périphérique, avec envahissement intense des sinusoïdes provoquant une atrophie des travées de Remak. Fibrose centrale et périphérique. L'infiltration se compose de cellules peu différenciées, à cytoplasme légèrement granulé et à noyau ovalaire ou réniforme et de leucocytes. Les mégacaryocytes sont rares. Certaines cellules sont binucléées, d'autres à granulations grossières, basophiles, plus rarement éosinophiles. Les parois vasculaires peuvent être infiltrées. On remarque de nombreuses mitoses et quelques macrophages.

Rate: Les cellules envahissant la pulpe rouge sont identiques à celles du foie, bien

que moins différenciées. Les leucocytes y sont plus rares, les mégacaryocytes absents. Aux cellules myéloïdes se mêlent de nombreuses cellules réticulaires. Présence de mitose. La congestion est intense.

Reins: Le tissu interstitiel est envahi intensément par les cellules décrites ci-dessus avec prédilection des zones périvasculaires.

La *moelle osseuse* est très riche en cellules myéloïdes. L'examen des *ganglions lymphatiques* montre une anarchie complète; les centres germinatifs ne sont plus visibles. Toute la coupe est envahie de cellules peu différenciées, dont le cytoplasme est plus ou moins finement granulé, les noyaux surtout ovalaires pauvres en chromatine et de leucocytes.

Les foyers cellulaires ne montrent aucune production anormale de réticuline. La réaction d'oxydase est positive.

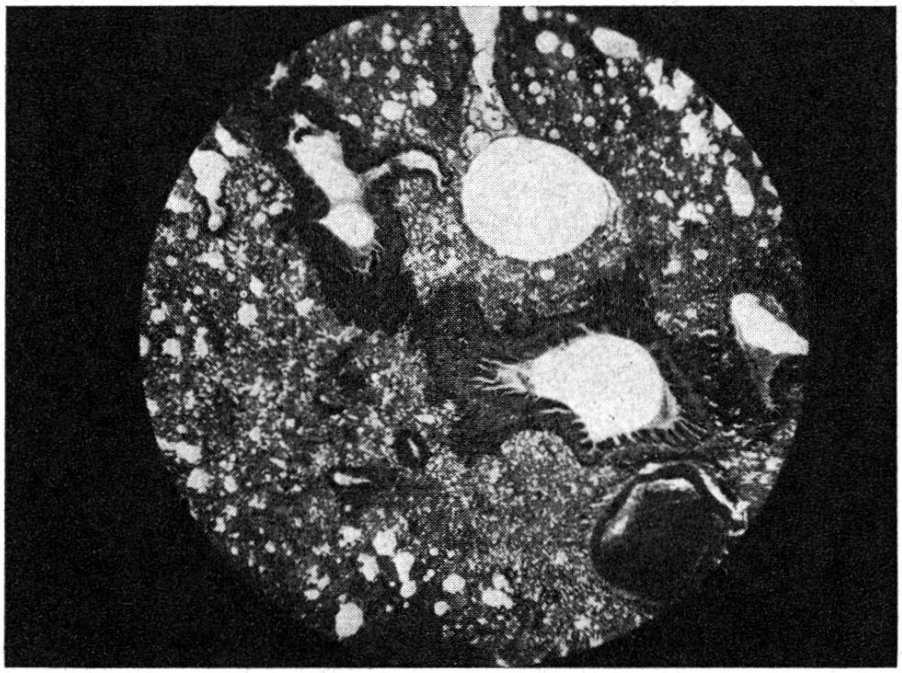

Fig. 6 (No 78772). Poumon (30 ×). Infiltration leucosique péribronchique et périvasculaire.

Lièvre No 82536 (mai 1956, Fribourg).

Le cadavre, un mâle de 3,2 kg, en état médiocre d'embonpoint, est partiellement dévoré. La rate boudinée pèse 40 g, elle mesure 14 cm sur 2 cm; à sa partie inférieure se trouve un nodule, à section rouge, atteigant le volume d'une noix. Le foie à dessin muscade atteint le poids de 310 g. Les ganglions sous-maxillaires et cervicaux inférieurs sont du volume d'un œuf de pigeon.

Examen histologique.

Foie: On remarque un envahissement dense des sinusoïdes, des espaces-portes et des veines centro-lobulaires par une infiltration comprenant des cellules peu différenciées, à noyau arrondi ou ovalaire, à cytoplasme abondant plus ou moins finement granulé. Présence de leucocytes et de rares mégacaryocytes. Les figures de mitose sont nombreuses. Les travées de Remak, atrophiées par l'infiltration, forment de nombreuses lacunes.

Dans la *rate* et les *ganglions lymphatiques*, l'examen de la coupe ne permet plus de reconnaître l'organe. Les cellules infiltrantes sont identiques à celles envahissant le foie, bien que moins différenciées. Les mitoses y sont nombreuses. Pas de mégacaryocytes.

La *moelle osseuse*, très riche an cellules, montre tous les stades de la myélopoïèse.

Dans le *rein*, les cellules néoformées périvasculaires et péri-tubulaires, peu différenciées, à cytoplasme légèrement granulé, à noyau rond, ovalaire ou allongé, accusent cependant un léger polymorphisme. Présence de quelques mitoses. Pas de mégacaryocytes.

Myocarde: Présence de rares infiltrations inter-fibrillaires composées de cellules à cytoplasme abondant, granulé, à noyau rond, ovalaire ou échancré. Présence de quelques mitoses.

L'argentation ne révèle aucune production pathologique de réticuline. La réaction de l'oxydase est légèrement positive.

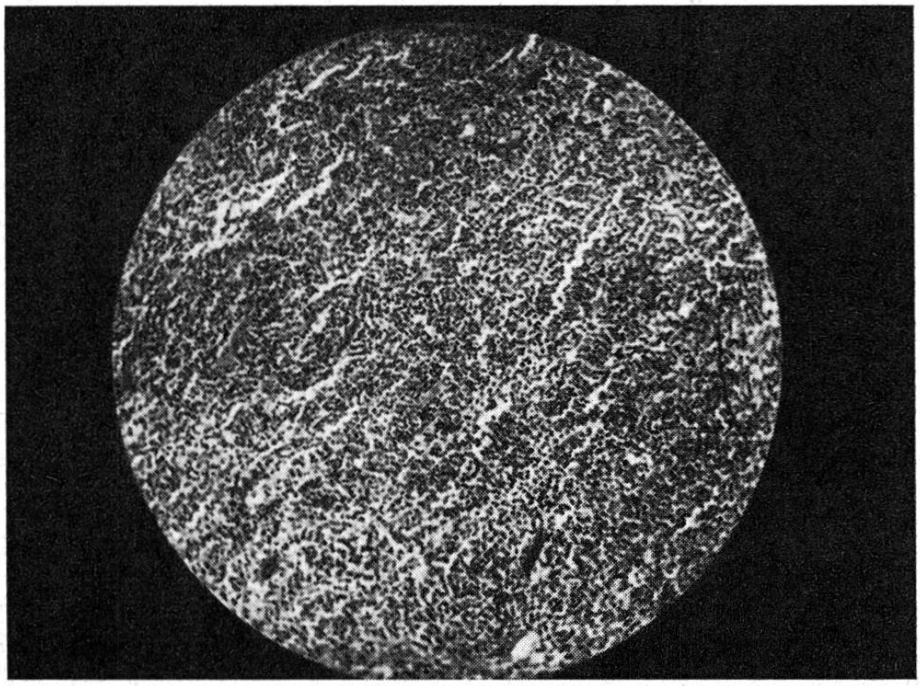

Fig. 7 (No 79244/II). Ganglion lymphatique (125 ×).
Envahissement total de la coupe par un tissu myéloïde.

Conclusions

Dans les cinq cas que nous venons de décrire, il s'agit d'une maladie de système se caractérisant par des infiltrations cellulaires au niveau du foie, de la rate, du rein, du poumon, de la moelle osseuse, des ganglions lymphatiques, du myocarde expliquant l'hyperplasie parfois énorme de ces organes (rate de 80 g, foie de 310 g). La nature plutôt infiltrative que destructive des lésions ne parle pas en faveur d'une origine sarcomateuse. Les capsules, les travées conjonctives, parfois la paroi vasculaire sont infiltrées par les cellules leucosiques. Elles sont le plus souvent présentes dans la lumière de vaisseaux sanguins et à leur périphérie.

Cette infiltration, à polymorphisme plus ou moins accusé, se compose de cellules à noyau rond, ovalaire, réniforme, segmenté ou lobulé, à chromatine souvent disséminée et à cytoplasme abondant, fréquemment granulé. Les granulations peuvent être plus ou moins fines, neutrophiles ou basophiles, plus rarement nettement éosinophiles et de dimensions variables. Elles possèdent le plus souvent une réaction positive à l'oxydase. Nous

comptons de nombreux leucocytes et, dans trois cas, des mégacaryocytes sont présents. Les figures de mitose sont nombreuses. Plusieurs cellules sont binucléées, parfois polynucléées. Dans un cas, des cellules réticulaires participent partiellement à l'infiltration. L'argentation ne met en évidence aucune augmentation de la réticuline.

Dans le foie, les cellules néoformées infiltrent non seulement les espaces-portes, mais aussi les sinusoïdes, les dilatant et atrophiant les travées de Remak.

L'examen de la rate montre une infiltration envahissant la pulpe rouge qui réduit ou masque complètement les follicules de Malpighi. Les ganglions lymphatiques sont le siège d'une anarchie complète ne permettant plus de reconnaître les centres germinatifs et les sinus. La moelle osseuse fémorale, normalement rouge chez le lièvre sain, montre une activité myélopoïétique accrue. Dans le rein, l'infiltration périvasculaire, périglobulaire et péritubulaire, dissocie les divers éléments de l'organe. Sur la coupe du poumon, nous trouvons des amas cellulaires périvasculaires et péribronchiques. Le parenchyme pulmonaire est également envahi.

L'aspect de ces lésions, même en l'absence de frottis sanguin, nous permet vraisemblablement de poser le diagnostic de leucose. La différenciation cellulaire, le polymorphisme de l'infiltration, la localisation – notamment dans le foie – de ces cellules néoformées, la myélopoïèse intense de la moelle osseuse, la réaction positive de l'oxydase nous autorisent à suspecter la nature myéloïde de cette leucose.

Tout récemment (janvier 1957), nous avons pu examiner un sixième cas de leucose myéloïde chez un lièvre mâle provenant de Cuarnens (Vaud).

Il nous a paru intéressant, dans le cadre d'étude des leucoses, de signaler cette maladie rare du lièvre. Nous ne voudrions pas terminer sans adresser au Professeur J.-L. Nicod, Directeur de l'Institut d'anatomo-pathologie de l'Université de Lausanne, toute notre reconnaissance pour l'amabilité avec laquelle il a bien voulu examiner nos coupes.

Résumé

Alors que la littérature fait mention de leucoses chez de nombreuses espèces animales, la maladie chez le lièvre ne paraît jamais avoir été signalée en Suisse comme à l'étranger. L'article décrit cinq cas de leucoses vraisemblablement myéloïdes du lièvre provenant de régions différentes de Suisse.

Zusammenfassung

Währenddem in der Literatur verschiedene Hinweise auf die Leukose bei Haustieren zu finden sind, scheint diese Erkrankung beim Hasen bisher weder in der Schweiz noch im Ausland beobachtet worden zu sein. Die Arbeit beschreibt fünf Fälle von Leukose beim Hasen mit wahrscheinlich myeloidem Charakter, die aus verschiedenen Gegenden der Schweiz stammen.

Riassunto

Mentre nella letteratura si fanno alcuni riferimenti sulla leucosi degli animali domestici, sembra che nella Svizzera e all'estero questa malattia non sia ancora stata osservata nella lepre. Nel lavoro sono descritti 5 casi di leucosi nella lepre, con carattere probabilmente mieloide, che provengono da diverse regioni della Svizzera.

Summary

In veterinary scientific literature leucosis in domestic animals is often mentioned, but not in hares, neither in Switzerland nor in other countries. The author describes five cases of leucosis in hares, probably of myeloid character, originating from various regions of Switzerland.

Bibliographie

Bouvier G., Burgisser H. et Schneider P. A.: Monographie des maladies du lièvre en Suisse. Orell Füssli. Zurich 1954. – Dumas G.: Les animaux de laboratoire. Flammarion, Paris 1953. – Gierke v.: cit. d'après Jaffé et d'après Wirth. – Englert H. K.: Zentralblatt für Veterinärmed. 1955, *2*, 764. – Jaffé R.: Anatomie und Pathologie der Spontanerkrankungen der kl. Laboratoriumstiere. J. Springer, Berlin 1931. – Lucam F.: Rev. path. générale et comparée, 1955, No 664, 166. – Sandersleben v. J.: DTW 1954, *61*, 266. – Schultze W. H.: cit. d'après Jaffé et d'après Wirth. – Verge J. et Drieux H.: Rec. méd. vét. 1941, *117*, 97. – Wirth D.: Grundlagen einer klinischen Hämatologie d. Haustiere. Urban & Schwarzenberg. Vienne et Innsbruck 1950. – Zschokke: cit. d'après Jaffé et d'après Wirth.

Der Kohlensäurespray in der tierärztlichen Wundbehandlung

Von H. R. Glättli, Schleitheim

Im «Schweizer Archiv für Tierheilkunde» (Heft 3, Jahrgang 1956, S. 120 bis 127) wurde auf die Anwendungsmöglichkeiten des CO_2-Sprays in der Veterinärmedizin hingewiesen. Eines der für den Kohlensäurespray geradezu prädestinierten Indikationsgebiete soll im folgenden näher beschrieben werden.

Die Wundbehandlung mit gasförmigen CO_2 ist nicht neu und wurde vor über 100 Jahren bereits in Deutschland praktiziert. 1833 teilte der deutsche Arzt Steinmetz sehr gute Erfolge mit Kohlensäure bei der Behandlung von «schmerzhaften und bösartigen Geschwüren» mit, die im Kohlensäuregas-Kabinett durchgeführt worden waren.

1860 wurde das Verfahren vom Pariser Chirurgen Demarquay übernommen, der ebenfalls über gute Wundheilungen berichtete. Während mehr als einem halben Jahrhundert blieb das Verfahren vergessen, bis 1929 Cobet und Hediger wieder über günstige Beeinflußung des CO_2-Gases bei schlecht heilenden Wunden und Gangrän berichteten. In neuerer Zeit beschrieben Scholtz und Feustel über ausgezeichnete Erfolge mit der Kohlensäurebehandlung. Sie führen die guten Erfolge bei der Wundbehandlung mit CO_2-Gas in hoher Konzentration auf die gute Resorbierbarkeit durch die Haut und die damit einhergehenden sehr intensiven lokalen Kreislaufwirkungen zurück.