

Zeitschrift: Schweizer Archiv für Tierheilkunde SAT : die Fachzeitschrift für Tierärztinnen und Tierärzte = Archives Suisses de Médecine Vétérinaire
ASMV : la revue professionnelle des vétérinaires

Band: 100 (1958)

Heft: 5

Artikel: ACTH, Cortison und seine Derivate in der Veterinärchirurgie und -augenheilkunde

Autor: Ammann, K.

DOI: <https://doi.org/10.5169/seals-591718>

Nutzungsbedingungen

Die ETH-Bibliothek ist die Anbieterin der digitalisierten Zeitschriften. Sie besitzt keine Urheberrechte an den Zeitschriften und ist nicht verantwortlich für deren Inhalte. Die Rechte liegen in der Regel bei den Herausgebern beziehungsweise den externen Rechteinhabern. [Siehe Rechtliche Hinweise.](#)

Conditions d'utilisation

L'ETH Library est le fournisseur des revues numérisées. Elle ne détient aucun droit d'auteur sur les revues et n'est pas responsable de leur contenu. En règle générale, les droits sont détenus par les éditeurs ou les détenteurs de droits externes. [Voir Informations légales.](#)

Terms of use

The ETH Library is the provider of the digitised journals. It does not own any copyrights to the journals and is not responsible for their content. The rights usually lie with the publishers or the external rights holders. [See Legal notice.](#)

Download PDF: 06.10.2024

ETH-Bibliothek Zürich, E-Periodica, <https://www.e-periodica.ch>

ACTH, Cortison und seine Derivate in der Veterinärchirurgie und -augenheilkunde

Von K. Ammann

I. Allgemeines

Nachdem die experimentellen Untersuchungen und die therapeutischen Erfahrungen eine weitgehende Klärung der ACTH- und Cortisonwirkung gebracht haben, ist es angezeigt, auch in dieser Zeitschrift darüber eine Übersicht zu bringen, die als momentaner Standort in der noch immer im Fluß befindlichen ACTH- und Cortisonforschung bewertet sei. Nicht nur die Therapie hat durch ACTH und Cortison eine große Bereicherung erfahren, sondern auch die Probleme der Entzündung sind neu gestellt worden. Es sei daher zunächst auf den Wirkungsmechanismus der Hormone und auf die Zusammenhänge mit dem Entzündungsproblem hingewiesen. Nachher soll auf Grund der festgestellten Wirkungen auf die Behandlung der chirurgischen Krankheiten, die uns speziell interessieren, eingegangen werden.

Als in den Jahren nach dem Weltkrieg bekannt wurde, daß das Nebennierenrindenhormon *Cortison* eine überraschend gute Wirkung bei rheumatischen und andern Krankheiten zeigte, horchte die ganze medizinische Welt auf, und sofort setzte eine intensive Erforschung der Wirkungsweise dieses Hormons ein. Es erwies sich, daß das Cortison eine entzündungshemmende Wirkung schlechthin hat, wie auch das später in die Therapie eingeführte Hypophysenhormon ACTH, das durch Vermittlung der Nebenniere Entzündungen zu hemmen vermag.

Über den Wirkungsmechanismus von ACTH und Cortison orientieren die von Möschlin (1956) publizierten Schemata. Danach erreicht das vom Vorderlappen der Hypophyse gebildete ACTH auf dem Blutweg die Nebennieren, wo es die Produktion von Cortison (Hydrocortison) anregt (vgl. Abb. 1). Die ACTH-Wirkung ist also immer eine indirekte durch Stimulation der Nebennierenrinde. Sie setzt also eine intakte und leistungsfähige Nebenniere voraus. ACTH ist deshalb bei Nebenniereninsuffizienz wirkungslos.

Eine fortgesetzte Zufuhr von ACTH führt deshalb zu einer Hypertrophie der Nebenniere, während umgekehrt eine längere Verabreichung von Cortison eine Inaktivitätsatrophie der Nebenniere hervorruft (vgl. Abb. 2). Cortison darf also nicht ad libitum gegeben werden. Die Dosierung muß allmählich abgebaut werden, damit sich die atrophischen Neben-

nieren wieder erholen können, oder es ist die Nebennierentätigkeit durch ACTH-Gaben wieder in Gang zu bringen.

Neben Cortison produziert die Nebenniere noch andere 17-Ketosteroide, die im Harn ausgeschieden werden und eine genaue Messung der Nebennierentätigkeit ermöglichen. Das ausgeschüttete Cortison führt im Blut zu einem Abfall der Eosinophilen. So läßt sich durch Injektion von 20 E ACTH

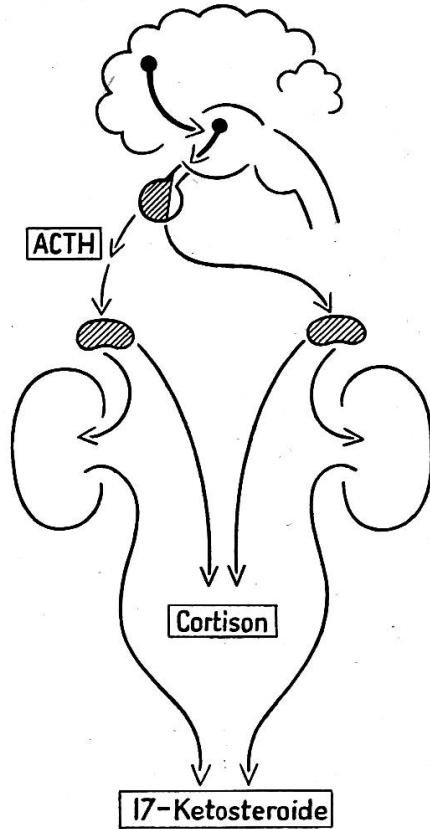


Abb. 1. Schema der ACTH-Wirkung (nach Moeschlin).

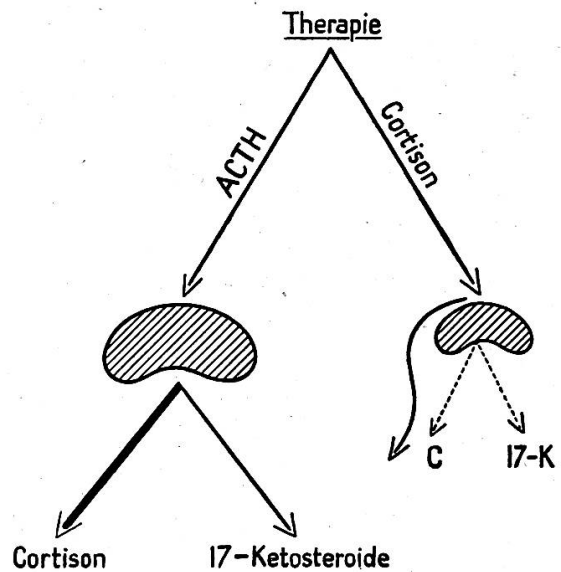


Abb. 2. ACTH-Therapie führt zur Hypertrophie der Nebenniere, Cortison zu einer Atrophie derselben mit Rückgang der Cortison- und 17-Ketosteroid-Produktion (nach Moeschlin).

feststellen, ob eine normale Nebennierenfunktion vorliegt oder nicht, je nachdem die Eosinophilen abfallen oder nicht (Thorn-Test) oder die 17-Ketosteroide ansteigen oder nicht (erweiterter Thorn-Test) (vgl. Abb. 1). Damit ist aufgezeigt, wie die beiden Hormone von ihren Produktionsstätten aus wirken und welche Folgen sich bei ihrer therapeutischen Anwendung an den Nebennieren zeigen.

Ein weiteres von der Nebenniere abgegebenes Hormon ist das *Hydrocortison*, dessen Azetat erst seit wenigen Jahren einen wichtigen Platz in der Therapie einnimmt, da es lokal appliziert werden kann, ohne die allgemeinen Reaktionen des Cortisons hervorzurufen.

Seit kurzem sind wiederum weitere Substanzen mit entzündungshemmender Wirkung bekannt geworden, das *Prednison* (Meticorten, Ultracorten, Hostacortin) und das *Prednisolon*. (Meticortelon, Deltacortril, Ultracortelol, Hostacortin «H»). Während es sich beim ACTH, dem Cortison und Hydrocortison um physiologische Substanzen handelt, sind Prednison und Prednisolon in ihrer Konstitution veränderte Nebennierenrindensteroiden (Corticosteroide), die in ihrer Wirkung das Cortison weitgehend übertreffen.

Die Nebennierenrinde produziert aber nicht nur Cortison und Hydrocortison, sondern etwa 30 verschiedene Hormone, von denen aber nur wenige therapeutisch verwendet werden. Je nach ihrer Wirkung auf den Stoffwechsel werden sie eingeteilt in

<i>Mineralocorticoide</i>	<i>Glukocorticoide</i>
Corticosteron	Hydrocortison
Aldosteron	Cortison
Desoxycorticosteron	Prednison
	Prednisolon

Von der einen Gruppe wird mehr der Mineralhaushalt, von der andern mehr der Zuckerstoffwechsel beeinflusst.

Die für die zu besprechenden Indikationen in Frage stehenden Glukocorticoide zeigen nun gewisse Unterschiede in ihrer Wirkungsintensität. Hydrocortison ist wirksamer als Cortison. Beide Hormone sind aber weniger wirksam als ihre synthetischen Derivate Prednison und Prednisolon, die ihrerseits die gleiche klinische Wirkung haben. Praktisch benötigt man also von stärker wirksamen Hormonen die kleinere Menge, um einen therapeutischen Effekt zu erzielen. Ferner beeinflussen Prednison und Prednisolon den Mineral- und Wasserhaushalt bedeutend weniger. Natriumretention, Hypokaliämie und Ödembildung kommen bei deren Anwendung kaum vor. Sie vermögen aber die Diurese zu fördern und damit zu einer Ausschwemmung der Ödeme zu führen.

Um die entzündungshemmende Wirkung von Cortison und ACTH zu verstehen, ist es nötig, daß zunächst der Entzündungsprozeß an sich analysiert wird, wie es Tausk (1954) in übersichtlicher Weise getan hat. Nach ihm ist es vor allem Menkin, der aus entzündetem Gewebe Stoffe isolierte, die imstande sind, für die Entzündung charakteristische Veränderungen hervorzurufen. Bei der Entzündung nimmt die Permeabilität der Gefäße gewaltig zu, und Menking fand den dafür verantwortlichen «Permeability Factor» in Form eines Stoffes, der zugleich die Eigenschaft besitzt, Leukozyten anzuziehen und sie durch die Gefäßwand wandern zu lassen. Aus diesem Grund nannte er ihn Leukotaxin. Wenn ferner irgendwo eine lokale Entzündung besteht, so sieht man häufig auch eine Reaktion des weißen Blutbildes, eine Leukozytose, auftreten. Dafür macht Menkin einen zweiten Stoff, den «Leucocytosis Promoting Factor» verantwortlich. Ein dritter Stoff, das Nekrosin, schädigt das Endothel der Lymphgefäße und führt dort schnell zu einer Thrombose, die der Abriegelung und Lokalisierung des Entzündungsherdes dient. Das Pyrexin, das vierte Entzündungsprodukt, verursacht Fieber.

Es liegt nun nahe, die Wirkung von Cortison und ACTH auf die genannten pathologischen Stoffe zu untersuchen, um hier eine Erklärung für ihre entzündungshemmende Wirkung zu finden. Auch diesbezüglich hat Menkin Versuche angestellt, und er hält die Annahme für begründet, daß Cortison die Wirkung von Leukotaxin, vermutlich aber nicht dessen Produktion, unterdrückt, indem er fand, daß Cortison die permeabilitäts-erhöhende Wirkung der Exsudate hemmt, wenn die Exsudate aus den Anfangsstadien der Entzündung stammen. Er nimmt an, daß sich in den spätern Exsudaten ein vom Leukotaxin verschiedener, durch Cortison nicht zu hemmender Stoff befindet, den er Exsudin nennt. Exsudin wird durch ACTH dagegen noch gehemmt. Diese Versuche werden von Menkin weitergeführt und dürften gerade durch die Einschaltung der entzündungshemmenden Hormone den komplexen Vorgang der Entzündung weiter klären helfen. Sie zeigen uns, daß sich in den sichtbaren entzündlichen Veränderungen biochemische Prozesse abspielen, in die die Hormone eingreifen können.

Meier, Desaulles und Schär (1956) beschäftigen sich ebenfalls mit den biochemischen Ursachen der entzündlichen Zellreaktion. Neben dem Tierversuch haben sie ihre Experimente auch an Zellen in vitro durchgeführt, um auf diese Weise sekundäre Reaktionen weitgehend auszuschließen, denn gerade bei Menkin fehlen wirklich überzeugende Versuche in vitro. Sie glauben daher, daß es sich bei den von Menkin gefundenen entzündungserregenden Stoffen nicht um spezifische Faktoren handelt. So besitze fast keiner dieser in der Literatur als chemotaktisch angegebenen Stoffe auch in vitro eine chemotaktische Wirkung. Die Autoren kommen auf Grund ihrer eigenen Versuche zu folgenden Schlußfolgerungen:

«Förderung und Hemmung der entzündlichen Zellreaktion werden durch zwei voneinander differente Gruppen von Stoffen mit spezifischen Wirkungen bestimmt.

Für die Förderung der Reaktion sind folgende Verhältnisse entscheidend:

Die Reaktionen der Leukozyten, Chemotaxis, Migration usw. werden im wesentlichen durch Lipopolysaccharide und analoge Gewebebestandteile verursacht. Für spezifische Reaktionen der Leukozyten, wie zum Beispiel ihre Umwandlung in Fibrozyten, sind wahrscheinlich Mucopolysaccharide von Bedeutung, für das Auftreten entzündungsspezifischer Zellveränderungen andere Stoffe in Betracht zu ziehen. Die Förderung der lokalisierten Bindegeweberreaktion wird ebenfalls durch Polysaccharide und Lipopolysaccharide bakterieller Herkunft und solche aus Organen des tierischen Organismus, wie zum Beispiel Fraktionen des gonadotropen Hormons, Placenta, Produkte der Antigen-Antikörperreaktion, maßgebend bedingt. Die lokale entzündliche Mesenchymreaktion in ihrer Gesamtheit wird durch diese Stoffe ausgelöst oder gefördert. Dabei spielen intermediär auftretende Stoffe der Leukozyten wahrscheinlich eine besondere Rolle. Als sekundär wichtige Faktoren mit fördernder Wirkung der entzündlichen Mesenchymreaktionen sind Hormone, wie Aldosteron und möglicherweise gonadotrope Hormonfraktionen, anzusehen.

Bei allgemeiner Applikation wirken fördernd, einerseits auf lokalisierte, andererseits auf generalisierte Bindegeweberreaktionen: Polysaccharide, aber vor allem Hormone, wie Desoxycorticosteron, Aldosteron, und eventuell Fraktionen des choriongonadotropen Hormons und Thyroxin mit ausschließlich systemischer Wirkung.

„Physiologischer“ Hemmer der entzündlichen Zellreaktion ist vor allem eine Stoffgruppe: Cortison und seine Analogen, und zwar wirken diese sowohl bei lokaler als bei systematischer Anwendung. Sie beeinflussen die verschiedenartig lokal ausgelösten Bindegeweberreaktionen in fast durchgehender Weise. Ebenso hemmt die Cortisongruppe die generalisierte Bindegeweberreaktion in einem beschränkten Maße und bevorzugt an bestimmten Organsystemen. Es ist vorläufig unbekannt, an welchem Faktor die Wirkung dieser Stoffe angreift. Es ist aber wahrscheinlich, daß die antagonistische Wirkung in spezifischer Weise einen entscheidenden durch die oben genannten fördernden Faktoren ausgelösten Vorgang betrifft.»

Daraus geht hervor, wie die Bemühungen um eine Abklärung des Entzündungs-

problems im Fluß sind und welche Rolle die Stoffe der Cortisongruppe im ganzen Mechanismus spielen. Sicher sind auf diesem Gebiet der Grundlagenforschung in den nächsten Jahren weitere interessante Fortschritte zu verzeichnen.

Von den bis jetzt experimentell und therapeutisch festgestellten ACTH- und Cortisonwirkungen sind für die Chirurgie folgende von Bedeutung:

1. Entzündungshemmende Wirkung durch
 - Unterdrückung der Gefäßneubildung
 - Verminderung der Gefäßpermeabilität
 - Verhinderung des Auswanderns von Leukozyten
 - Hemmung des Bindegewebewachstums;
2. Hemmender Effekt auf den Schmerz;
3. Förderung der Blutgerinnung.

Daraus resultieren:

1. Hemmung der Bildung von Granulationsgewebe und damit eine hemmende Wirkung auf die Wundheilung;
2. Verzögerung der Narbenbildung;
3. Verzögerung der Frakturheilung.

Wichtig sind ferner die Hemmung der Antikörperbildung und der infektiösfördernde Effekt wie auch die lokale Applikationsmöglichkeit des Hydrocortisons und Prednisolons.

Da wir es in der Veterinärchirurgie sehr häufig mit lokalen aseptischen Entzündungsprozessen zu tun haben, steht der ACTH- und Cortisontherapie hier ein weites Feld offen. Denken wir nur an die Gelenkentzündungen infolge Distorsionen, Tendoperiostitis und Sehnenscheidenentzündungen. Für den Chirurgen ist es auch wichtig, zu wissen, daß die Wundheilung durch diese Hormone gehemmt wird, insbesondere durch Hemmung des Bindegewebewachstums. Damit wird die Bildung des Granulationsgewebes und auch die Narbenbildung verzögert, indem das Fibroblastenwachstum nicht richtig einsetzt. Während diese Wirkung bei der Wundheilung sicher nicht erwünscht ist, könnte sie bei produktiven, mit Bindegewebeneubildung einhergehenden Entzündungen von Vorteil sein.

Wichtig ist ferner die Tatsache, daß Cortison die Frakturheilung ebenfalls verzögert und es sogar zur Pseudarthrose kommen kann. Die hemmende Wirkung macht sich namentlich am Übergang vom fibrösen zum Knorpelkallus und von diesem zum knöchernen Kallus bemerkbar (Picchio und Salerno 1953). Sie dürfte auf eine Änderung der Phosphatase-Aktivität zurückzuführen sein (Fontaine, Mandel und Wiest 1952).

Auch die durch ACTH und Cortison hervorgerufene Verminderung der Kapillardurchlässigkeit läßt sich bei bestimmten äußeren Krankheiten therapeutisch auswerten, während es sich gezeigt hat, daß der infektiösfördernde Effekt namentlich bei den Augenentzündungen zu berücksichtigen ist.

Die Hemmung der Antikörperbildung zeigt sich besonders nach spezifischer Sensibilisierung, also bei anaphylaktischen Vorgängen, weshalb ACTH und Cortison bei den allergischen Erkrankungen besondere Bedeutung erlangen.

II. Indikationen

Aus diesen bis heute bekannten Wirkungen der beiden Hormone ergeben sich auf Grund der klinischen Erfahrung in Chirurgie und Augenheilkunde folgende Indikationsgebiete:

1. Lokale, aseptische entzündliche Veränderungen am Skelett:
 - Periostitis
 - Tendoperiostitis
 - Periostitis ossificans
2. Aseptische Arthritis
 - Bursitis
 - Tendovaginitis
3. Tendinitis
4. Krankheiten der Wirbelsäule
5. Periphere Lähmungen
6. Üppige Granulation
7. Hämatom
8. Tumoren
9. Cortisonprophylaxe vor und nach Operationen
10. Hufrehe
11. Augenentzündungen

In allen denjenigen Fällen, bei denen die Entzündung genau lokalisiert ist und direkt angegangen werden kann, eignet sich das örtlich applizierbare Hydrocortison oder Prednisolon. Bei unzugänglichen oder ausgebreiteten Entzündungen wird das ACTH verwendet werden müssen.

1. Lokale aseptische, entzündliche Veränderungen am Skelett

Bei den lokalen aseptischen Entzündungen am Skelett kommt namentlich die entzündungshemmende Wirkung zur Entfaltung. Die Tendoperiostitis beispielsweise, die durch Zerrungen an den Bandansatzstellen entsteht, stellt eine aseptische Entzündungsreaktion dar, die durch zerstörtes Gewebe ausgelöst und unterhalten wird. Die geschädigten Zellen zerfallen, wirken als Fremdkörper und sondern wahrscheinlich auch spezifische Stoffe im Sinne Menkins ab, die wiederum einer Reaktion von seiten der gesunden Zellen und namentlich der Gefäße rufen. Das Cortison vermag in einem solchen Fall direkt auf den Entzündungsherd einzuwirken: Die Neubildung von Gefäßen wird vermindert, die Leukozyten vermögen die Gefäßwand nicht mehr zu fassen und die Proliferation der Fibroblasten wird gehemmt.

Man kann sich also sehr wohl vorstellen, daß die Rückbildung des Entzündungsprozesses eine endgültige ist, wenn während der Cortisonwirkung die zerstörten Zellen abgebaut und resorbiert werden. Er würde aber wieder aufflammen, wenn nach dem Aufhören der Cortisonwirkung noch weiterhin geschädigte Zellen vorhanden sind. So eignen sich ACTH und Cortison zur Behandlung lokaler entzündlicher Veränderungen des Skelettes.

Aus der Humanmedizin ist bekannt, daß die Epicondylitis humeri, die Styloiditis radii, die Coracoiditis sowie der Calcaneussporn auf die lokale Behandlung mit Hydrocortison sehr gut ansprechen (Meier A. L. 1954, Zemp 1955). Es handelt sich hier um Schmerzzustände an Knochenvorsprüngen im Sinne einer chronischen Periostitis bzw. Tendoperiostitis.

Über die Cortisontherapie bei Periostitis und Tendoperiostitis in der Tiermedizin ist bis jetzt noch wenig publiziert worden, vielleicht deshalb, weil die Erfolge nicht so eklatant sind wie beim Menschen.

Mastrangelo (1956) berichtet über die Behandlung eines Überbeins mit 5 Injektionen von je 200 E ACTH (Adrenomone Armour). Dasselbe bildete sich soweit zurück, daß der Interosseus sich wieder frei bewegen konnte, und die Lahmheit verschwand.

Bei unsern Behandlungsversuchen waren wir weniger erfolgreich. So wurde bei einer 4jährigen Halbblutstute nach Infiltrationsanästhesie am Interosseusansatz vorn rechts die Diagnose eines tiefen Überbeins gestellt. Sechs an den Interosseusansatz placierte Injektionen von 50, 100 und 125 mg Hydrocortison brachten nur eine teilweise Besserung, indem ein unregelmäßiger Gang von rechts bestehen blieb.

Ein weiteres großes, hinteres Überbein vorn links innen bei einem 15jährigen Reitpferd mit Peritendinitis des Interosseus und intermittierender Lahmheit nach stärkerer Beanspruchung reagierte nicht auf 3 Hydrocortisoninjektionen à 50 mg. Es konnte kein wesentlicher Rückgang der ödematösen Schwellung im Interosseusgebiet erreicht werden. Die spätere Sektion ergab derart starke Veränderungen an Knochen und Sehne, daß man sich eine rückbildende Wirkung des Hydrocortisons nicht vorstellen konnte.

Auch eine Periostitis an der Ansatzstelle am Metacarpus des Lig. collaterale mediale des Karpalgelenkes rechts sprach auf 3 Hydrocortisoninjektionen à 50 mg nicht an. Erst ein kutanes Punktfeuer brachte Heilung.

Eine Periostitis der 2. Phalange der 3. Zehe vorn rechts bei einem Greyhound reagierte auf eine Injektion von 25 mg Hydrocortison mit der raschen Rückbildung der daumendicken Auftreibung der Zehe, während bei einem großen Schweizer Sennenhund eine chronische Periostitis lateral am rechten Humerus nur langsam ansprach. Nach 3 Injektionen von 25 mg Hydrocortison verschwand die schon 1 Jahr bestehende Lahmheit nur vorübergehend. Erst eine dreiwöchige Kur mit 4 Cortisontabletten à 25 mg pro die brachten eine deutliche Besserung, jedoch keine vollständige Heilung.

Ein anderer 2½jähriger Greyhound, der seit 1 Jahr nach jedem Rennen vorn links vorübergehend lahm ging, zeigte im Röntgenbild ventrolateral an der 1. Phalanx der 3. Zehe zwei zackige Exostosen. In die Gegend der Exostosen wurden 10 Hydrocortisoninjektionen à 12,5 mg appliziert. Nach dieser Behandlung war der Palpationsschmerz verschwunden, und im Röntgenbild präsentierten sich die Exostosen weniger zackig.

Drei weitere Fälle von Periostitis beim Pferd wurden mit ACTH (Adrenomone Armour) i. m. behandelt. Eine Periostitis an der Tibia rechts innen nach Schlagverletzung spricht auf 2 Adrenomone-Injektionen von je 200 E im Abstand von 6 Tagen so an, daß die Lahmheit rasch zurückgeht und 7 Tage nach der 2. Injektion vollständig verschwunden ist.

Kleine frische Exostosen am Fesselbein vorn rechts innen und an den Rändern des Fesselgelenkes eines Rennpferdes sind nach 4 i. m. Adrenomone-Injektionen (200 E) nicht mehr druckempfindlich, und nach weiteren 3 Injektionen geht das Pferd gerade.

7 Adrenomone-Injektionen vermögen dagegen eine Lahmheit, die auf eine Zerrung der volaren Bänder an der Kronbeinlehne vorn rechts zurückzuführen ist, nicht zu beseitigen.

2. Entzündungen der Synovialhöhlen

Arthritis, Bursitis und Tendovaginitis gehörten zu den ersten Indikationen der Cortisontherapie, und sehr bald wurde bei den therapieresistenten Arthritiden und Arthrosen die intraartikuläre Applikation des Cortisons mit Erfolg versucht. Die Erfolge besserten sich schlagartig mit der Einführung des Hydrocortisons, das im Plasma und in ähnlichen biologischen Flüssigkeiten siebenmal weniger löslich ist, eine Tatsache, die zur Erklärung der besseren intraartikulären Wirksamkeit herangezogen wird. De Sèze und Mitarbeiter (1953) sowie Zacco und Mitarbeiter (Ref. Ciba 1955) haben die Verteilung der beiden Hormone im Gelenkpunktat untersucht, indem sie den Gehalt an 17-Oxycorticoiden in der Gelenkflüssigkeit und im Zellsediment bestimmten. Cortison und Hydrocortison wurden jeweils als Azetate injiziert, die im Gelenk hydrolysiert werden. Dabei zeigte sich, daß das Hydrocortison sowohl in der Synovialflüssigkeit wie in den Zellen länger zurückgehalten wird. Es scheint, daß das Azetat des Hydrocortisons in den Zellen der Hydrolyse länger widersteht als das Cortisonazetat. Es gelang auch zu zeigen, daß ein großer Teil des Hydrocortisons in den Zellen der Synovialis gespeichert wird, während sich dort vom Cortison viel weniger vorfand.

Wichtig ist auch der Hinweis von Brown und Mitarbeitern (Ref. Ciba 1953), daß ein voller Erfolg der intraartikulären Applikation des Hydrocortisons nur zu erwarten ist, wenn die Injektionsnadel wirklich im Gelenkspalt sitzt. Tatsächlich variieren die Erfolgszahlen nach der technischen Schwierigkeit, die die Punktion darbietet. Während beim Kniegelenk, das leicht zu punktieren ist, 95% erfolgreiche Behandlungen verzeichnet werden konnten, mußten von den Injektionen ins Hüftgelenk 38% Versager registriert werden. Gelegentlich zeigen sich auch entzündliche Reaktionen, die bald nach der Injektion auftreten, aber meistens in wenigen Stunden wieder verschwinden. Nur selten dauert ein solcher sehr schmerzhafter arthritischer Schub 2–3 Tage. Solche Schmerzzustände im Anschluß an intraartikuläre Injektionen (Novocain, Hydrocortison) konnten wir beim Pferd ebenfalls beobachten. Bunn und Burch (1955) führen diesen Schmerz auf den negativen Druck zurück, der entsteht, wenn viel Synovia abgezogen wird oder wenn Luft ins Gelenk eindringt. Der Schmerz halte 8–24 Stunden an, die benötigt werden, um im Gelenk die genügende Menge Synovia zu produzieren.

Bei 19 Pferden, 1 Rind und 4 Hunden verfügen wir über Erfahrungen von intrasynovialer Hydrocortisoninjektion, nämlich bei 14 Gelenk-, 3

Schleimbeutel- und 7 Sehnenscheidenerkrankungen. Weitere 6 Hunde wurden mit Cortison, und 4 Pferde und 6 Hunde mit ACTH behandelt.

a) Gelenke

Bei den Gelenkerkrankungen der Pferde handelt es sich um 5 Gonitiden, über die an anderer Stelle bereits publiziert wurde (Ammann 1957), und um 4 Sprunggelenkveränderungen.

In einem ersten Fall von traumatischer Gonitis bei einem Fohlen mußte die Hydrocortisontherapie wegen allgemeiner und örtlicher Reaktion abgebrochen werden. Da die Gonitis durch eine die Haut perforierende Schlagverletzung ausgelöst worden war, lag wahrscheinlich noch eine latente Infektion vor, die durch das Hydrocortison reaktiviert wurde und ein Aufflammen der Entzündung im Gelenk und Fieber auslöste. Eine sekundäre Entzündung des Femoropatellargelenkes bei einem Reitpferd im Anschluß an Patellarfraktur konnte durch 2 Hydrocortisoninjektionen rasch zum Abklingen gebracht werden. Eine andere traumatische Gonitis, bei der röntgenologisch noch keine Veränderungen am Knochen sichtbar waren, sprach auf eine einmalige intraartikuläre Hydrocortisoninjektion mit dauerhaftem Erfolg an, während bei zwei Banggonitiden eine Dauerheilung nicht erzielt werden konnte. Der eine Fall wurde nach einem Jahr rückfällig. Dann brachte erst die fünfte Hydrocortisoninjektion den Erfolg, aber schon bei der Inarbeitnahme des Pferdes trat die Lahmheit wieder auf. Die zweite Banggonitis sprach sofort an, wurde aber nach 5 Tagen wieder rückfällig. Es war möglich, die Lahmheit dauernd zu beheben, wenn das Hormon alle 3–4 Tage ins Gelenk injiziert wurde. Nach Absetzen der Therapie trat die Lahmheit aber wieder auf.

Bei einer Dosierung von 100–150 mg Hydrocortison (Fohlen 50 mg) injizierten wir alle 3–5 Tage bis zur Besserung. Bei der Banggonitis führten wir eine Vorbehandlung mit einem Breitspektrum-Antibiotikum, Tetracyclin, zweimal 500 mg i. art. im Abstand von 3 Tagen durch, in der Absicht, zunächst die im Gelenk vorliegende Brucelleninfektion zu bekämpfen.

Von den 5 Sprunggelenkerkrankungen wurde zunächst eine Tarsitis und Peritarsitis, die sich im Anschluß an eine Schlagverletzung entwickelt hatte, mit 6 intraartikulären Hydrocortisoninjektionen à 50 mg behandelt. Die Synovia war steril. Ein Erfolg konnte sich nicht einstellen, da nach dem spätern Sektionsbefund bereits sämtliche Ansatzstellen der Gelenkkapseln des Talocruralgelenkes und auch der kleinen Sprunggelenke mit Osteophyten besetzt waren. Eine zweite aseptische, akute Tarsitis und Peritarsitis sprach besser an, indem das hochgradig lahme Pferd schon am Tag nach der ersten Injektion von 50 mg Hydrocortison viel besser und 2 Tage nach einer zweiten Injektion im Schritt nur noch leicht gespannt ging. Weitere Injektionen waren nicht mehr notwendig, und die verbleibende periartikuläre Verdickung verschwand nach Campher- und Josorptoleinreibungen.

In einem Fall von frischer Spatlahmheit mit deutlichem Druckschmerz an der Spatstelle wurde mit einem Spateisen nach Nyffenegger-Löhrer (1956) und 5 Hydrocortisoninjektionen s. c. an der Spatstelle behandelt. Nach 20 Tagen ging das Pferd gerade, wurde aber nach 5 Wochen wieder rückfällig, um nach 2 weiteren lokal applizierten Hydrocortisoninjektionen während eines halben Jahres gerade zu gehen. Im Röntgenbild waren am Metatarsus und am Os tarsale tertium feine Osteophyten zu sehen.

Bis jetzt kamen nur zwei Fälle von Sprunggelenkgallen zur Behandlung. Die eiproßen, erst 4 Tage alten Ausweitungen eines ersten Patienten bildeten sich nach einer Ultracorteninjektion von 20 mg und einer Hydrocortisoninjektion von 50 mg nur unvollständig zurück. Auch reagierte das Gelenk jeweils mit einem kollateralen Ödem. Die 6 Wochen alte Sprunggelenkgalle eines zweiten Pferdes wurde mit Hydro-

ACTH UND CORTISON IN DER VETERINÄRCHIRURGIE UND -AUGENHEILKUNDE

cortison 75 mg i.art. behandelt. Die Ausweitung der Gelenkkapsel verkleinert sich wesentlich. Nach 4 Tagen 100 mg Hydrocortison i.art. Starke Reaktion und erneute Anfüllung wie vor der ersten Injektion.

Die folgende Aufstellung gibt eine Übersicht über die beim Hund behandelten Gelenkentzündungen.

Dürrbächler ♂ 8 Mon.	Omarthritis l. seit 8 Tagen	Hydrocortison 12,5 mg i.art. (1mal)	Lahmheit nach 2 Tagen dieselbe	Heilung ohne wei- tere Behandlung
Bernhardiner- bast. ♂ 2 Jahre	Gonitis l. seit 2 Mon., pos. Röntgenbe- fund	Hydrocortison 25 mg i.art. (7mal)	Lahmheit während der Behandlung zeitweilig ge- ringer	Heilung 2 Monate nach der Entlas- sung ohne weitere Behandlung
Boxer ♀ 6 Jahre	Gonitis r. seit 1 Woche, pos. Röntgen- befund	Hydrocortison 12,5 mg i.art. (4mal)	Lahmheit während der Behandlung vorübergehend stark gebessert	Ging nie ganz ge- rade. Nach 6 Mo- naten hochgrad. Lahmheit. Injek- tionen von Buta- zolidin, Irgapyrin- tabletten. Geht besser. Nach 2 Mo- naten ohne Lahm- heit
Boxer ♀ 8 Jahre	Gonitis l. seit 3 Wochen, pos. Röntgen- befund	Ultracortenol 10 mg i.art. (6mal)	wesentliche Besserung der Lahmheit nach der 6. Injektion	Nach 2 Monaten ohne Lahmheit
Schweizer Sennenhund ♂ 8 Jahre	Gonitis l. pos. Röntgen- befund	Cortison 6 × 25 mg/die während 10 Tagen	Lahmheit dauert an	Tötung
Appenzeller Bastard ♂ 6 Jahre	Gonitis r. seit einigen Wochen, pos. Röntgen- befund	Cortison 4 × 25 mg/die während 10 Tagen	Geht wesent- lich besser	Nach 6 Monaten Rückfall. Corti- sonkur wiederholt und vollst. Hei- lung
Pinscher ♂ 7½ Jahre	Gonitis r., ohne Röntgenbefund. Nach 4 Mona- ten Gonitis l.	Cortison 4 × 25 mg/die während 15 Tagen	Heilung	Ohne Lahmheit auch nach 1 Jahr
Neufundländer ♂ 3 Jahre	Gonitis r. und Coxitis beids. seit 1 Jahr, pos. Röntgen- befund	Cortison 4 × 25 mg/die während 2 × 10 Tagen	Gang besser, Schmerzen gehen zurück. Lahmheit noch im Angehen	Allmähliche Hei- lung. Nachfrage nach 2 Jahren: Das Tier ist ohne Beschwerden
Dürrbächler ♂ 1 Jahr	Gonitis r. Coxitis seit 4 Wochen	Cortison 4 × 25 mg/die während 10 Tagen	Lahmheit be- steht weiter	Nach 1 Jahr Be- wegungsstörung dieselbe.

Boxer ♀ 2 Jahre	Gonitis r. seit 1 Jahr, pos. Röntgen- befund	Prednison 4 × 10 mg/die, Cortison 3 × 25 mg/die 4 Tage, 2 × 25 mg/die 6 Tage, 1 × 12,5 mg/die 20 Tage	Lahmheit verschwindet, Rückfall nach 3 Monaten, mit Gonitis beids. Heilung	Nachfrage nach 1 Jahr. Hund ist ohne Lahmheit.
Pinscherbast. ♂ 13 Jahre	Carpititis r., pos. Röntgen- befund	ACTH (Cibacethen) 1 × 10 E 4 × 4 E	Druckempfind- lichkeit ge- ringer. Lahmheit be- steht weiter	
Deutscher Vorsteherhund ♂ 7 Jahre	Tarsitis und Peritarsitis l. seit 3 Monaten, pos. Röntgen- befund	ACTH (Cibacethen) 5 × 40 E in Intervallen von 3–4 Tagen	Lahmheit be- hoben. Ver- dickung des Gelenkes noch vorhanden	Nach 1 Jahr noch geht der Hund auf die Jagd. Ver- dickung fast voll- ständig zurückge- bildet
Greyhound ♂ 8 Jahre	Periarthrititis eines Phalan- gengelenkes seit 1 Jahr, pos. Röntgen- befund	ACTH (Cibacethen) 2 × 20 E 4 × 10 E	Lahmheit unverändert.	
Deutscher Schäfer ♂ 6½ Jahre	Gonitis r. seit 3 Monaten	ACTH (Adrenomone) anschließend Prednison	Besserung Heilung	Nach 5 Monaten noch ohne Rück- fall
Deutscher Schäfer ♂ 9 Monate	Gonitis r. seit 2 Monaten, pos. Röntgen- befund	ACTH (Adrenomone) 3 × 40 E und 3 × 20 E	Geht besser, nach 3. Injek- tion Heilung	Nach ¾ Jahren noch ohne Lahm- heit. Getötet we- gen epileptischen Anfällen
Neufundländer 4 Monate	Carpitis und Pericarpitis r. Pos. Röntgen- befund	ACTH (Adrenomone) 5 × 40 E	Besserung nach der 3. Injek- tion. Nach 1 Monat noch leicht unregel- mäßiger Gang v. r.	

b) Schleimbeutel

Hier seien unsere Erfahrungen mit der Hydrocortison- und ACTH-Behandlung der Bursa podotrochlearis bei Strahlbeinlahmheit angeführt. Die Behandlungsversuche an 7 strahlbeinlahmen Pferden gehen bis auf das Jahr 1954 zurück. 3 Pferde wurde das Hydrocortison direkt in den Strahlbeinschleimbeutel injiziert, und 4 Pferde bekamen Adrenomone (ACTH)

intramuskulär am Hals appliziert. 2 mit Adrenomone behandelte Pferde heilten aus, bei den übrigen 5 blieb der Zustand unbeeinflusst.

Das Hydrocortison wurde nach einem Vorschlag von Leuthold (persönl. Mitteilg.) von der Ballengrube her direkt in die Bursa podotrochlearis injiziert. Eine Kanüle Nr. 12 wird in der Mitte der Ballengrube schräg nach unten vorn durch die Hufbeinbeugesehne hindurch direkt in die Bursa eingestochen. Abfluß von Synovia zeigt den richtigen Sitz der Injektionsnadel an. Jetzt werden 1,2 ccm Hydrocortison (30 mg) und 0,5 ccm gelöstes Penicillin crist. (etwa 20 000 E) in einer Mischspritze injiziert. Die Injektionen wurden unter Leitungsanästhesie auf dem Operationstisch vorgenommen. Sie gelingen aber auch unter Leitungsanästhesie am aufgehobenen Fuß des stehenden Pferdes. Die Technik wird vorteilhaft am toten Huf geübt, wobei der Sitz der Nadel im Sagittalschnitt kontrolliert werden kann. Auch läßt sich durch Einspritzung von Methylenblaulösung die Füllung der Bursa nachweisen. Nach unserer Erfahrung tritt trotz richtigem Sitz der Kanüle gelegentlich keine Synovia aus, wenn nämlich infolge des Krankheitsprozesses der Schleimbeutel nur noch wenig Synovia enthält.

Der Verlauf dieser Behandlung sei an einem 8jährigen Reitpferd demonstriert, das an Podotrochlitis vorn beidseitig mit Trablähmheit vorn links litt.

4.3.54 1. Injektion vorn links. In den folgenden 3 Tagen geht der Patient vermehrt lahm. Am 4. Tag ist der Zustand wieder wie vorher.

11.4.54 2. Injektion vorn links. Vermehrte Lahmheit am folgenden Tag, nachher ohne Befund. Nach 10 Tagen wird das Pferd longiert. Es geht sehr gut ohne Unregelmäßigkeit. Beim Vortraben hat man eher den Eindruck, die Lahmheit zeige sich jetzt vorn rechts.

29.3.54 3. Injektion vorn links und erste Injektion vorn rechts. Wiederum vermehrte Lahmheit während der folgenden 3 Tage.

5.4.54 2. Injektion vorn rechts.

13.4.54 3. Injektion vorn rechts.

20.4.54 Deutlicher Wendeschmerz vorn rechts.

21.4.54 4. Injektion vorn rechts. Das Pferd wird täglich geführt. Der Wendeschmerz ist verschwunden.

3.5.54 5. Injektion vorn rechts. Der Wendeschmerz tritt wieder auf. Die Therapie wird abgebrochen. Auch Weidegang bringt keine Besserung, so daß das Pferd schließlich geschlachtet wurde.

Man hatte den Eindruck, daß die Schmerzen unter dem Einfluß des Hydrocortisons vorübergehend nachließen, aber eine Heilung vermochten die Injektionen nicht zu bringen. Einen ähnlichen Verlauf nahmen 2 weitere Fälle. Obgleich es sich nach der Anamnese jeweils um frische Erkrankungen handelte, zeigte die Sektion, daß derart schwere Veränderungen vorlagen, daß sie eine Heilung nicht zuließen.

Vier weitere Fälle von Strahlbeinlähmheit wurden mit wöchentlich 2 i. m. Adrenomone (ACTH)-Injektionen, im ganzen 2 bis höchstens 10 Einspritzungen behandelt. Zweimal war auch diese Therapie erfolglos. Bei einem 11jährigen Pferd ist die Lahmheit dauernd verschwunden, das heißt bis es nach einem Jahr wegen einer schweren Interosseuszerrung geschlachtet werden mußte. Die klinische Diagnose der Strahlbeinlähmheit war nicht absolut gesichert, die Sektion ergab aber einen stecknadelkopfgroßen Defekt mit glatter Oberfläche, von dem angenommen werden muß, daß er eine

ausgeheilte Knorpelusura darstellt. Histologisch ist er auch nicht mit den von Westhues (1938) beschriebenen altersbedingten Degenerationen des Knorpelüberzuges identisch. Bei einem zweiten Pferd führten 10 Adrenomoninjektionen insofern zum Erfolg, als das Pferd 9 Monate nach Abschluß noch gerade geht. Die betreffende Stute zeigte im Röntgenbild an den Aufhängebändern des linken Strahlbeins kleine Exostosen.

c) *Sehnenscheiden*

Hier ist zwischen den akuten und chronischen aseptischen Sehnenscheidenentzündungen einerseits und den Sehnenscheidengallen (Hygrom), bei denen entzündliche Erscheinungen fehlen, andererseits zu unterscheiden. Es ist uns nicht möglich zu sagen, welche Form auf Hydrocortison besser anspricht. Wir sind uns bewußt, daß die Grenze zwischen reinem Hygrom ohne entzündliche Erscheinungen und einer chronischen serösen Tendovaginitis nicht leicht zu ziehen ist. Sicher gehört zur Behandlung auch eine genügend lange Ruhigstellung, wenn man Rückfälle vermeiden will. Bei rasch eintretendem Erfolg ist man allzu leicht versucht, die Tiere zu früh in Arbeit zu nehmen. Bei der indurativen Form der Tendovaginitis wird wie bei der Arthritis chronica deformans ebenfalls nicht mit einem Dauererfolg zu rechnen sein.

Folgende Fälle figurieren in unserer Kasuistik:

1. Tendovaginitis chronica indurativa der Beuger vorn links geht nach 4 Injektionen von 25 mg Hydrocortison intrasynovial nur vorübergehend besser. Die Sektion ergibt außer den Veränderungen in der Sehnenscheide einen Riß lateral im Ringband des Fesselgelenkes mit Sequestrierung von nekrotischen Bandmaßen.

2. Tendovaginitis chronica indurativa hinten links bei einem älteren Reitpferd. Dasselbe geht nach einer Injektion von 25 mg Hydrocortison im Trab nur noch unregelmäßig und kann heute ohne Lahmheit am Wagen verwendet werden; geritten wird es nicht mehr.

3. Tendovaginitis serosa acuta der Beuger vorn rechts mit Anfüllung und Druckempfindlichkeit der untern Aussackung spricht gut an. Anfüllung und Schmerz verschwinden nach einer Injektion von 25 mg Hydrocortison. Es bleibt aber ein leichtgradig unregelmäßiger Gang zurück, der auf eine knotige Verdickung in der untern Aussackung zurückzuführen ist und schließlich mit Punktfeuer behandelt wurde.

4. Hygrom der Sehnenscheide des Extensor carpi radialis rechts verschwindet nach 3 Hydrocortisoninjektionen von 50 und 2mal 25 mg vollständig.

5. Tendovaginitis chronica serosa des M. flex. hallucis longus und M. tibialis posterior mit hühnereigroßen Ausweitungen reagiert auf 100 mg Hydrocortison und 100 000 E Penicillin mit Schmerz und Schwellung. Der Zustand bleibt unverändert. Josorptolfriktion.

6. Frische Galle der Sehnenscheide des M. flexor hallucis longus und M. tibialis posterior. Eine Injektion von 50 mg Hydrocortison nach Entleerung der Galle und Druckverband während 3 Tagen bringt die Erweiterung zur Rückbildung. Die Sehnenscheide füllt sich aber nach einer Woche wieder an. Dasselbe zeigt sich nach einer zweiten Injektion.

7. Tendovaginitis der Fesselbeugeschnenscheide hinten rechts nach Gabelstich bei einem $\frac{3}{4}$ jährigen Fleckrind.

26.9.56 Punktion und Injektion von 300 000 E Penicillin. Punktat bakteriologisch negativ.

27.9.56 Punktion und 300 000 E Penicillin. Das Punktat ist rötlich, aber wiederum keimfrei.

28.9.56 2 Mill. E Penicillin i.m.

29.9.56 Das Tier belastet besser.

12.10.56 Punktion. 100 000 E Penicillin und 50 mg Hydrocortison. Die Synovia ist immer noch etwas bräunlich verfärbt.

5.10.56 Schwellung hat stark abgenommen. Punktion und Abfluß normal gefärbter Synovia. 200 000 E Penicillin und 50 mg Hydrocortison.

10.10.56 Es besteht immer noch eine leichtgradige Schrittlahmheit, die wahrscheinlich auf Verklebungen an der Stichstelle innerhalb der Sehnenscheide zurückzuführen ist.

Zwei Josorptolfriktionen am 19.10. und 5.11.56 beseitigen die Lahmheit vollständig.

3. Sehnenentzündung

Zweifel (1954) gelang es, die Beschwerden bei Paratendinitis crepitans des Menschen mit Hydrocortison fast sofort zum Verschwinden zu bringen. Das Hydrocortison wird auf der Höhe des Muskelwulstes so gut wie möglich in die Fasern des Paratenons injiziert. Wheat (1955) hat einige Pferde mit akuter Entzündung des Hufbeinbeugers behandelt. Die Sehne wurde in der Regel mit 100 mg Hydrocortison infiltriert und die Gliedmaße für 8 Wochen in einen Gipsverband gelegt. Die Resultate waren gut. Schwellung und Schmerz gingen rasch zurück, und die Pferde konnten oft nach 12 Wochen wieder in Arbeit genommen werden.

Leider verfügen wir über wenig eigene Erfahrung, da sehnenkranke Pferde uns erst im chronischen Stadium mit Verdickungen zugeführt werden, bei denen eine andere Therapie als Brennen nicht in Frage kommt. Eine frische, jedoch mit Campherfriktionen vorbehandelte Entzündung des Kronbeinbeugers reagierte auf 30 mg Hydrocortison, das auf zwei Stellen verteilt ins Paratenonium gespritzt wurde, innert 2 Tagen mit Rückgang der Schwellung und der Schmerzhaftigkeit. Eine Entzündung des medialen Interosseusastes sprach auf 4mal 25 mg Hydrocortison nicht an.

4. Krankheiten der Wirbelsäule

Weit verbreitet ist heute die Behandlung der verschiedenen Wirbelsäulenveränderungen des Hundes, die mit Schmerzzuständen oder Lähmungen einhergehen, mit Cortison, Prednison, ACTH u. a. Oft werden gute Erfolge gemeldet.

Moon (1954) verzeichnete beim Diskussyndrom mit der Cortisonbehandlung oft dramatische Erfolge. Bei vielen Diskusvorfällen, die mit großen Schmerzen verbunden waren, konnte mit Cortison 2 mg/kg i.m. und nachfolgend per os gegebener Unterhaltungsdosis von 25 mg eine vollständige Kontrolle der Symptome erreicht werden. Die Unterhaltungsdosis wurde systematisch so reduziert, daß die Tiere gerade genug Cortison erhielten, um sie schmerzfrei zu halten. Rückfälle sind zu erwarten. Sie sprechen jedoch gewöhnlich auf weitere Cortisongaben wieder an.

Wir halten dafür, daß bei der Cortisonbehandlung der Wirbelsäulenveränderungen die Diskushernie und die Spondylarthritis auseinandergehalten werden müssen. Wir können uns vorstellen, daß besonders bei beginnenden spondylarthritischen Veränderungen gute Resultate erzielt werden, während bei der Spondylarthritis ancylopoetica sich kein dauerhafter Erfolg einstellen kann. Vor allem sind frische mit Ödem verbundene Entzündungsvorgänge um die Nervenwurzeln, die hauptsächlich die Ursache der Schmerzen sind, mit Cortison günstig zu beeinflussen. Dasselbe gilt für die Diskushernie, die sich vornehmlich durch Ruhigstellung zurückbildet. Die entzündlichen Reaktionen gehen aber auch hier durch ACTH oder Cortison rascher zurück.

Nach diesen Gesichtspunkten seien die folgenden 11 Fälle geordnet:

Zwergpudel ♂ 11 Jahre	Spondylarthritis, Sakralisation seit 1 Jahr nach Trauma mit stei- fem Gang hinten	ACTH (Adrenomone) 6 × 20 E	Besserung der Schmerzzu- stände nach der 5. Injek- tion, die 14 Tage anhält. Nachher reine Schmerzthe- rapie mit Polamivette- tabletten. Lahmheit verschwin- det ganz. Auch nach 6 Mo- naten ohne Lahmheit.
Dürrbächler ♂ 9 Jahre	Spondylarthritis ancylopoetica generalisata, Sakralisation mit Parese der Nach- hand	ACTH (Adrenomone) 2 × 40 1 × 30 3 × 20 E	Ohne Erfolg. Tötung
Irish Setter ♂ 7 Jahre	Spondylitis des 7. Halswirbels nach Ausgleiten mit Lahmheit v.r.	Nach Irgapyrin 3 × 40 E ACTH 5 × 2 cc Impletol mit B ₁ Prednison 4 × 5 mg/die 20 Tage, allmäh- liche Reduktion auf 10 mg/die. Prednicyl 4 Tabletten/die (Prednison-salicyl- präparat)	Ohne Besserung Keine Besserung Geht rasch besser. Der Ei- gentümer setzt Prednison- Therapie von sich aus wäh- rend 3 Monaten fort. Dann wieder Rückfall. Erneute Besserung bis nach 3 Wochen der Hund wegen Nephritis mit hohem Fie- ber getötet wird. Der Be- sitzer erlaubt keine Sektion.
Spaniel ♀ 10 Jahre	Subluxation Th 12/13 und ven- trale Ancylose L 4/5 mit Paralyse der Nachhand	ACTH (Adrenomone) 3 × 20 E	Stehversuche nach 7 Tagen. Nach 9 Tagen kann der Hund mit leichtem Schwan- ken gehen. Vollständige Heilung nach 6 Monaten.

Dackel	Discopathie C 3/4, L 1/2, 4/5	ACTH (Adrenomone) und Meticorten	Heilung nach 5 Wochen. Der Hund wird wieder auf der Jagd verwendet. Bis heute 1 Jahr später ohne Rückfall.
Dackel ♂ 2 Jahre	Discopathie C 3/4, 4/5, L 5/6, 6/7, mit plötzlichen Muskelkrämpfen und Schmerzanz- fällen	ACTH (Adrenomone) 7 × 20 E	Besserung der Schmerzzu- stände nach der 2. Injek- tion. Das Tier fühlt sich am 3.-4. Tag nach einer In- jektion jeweils am besten. Nach Abschluß der Kur von der Dauer eines Mo- nats schmerzfrei. Nach 10 Monaten gelegentlich noch Muskelzuckungen, sonst schmerzfrei.
Pinscherbast. ♂ 6 Jahre	Discopathie C 5/6 mit Schmerzäußerun- gen beim Fressen	ACTH (Adrenomone) 5 × 20 E	Schmerzfrei nach Abschluß der Kur. Zeigt auch wäh- rend eines Jahres keine Stö- rungen mehr.
Niederlauf ♂ 10 Jahre	Discopathie C 2/3, L 5/6, 6/7 mit Paralyse der Nachhand und Nephritis	ACTH (Adrenomone) 2 × 40 E Impletol	Rasch zunehmende Ver- schlimmerung des Allge- meinbefindens. Tötung.
Dackel ♂ 6 Jahre	Discopathie L 2/3 mit Paralyse der Nachhand	Impletol 8 × 1 ccm ACTH (Adrenomone) 7 × 20 E Außerhalb der Klinik: Strychnin- injektionen, Friktionen, Elektrisieren	Der Hund kann stehen, wenn man ihn stützt. Stehen und einige Schritte gehen nach der 5. Injektion. Vollständige Heilung erst einige Wochen nach der Kur. Rückfall nach 1/2 Jahr. Lähmung nach 10 Wochen abermals behoben.
Dackel ♀ 2 Jahre	Discopathie C 3/4 mit schwe- ren Schmerzzu- ständen anfalls- weise	Cortison 3 × 12,5 mg während 15 Tagen + Vetalgin. Strecken der Hals- wirbelsäule in Narkose	Ohne Erfolg. Schmerz behoben. Blieb seither (1 1/2 Jahre) schmerz- frei.
Spaniel	Discopathie C 2/3 mit schwe- ren Schmerzzu- ständen	Mit Cortison 14 Tage erfolglos be- handelt. Läh- mungserscheinun- gen der Vorhand.	Heilung nach Diskusfen- sterung.

5. Periphere Lähmungen

Aus der Humanmedizin werden Erfolge der Cortisonbehandlung bei der peripheren Facialislähmung gemeldet. Man glaubt, daß es unter dem Einfluß des Hormons zu einer Abnahme der Kongestion und der damit zusammenhängenden Ischämie des Nerven und seiner Hülle kommt (Seliger 1954). Auch bei einer Arachnoiditis der Cauda equina vermochte Cortison den Patienten von den Schmerzen zu befreien und die spastische Paralyse erheblich zu bessern (Papallo 1953). Die Cortisonwirkung wäre sicher auch bei dem langsam fortschreitenden, bindegewebig-indurativen Prozeß der Neuritis caudae equinae des Pferdes einzusetzen, indem hier die bindegewebige Proliferation eine Hemmung erfahren würde.

Hierher gehört auch der hemmende Effekt des Cortisons auf die Bildung von Strikturen im Bereiche der Harnwege, auf die unter Punkt 9 näher eingegangen werden soll.

Entsprechend den Erfahrungen in der Humanmedizin versuchten wir die Cortisontherapie bei 10 Fällen von peripherer Lähmung, nämlich

Facialislähmung	4 Pferde	1 Hund
Radialislähmung		5 Hunde
Trigeminuslähmung		1 Hund

a) Die *Facialislähmung* behandelten wir mit Hydrocortisoninjektionen, wobei täglich 50 mg an einer andern Stelle im Verlauf des Nerven an der Ganasche subkutan appliziert wurden. Der Heilungsverlauf präsentiert sich wie folgt:

- | | |
|---|--|
| 1. Fall (Pferd) 10 Injektionen | Ohne Erfolg. Nach 3 Monaten geht die Lähmung innert 3–4 Tagen spontan zurück. |
| 2. Fall (Pferd) 5 Injektionen | Nach 10 Tagen Muskeltonus in Ober- und Unterlippe wieder vorhanden. Nur noch geringgradige Asymmetrie. Vollständige Heilung. |
| 3. Fall (Pferd) 20 Injektionen | 2mal täglich 60 mg während 10 Tagen. Die Behandlung beginnt erst 20 Tage nach dem Auftreten der Lähmung und hat eine deutliche Besserung zur Folge. Endgültige Ausheilung nach etwa 6 Monaten. |
| 4. Fall (Pferd) 3 Injektionen | Behandlung beginnt am 5. Tage nach Auftreten der Lähmung. Besserung bis auf geringes Verziehen der Lippen. |
| 5. Fall (Hund) 4 × 12,5 mg
Cortison während 20 Tagen | Besserung in den letzten Tagen der Behandlung und Heilung einige Tage nach Beendigung der Cortisongaben. |

b) Die *Radialislähmungen* der 5 Hunde wurden mit Cortison und ACTH zu behandeln versucht in der üblichen, der Größe des Hundes entsprechenden Dosis. In 2 Fällen wurde insofern eine Besserung gesehen, daß ein

Patient nach der Cortisonkur nur noch leichtgradig lahm ging und auch heute nach 5 Monaten noch die gleiche Bewegungsstörung zeigt, während ein zweiter Patient schon am 3. Behandlungstag eindeutig besser und am 19. Tag mit nur leichtgradiger Bewegungsstörung entlassen werden konnte. Bei den übrigen Hunden war kein Erfolg zu verzeichnen. Sie wurden alle getötet.

c) Ein Fall von *Trigeminuslähmung* heilte unter $3 \times 12,5$ mg Cortison während 14 Tagen gut aus. Nach 17 Tagen vermochte das Tier den Mund wieder zu schließen und war bald wieder in der Lage, Nahrung aufzunehmen. Nur das Zernagen von Knochen bereitete ihm noch Mühe. Heute vollständige Heilung.

Ob bei den genannten peripheren Lähmungen tatsächlich die Cortisonbehandlung erfolgreich war, ist nicht zu entscheiden, da spontane Heilungen besonders bei der traumatischen peripheren Lähmung nach kürzerer oder längerer Zeit immer wieder beobachtet werden. Lediglich bei der Facialis- und Trigeminuslähmung der erwähnten Hunde gewinnt man den Eindruck, daß die Heilung unter der Cortisonwirkung rascher vonstatten ging. Ferner ist zu berücksichtigen, daß die Hunde mit Cortison per os, die Pferde dagegen mit Hydrocortison lokal behandelt wurden, wobei es keineswegs sicher ist, daß durch die Injektion die Stelle der Läsion jeweils genau getroffen wurde.

6. Üppige Granulation

Es ist naheliegend, daß die granulationshemmende Wirkung des Cortisons zur Eindämmung üppiger Granulationen angewendet wird. So wird im J.A.V.M.A. (130, 405, 1957) über eine granulierende Sehnenscheidenwunde eines Pferdes berichtet, die der Kauterisation, der Behandlung mit *Argentum nitricum* und Kupfersulfat trotzte, nach Behandlung mit 1%iger Hydrocortisonsalbe in 3 Wochen abheilte.

In diesem Zusammenhang ist der von Meier, Desaulles und Schär (1956) ausgearbeitete Granulomtest zu erwähnen, der darin besteht, die mesenchymale Reaktion durch Implantation eines Fremdkörpers auszulösen. Als Fremdkörper dienen Preßlinge aus Rohwatte oder Becher aus einem völlig indifferenten Material, die mit der zu prüfenden Substanz beschickt werden. Das sich bildende Granulationsgewebe kann dann quantitativ bestimmt und damit der Gesamteffekt der Bindegewebeaktion erfaßt werden. Die histologische Auswertung gibt eine Reihe von Anhaltspunkten über den zeitlichen Ablauf und die qualitative Beteiligung verschiedener Faktoren.

Es zeigte sich, daß die entzündliche Zellreaktionen fördernden Stoffe die Granulombildung verstärken und Cortison imstande ist, sie zu hemmen. Es würde im Rahmen dieser Orientierung zu weit führen, auf Einzelheiten einzugehen. Aber gerade diese Experimente mit dem Granulationstest haben eine weitgehende Aufklärung des Mechanismus der Cortisonwirkung ergeben, und weitere grundlegende Ergebnisse sind noch zu erwarten.

7. *Hämatom*

Man kann sich vorstellen, daß Hydrocortison, das granulationshemmend wirkt, auch die Bildung von Granulationsgewebe und einer bindegewebigen Kapsel an der Hämatomwand zu verhindern und damit zu einer Heilung ohne Verdickung und Strikturen zu führen vermag. So berichtet Walker (1955) über die erfolgreiche Cortisonbehandlung bei schweren Quetschungen der Hand, die zu ausgedehnten Hämatomen in den natürlich vorgebildeten Spalträumen, besonders auf der palmaren Seite, führen. Solche Fälle sind gefürchtet, weil die Resorption und die Heilung meist sehr langsam verlaufen und gewöhnlich eine stark beeinträchtigte Funktion zurückbleibt. Der Autor erlangte durch Cortisongaben die volle Beweglichkeit der Hand.

Eigene Erfahrungen bei Tieren fehlen. Es wäre aber an die Cortisonbehandlung des Widerristhämatoms des Pferdes und des Othämatoms des Hundes zu denken.

8. *Tumoren*

Im Hinblick auf das bei der Hündin häufig auftretende Mammakarzinom sind Beobachtungen aus der Humanmedizin interessant, nach denen sich der Brustkrebs hormonal beeinflussen läßt. So versuchte Huggins (1953) durch Adrenalektomie eine Rückbildung des Brustkrebses zu erlangen, indem er von der Beobachtung am Mammakarzinom des Hundes ausging, das oft mit Nebennierenadenom kombiniert ist. Die Adrenalektomie ist durchaus möglich, da die Nebennieren heute durch synthetisch dargestellte Rindenhormone substituiert werden können. Durch diese Operation wurde namentlich auch eine mindernde Wirkung auf die Metastasen beobachtet. Saegesser (1954) berichtet über einen Fall von ausgedehnter Metastasierung nach Operation eines Mammakarzinoms. Nach 4wöchiger Cortisonbehandlung kam es zu einem Rückgang der Schmerzen und einem Anstieg des Körpergewichtes. Die Patientin konnte das Bett verlassen und ihrer normalen Beschäftigung wieder nachgehen. Auch liegen günstige Berichte über die Cortisonbehandlung des Prostatakarzinoms vor (Hayward 1953, Mingazzini und Ciccarelli 1954). Da das Wachstum sowohl des normalen Prostatagewebes als auch des Karzinoms dieser Drüse durch androgenes Hormon angeregt wird und die Androgene in den Testes und in der Nebennierenrinde gebildet werden, glaubt man, daß es durch Cortison gelingt, die Nebennierenrinde zur Atrophie zu bringen und damit auch die Bildung der Androgene adrenalen Ursprungs zu hemmen.

Hierher gehört auch die Beobachtung, daß durch die Verabreichung von Cortison die Miktionschwierigkeiten bei der Prostatahypertrophie zum Verschwinden gebracht und auch ein Rückgang der Hypertrophie festgestellt werden können. So konnten wir bei 2 Hunden mit Prostatahypertrophie ebenfalls das Verschwinden der Harnabsatzbeschwerden sehen, jedoch nur so lange, als das Cortison verabreicht wurde.

9. Cortisonprophylaxe vor und nach Operationen

Nach den Erfahrungen in der Humanmedizin haben wir nach Urethrotomie bei 2 Hunden und einem Kater 8–10 Tage post operationem eine Cortisonkur von 10 Tagen Dauer durchgeführt. In keinem dieser Fälle sind Harnbeschwerden infolge Strikturen aufgetreten.

Auch Baker und Mitarbeiter (1955) haben die bei Hunden nach experimenteller Ureteranastomose auftretende periureterale Strikturen durch Cortison verhindert. Von 24 Patienten mit Ureter- oder Urethrastrikturen, die chirurgisch und mit Cortison behandelt wurden, heilten 22 aus. Bei 4 Patienten mit Operationen, die gewöhnlich Strikturen hervorrufen, wurden diese durch postoperative Cortisongaben verhindert. Die Kranken erhielten während 2–3 Wochen 2mal täglich 50 mg Cortison intramuskulär. Anschließend wurde die Dosis allmählich verringert und nach 4 Wochen ganz sistiert. Gleichzeitig wurden ausgiebig Antibiotika verabreicht. Bei einem Patienten wurden die Wundnähte am 10. Tag entfernt, worauf sich die Wunde wieder öffnete. Wenn Cortison verabreicht wird, dürfen deshalb die Wundnähte nicht vor der 3. Woche entfernt werden.

Ferey (1953) erwähnt auch die postoperative Anwendung von ACTH bei der optochiasmatischen Leptomeningitis, bei der der Erfolg des chirurgischen Eingriffes oft durch postoperative Verwachsungen in Frage gestellt wird. Mit ACTH hat er sehr gute Resultate erzielt, die sich in einer auffallenden postoperativen Verbreiterung des Sehfeldes äußerten.

Für die operative Chirurgie haben ferner die weitgehende therapeutische Verwendung von Corticosteroiden und die damit verbundene Gefahr einer Nebennierenrinden-Insuffizienz besondere Fragen ergeben. Die Gefahr des postoperativen Kollapses wird dadurch erhöht. So empfiehlt Carlsen (1957) bei Patienten, bei denen das Ende einer solchen Hormonkur nicht weiter als 3–6 Monate zurückliegt, Cortison prophylaktisch zu verabreichen. Daß mit Cortison vorbehandelte Patienten gegenüber Opiaten und Barbituraten empfindlich sind und Blutverluste schlecht ertragen (Zimmer 1955), dürfte auch auf die Kollapsbereitschaft zurückzuführen sein.

10. Hufrehe

Eine in mehrfacher Hinsicht interessante Indikation bildet die Hufrehe des Pferdes, die auf ACTH gut anspricht. Dabei wird offenbar durch Aktivierung des Cortisons und dessen gefäßabdichtende Wirkung die seröse Infiltration der Lederhaut verhindert.

Lawson (1954) beschreibt einen Fall von akuter Hufrehe beim Pony, die mit 50 und nach 12 Stunden mit 20 E ACTH behandelt wurde. Schon nach 12 Stunden belastete das Tier die Hufe gut, und nach weiteren 24 Stunden waren Belastung und Gang normal.

Unseres Wissens ist dies bis heute die einzige Publikation über die ACTH-Behandlung der Hufrehe. Leider verfügen wir nicht über eigene Erfahrungen.

Andererseits ist bekannt, daß der gleiche Effekt auch mit den Antihistaminica erzielt wird, und schließlich zeitigt auch ein frühzeitig vorgenommener, ergiebiger Aderlaß guten Erfolg. Wir verfügen also über 3 verschiedene Behandlungsmethoden bei ein und derselben Krankheit. Wenn wir aber berücksichtigen, daß der Aderlaß eine Streßwirkung besitzt und der Streß sich im Organismus über das Hypophysen-Adrenalsystem auswirkt, so können wir uns vorstellen, daß der Aderlaß eine vermehrte ACTH-Ausschüttung aus der Hypophyse bedingt und wahrscheinlich über dieses seine Wirkung entfaltet. Man vermutet heute auch, daß die Antihistaminica ebenfalls eine Streßwirkung besitzen können.

11. Augenentzündungen

Wohl am bekanntesten ist die Cortisonwirkung in der Augenheilkunde, wo diese Hormontherapie die weiteste Verbreitung erfahren hat. Da Entzündungen auch nur einzelner Augenteile die Funktion des ganzen Organs gefährden können, hat sich die antiphlogistische Wirkung des Cortisons in der Augenheilkunde als besonders segensreich erwiesen.

Auch in der veterinär-medizinischen Literatur liegen einige Publikationen vor, die sich mit der Cortisonbehandlung in der Ophthalmologie befassen (Eikmeier 1955, Esposito 1952, Linke 1953, Michaud und Mitarbeiter 1952, Ripps 1951, Magrane 1952). Eikmeier (1955) hat sich bis jetzt im deutschen Schrifttum am eingehendsten mit der Cortisonbehandlung der Augenkrankheiten beim Tier befaßt und weist namentlich darauf hin, daß die Grundvoraussetzung einer erfolgreichen Cortisonanwendung die richtige Indikation, die gewissenhafte und regelmäßige Applikation des Medikamentes bildet. Nach seinen Erfahrungen sollten zwischen den einzelnen Applikationen 5 Stunden nicht überschritten werden. Da diese regelmäßige Anwendung wohl nur selten konsequent durchgeführt wird, empfiehlt er die subkonjunktivale Injektion des Cortisons. Auch die übrigen Autoren legen Wert auf eine konsequent durchgeführte Therapie.

Obschon ACTH und Cortison allgemein angewendet eine gute Wirkung auf die Entzündungen der vorderen Augenabschnitte haben, ist heute in der Ophthalmologie durchwegs die lokale Applikation des Cortisons üblich, die den großen Vorteil besitzt, keine allgemeinen Wirkungen auf den Organismus zu haben und ebensogut, wenn nicht besser zu wirken. Wohl an keinem andern Organ kann die entzündungshemmende Wirkung des Cortisons so schön demonstriert werden wie am Auge. Hier war es vor allem Woods (zit. Huber und Böhringer 1951), der in großen Versuchsreihen am Kaninchen den Wirkungsmodus von ACTH und Cortison am Auge studiert hat. Sowohl bei den experimentell erzeugten allergischen wie bei den entzündlichen, nach chemischer Reizung auftretenden Iritiden konnte er sowohl durch die allgemeine ACTH- oder Cortisontherapie als auch durch lokale Cortisonanwendung am Auge eine weitgehende Blockie-

zung der Entzündungssymptome demonstrieren. Damit hat er auch gezeigt, daß ACTH und Cortison nicht über eine Änderung des allergischen Reaktionsmodus wirken, sondern ihren Effekt der Entzündungshemmung unabhängig davon ausüben. Auch Ammann (1952) konnte bei einem Versuchsfohlen, dessen eines Auge mit Rinderserum sensibilisiert war, mit Cortison die primäre und sekundäre anaphylaktische Reaktion verhindern.

Die antiinflammatorischen und antiexsudativen Eigenschaften dieser Stoffe suchten Huber und Böhringer (1952) am Auge durch die Prüfung der Permeabilitätsverhältnisse der Blut-Kammerwasser-Schranke zu klären. Bei einer Entzündung der vorderen Bulbusabschnitte treten nämlich Proteine und zelluläre Elemente aus den Blutgefäßen der Iris und des Ziliarkörpers durch die geschädigte Kapillarwand in das Kammerwasser, wo sie mit dem Spaltlampenmikroskop direkt optisch beobachtet werden können. So gelang es ihnen, bei akuten Iridocyclitiden nach lokaler Cortisonbehandlung ein rasches Absinken der erhöhten Proteinkonzentration und eine wesentliche Verringerung der bei der Entzündung auftretenden Zellen und damit eine Permeabilitätsverminderung der Blut-Kammerwasser-Schranke nachzuweisen. Dasselbe konnten sie mit intravenös injiziertem Fluorescein zeigen, das bei Entzündung vermehrt und unter Cortisonbehandlung vermindert ins Kammerwasser ausgeschieden wird.

Wie eingangs im allgemeinen Teil die Verminderung der Gefäßpermeabilität als entzündungshemmende Wirkung erwähnt wurde, ist auch mit diesen Versuchen dargelegt, daß gefäß- oder zellabdichtende Mechanismen bei der antiinflammatorischen Cortisonwirkung wahrscheinlich bestehen.

Eine Zusammenstellung der an unserer Klinik in den letzten 5 Jahren mit Cortison behandelten Augenfälle bei Pferd und Hund soll über Erfolge und Mißerfolge Auskunft geben.

<p><i>Pferd</i> 22 Fälle</p> <p>1. (1952) Keratitis 1. Vaskularisierter randständiger Hornhautfleck</p> <p>2. (1952) Keratitis parenchymosa, Iritis exsudativa r.</p> <p>3. (1952) Keratitis mit kleinem Hornhautabszeß r.</p>	<p>Cortisonsalbe 3 × täglich</p> <p>Cortisonsalbe 1 × täglich</p> <p>Penicillinsalbe. Jodoformatropin, Cortisonsalbe Aureomycinsalbe graue Hg-Salbe</p>	<p>Vaskularisation und Trübung bilden sich innert 15 Tagen zurück.</p> <p>Nach anfänglicher Zunahme der Vaskularisation gehen ab 6. Behandlungstag die Gefäßinjektion und die Trübung zurück. Nach 18 Tagen besteht immer noch ein randständiger vaskularisierter Hornhautfleck ohne Lichtscheu.</p> <p>Die Entzündung nimmt unter der Cortisonwirkung stark zu, beginnt sich erst auf die Aureomycinsalbe zurückzubilden. Die Trübung hellt sich unter der Hg-Wirkung rasch auf. Es bleibt eine vaskularisierte Narbe zurück.</p>
--	---	--

4. (1952) Keratitis chronica l., randständiger vaskularisierter Hornhautfleck	Cortisonsalbe	Nach 2 Tagen Abblassen der Gefäßinjektion und nach 4 Tagen ist die Trübung verschwunden. Es bleibt ein bandförmiger kleiner grauer Fleck.
5. (1953) Keratitis traumatica r. Epitheldefekt	Aureomycinsalbe Cortisonsalbe	Zunahme der Trübung und Vaskularisation bis zum 17. Tag. Dann unter Cortison Rückbildung der Gefäße und vollständige Aufhellung innert 17 Tagen.
6. (1953) Keratitis chronica l., randständiger vaskularisierter Hornhautfleck	Cortison tropfen 3 × täglich Ungt. hydrarg. oxydat. flav. mit Skopolamin	Trübung bildet sich an der Peripherie zurück. Gefäße mit l. Trübung bleiben noch erhalten. Nach 14 Tagen gelbe Augensalbe. Vollständige Aufhellung erst nach 1 Monat.
7. (1953) Keratitis parenchymatosa l. mit geringgradiger zirkulärer Randvaskularisation	Ungt. Hg. oxydat. flav. Cortisonlösung 3 × täglich Cortisonsalbe 3 × täglich	Nach 10 Tagen ohne Lichtscheu. Nach 17 Tagen noch verwischte Gefäße. Nach 24 Tagen Hornhaut klar und ohne Vaskularisation.
8. (1954) Keratitis chronica l.	Cortisonlösung 4stündlich während 6 Tagen	Am 4. Tag der Behandlung starker Juckreiz. Während 21 Tagen Kamillenkompresen ohne Cortison. Allmähliche Aufhellung und Verschwinden der Gefäße und des Juckreizes, Gefäßreste im Hornhautzentrum konnten auch mit erneuter Cortisonbehandlung nicht zur Rückbildung gebracht werden. Bleibt ohne Rezidiv.
9. (1955) Keratitis traumatica l. mit beginnender Randvaskularisation	Aureomycinsalbe 6 Tage Cortisonsalbe 2 Tage	Unter Aureomycin verschwindet die Lichtscheu, die Randvaskularisation besteht noch. Sie verschwindet in 2 Tagen unter Cortison.
10. (1955) Rezidivierende Keratitis beidseitig. Leptospiren negativ	I. Anfall Cortison-Augensalbe II. Anfall Echinacininjektionen Graue Hg-Salbe Calomel III. Anfall Cortison-Chloramphenicol	Heilung nach einigen Tagen. Behandlung ohne Erfolg. Das Pferd erkrankt an Druse, nach deren Ausheilung auch die Augenveränderungen ausgeheilt sind. Heilung.
11. (1956) Rezidivierende Kerato-Konjunktivitis l., später r.	Antistin-Privin Cortison-Chloromycetin 1 × täglich, später wiederholt am Tag	Antistin-Privin vermindert den Juckreiz. Weiterbehandlung mit Cortison-Chloromycetin, trotzdem wiederholte Anfälle. Bei einem sehr starken Anfall wird innerhalb 2 Stunden 3mal Cortison appliziert. Anfall geht zurück. Therapie 14 Tage fortgesetzt und seither kein Rezidiv mehr.

<p>12. (1956) Akute Keratitis und Konjunktivitis mit Lid-schwellung l.</p>	<p>Antistin 3 × 20 ccm i. v. Hydrocortison- Achromycinsalbe</p>	<p>Ödem verschwindet innert 24 Stunden. Heilung nach 7 Tagen.</p>
<p>13. (1955) Keratitis traumatica l.</p>	<p>Abtragen eines Epithellappens Aureomycinsalbe.</p>	<p>Vaskularisation nach 8 Tagen. Einsetzen mit Cortison und Aufhellen der Hornhaut sowie Verschwinden der Gefäße innert 8 Tagen. Es bleibt eine Macula.</p>
<p>14. (1957) Keratitis, Iritis beidseitig</p>	<p>Cortison- Chloromycetin</p>	<p>Rückbildung der Hornhauttrübung und Resorption des Vorderkammerdepots ab 4. Tag. Vollständige Heilung nach 16 Tagen.</p>
<p>15. (1957) Keratitis, Iritis beidseitig</p>	<p>Hydrocortison 1 × 12,5 mg, 2 × 25 mg subconjunctival. Septicortinsalbe 5stündlich. Jodoformatropin</p>	<p>Rückbildung der Hornhauttrübung und Resorption des Vorderkammerdepots ab 4. Tag. Vollständige Heilung nach 16 Tagen.</p>
<p>15. (1952) Periodische Augenentzündung r., Leptospira Sejrö positiv. Rezidiv</p>	<p>Cortisonsalbe 2 × täglich Atropin</p>	<p>Depot in der vordern Augenkammer nach 2 Tagen resorbiert. Totale Hornhauttrübung nach 11 Tagen bis auf leichte randständige Trübung mit geringer Vaskularisation behoben. Pferd ist arbeitsfähig.</p>
<p>16. (1952) Periodische Augenentzündung r., Rezidiv. Leptospira Grippotyphosa positiv</p>	<p>Cortisonsalbe Atropin</p>	<p>Depot in der vorderen Augenkammer nach 2 Tagen ganz und Infiltration der Hornhaut fast vollständig resorbiert. Pupille bleibt verklebt. Nach 15 Tagen nur noch leichte zirkuläre randständige Vaskularisation. Beflavin in den Bindehautsack und schon am folgenden Tag erneuter akuter Anfall.</p>
<p>16. (1952) Periodische Augenentzündung r., Rezidiv. Leptospira Grippotyphosa positiv</p>	<p>Beflavin</p>	<p>Nach Cortison in 4 Tagen akute Erscheinungen behoben und nach 9 Tagen ist die Hornhaut klar. Iris jedoch eng. Erblindung.</p>
<p>16. (1952) Periodische Augenentzündung r., Rezidiv. Leptospira Grippotyphosa positiv</p>	<p>Cortisonsalbe</p>	<p>Nach Cortison in 4 Tagen akute Erscheinungen behoben und nach 9 Tagen ist die Hornhaut klar. Iris jedoch eng. Erblindung.</p>
<p>17. (1952) Periodische Augenentzündung r., Rezidiv. Leptospira Pomona positiv (?) (1:200)</p>	<p>Cortisonsalbe</p>	<p>Nach 2 Tagen Hornhaut vollständig aufgeheilt, keine Lichtscheu mehr. Hämorrhagisches Depot und Oclusio pupillae noch vorhanden.</p>
<p>17. (1952) Periodische Augenentzündung r., Rezidiv. Leptospira Pomona positiv (?) (1:200)</p>	<p>Jodoformatropinsalbe</p>	<p>Nach 4 Tagen Depot resorbiert. Hornhaut klar. Partielle Oclusio pupillae und totaler Linsenstar sichtbar.</p>
<p>18. (1953) Periodische Augenentzündung r., Leptospira Pomona positiv</p>	<p>Cortisonsalbe 4stündlich Atropin Kompressen Jodoformatropin Yatrenvakzin Aureomycinsalbe</p>	<p>Depot nach 6 Tagen resorbiert, totale Corneatrübung besteht weiter. Zunehmende Vaskularisation! Wechsel in der Behandlung am 10. Tag. Zustand bleibt gleich. Ab 12. Tag Aureomycin. Nachlassen der akuten Erscheinungen und allmähliche Aufhellung der Hornhaut. Nach einem Monat Bulbusatrophie, hintere Synechie, Verminderung des Sehvermögens.</p>

<p>19. (1953) Periodische Augenentzündung beids. Leptospira Pomona positiv</p>	<p>Cortison- und Aureomycin-Augensalbe und einmalige Injektion von 0,5 ccm Cortison in die vordere Augenkammer</p> <p>3 Echinacininjektionen innert 14 Tagen</p>	<p>Es bestanden auch Allgemeinerscheinungen mit Fieber! Nach 4 Tagen erfolgloser Behandlung Einlieferung in die Klinik.</p> <p>2 Tage nach der intraokularen Injektion Resorption der Depots deutlich. Bis zur vollständigen Resorption geht es aber 20 Tage. Fortschreitende Vaskularisation der Hornhaut.</p> <p>In dieser Zeit Vorderkammerdepot fast vollkommen resorbiert. Vaskularisation weitgehend zurückgebildet. Rezidivfreie Heilung ohne Residuen erst nach 3 Monaten.</p>
<p>20. (1956) Periodische Augenentzündung r., Rezidiv Leptospira Pomona positiv</p>	<p>Jodoformatropin Antistin 3 × 2 ccm während 3 Tagen</p> <p>Hydrocortison-Chloramphenicol</p>	<p>Auf Antistin Resorption des Depots. Vaskularisation der Hornhaut und Reizerscheinungen bestehen weiter.</p> <p>Hydrocortison bedingt ein Zurückgehen der Reizerscheinungen. Die weitere Beobachtung muß vorzeitig abgebrochen werden.</p>
<p>21. (1957) Periodische Augenentzündung beids. Rezidiv. Leptospira Grippotyphosa positiv</p>	<p>Hydrocortison 12,5 mg subconjunctival beids. 6mal in Abständen von 3-4 Tagen</p> <p>Cortison-Neomycin-Salbe 2mal täglich</p>	<p>Nach der 2. Injektion beginnt sich die Hornhaut aufzuhellen, und die akuten Symptome klingen ab.</p> <p>Randständige Trübung und Cataracta spuria r. sowie Fibrinfetzen in der vordern Augenkammer l. bleiben.</p>
<p>22. (1957) Periodische Augenentzündung beids. Rezidiv. Leptospira Pomona positiv</p>	<p>Hydrocortison 3 × 5 mg subconjunctival in Abständen von 2 Tagen</p>	<p>Nach der 3. Injektion akuter Anfall coupiert.</p>
<p><i>Rind</i> 1 Fall</p> <p>1. (1957) Keratitis parenchymatosa beids.</p>	<p>Cortison-Neomycin-Salbe und Antistin 4 Tage</p> <p>Hydrocortison 12,5 mg subconjunctival 4mal in Abständen von 3 Tagen</p> <p>Vit. A/D₂ Unguentolan Augensalbe</p>	<p>Trübung und Vaskularisation nehmen zu.</p> <p>Vaskularisation schreitet weiter gegen das Zentrum, wo die Hornhaut an der Oberfläche zerfällt. Periphere Aufhellung.</p> <p>Allmähliche Reinigung des zentralen Ulcus und Rückbildung der Gefäße innert 4 Wochen.</p>

<p><i>Hund</i> 8 Fälle</p>		
<p>1. (1952) Cocker-Spaniel Keratitis parenchymatosa l. mit zirkulärer Randvaskularisation</p>	<p>Cortison 3mal täglich</p>	<p>Deutliche Besserung und Aufhellung der Hornhaut 2 Tage nach Einsetzen der Behandlung.</p>
<p>2. (1955) Deutscher Boxer Keratitis l. mit randständigem Ulcus</p>	<p>Zinc. sulfuric. 1%ig, Irgamidsalbe. Gelbe Oxydatsalbe mit Skopolamin Cortisonsalbe Privintropfen Vit. AD-Salbe Cortison- Chloromycetin</p>	<p>Behandlung während 31 Tagen ohne Erfolg. Tränenfluß hält an. Ohne Erfolg während 28 Tagen. Deutliche Verschlimmerung. Heilung ohne Trübung nach 18 Tagen.</p>
<p>3. (1955) Deutscher Schäfer Keratitis punctata mit Pannus carnosus l.</p>	<p>Cortisonsalbe Gelbe Augensalbe</p>	<p>Nach 4 Tagen Pannus weniger dicht, Hornhaut etwas aufgehellt. Nach 5 Tagen frische akute Symptome. Nach 4 Tagen Vaskularisation fast vollständig zurückgebildet. Nach 34 Tagen Heilung bis auf leichtgradige randständige Trübung.</p>
<p>4. (1955) Groenendale Keratopathie beids.</p>	<p>Cortison- Chloramphenicol Echinacininjektionen 3 × 5 ccm i. v. Calomel + Zucker Cortison 2,5 mg subconjunctival 9mal Hydrocortison 8 mg Nachbehandlung mit Cortison- Chloromycetin</p>	<p>Ohne Erfolg. Nur geringe Aufhellung. Leichte Aufhellung l. feststellbar. Kein deutlicher Erfolg. Sofort deutliche Aufhellung der grauen Trübung sichtbar, so daß das Tier wieder etwas sieht. Pigmentflecken bleiben bestehen.</p>
<p>5. (1956) Deutscher Schäfer Keratopathie beids.</p>	<p>Kauterisation beids. Nach 3 Monaten Hydrocortison 10 × 5 mg subconjunctival</p>	<p>Vaskularisation vermindert. Hornhautveränderung bleibt, breitet sich aber nicht weiter aus. Ohne Erfolg.</p>
<p>6. (1956) Spaniel Chronische Keratitis mit vaskularisiertem zentralem Hornhautfleck</p>	<p>Hydrocortison 5 mg subconjunctival 12mal täglich</p>	<p>Leichte Aufhellung, zum Teil Rückbildung der Gefäße, dann wieder Bildung neuer Gefäße. Auch weitere Behandlung mit Cortison-Chloramphenicol, Vit. A und B, Calomel und Zucker zeitigt während 1½ Monaten immer wieder Rück- und Neubildung von Gefäßen.</p>

<p>7. (1956) Foxterrier Keratitis parenchy- matosa acuta r.</p>	<p>Hydrocortison- Chloramphenicol 6 Tage Hydrocortison 2,5 mg subconjunctival 8mal während 10 Tagen</p>	<p>Spricht nicht an. Es besteht ein zirku- lärer 2 mm hoher Pannus. Nach der 5. Injektion Pannus bis auf kleinere Reste zurückgebildet. Auf- hellung vom Rand her. Nach der 8. Injektion Cornea bis auf zentralen Fleck aufgehellt. Pannus verschwunden. Jetzt wird auch die in die vordere Augen- kammer luxierte Linse sichtbar! Wegen späteren Glaukomanfalls auswärts ge- tötet.</p>
<p>8. (1957) Deutscher Boxer Ulcus corneae r., seit ½ Jahr, im An- schluß an Trauma.</p>	<p>Cortison- Chloromycetinsalbe 2mal täglich</p>	<p>Von 2 kleinern zentralen Kratern epi- thelisiert sich der eine in 13 Tagen. Nach weitem 37 Tagen ist auch der zweite fast vollständig vernarbt.</p>

Wenn wir die oben angeführten Fälle überblicken, so zeigt sich, daß beim Pferd speziell die bei der Keratitis auftretende Vaskularisation der Hornhaut unter Cortison sich rasch zurückbildete. Auch in chronischen Fällen, die auf die bisherige Therapie nur schlecht ansprachen, bewährte sich die Cortisonbehandlung. Fall 3 bestätigt die Tatsache, daß bei infizierten Hornhautschäden Cortison zu einer Zunahme der Entzündungserscheinungen führt. In den 8 Fällen von periodischer Augenentzündung zeigte sich, daß die subkonjunktivalen Hydrocortisoninjektionen die akuten Symptome besonders rasch zum Verschwinden bringen, wenn sich auch nicht alle Residuen beseitigen lassen. Bei frühzeitiger Anwendung dürften sich letztere aber auf ein Minimum beschränken lassen. Die Wirkungen der subkonjunktivalen Applikation sollen daher weiter verfolgt werden.

In den 8 Fällen von Keratitis beim Hund, bei denen es sich jedoch um schwere Hornhautveränderungen handelte, wirkte das Cortison nicht so überzeugend. Wenn es zu einer Heilung kam, so wurde dazu eine lange Heilungszeit benötigt. Ob in solchen Fällen die subkonjunktivale Injektion von Hydrocortison raschere und bessere Resultate zeitigt, muß weiter abgeklärt werden. Soweit die Erfahrungen bis jetzt im Schrifttum niedergelegt sind, darf man sich bei der Cortisonbehandlung der Augenveränderungen an die von Eikmeier (1955) für den Hund zusammengestellten Indikationen halten. Danach spricht die Keratitis interstitialis (parenchymatosa) auf die Cortisontherapie am besten an, besonders die akuten Fälle. Die Keratitis pannosa benötigt auch nach Abheilung der Hornhautdefekte eine wochenlange Behandlung. Dagegen leistet die Cortisontherapie zur Verhütung unerwünschter Vaskularisation im Anschluß an Verletzungen und Geschwüre der Hornhaut Gutes. Herpes corneae eignet sich nicht für die Cortisonbehandlung. Wegen der hemmenden Wirkung auf die Wundheilung und Gewebeneubildung und wegen der fehlenden bakteriziden

Wirkung ist Cortison bei allen mit Substanzverlust einhergehenden Entzündungen der Hornhaut zunächst kontraindiziert. Auch wenn die Defekte ausgefüllt sind, wird Cortison nur in Verbindung mit einem Antibiotikum appliziert. Die im richtigen Zeitpunkt einsetzende Cortisonbehandlung vermag die Narbenbildung in den richtigen Grenzen zu halten. Alte Hornhautnarben sind dagegen nicht zu beeinflussen.

Chronische nicht-infektiöse Bindehautentzündungen bilden ebenfalls eine Indikation für Cortison, wobei Rezidive nicht zu verhüten sind. Bei der Conjunctivitis follicularis chronica ist kein Dauererfolg zu erzielen. Akute, nicht-infektiöse Bindehautentzündungen sprechen dagegen auf die Cortisontherapie gut an.

Aus der Humanmedizin ist bekannt, daß die exsudative Form der akuten und chronischen Iridocyclitis (z. B. Rezidive) auf Cortison sehr gut anspricht (Thiel 1951). Bei der periodischen Augenentzündung finden wir diese Form ja auch, und nach den oben angeführten Fällen dürfte bei deren Behandlung der subkonjunktivalen Applikation von Hydrocortison Bedeutung zukommen. Auch Unger (1955) wies darauf hin, versuchsweise die Rezidive der periodischen Augenentzündung mit Glucocorticoiden (lokal) oder ACTH (allgemein) zu behandeln.

Kontraindiziert ist die Cortisonbehandlung bei sämtlichen Augenentzündungen, bei denen virulente Keime vorhanden sind, und bei mit Substanzverlust einhergehenden Hornhautentzündungen. Dabei ist es besonders gefährlich, wenn Cortison über längere Zeiträume appliziert wird, da unter Umständen trotz Antibiotika mit dem Angehen einer eitrigen Keratitis und mit Perforation zu rechnen ist (Moser 1951, Brückner 1951).

Bei Erkrankungen der hintern Augenabschnitte ist bei lokaler Cortisonanwendung kein Effekt zu erwarten. Amerikanische Autoren berichten aber auch hierbei über gute Ergebnisse mit einer Allgemeinbehandlung von ACTH und Cortison (Hallermann 1954).

Schließlich ist darauf hinzuweisen, daß auch ein Wechsel des Medikamentes in schlecht heilenden Fällen Erfolg zeitigen kann. Prednisolon-Salbe kann erfolgreich sein, auch wenn andere Corticosteroide versagt haben (Turner 1957).

Gerade bei der Vielgestaltigkeit der Augenentzündung der Haustiere ist die Cortisontherapie mit der nötigen Kritik anzuwenden. Wenn einerseits schlagartige Heilungen zu erzielen sind, so kann man andererseits Enttäuschungen erleben. Es ist daher nicht immer leicht, die richtige Indikation zu stellen, die Dosierungen richtig zu wählen und auch mit andern bewährten Behandlungsverfahren zu kombinieren.

III. Zusammenfassung

Es wird versucht, einen Überblick über den heutigen Stand der ACTH- und Cortisonforschung zu geben, wobei auch auf die Zusammenhänge mit

dem Entzündungsproblem hingewiesen wird. Unter den ACTH- und Cortisonwirkungen werden die für die chirurgischen Krankheiten wichtigen hervorgehoben und daraus unter Berücksichtigung der klinischen Erfahrungen die einzelnen Indikationen abgeleitet.

Résumé

L'auteur tente de donner une vue d'ensemble sur l'état actuel de ACTH et des recherches sur la cortisone, leurs rapports avec les problèmes de l'inflammation. En ce qui concerne les effets de ACTH et de la cortisone, Ammann relève les plus importants d'entre eux dans le domaine de la chirurgie, des expériences faites à ce sujet et des diverses indications.

Riassunto

Si tenta di dare uno sguardo allo stato attuale delle indagini sull'ACTH e sul cortisone, facendo pure riferimento ai rapporti con il problema dell'inflammatione. Tra gli effetti dell'ACTH e del cortisone si rilevano quelli importanti per le malattie chirurgiche e se ne deducono le singole indicazioni, tenendo in considerazione le esperienze cliniche.

Summary

A trial of view on modern investigation into ACTH and cortisone also in connection with inflammation problems. Among the effects of ACTH and cortisone those of special surgical importance are put into the foreground. The indications are mentioned according to the clinical experiences.

Literatur

Veterinärmedizin

Ammann K.: Über das anaphylaktische Verhalten des Kaninchen- und Pferdeauges im Experiment. Schw. Arch. Tierheilkunde 94. 614, 1952.

Ammann K.: Erfahrungen mit der Hydrocortisonbehandlung der Gonitis des Pferdes. D. T. W. 64. 498, 1957.

Brodey R. S., McGrath J. T., Martin J. E.: Preliminary Observations on the Use of Cortisone in Canine Mast Cell Sarcoma. J.A.V.M.A. 123. 391, 1953.

Bunn C. E.E., Burch J. E.: Hydrocortisone in the Treatment of Traumatic Arthritis in Thoroughbreds. North Amer. Vet. 36. 458, 1955.

Eikmeier H.: Das Cortison in der Augenheilkunde. B.M.T.W. 68. 83, 1955.

Esposito A. C.: Therapeutics of Common Eye Diseases of Animals. J.A.V.M.A. 121. 297, 1952.

Jahn H. und Lammers W.: Klinische Anwendung von ACTH und Cortison in der Veterinärmedizin. Vet. Med. Nachr. H. 3. 138, 1956.

Lammers L.: Physiologische Grundlagen der Anwendung von ACTH und Cortison. Zeitschrift für Haut- und Geschlechtskrankheiten. 16. 257, 1954.

Lawson M. R.: Acth Therapy of Tarsal Sheath Enlargements with Associated Lameness. The Vet. Rec. 66. 216, 1954.

Lawson M. R.: Acute Laminitis in the Horse. Treatment with Adrenocorticotropic. The Vet. Rec. 66. 615, 1954.

Liégeois F. und Depelchin A.: Quelques données de thérapeutique clinique chez le chien. Annales Méd. Vét. 6. 451, 1955.

Linke: Ausgewählte Kapitel aus der Augenheilkunde des Hundes. M'h. f. Vet. Med. 8. 517, 1953.

Magrane W. G.: Cortisone in Ophthalmology. North Amer. Vet. 32. 762, 1952.

Martin J. E., La Grange W. E., Fielder F. G., Skelley J. F., Arnold M. W.: Der Gebrauch von Cortison und Hydrocortison in der Veterinärmedizin. Proceed. 91. Ann. Meet. Amer. Vet. Med. Ass. 1954. Ref. Vet. med. 8. 324, 1955.

Mastrangelo A.: ACTH et Pathologie osseuse. Schw. Arch. f. Tierheilkde. 98. 210, 1956.

Michaud L., Magrane W. G., Baumgarten A. M. et Siegmund O. H.:

Emploi de la cortisone chez les petits animaux. North Amer. Vet. 33. 29, 1952; 33. 105, 1952. Ref. Cah. Méd. Vét. 23. 221, 1954.

Moon C. W.: Cortison-Therapie in der Kleintiermedizin. North Amer. Vet. 35. 924, 1954.

Niemand H. G.: Neue Arzneimittel und ihre Anwendung beim Hund. Kleintierpraxis 1. 1, 1956.

Picchio A. e Salerno G.: Azione del Cortisone sul Processo di Riparazione delle Fratture sperimentali. Ann. Ital. di Chirurg. 30. 1062, 1953.

Picot M., Morin M.: Arthrite ouverte de l'épaule et hydrocortisone. Bull. Soc. vét. prat. 40. 444, 1956.

Ref. J.A.V.M.A. 130. 405, 1957: Cortisone for Excessive Granulations.

Ripps J. H.: La cortisone dans les infections oculaires des chiens. J.A.V.M.A. 118. 304, 1951.

Schwab K.: Über eine neuzeitliche Behandlungsmethode der Bursitis olecrani beim Hunde. B.M.T.W. 69. 254, 1956.

Unger H.: Anaphylaxie, Allergie und Herdinfekt in ihren Beziehungen zur periodischen Augentzündung der Pferde. Diss. Zürich 1955.

Westhues M.: Die Abnutzungserscheinungen an den Fußgelenken des Pferdes. Festschrift Th. Schmidt 1938.

Wheat J. D.: Über die Verwendung des Hydrocortisons zur Behandlung von Gelenkerkrankungen bei größeren Tieren. J.A.V.M.A. 127. 64, 1955.

Zimmer F. E.: Cortisone Therapy on Anesthesia. J.A.V.M.A. 127. 53, 1955.

Humanmedizin

Baker R., Govan D. and Huffer J.: Surgery Gynecol. Obst. 95. 446, 1952. — Ciba: Med. Dokumentation H. 5, 65, 1957; H. 6, 81, 1957. — Huber A. und Böhringer H.: Bull. Schw. Akad. Med. Wiss. 8. 83, 1952. — Kaufhold N.: Münch. med. W'schr. 99. 291, 1957. — Meadons E. C. und Prudden J. F.: Surgery 33. 841, 1953. — Meier A. L.: Schw. M. W. 84. 971, 1954. — Meier R., Schuler W., Desaulles P.: Experientia 6. 469, 1950. — Meier R., Desaulles P., Schär B.: Verh. Naturf. Ges. Basel 67. 447, 1956. — Moeschlin S.: Schw. M. W. 86. 81, 1956. — Moser R.: Schw. M. W. 81. 945, 1951. — Tausk M.: Schw. M. W. 84. 193, 1954. — Zimmer F. E.: Am. J. Ophthal., July 1951. — Zimmer F. E.: Ref. Nouvautés Méd. 4. 80, 1955. — *Literatur-Revue Ciba (Referate)*: Baker R. und Mitarb.: Surg. (Amer.) 95. 446, 1952. — Brown E. M. und Mitarb.: Amer. J. Med. 15. 656, 1953. — Brückner R.: Ophthalmologica (Schw.) 121. 275, 1951. — Burian K.: M'schr. Ohr'hlkd. 88. 218, 1954. — Carlsen K. D.: Beretning fra Nordisk Anæst. Forenings 4. Kongres i Helsinki 1957 p. 87. — Delaunay A.: Presse méd. 59. 1455, 1951. — Desaulles P. A. und Meier R.: Schw. M. W. 87. 269, 1957. — Dubois-Ferrière H.: Praxis 39. 974, 1950; Presse méd. 59. 442, 1957. — Engossy G. und Takáts É.: Klin. M'bl. Augenhkde. 125. 749, 1954. — Ferey D.: Presse méd. 61. 410, 1953. — Fontaine R. und Mitarb.: Medizinische 1. 899, 1952. — Forstam P.: Bull. Univ. Calif. Med. Center 11. 410, 1951. — Gross F. und Meier R.: Experientia 7. 74, 1951. — Hallermann W.: Therap. Woche 4. 211, 1954. — Hasche-Klünder R.: Dtsch. med. W. 81. 1088, 1956. — Hayward W. G.: J. Ur. (Amer.) 69. 152, 1953. — Koff R., Rome S., Kasper R., Commons R., Button R., Starr P.: J. amer. med. Ass. 144. 1259, 1950. — Kühnau J.: Münch. med. W. 99. 405, 1957. — Malbran J. L.: Prensa méd. argent. 37. 3113, 1950. — Meier F.: Praxis 46. 811, 1957. — Meier R. und Mitarb.: Bull. Schw. Akad. med. Wiss. 8. 34, 1952. — Moser R.: Ophthalmologica (Schw.) 123. 313, 1952. — Moutinko H.: J. méd. (Port.) 11. 137, 1951. — Müller P.: Ophthalmologica (Schw.) 123. 310, 1952. — Meier A. L.: Schw. med. W. 84. 971, 1954. — Mingazzini E. und Ciccarelli G.: Policlinico 61. 1069, 1954. — Niedermeier S. und Wurster E.: Ärztl. Forschg. 10. 212, 1956. — Papaleo C.: Prensa méd. argent. 40. 1882, 1953. — *Redaktionell*: Lancet 265. 6776, 1953. — Rosenberg N. und Mitarb.: Arch. Surg. (Amer.) 38. 823, 1951. — Rouber F.: Presse med. 60. 784, 1952. — Saegesser M.: Osseologia 8. 199, 1955. — Seliger H.: Schw. med. W. 84. 1277, 1954. — de Sèze S. und Mitarb.: Bull. Soc. méd. Hôp. Par. 68. 1045, 1953. — Sotiriou D.: Presse méd. 62. 1271, 1954. — Thiel R.: Klin. M'bl. Augenhkde. 119. 161, 1951. — Turner L.: Amer. J. Ophth. 43. 30, 1957. — Walker D.: Lancet 268. 6856, 1955. — Zacco M. und Mitarb.: Experientia 11. 279, 1955. — Zweifel B. W.: Schw. med. W. 84. 447, 1954.