

Zeitschrift: Schweizer Archiv für Tierheilkunde SAT : die Fachzeitschrift für Tierärztinnen und Tierärzte = Archives Suisses de Médecine Vétérinaire
ASMV : la revue professionnelle des vétérinaires

Band: 100 (1958)

Heft: 5

Artikel: Zur Klinik und pathologischen Anatomie des Tonsillenkarcinoms beim Hund

Autor: Stünzi, H. / Rusterholz, P.

DOI: <https://doi.org/10.5169/seals-591720>

Nutzungsbedingungen

Die ETH-Bibliothek ist die Anbieterin der digitalisierten Zeitschriften. Sie besitzt keine Urheberrechte an den Zeitschriften und ist nicht verantwortlich für deren Inhalte. Die Rechte liegen in der Regel bei den Herausgebern beziehungsweise den externen Rechteinhabern. [Siehe Rechtliche Hinweise.](#)

Conditions d'utilisation

L'ETH Library est le fournisseur des revues numérisées. Elle ne détient aucun droit d'auteur sur les revues et n'est pas responsable de leur contenu. En règle générale, les droits sont détenus par les éditeurs ou les détenteurs de droits externes. [Voir Informations légales.](#)

Terms of use

The ETH Library is the provider of the digitised journals. It does not own any copyrights to the journals and is not responsible for their content. The rights usually lie with the publishers or the external rights holders. [See Legal notice.](#)

Download PDF: 06.10.2024

ETH-Bibliothek Zürich, E-Periodica, <https://www.e-periodica.ch>

Aus dem veterinär-pathologischen Institut der Universität Zürich
Direktor: Prof. Dr. H. Stünzi

Zur Klinik und pathologischen Anatomie des Tonsillenkarcinoms beim Hund

Von H. Stünzi und P. Rusterholz

Arbeiten über den Tonsillenkrebs sind im deutschsprachigen, amerikanischen, französischen und skandinavischen Schrifttum auffallend selten. Auch die statistischen Arbeiten über Geschwülste aus diesen Ländern erwähnen diese Krebslokalisation nur selten. In den klassischen deutschen und amerikanischen Lehrbüchern (zum Beispiel Nieberle-Cohrs, Smith and Jones u. a.) wird die Möglichkeit von Tonsillenkrebs zwar zugegeben, ohne aber auf dieses Leiden einzugehen. Die Schlußfolgerung, daß in diesen Ländern Tonsillenkarcinome beim Haustier im allgemeinen und beim Hund im speziellen zu den Seltenheiten gehören, scheint deshalb gerechtfertigt. Um so erstaunlicher ist es, daß englische Autoren, wie Withers (1939) und Cotchin (1954), eine relativ große Zahl von solchen Fällen beschreiben resp. erwähnen. So fand zum Beispiel Cotchin unter 2361 geschwulstkranken Hunden nicht weniger als 244 Blastome im Bereich des Mundes. Von diesen 244 Geschwülsten waren 85 in den Tonsillen lokalisiert. Diese beiden englischen Arbeiten lassen den Schluß zu, daß in England Tonsillenkrebse beim Hund häufig auftreten. Es wäre verlockend, den Gründen der geographischen Häufung dieser Geschwülste nachzugehen. Von der Humanmedizin her ist bekannt, daß abweichende Lebensgewohnheiten und klimatische Verhältnisse zu Häufungen gewisser Organkrebse (zum Beispiel Leber- und Lungenkarzinome) führen können. Ob beim Hund ähnliche Beziehungen bestehen, steht nicht fest, dürfte aber wahrscheinlich sein.

Der Tonsillenkrebs gehörte in Zürich bis zum Jahr 1955 zu den großen Seltenheiten. In den letzten beiden Jahren hatten wir Gelegenheit, unter insgesamt 727 seziierten Hunden 5 Fälle (das heißt in 0,7% des Sektionsmaterials oder in etwa 5% der mit Krebs behafteten seziierten Hunde) von Tonsillenkrebs sowie ein Operationspräparat eines solchen Karzinoms zu diagnostizieren. In Anbetracht der Seltenheit der Neubildungen in den Mandeln scheint es uns angezeigt, einige klinische und pathologisch-anatomische Angaben über unsere 6 Fälle zu machen, wobei wir die Frage offenlassen müssen, weshalb in der letzten Zeit auch bei uns plötzlich solche Tumoren offensichtlich gehäuft auftreten. Der Kürze halber stellen wir die kasuistischen Angaben tabellarisch zusammen.

Histologisch sind alle 6 Fälle von Tonsillenkrebs als Plattenepithelkarzinome zu bezeichnen, die eine wechselnd starke Verhornungstendenz aufweisen. Im allgemeinen zeichnen sich diese Malignome durch eine erhebliche Infiltrationstendenz und eine respektable Anaplasie aus, so daß dem Histo-

logen die Diagnose «Karzinom» leichtfällt. Die histologische Struktur der Lymphknotenmetastasen stimmt mit derjenigen des primären Blastoms überein. Nicht selten sind sekundäre entzündliche Prozesse sowohl in den Tonsillen als auch in den von Metastasen besiedelten Kopflymphknoten vorhanden. Wenn wir berücksichtigen, daß nicht selten ein mehr oder weniger deutlicher geschwüriger Zerfall der Mandeln besteht, erscheint diese Reaktion verständlich. Die Karzinome nehmen ihren Ausgang vom Oberflächenepithel der Tonsillen. Einzelheiten über die histologischen Veränderungen sind in der Arbeit Rusterholz (1958) zusammengestellt.

Kasuistische Übersicht über 6 Fälle von Tonsillencarcinomen beim Hund

Signalement	Anamnese und klinischer Befund	pathologisch-anatomischer Befund	histologische Diagnose
Spitzbastard, Rüde, 10j.	Schling- und Schluckbeschwerden; es kann nur noch flüssige oder feinerhackte Nahrung aufgenommen werden. Allmähliche Abmagerung. Schmerzhafte, knotige Schwellung im Halsgebiet. Euthanasie.	Linke Tonsille in eine fünf-frankenstückgroße, ulzerierende, derbe Gewebswucherung umgewandelt. Tonsillengewebe nicht mehr vorhanden. Rechte Tonsille o.B. Ein retropharyngealer Lymphknoten der Gegenseite ist in einen aprikosengroßen, derben Knollen mit zentralen eitrigen Einschmelzungen umgewandelt.	Plattenepithelkarzinom beider Tonsillen mit Metastasen in Halslymphknoten.
Appenzeller Rüde, 10j.	Seit 2 Monaten sollen Schluck- und Schlingbeschwerden bestanden haben. Plötzliche Abmagerung und Apathie. Euthanasie.	Linke Tonsille aprikosengroß, ein etwa bohnen-großes Ulkus. Der Knollen besteht aus einem derben, gelblichweißen Gewebe. Zwei Lnn. mandibulares pfirsichgroß, derb. Rechte Tonsille mäßig vergrößert, warzige Oberfläche.	Plattenepithelkarzinom der lk. Tonsille mit Metastasen in zwei Lymphonodi mandibulares. Rechte Tonsille mit chron. entzündlichen Veränderungen.
Dtsch. Schäfer, Rüde, 10j.	Starker Speichelfluß, Schluckbeschwerden. Zerfallene Neubildung im Bereich der linken Tonsille. Nach Probeexzision auf Grund der histologischen Diagnose «Tonsillencarcinom» getötet.	Plattenartiges, stark zerklüftetes grauweißes Gebilde an Stelle der linken Tonsille, rechte Tonsille mäßig geschwollen, granuliert. Ein regionaler Lymphknoten mäßig vergrößert und verhärtet.	Plattenepithelkarzinom der lk. Tonsille mit Metastase (rechte Tonsille nicht untersucht).
Spitz, Rüde, 9j.	Das Tier wurde wegen Schluckbeschwerden und Hustenanfällen getötet, da klinisch Verdacht auf Tonsillencarcinom vorgelegen hat. Kachexie.	Rechte Tonsille walnußgroß, höckerig, derb. Knapp apfelgroßer regionaler Lymphknoten.	Plattenepithelkarzinom in rechter Tonsille, Metastase in einem regionalen Lymphknoten, linke Tonsille unverändert.

Signalement	Anamnese und klinischer Befund	pathologisch-anatomischer Befund	histologische Diagnose
Dtsch. Schäfer, Rüde, 10j.	Seit einer Woche Schmerzen in der Kehlgegend, Anorexie seit einigen Tagen. Öffnen des Maules schmerzhaft. Rechte Tonsille hart und zerklüftet, linke Tonsille normal. Lymphknoten unverändert. Wahrscheinlichkeitsdiagnose: Chronische Tonsillitis. Operation schwierig wegen Verwachsungen, relativ geringe Blutungen. Scheinbare Heilung per primam. 10 Tage später erneut starke Schmerzen, Öffnen des Maules mit großen Schmerzen verbunden. Blumenkohlartige Wucherungen in der rechten Tonsillentasche. Linke Tonsille unverändert.	<i>Operationspräparat:</i> Knollige Wucherung der mäßig vergrößerten, stark verhärteten Tonsille. Sektion verweigert.	Plattenepithelkarzinom der rechten Tonsille mit geringer Verhornungstendenz.
Engl. Setter, Rüde, 11j.	Schluck- und Schlingbeschwerden, schmerzhaftes Halsschwellung. Halslymphknoten stark vergrößert und verhärtet. Euthanasie auf Grund der klinischen Diagnose «Tonsillenkrebs».	Rechte Tonsille derb, ungefähr auf das Dreifache vergrößert, Schnittfläche grauweiß. Halslymphknoten beider Seiten vergrößert und verhärtet.	Plattenepithelkarzinom der re. Tonsille mit Lymphknotenmetastasen. Linke Tonsille ohne Besonderheiten.

Diskussion

Hinsichtlich der pathologisch-anatomischen Befunde läßt sich der vorstehenden Tabelle entnehmen, daß der Tonsillenkrebs vornehmlich bei alten Hunden auftritt (Durchschnittsalter: 10 Jahre). Daß es sich in unserem Material ausschließlich um Rüden handelte, ist bemerkenswert, wenn auch Rückschlüsse bezüglich einer allfälligen Geschlechtsdisposition im Hinblick auf die kleine Zahl der Fälle kaum gerechtfertigt sind. Aus den gleichen Gründen ist es uns auch nicht möglich, zur Frage einer eventuellen Rassen disposition Stellung zu nehmen. Cotchin hebt in seiner auf 84 Fällen basierenden Arbeit über Tonsillenkrebs beim Hund aus London hervor, daß er weder eine Geschlechts- noch eine Altersdisposition feststellen konnte. Bei unseren 6 Fällen waren 3 in der linken und 3 in der rechten Tonsille lokalisiert. Bei einem Tier befanden sich auch in der gegenseitigen, makroskopisch nur unwesentlich vergrößerten Mandel krebssige Wucherungen. Wir können

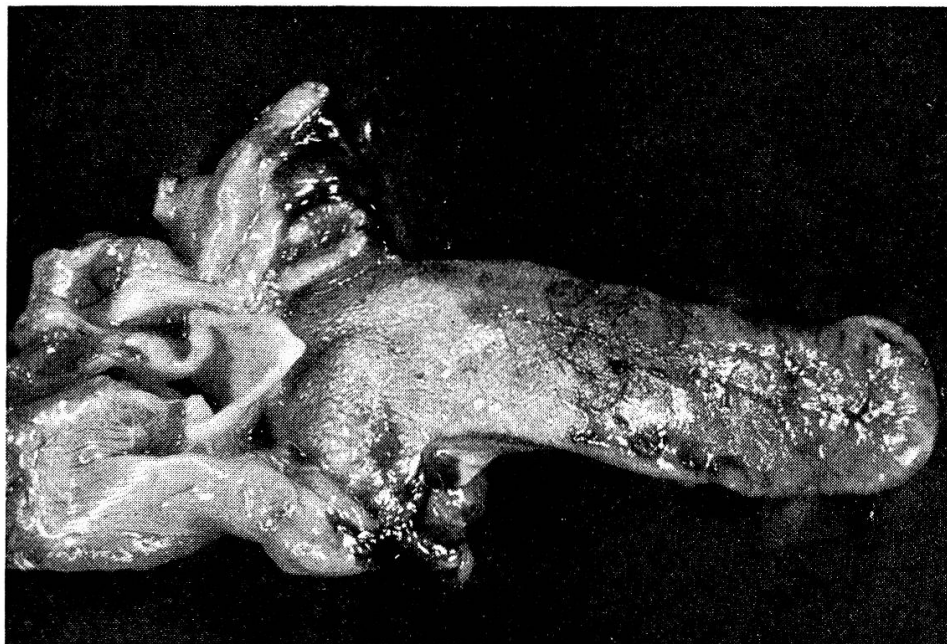

Abb. 1. Makroaufnahme von Fall 2. Tonsillenkrebs links mit Bildung eines seichten Ulcus mit wallartigen Rändern.

somit mit Cotchin feststellen, daß gelegentlich auch in makroskopisch wenig verdächtigen Tonsillen krebssige Wucherungen vorhanden sein können. In 2 Fällen konnte allerdings nur die makroskopisch deutlich veränderte Mandel histologisch untersucht werden.

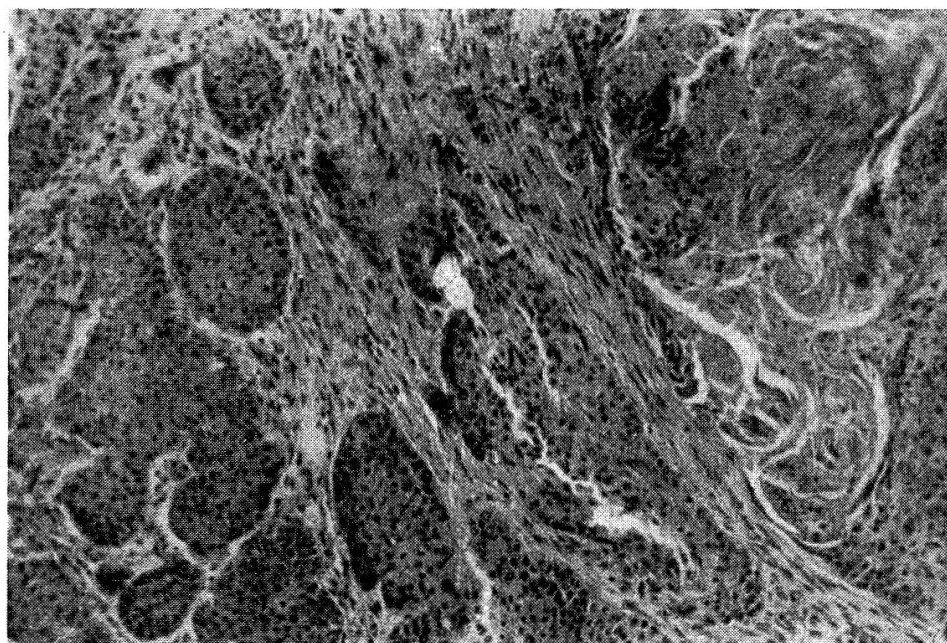


Abb. 2. Plattenepithelkarzinom mit stark wechselnder Verhornungstendenz (Fall 4). Im vorliegenden Geschwulstbezirk keine nennenswerte Stromareaktion. (Vergrößerung etwa 100fach)

Was die Metastasierung anbetrifft, so ist zunächst hervorzuheben, daß in allen seziierten Fällen in einem benachbarten submandibulären oder retropharyngealen Lymphknoten Metastasen anzutreffen waren. In Fall 1 lagen die Metastasen in einem Lymphknoten der Gegenseite. Bei der nachträglich vorgenommenen mikroskopischen Untersuchung jener Tonsille konnte allerdings auch krebziges Gewebe in der Tonsille der Gegenseite wahrgenommen werden. Ob in Fall 5, bei dem eine Sektion nicht gestattet

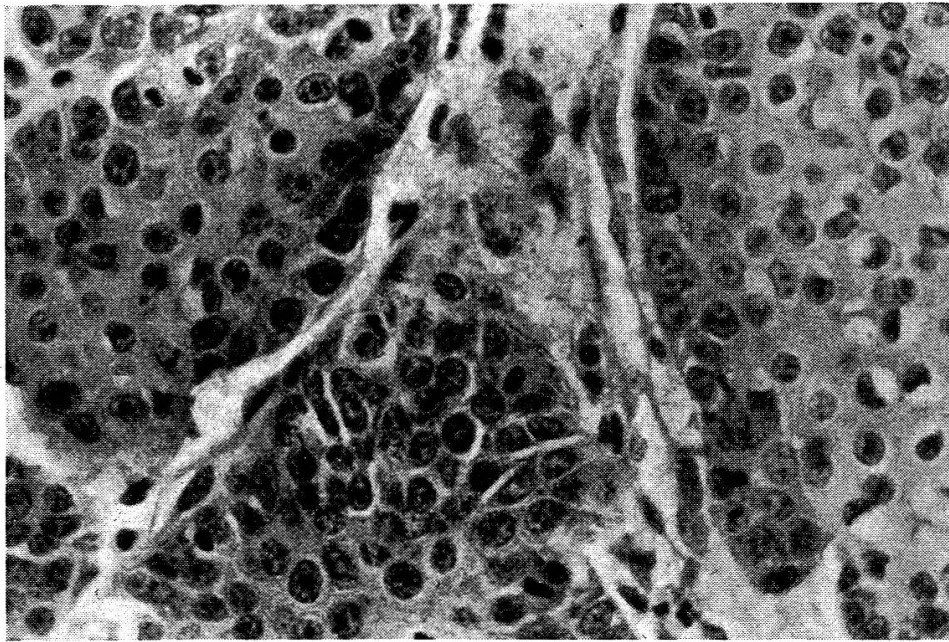


Abb. 3. Gleicher Fall wie Abb. 2, stärkere Vergrößerung. Geringe Verhornungstendenz, Mitosen spärlich. (Vergrößerung etwa 400fach)

worden war, ebenfalls eine Metastasierung vorhanden gewesen war, entzieht sich unserer Kenntnis; die rasche postoperative Wucherung läßt eine Streuung in die Lymphknoten als wahrscheinlich erscheinen. Von einem bestimmten Entwicklungsstadium an muß beim Tonsillenkrebs mit lymphogenen Metastasen gerechnet werden. Hämatogene Metastasen in die inneren Organe scheinen auch nach der Literatur selten zu sein. Solche Tochtergeschwülste werden am ehesten in der Lunge angetroffen. Die Größe des Primärtumors hingegen gestattet keine Rückschlüsse hinsichtlich der Wahrscheinlichkeit einer Metastasierung.

Die Ulzeration der krebssigen Tonsille hängt offenbar in erster Linie von der Wachstumsintensität der Geschwulst ab, Ulzerationen können auch bei relativ kleinen Tonsillenkarcinomen bereits vorhanden sein. Daß in solchen Fällen oft entzündliche Reaktionen sowohl in der krebssigen Tonsille als auch – in geringerem Maße – in den von Metastasen besiedelten Lymphknoten vorkommen können, ist bereits erwähnt worden.

Das *klinische* Bild des Tonsillenkarcinoms ist nach unsern Erfahrungen

recht einheitlich und erlaubt im allgemeinen ohne Probeexzision die richtige Diagnose zu stellen. Bei allen 6 Fällen sind die Hunde allerdings erst in einem derart späten Zeitpunkt zur Behandlung vorgeführt worden, daß eine wirksame und zuverlässige Therapie nicht mehr in Frage gekommen ist. In den Anfangsstadien wird die Aufnahme von hartem Futter (zum Beispiel Knochen), später auch von gekochter Nahrung verweigert. Oft besteht vermehrter Speichelfluß. In etwas fortgeschrittenen Entwicklungsstadien scheint das Öffnen des Mundes und das Schlucken der Nahrung mit Schmerzen verbunden zu sein. Husten, Blutbeimengung zum Speichel und zunehmende Abmagerung sind Zeichen des fortgeschrittenen, inoperablen Krebses. Da die Tonsillenkarzinome in erster Linie in (verschiedene) Kopflymphknoten hineinmetastasieren, ist eine sorgfältige Palpation für die Prognose unerläßlich. Metastasen können auch auf der Gegenseite auftreten, so daß angenommen werden muß, daß auch in makroskopisch wenig vergrößerten Tonsillen Krebsgewebe vorhanden sein kann.

Eine Operation dürfte nur in frühen Entwicklungsstadien (geringe Vergrößerung und Verhärtung der Tonsillen, evtl. Verdickung und Verfärbung der benachbarten Pharynxschleimhaut) und bei Fehlen von Schwellungen und Verhärtungen von Lymphknoten angezeigt sein. Man wird dabei mit Vorteil *beide* Tonsillen tief im gesunden Gewebe herausschneiden. Auf eine Probeexzision soll bei fortgeschrittenen Prozessen verzichtet werden, da einerseits das klinische Bild eine Diagnose mit genügender Sicherheit ermöglicht und andererseits dadurch eine Metastasierung begünstigt werden kann.

Zusammenfassung

Es werden einige klinische und pathologisch-anatomische Besonderheiten bei 6 Tonsillenkarzinomen bei Hunden beschrieben. Das Durchschnittsalter der Patienten, die alle männlichen Geschlechts waren, betrug 10 Jahre. In sämtlichen Fällen handelte es sich um mehr oder weniger verhornende Plattenepithelkrebs, die vom Oberflächenepithel der Tonsille ihren Ausgang genommen hatten. Metastasen in einzelne Halslymphknoten (Lnn. mandibulares oder Lnn. supp. cervicales) waren stets vorhanden. Gelegentlich kann auch in der makroskopisch wenig veränderten Tonsille der Gegenseite Krebsgewebe nachgewiesen werden. Es ist verständlich, daß die Lymphknotenmetastasen deshalb nicht immer auf der Seite des Primärtumors liegen müssen.

Klinisch bestehen Schling- und Schluckbeschwerden, wobei das Öffnen des Maules nicht selten sehr schmerzhaft ist. Die klinische Diagnose wird oft erst in einem fortgeschrittenen Stadium gestellt. Bei starker Tonsillenvergrößerung, wobei nicht selten eine Ulzeration vorhanden ist, und bei deutlicher Vergrößerung und Verhärtung eines oder mehrerer Halslymphknoten wird der operative Eingriff kaum mehr von Erfolg gekrönt sein. In frühen Stadien ist die radikale (beidseitige!) Tonsillektomie angezeigt.

Résumé

Description de quelques particularités cliniques et anatomo-pathologiques dans 6 cas de carcinomes des amygdales chez le chien. L'âge moyen des patients, tous mâles, était de 10 ans. Dans tous les cas, il s'agissait de cancer à épithélium pavimenteux plus ou moins corné dont le point de départ a été l'épithélium superficiel de l'amygdale. On a toujours constaté des métastases dans certains ganglions lymphatiques (maxillaires et cervicaux). On a également relevé parfois la présence, dans l'amygdale opposée et macroscopiquement peu altérée, de tissus carcinomateux. On comprendra donc que les métastases lymphoglandulaires ne doivent pas nécessairement se trouver toujours à la hauteur des tumeurs primaires. Cliniquement: troubles de la déglutition et ouverture souvent douloureuse de la bouche. Le diagnostic clinique n'est souvent posé qu'à un stade fort avancé. Lorsque le grossissement de l'amygdale est prononcé (avec parfois une ulcération) et qu'un ou plusieurs ganglions lymphatiques du cou sont agrandis et indurés, on ne peut guère espérer de résultat favorable d'une opération. Au stade initial, une tonsillectomie double est indiquée.

Riassunto

Si descrivono alcune particolarità cliniche e anatomopatologiche di carcinomi nelle tonsille del cane. L'età media dei pazienti, tutti maschi, è stata di 10 anni. In tutti i casi è trattato di carcinomi dell'epitelio piatto diventato più o meno corneo, che hanno avuto inizio dall'epitelio superficiale della tonsilla. In singoli nodi linfatici del collo (mandibolari e cervicali superiori) erano sempre presenti delle metastasi. Occasionalmente anche nelle tonsille della parte opposta, macroscopicamente poco alterate, si è potuto osservare del tessuto canceroso. È quindi comprensibile che le metastasi dei nodi linfatici non sono sempre presenti dalla parte del tumore primario.

Clinicamente si presentano delle difficoltà di deglutizione, durante la quale l'apertura della bocca è non di rado molto dolorosa. La diagnosi clinica è spesso formulata solo in uno stadio avanzato. Nell'ingrossamento notevole delle tonsille, nel quale non di rado esiste un'ulcerazione, nonché nell'evidente ingrossamento ed indurimento di uno o più nodi linfatici del collo, l'intervento operatorio non è di sicuro successo. Nei casi iniziali è indicata la tonsillectomia (bilaterale!).

Summary

Some clinical and pathologic-anatomical peculiarities of 6 carcinomas of the tonsils in dogs are described. The average age of the patients—all males—was 10 years. All cases showed more or less cornified plate epithelial carcinomas arising from the surface epithelium of the tonsils. Metastases in the lymph nodes of the neck (Inn. mandibulares or Inn. cervicales) were always present. Sometimes carcinomatous tissue was found in the opposite tonsil, though it showed only slight macroscopical alterations. Therefore the metastases in the lymph nodes might not be on the side of the primary tumour.

The chief clinical symptoms are difficulties in swallowing, opening of the mouth not rarely being painful. The clinical diagnosis is often possible only in an advanced stage. At a high degree of enlargement of the tonsils—which may be combined with ulceration—and when the lymph nodes are also enlarged and indurated, a successful operation is unlikely. In early stages complete bilateral tonsillectomy is indicated.

Literaturverzeichnis

Cotchin, E.: Brit. Vet. J. 110; 274, 1954. — Vet. Record 66, 879, 1954. — Neoplasms of the Domestic Animals. Weybridge 1957. — Rusterholz, P.: Gaumenmandelkrebs beim Hund als Beitrag zur Pathologie der Tonsillengeschwülste der Haustiere. Inaug.-Diss. Zürich 1958. — Withers, F. W.: J. Path. Bact. 49, 205, 1939. — Weitere Literaturangaben siehe Rusterholz.
