Zeitschrift: Schweizer Archiv für Tierheilkunde SAT : die Fachzeitschrift für Tierärztinnen und Tierärzte = Archives Suisses de Médecine Vétérinaire ASMV : la revue professionnelle des vétérinaires

Herausgeber: Gesellschaft Schweizer Tierärztinnen und Tierärzte

Band: 101 (1959)

Heft: 7

Artikel: Ein Fall von intraokulärer Toxoplasmose beim Hund

Autor: Barron, C.N. / Saunders, L.Z.

DOI: https://doi.org/10.5169/seals-590631

Nutzungsbedingungen

Die ETH-Bibliothek ist die Anbieterin der digitalisierten Zeitschriften auf E-Periodica. Sie besitzt keine Urheberrechte an den Zeitschriften und ist nicht verantwortlich für deren Inhalte. Die Rechte liegen in der Regel bei den Herausgebern beziehungsweise den externen Rechteinhabern. Das Veröffentlichen von Bildern in Print- und Online-Publikationen sowie auf Social Media-Kanälen oder Webseiten ist nur mit vorheriger Genehmigung der Rechteinhaber erlaubt. Mehr erfahren

Conditions d'utilisation

L'ETH Library est le fournisseur des revues numérisées. Elle ne détient aucun droit d'auteur sur les revues et n'est pas responsable de leur contenu. En règle générale, les droits sont détenus par les éditeurs ou les détenteurs de droits externes. La reproduction d'images dans des publications imprimées ou en ligne ainsi que sur des canaux de médias sociaux ou des sites web n'est autorisée qu'avec l'accord préalable des détenteurs des droits. En savoir plus

Terms of use

The ETH Library is the provider of the digitised journals. It does not own any copyrights to the journals and is not responsible for their content. The rights usually lie with the publishers or the external rights holders. Publishing images in print and online publications, as well as on social media channels or websites, is only permitted with the prior consent of the rights holders. Find out more

Download PDF: 16.07.2025

ETH-Bibliothek Zürich, E-Periodica, https://www.e-periodica.ch

Bibliographie

Dyk V.: *Henneguya oviperda.* Un parasite des ovaires de notre brochet. Veterinársky Časopis 1957, *5*, 393–399. – Schäperclaus W.: Fischkrankheiten. Berlin. Akademie-Verlag 1954. – Zandt F.: Fischparasiten des Bodensees. Zentralbl. f. Bakt., Orig. I, 1924, *92*, 225.

Aus dem Armed Forces Institute of Pathology, Washington, D. C.
(Director: Captain W. M. Silliphant, MC, USN)

Ein Fall von intraokulärer Toxoplasmose beim Hund

Von C. N. Barron und L. Z. Saunders

Toxoplasmose als Ursache von Chorioretinitis bei Erwachsenen wurde 1954 bekannt, als Jacobs, Fair und Bickerton [10] den Erreger aus einem enukleierten Auge isolierten. Vorher schon war von Jacobs, Cook und Wilder [9] eine 100%ige Wechselbeziehung zwischen den positiven Dye-Test-Titern der Patienten und der Anwesenheit von toxoplasma-ähnlichen Erregern in Schnitten enukleierter Augen demonstriert worden. Der histologische Beweis wurde von Wilder [15] erbracht; Frenkel und Jacobs [7] stellten einen ausführlichen Bericht über den Werdegang der einschlägigen Forschungen zusammen.

Die Verfasser der vorliegenden Arbeit überprüften im Jahre 1956 im Verlauf ihrer Untersuchungen an intraokulären Tumoren von Tieren [13] den Bericht über eine Augenerkrankung beim Hund (A. F. I. P. Nr. 73481); die betreffende Erkrankung war im Jahre 1941 im obengenannten Institut als Hyperplasie des Ziliarkörperepithels diagnostiziert worden. An Hand des histologischen Präparates stellten wir vorerst das Vorhandensein einer Retinitis fest. Da das Auftreten von Retinitis in Fällen von Staupe bekannt ist [11], begannen wir nach Staupeeinschlußkörperchen in der Retina zu suchen. Die Suche verlief zwar negativ, aber dafür fanden wir an zwei Stellen der Retina Organismen vom typischen Aussehen des *Toxoplasma gondii*. Weitere Untersuchungen ergaben das Vorhandensein einer Pseudozyste im Nervus opticus. Ein Photographieren der Parasiten war allerdings wegen der Dicke der Zelloidinschnitte nicht möglich, doch wurde ihre Identität von Dr. C. R. Cole und Dr. L. Jacobs bestätigt.

Im vorliegenden Falle handelte es sich um einen 7jährigen Foxterrierrüden, dessen Besitzer 2 Monate vor der damaligen Untersuchung eine nicht genau definierte Augenerkrankung aufgefallen war. Obwohl der Hund anläßlich der Vorstellung an der Klinik gesund erschien, wurde wegen bestehenden Verdachts auf malignes Melanom, vermutlich Irismelanom, ein Auge enukleiert. Eine auf Verletzung hinweisende Anamnese

war nicht erhoben worden. Dem fixierten Auge waren keinerlei Angaben über die ophthalmoskopische Untersuchung beigefügt gewesen.

Die Augenmaße betrugen 23 × 24 × 23 mm. Im fixierten Präparat erschien die Kornea getrübt, die Pupille war erweitert. Das Auge wurde in vertikaler Ebene eröffnet. Eine Seite des Ziliarkörpers wies eine mattgefleckte, pigmentierte Verdickung auf. Am Glaskörper waren Blutungen zu sehen, die Linse war undurchsichtig.

Die histologische Untersuchung ergab ein tumorähnliches Gebilde im Bereich des Ziliarkörpers. Es bestand aus enggedrängten Zellen, die Ähnlichkeit mit dem Ziliarepithel aufwiesen und von Blutungen und entzündlichem Exsudat im Stadium der Organisation umgeben waren (Abb. 1). Die dem Ziliarkörper gegenüberliegende Seite der Iris war von Plasmazellen infiltriert (Abb. 5, 6). Der zentrale Anteil der Retina (mit Ausnahme der Peripherie) enthielt Gefäße in der Schicht der Optikusfasern und Ganglienzellen, die teilweise oder vollkommen von perivaskulären Anhäufungen runder, mononukleärer Zellen (Abb. 2, 3, 4) umgeben waren. Einige dieser perivaskulären Zellansammlungen waren bis zur inneren Faserschicht vorgewuchert und hatten die innere Körnerschicht komprimiert. Die vorher erwähnten Ansammlungen freier Toxoplasmaerreger wurden in einem Zelloidinschnitt inmitten infiltrierender Zellen in der äußeren Faserschicht der Retina vorgefunden. Die Umgebung der Toxoplasma-Pseudozyste im Paraffinschnitt des Nervus opticus war reaktionslos. Der Nerv zeigte allerdings eine diffuse Gliose und um die Zentralvene war eine mäßige perivaskuläre Infiltrationszone zu beobachten.

Diskussion

In der Diagnose, die dem Einsender des Auges im Jahre 1941 übermittelt worden war, waren die Hyperplasie des Ziliarkörperepithels und die Blutung als Zeichen eines Traumas gewertet worden, da derartige Störungen in menschlichen Augen bei vorhandener Trauma-Anamnese gefunden werden. Obwohl eine solche Anamnese bei diesem Hund nicht erhoben wurde, kann doch die Möglichkeit einer traumatischen Verletzung nicht ausgeschlossen werden. Die Beurteilung, ob die Toxoplasmaerreger nur in einem traumatisch geschädigten Auge vorhanden waren oder für alle Störungen verantwortlich gemacht werden müssen, hängt von verschiedenen Faktoren ab.

Vor allem sind Ziliarkörperhyperplasie und Blutung nicht charakteristisch für die Toxoplasmose des menschlichen Auges. Ferner ist die typische Schädigung, die im Falle einer menschlichen Augentoxoplasmose auftritt, eine Chorioretinitis; die Chorioidea dieses Hundes wies jedoch keinerlei Entzündungserscheinungen auf, und nur der vordere Anteil der Tunica media, die Retina und der Nervus opticus waren tatsächlich entzündet.

Andererseits ist die Staupe die einzige uns bekannte Erkrankung von Hunden, bei der Retinitis auftritt, und mit Ausnahme der perivaskulären Infiltrationszone in der Retina waren keine der von Jubb, Saunders und Coates [11] beschriebenen Schädigungen in diesem Präparat zu sehen. Die Intaktheit der Ganglienzellen – sogar in Zonen hochgradiger Entzündung – spricht besonders eindeutig gegen die Möglichkeit einer Staupevirusinfektion.

In dem Bestreben, festzustellen, ob die Schädigungen in diesem Falle auf Grund einer Toxoplasmose aufgetreten waren, studierten wir die Berichte, die in der Literatur über spontane und experimentelle Infektion mit Toxoplasma bei Tieren vorhanden

waren. Alle Arbeiten, die Augenschädigungen als Folge spontaner Infektionen erwähnten, bezogen sich auf Hühner [1, 3, 8]. Hepding [8] fand Toxoplasma in der Retina eines Huhnes, bei dem histologisch eine Retinitis und Opticusneuritis festgestellt worden waren, und erbrachte damit unseres Wissens den ersten Hinweis auf intraokuläre Toxoplasmose bei einer Säuger- oder Vogelart. Erichsen und Harboe [3] beschrieben Erblindung als eine der klinischen Erscheinungen der Vogeltoxoplasmose. Diffuse Chorioiditis (allerdings ohne Toxoplasmaerreger) war histologisch bei 3 Vögeln festgestellt worden. Biering-Sørensen [1] beschreibt makroskopisch sichtbare, scharf abgegrenzte nekrotische Herde in der Retina der infizierten Vögel. Histologisch wurde eine Retinitis in der Umgebung der Nekrose festgestellt; die darunterliegende Chorioidea war mit Leukozyten und Plasmazellen infiltriert. Eine bilaterale Opticusneuritis wurde bei einem Vogel beobachtet. Bolle [2] berichtete über Opticusneuritis bei einer Katze mit einer im Nervus opticus liegenden Toxoplasma-Pseudozyste, erwähnte aber keine die Augen betreffenden Veränderungen. Arbeiten in der Art derjenigen von Straub und Pütz [14], die intraokuläre Injektion von Toxoplasma zum Gegenstand hatten, wurden unberücksichtigt gelassen, da wir diese Form der Infektion als einen zu künstlichen und schwerwiegenden Eingriff betrachten.

Einige der Schädigungen, die im vorliegenden Fall beobachtet wurden, waren bei der experimentellen Toxoplasmose des Kaninchens festgestellt worden. Fialho [5] infizierte Kaninchen durch Injektion von Toxoplasmasuspensionen in die Arteria carotis communis und provozierte dadurch Chorioiditis und Iritis bei vier Tieren. Bei einem dieser Kaninchen konnte auch eine leichte Retinitis festgestellt werden. Da alle diese Tiere innerhalb 12 Tagen oder sogar schon früher an den Folgen der akuten Infektion zugrunde gingen, behauptete dieser Forscher, daß die für die Ausbildung einer Retinitis zur Verfügung stehende Zeitspanne zu kurz gewesen wäre. Die in seinem Bild 62 demonstrierte Schädigung der Retina bildet ein Gegenstück zu einigen in unserem Falle vorhandenen weniger schweren Fokalschäden (Abb. 4). Die Infiltrate in der Iris seiner Kaninchen bestanden aus neutrophilen und eosinophilen Zellen, während es in unserem Fall Plasmazellen waren. Da es sich bei Fialho um eine akute, generalisierte Infektion mit tödlichem Ausgang handelte, wir es aber mit einer lokalisierten Augenerkrankung zu tun hatten, die mindestens 2 Monate bei einem sonst gesunden Hund bestand, ist der Unterschied in der Zellart eigentlich nicht sehr überraschend. Fialho zeigte auch (im Bild 51 seiner Arbeit) eine ausgedehnte knotenförmige Wucherung an einem Ziliarfortsatz eines seiner Kaninchen. Diese Wucherung bestand hauptsächlich aus Histiozyten, teilweise aber auch aus pigmentierten Epithelzellen. Obwohl der vorherrschende Zelltypus sich von den Zellformen unserer Ziliarkörperhyperplasie unterschied, trifft aber doch die eben gemachte Bemerkung über akutes Stadium und Dauer der Infektion auch hier wieder zu. Wir bemühen uns nicht, eine allzu enge Analogie zwischen Fialhos und unserem eigenen Material festzustellen, doch seine Befunde weisen darauf hin, daß die Schädigungen in unserem Fall auf einer Toxoplasmose beruhen können, obwohl beide Resultate einigermaßen von den üblichen im menschlichen Auge erhobenen Befunden abweichen.

Frenkel [6] infizierte Goldhamster mit Toxoplasma auf subkutanem und intraperitonealem Wege. Augenschädigungen traten vereinzelt und erst monatelang nach der Infektion bei einigen seiner Tiere auf. Ähnlich wie wir stellte dieser Forscher fest, daß die Veränderungen, die die Retina betreffen, am schwersten im rückwärtigen Anteil des Auges waren; er fand proliferierende Toxoplasmaformen (zum Unterschied von Pseudozysten) nur in der Retina und berichtete weiter über Plasmazellinfiltrate in der Iris, fand aber keine Veränderungen in der Sklera. Die Gefäße der Retina waren von mononukleären, entzündlichen Zellen umgeben. Bei einigen Tieren wurden Blutungen im Glaskörper und Proliferation des Pigmentepithels der Iris und auch des Ziliarkörpers beobachtet. Ein Übergreifen der Veränderungen auf die Chorioidea wurde nur in einem einzigen Falle gesehen und war auch da nur sehr geringgradig. Die Ähnlichkeit der von Frenkel erhobenen Befunde mit den von uns festgestellten Schädigungen ist sicherlich eindeutig.

Zweifellos unterscheiden sich die intraokulären Schädigungen nach experimentell provozierter Toxoplasmose bei Kaninchen und Hamstern wesentlich von den durch spontane Infektion bei Menschen ausgelösten Erscheinungen. Es wurden dagegen Beispiele von großer Ähnlichkeit zwischen den experimentellen Schädigungen und den der spontanen Infektion unseres Hundes folgenden Veränderungen sichergestellt. Auf Grund experimenteller Beweise, die bei zwei anderen Tierarten erbracht wurden, und der spontanen Schädigung bei Hühnern nehmen wir an, daß zwischen der Anwesenheit der Erreger und den pathologischen Veränderungen in unserem Fall eine Beziehung besteht und schreiben die Retinitis, Iridozyclitis und Opticusneuritis der Toxoplasmainfektion zu.

Eine Affektion der Augen ist bei Hundetoxoplasmose bisher noch nie beschrieben worden. Fankhauser [4] erwähnte Mydriasis, Anisokorie, gestörte Pupillenreflexe und Stauung in den Gefäßen der Retina als klinische Erscheinungen der Toxoplasmose, die er bei Hunden beobachtet hatte. Chorioretinitis hingegen war ophthalmoskopisch noch nie festgestellt worden. Wir

Abb. 1. Ansammlung von hyperplastischem Ziliarkörperepithel, umgeben von entzündlichem Exsudat und Blutungen. H. E. 50×.

Abb. 2. Hochgradige perivaskuläre Infiltrate um die Gefäße in der Ganglienzellschicht der Retina. Die Infiltrate sind in lateraler Richtung verschmolzen und erstrecken sich bis in die innere Faserschicht und in die innere Körnerschicht. H. E. 100×.

Abb. 3. Etwas weniger ausgeprägte perivaskuläre Infiltrate in der Ganglienzell- und Opticusfaserschicht der Retina. Die innere Faserschicht und die innere Körnerschicht sind ebenfalls von verstreuten mononukleären Zellen durchsetzt. Zwei guterhaltene Ganglienzellen sind im Bild sichtbar. H. E. 200×.

Abb. 4. Leichte perivaskuläre Infiltration um eine Vene in der Ganglienzell- und inneren Körnerschicht. Rechts von der Vene ist eine intakte Ganglienzelle sichtbar. H. E. 200×.

Abb. 5. Irisstroma, verdickt durch Infiltration entzündlicher Zellen. H. E. 80×.

Abb. 6. Plasmazellinfiltration in der Iris, H. E. 500×.

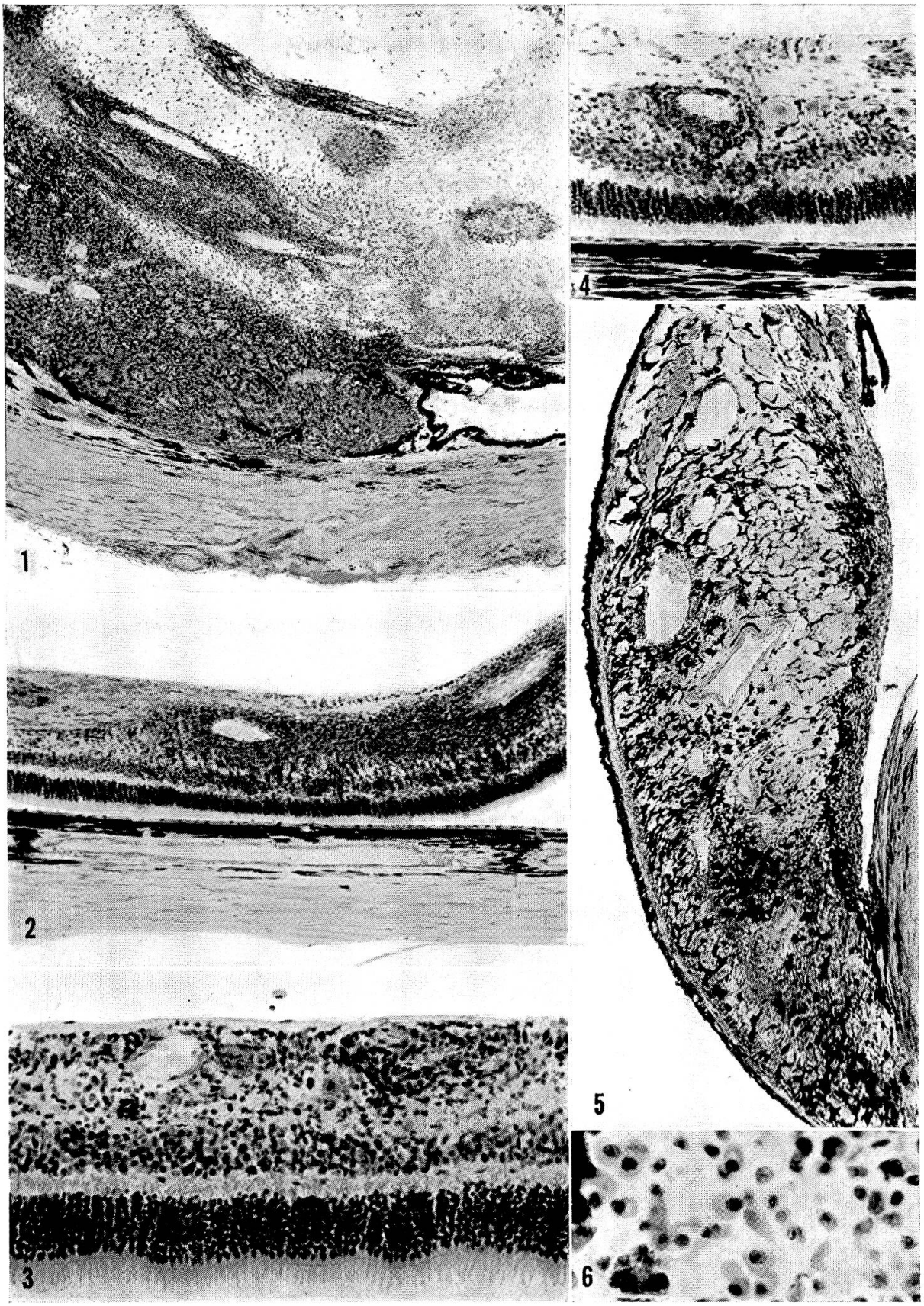
1
2
3
4
5
6

fanden nur bei Møller [8] einen Hinweis auf eine histologische Augenuntersuchung bei Toxoplasmose eines Hundes. In diesem Falle handelte es sich um eine akute generalisierte und zerebrospinale Infektion, die, ohne im Auge histologische Veränderungen zu setzen, einen tödlichen Ausgang nahm. Unser Bericht über die intraokuläre Infektion soll vor allem die Aufmerksamkeit auf deren Vorkommen lenken und dazu beitragen, daß bei dieser Erkrankung eingehendere Studien an den Augen unternommen werden.

Zusammenfassung

Im enukleierten Auge eines Hundes wurden Toxoplasmaerreger gefunden. Retinitis, Iridozyklitis und Opticusneuritis wurden als pathologische Begleiterscheinungen festgestellt. Ein Vergleich dieser Veränderungen mit den Schädigungen, die nach experimenteller und spontaner Toxoplasmose auftreten, zeigt, daß sie sich zwar von den beim Menschen beobachteten Folgen der Toxoplasmose unterscheiden, aber Ähnlichkeit mit den experimentell provozierten Veränderungen bei Kaninchen und Hamstern und den spontan auftretenden Störungen bei Hühnern aufweisen.

Résumé

Les auteurs ont trouvé des organismes toxoplasmiques dans l'œil énucléé d'un chien. Les altérations pathologiques furent les suivantes: rétinite, iridocyclite et névrite optique. La comparaison de ces lésions avec celles de la toxoplasmose spontanée ou expérimentale montre qu'elles diffèrent de celles de l'infection oculaire spontanée de l'homme, mais que les similitudes avec les formes expérimentales chez le lapin et le hamster et avec les altérations spontanées chez la poule sont remarquables.

Riassunto

Organismi di toxoplasmosi furono trovati nell'occhio enucleato di un cane. Le relative modificazioni patologiche furono le seguenti: retinite, iridociclite e neurite ottica. Il paragone di queste modificazioni con toxoplasmosi spontanea e sperimentale indicò che erano differenti da quelle osservate in infezioni umane, ma simili alle lesioni sperimentali nei conigli e criceti ed alle lesioni che occorrono spontaneamente nei polli.

Summary

Toxoplasma organisms were found in the enucleated eye of a dog. The associated pathologic changes were retinitis, iridocyclitis and optic neuritis. Comparison of these changes with natural and experimental toxoplasmosis indicated that they were dissimilar to those seen in human infection, but similar to experimental lesions in rabbits and hamsters and to naturally occurring lesions in chickens.

Literatur

[1] Biering-Sørensen U.: Nord. Vet. Med. *8*, 140–164, 1956. – [2] Bolle W.: Zentralbl. allg. Path. *89*, 313–318, 1952. – [3] Erichsen S. und A. Harboe: Acta Path. Microb. Scand. *33*, 56–71, 1953. – [4] Fankhauser R.: Arch. Suisses Neurol. Psychiat. *77*, 195–207, 1956. – [5] Fialho S. A.: Toxoplasmose Ocular. Thesis Fac. Nat. Med. Univ. Brasil. Rio de Janeiro, 1954 – [6] Frenkel J. K.: Amer. Jour. Ophth. *39*, 203–225, 1955. – [7] Frenkel J. K.

und L. Jacobs: A. M. A. Arch. Ophth. *59*, 260–279, 1958. – [8] Hepding L.: Zeitschr. Infektkr. Haustiere *55*, 109–116, 1939. – [9] Jacobs L., M. K. Cook und H. C. Wilder: Trans Amer. Acad. Ophth. Otolaryngol. *58*, 193–200, 1954. – [10] Jacobs L., J. R. Fair und J. H. Bickerton: A. M. A. Arch. Ophth. *52*, 63–71, 1954. – [11] Jubb K. V., L. Z. Saunders und H. V. Coates: Jour. Comp. Path. *67*, 21–29, 1957. – [12] Møller T.: Nord. Vet. Med. *3*, 1073–1093, 1951. – [13] Saunders L. Z. und C. N. Barron: Cancer Res. *18*, 234–245, 1958. – [14] Straub W. und F. Pütz: Fortschr. Augenheilk. *7*, 68–118, 1957. – [15] Wilder H. C.: A. M. A. Arch. Ophth. 48, 127–136, 1952.

Östrogene Stoffe und Hormone sowie Luteohormone und luteinisierende Hormone in der Sterilitätsbehandlung unserer Haustiere

Von Dr. Karl Schulz, Bozen-Gries, Italien

Zweck der nachfolgenden Ausführungen ist es vor allem, den praktischen Tierarzt zu instruieren, etwas Licht in die oft noch recht verworrenen Begriffe über Natur und Wirkungsmöglichkeiten der verschiedenen, in der Sterilitätsbehandlung der Haustiere verwendeten Hormonpräparate zu bringen und ihn womöglich in die Lage zu versetzen, Brauchbarkeit oder Nichtbrauchbarkeit der Präparate zu erkennen.

Leider tragen nicht wenige Herstellerfirmen zu dieser Verwirrung noch bei, wenn sie nicht klar genug den wahren Charakter ihrer Hormonprodukte bezeichnen und von ihnen mehr erhoffen machen, als sie billigerweise leisten können. Fehlschläge, die dann mit solchen unzulänglichen Präparaten unvermeidlich sind, tragen aber sicherlich nicht dazu bei, das Vertrauen des Praktikers zu erhöhen, sondern schaffen Mißtrauen, das sich dann auch gegen jene modernen Hormonpräparate richtet, die, richtig angewendet, Tierarzt und Viehzüchter wirklich zu befriedigen vermögen und, volkswirtschaftlich gesehen, heute von allergrößter Bedeutung und Wichtigkeit geworden sind.

Sterilität ist in der modernen Viehhaltung gleichbedeutend mit Verlust und Unrentabilität und ist derzeit eine der größten Sorgen des modernen Viehzüchters. Dabei kann heute die Sterilität, wenigstens beim Rind, als die notwendige Folge von Hochzüchtung, Inzucht, kontinuierlicher Leistungsstimulierung und Überforderung bei biologisch sinkenden Futterwerten (infolge der bekannten, fortschreitenden Bodenverarmung!) und immer mehr zunehmender Dauerstallhaltung bezeichnet werden.

1. Synthetische östrogene Stoffe

Hier handelt es sich vor allem um die zahlreichen chemischen Verbindungen des Stilbens, einer chemischen Verbindung, die dem Follikelhormon ähnliche Wirkungen hervorruft und als «billigster Ersatz» der mangelnden