

Neutralfette, Phosphatide und Cholestrin im Samenblasenepithel des Bullen

Autor(en): **Mosimann, W.**

Objektyp: **Article**

Zeitschrift: **Schweizer Archiv für Tierheilkunde SAT : die Fachzeitschrift für Tierärztinnen und Tierärzte = Archives Suisses de Médecine Vétérinaire ASMV : la revue professionnelle des vétérinaires**

Band (Jahr): **101 (1959)**

Heft 8

PDF erstellt am: **21.07.2024**

Persistenter Link: <https://doi.org/10.5169/seals-591254>

Nutzungsbedingungen

Die ETH-Bibliothek ist Anbieterin der digitalisierten Zeitschriften. Sie besitzt keine Urheberrechte an den Inhalten der Zeitschriften. Die Rechte liegen in der Regel bei den Herausgebern.

Die auf der Plattform e-periodica veröffentlichten Dokumente stehen für nicht-kommerzielle Zwecke in Lehre und Forschung sowie für die private Nutzung frei zur Verfügung. Einzelne Dateien oder Ausdrucke aus diesem Angebot können zusammen mit diesen Nutzungsbedingungen und den korrekten Herkunftsbezeichnungen weitergegeben werden.

Das Veröffentlichen von Bildern in Print- und Online-Publikationen ist nur mit vorheriger Genehmigung der Rechteinhaber erlaubt. Die systematische Speicherung von Teilen des elektronischen Angebots auf anderen Servern bedarf ebenfalls des schriftlichen Einverständnisses der Rechteinhaber.

Haftungsausschluss

Alle Angaben erfolgen ohne Gewähr für Vollständigkeit oder Richtigkeit. Es wird keine Haftung übernommen für Schäden durch die Verwendung von Informationen aus diesem Online-Angebot oder durch das Fehlen von Informationen. Dies gilt auch für Inhalte Dritter, die über dieses Angebot zugänglich sind.

Summary

Clinical and pathological-anatomical description of a very peculiar case of rupture of the mesocolon tenue with sequent strangulation of the small colon by the uterus. This case (following coition), and a some what similar case mentioned in the literature, is discussed with regard to pathogenesis.

Erwähnte Literatur

[1] Dr. M. Debackere: Over een Geval van dodlijke Verstoppingskoliek bij een Paard, veroorzaakt door Afsnoering van het Rectum door een Baarmoederhoorn met Eierstok. Vlaams Diergeneesk. Tijdschr. XXV, Nr. 11, 1956. — [2] Dobberstein J. und W. Dinter: Beitr. z. Sektionsstatistik der Kolik des Pferdes. Arch. f. wiss. u. prakt. Thkd. 76, 256. 1941. — [3] Müller L. F.: Die Kolik im Schrifttum der letzten 10 Jahre. Monatshefte f. prakt. Thkde, 3, 90, 1951. — [4] Pilwat Fr.: Arch. Tierheilkde. 36, 426, 1910. — [5] Reinhardt H. M.: Sektionsergebnisse bei 125 Pferden, die in Bern an Kolik zugrunde gingen. Diss. Bern 1912. — [6] Thije T.: Tijdschr. Diergeneesk 64, 1937. — [7] Naeverdal A.: Ovarian Haematoma causing intestinal strangulation. Norsk. Vet. Tidsskr. 1951 p. 99 (zit. nach Index Veterinarius 47/48 pg. 208).

Aus dem Veterinär-anatomischen Institut der Universität Bern
Direktor: Prof. Dr. H. Ziegler

Neutralfette, Phosphatide und Cholesterin im Samenblasenepithel des Bullen

Von W. Mosimann

Im Epithel der Vesicula seminalis (Glandula vesiculosa) und der Ampulla ductus deferentis besitzt der Bulle basal gelegene Zellen, die beim zeugungsfähigen Tier so reichlich Fett einlagern, daß sie meistens als reine Fettzellen erscheinen. Diese Zellen wurden zuerst von Disselhorst (1897) gesehen. Sie sind durch Osmierung, Färbung mit dem viel gebrauchten Sudan III in Alkohol 70%, Nilblausulfat usw. leicht sichtbar zu machen. Sogar im gewöhnlichen Paraffinschnitt fallen sie als Vakuolen ohne weiteres auf und wurden deshalb als Arteigentümlichkeit des Bullen immer wieder beschrieben.

Nicht beachtet wurde dagegen die Feststellung von Limon (1901), daß in den Prismenzellen, aus welchen im übrigen das Epithel dieser beiden akzessorischen Geschlechtsdrüsen besteht, ebenfalls kleine Fetttröpfchen eingelagert sind. Erst Egli (1956) beschrieb wieder nach Färbung mit Sudan III bzw. Ceres III Fetttröpfchen in den Prismenzellen und auch im Drüsenlumen. In osmierten Präparaten dagegen fand er allermeistens nur das Fett der Basalzellen dargestellt.

Leidl (1958) zeigte, daß durch Nachbehandlung der osmierten Präparate mit Alkohol 60–70% (sekundäre Schwärzung) ebenfalls die feinen Fetttröpfchen in den Prismenzellen sichtbar gemacht werden können.

Aus den Beobachtungen von Egli (1956) und Leidl (1958) geht hervor, daß mit verschiedenen Methoden der histologischen Technik unterschiedliche Ergebnisse über das Vorkommen von Fett im Epithel der Vesicula seminalis des Bullen erhalten werden. Das läßt auf das Vorkommen *verschiedener Arten* von Fett und fettartigen Substanzen in diesem Drüsenepithel schließen. Die hier beschriebenen Untersuchungen hatten zum Ziel, Klarheit über die Art der verschiedenen Komponenten zu gewinnen, und das Fernziel wäre selbstverständlich, die *Bedeutung* dieser Fettsubstanzen für die Sekretion der Vesicula seminalis des Bullen zu kennen.

Material und Untersuchungsmethoden

Das untersuchte Material stammt aus Samenblasen von zeugungsfähig gewesenen Bullen und wurde im Schlachthof gewonnen.

Die Osmierung von Gefrierschnitten wurde in der üblichen Weise (Romeis 1948, § 1062) vorgenommen, und zwar mit und ohne Nachbehandlung mit Alkohol zur Erreichung der sekundären Schwärzung.

Zur Färbung mit Sudan III wurde der unter der Bezeichnung Ceres III erhältliche Farbstoff verwendet. Nebeneinander kamen die Lösung in Alkohol 70% (Romeis 1948, § 1045) und die kolloidale Lösung nach Romeis (Romeis 1936 und Romeis 1948, § 1048) zur Anwendung.

Andere Schnitte wurden mit Sudanschwarz B (Fettschwarz Geigy) gefärbt, wobei auch hier zwei Variationen ausgeführt wurden: einerseits wurde der Farbstoff in Alkohol 70% gelöst (Lison 1934), andererseits in Diacetin 50% (Leach 1938). (Diacetin ist das Diacetat des Glycerins und hat im Gegensatz zu den meisten anderen Lösungsmitteln die Eigenschaft, wohl fettlösliche Farbstoffe, aber nicht die Fette selber zu lösen).

Auch die Färbung mit Nilblausulfat wurde ausgeführt (Romeis 1948, § 1067).

Durch die als Säurehämatein-Test nach Baker (Baker 1946 und 1947) bekannt gewordene Methode ist es möglich, Phosphatide zu erkennen. Dieser Test besteht aus zwei Prozeduren, die nebeneinander ausgeführt werden müssen. Durch den eigentlichen Säurehämatein-Test werden neben den Phosphatiden auch das Chromatin der Zellkerne und vor allem Kasein sichtbar gemacht. Werden daneben aus anderen Schnitten desselben Objektes vor der Behandlung mit Säurehämatein die Fettsubstanzen mit Pyridin extrahiert, so kann durch Vergleich der beiden erhaltenen Bilder erkannt werden, welche der positiv reagierenden Substanzen Phosphatide sind. Die nachfolgende Tabelle erleichtert die Übersicht:

Tabelle 1

Der Ausfall der Baker-Tests (Säurehämatein-Test, Pyridinextraktions-Test) an verschiedenen Substanzen (nach Baker 1947).

	Säurehämatein-Test	Pyridinextraktions-Test
Kasein	++	+
Chromatin	+	++
Phosphatide	+	—
Grund-Zytoplasma .	—	—

In unseren Untersuchungen waren die Verhältnisse natürlich dadurch vereinfacht, daß kein Kasein in Frage kam.

Zur Ausführung des histochemischen Nachweises der Alkali-Phosphatase wurden die Angaben von Richterich (1952) verwendet.

Zum Nachweis des Cholesterins wurden Gefrierschnitte nach Einschluß in Lävulose-Sirup im Polarisationsmikroskop untersucht, und außerdem wurden der Schultz-Test (Romeis 1948, § 1079) sowie die Digitonin-Reaktion nach Windaus (Romeis 1948, § 1080) angewendet. Die vor der Ausführung des eigentlichen Schultz-Testes nötige Überführung des Cholesterins in Oxycholesterin geschah in drei Variationen: bloße Einwirkung von Tageslicht, Vorbehandlung mit Eisenalaun, oder mit Eisenchlorid (Lison 1953). In allen Fällen wurden dieselben Resultate erhalten.

Befunde

a) *Allgemeine Darstellung der Fettsubstanzen.*

Nach *Osmierung* der Präparate *ohne* Erzeugung der sekundären Schwärzung durch Alkoholbehandlung kann das bekannte und insbesondere von Egli (1956) beschriebene Bild beobachtet werden: An der Basis des Epithels, größtenteils intraepithelial und höchstens vereinzelt auch extraepithelial, erscheinen schwarze Kugeln. Das sind stark mit Fett angefüllte Zellen. In den Prismenzellen und im Sekret sind nur ganz selten osmierte Tropfen festzustellen. Hin und wieder treten Zellen auf, die ähnlich wie Fettzellen aussehen, aber mit Osmium nicht reagieren.

In Bestätigung der Befunde von Leidl (1958) kann beobachtet werden, daß *nach Ergänzung der Osmierung durch Alkoholbehandlung* (sekundäre Schwärzung) neben den basalen Fettzellen auch zahlreiche kleine Fetttröpfchen in den Prismenzellen zur Darstellung kommen.

Durch Behandlung mit *Ceres III* in Alkohol 70% lassen sich wiederum nur die großen basalen Fettzellen sichtbar machen. Manchmal färben sich auch diese ungleich intensiv, einzelne sind ziemlich blaß. Wird bei leicht erhöhter Temperatur (30°) gefärbt, so nehmen sie mehr Farbstoff auf, dagegen läuft das Fett jetzt häufiger aus angeschnittenen Zellen aus. Das weist darauf hin, daß in den basalen Fettzellen verschiedene fettartige Substanzen mit ungleichem Schmelzpunkt vorkommen.

Bei Anwendung von Ceres III in kolloidaler Lösung nach Romeis sind dagegen nicht nur die basalen Fettzellen, sondern auch die kleinen Fetttröpfchen in den Prismenzellen rot gefärbt.

Der Grund für dieses unterschiedliche Resultat mit den beiden Ceres-Lösungen liegt darin, daß die kolloidale Lösung nach Romeis möglichst viel Farbstoff in nur 40prozentigem Alkohol enthält. Durch den Alkohol 70% der gewöhnlichen Lösung werden offenbar die kleinen, in den Prismenzellen vorhandenen Fetttröpfchen herausgelöst. Das Resultat zeigt also einfach die Überlegenheit der kolloidalen Lösung nach Romeis über die übliche Lösung in Alkohol 70%. (Egli, dessen Arbeit aus demselben Institut hervorging wie die vorliegende, und der schon auf das Erscheinen von reichlich Fett in Form kleiner Tröpfchen in den Prismenzellen nach Ceresfärbung

hinwies, hatte gegen den Schluß seiner Untersuchungen ebenfalls Präparate zur Verfügung, die mit der kolloidalen Lösung gefärbt worden waren.)

Die Färbung der Fettsubstanzen mit *Sudanschwarz* (Fettschwarz Geigy) führt zu ähnlichen Resultaten wie diejenige mit Ceres III: Wird eine Lösung des Farbstoffes in Alkohol 70% angewendet, so werden im wesentlichen nur die großen basalen Fettzellen dargestellt. Wird dagegen der Farbstoff in Diacetin 50% gelöst, welches die kleinen Fetttröpfchen nicht herauslöst, so sind neben den basalen Fettzellen auch die Fetttröpfchen in den Prismenzellen sichtbar (Abb. 1).

b) *Resultate spezifischer Nachweismethoden.*

Nach einigen Autoren soll es sich bei denjenigen Tropfen, die sich mit Osmium primär schwärzen (basale Fettzellen), um Glyceride handeln. Die erst durch sekundäre Schwärzung hervortretenden Tropfen (in den Prismenzellen) wären demgegenüber Lipide. Diese Ansicht blieb nicht unwidersprochen (zit. n. Romeis 1948, § 1954).

Der Säurehämatein-Test nach Baker, der für Phosphatide spezifisch sein soll, ergibt eine sehr deutliche positive Reaktion der feinen Fetttröpfchen in den Prismenzellen. Die basalen Fettzellen bleiben dagegen weitaus zum größten Teil negativ (Abb. 2). In gewissen Gegenden (vornehmlich an der Peripherie) können jedoch auch Gruppen von positiv reagierenden basalen Fettzellen beobachtet werden. Der zur Kontrolle ausgeführte Pyridinextraktions-Test ergibt im ganzen Epithel keine positiv reagierenden Substanzen mehr mit Ausnahme des Chromatins, das nun stärker reagiert und die Kerne besser hervortreten läßt als im Säurehämatein-Test ohne Pyridin-Vorbehandlung (Abb. 3).

Unter Vorbehalt der Zuverlässigkeit dieser Methode läßt sich somit aussagen, daß *die kleinen Tröpfchen in den Prismenzellen aus Phosphatiden bestehen und daß die basalen Fettzellen dagegen in der Regel keine phosphorylierten Fettsubstanzen enthalten.*

Auch im Sekret, das sich in den Drüsenlumina befindet, kann man bisweilen Baker-positive Tröpfchen feststellen. Wahrscheinlich handelt es sich um Phosphatid-Partikel, die durch Sekretion aus den Prismenzellen dahin gelangt sind; denn es sind recht häufig Bilder zu sehen, welche die direkte Abgabe dieser Tröpfchen aus den Prismenzellen ins Lumen annehmen lassen. Dieser Austritt von Phosphatid-Partikeln scheint immer in der von Egli (1956) beschriebenen «Sekretabgabe unter Bildung von Sekretbläschen und Stereocilien» stattzufinden (Abb. 4).

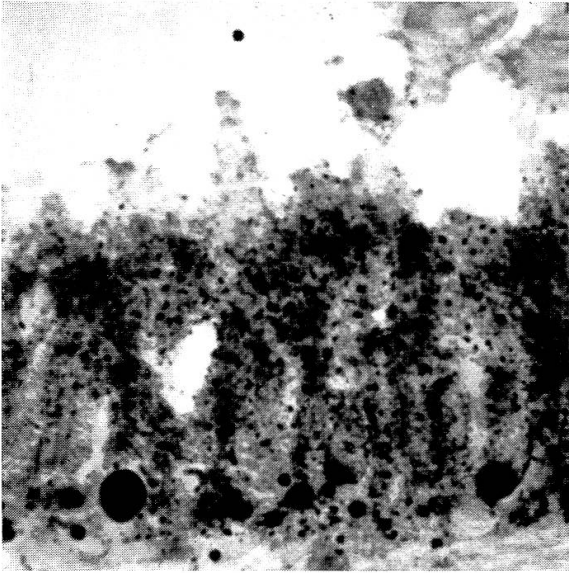
Von der Vermutung ausgehend, das in den basalen Fettzellen gespeicherte Fett könnte unter Einbau von Phosphorsäure in die Phosphatide der Prismenzellen an Ort und Stelle umgebaut werden, wobei Phosphatasen mitwirken müßten, wurde der Nachweis von *Alkali-Phosphatase* ausgeführt. Die Reaktion war tatsächlich in allen Fällen positiv. Gemäß den erhaltenen Resultaten sind in den Prismenzellen, allerdings nur an deren lumenseitigen

Polen, Alkali-Phosphatasen vorhanden. Im Hinblick auf die verschiedenen Unsicherheitsfaktoren, die diesen histochemischen Fermentnachweis beeinflussen können, sind aus diesem Befund jedoch nur vorsichtige Schlüsse zu ziehen.

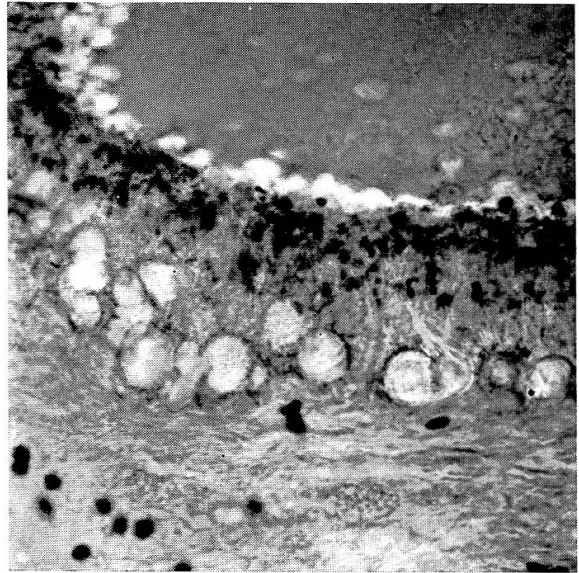
Mit *Nilblausulfat* werden die basalen Fettzellen blau gefärbt, die kleinen Tröpfchen in den Prismenzellen treten nicht in Erscheinung. Die Blaufärbung der basalen Zellen berechtigt zu keinen speziellen Schlußfolgerungen, da verschiedene fettartige Substanzen (freie Fettsäuren, Phosphatide), insbesondere aber auch Gemische, diese Färbung geben können (Lison 1953). Ungeklärt bleibt die Frage, weshalb die Phosphatid-Partikel in den Prismenzellen ungefärbt bleiben; denn das Nilblausulfat sollte gerade auch Phosphatide blau färben. Da es in wässriger Lösung angewendet wird, muß damit gerechnet werden, daß Phosphatide leicht in Wasser emulgierbar sind und deshalb eventuell aus den Schnitten entfernt wurden (Lison 1953).

Werden Gefrierschnitte von formolfixiertem Material nach Einschließen in Lävulosesirup im Polarisationsmikroskop beobachtet, so erscheinen in den basalen Fettzellen die auf die Anwesenheit von *Cholesterin* hinweisenden Achsenkreuze. Daraus darf zwar nicht geschlossen werden, diese Zellen enthielten nur Cholesterin; denn derselbe Zellinhalt reduziert ja auch Osmiumtetroxyd, was nicht durch Cholesterin geschehen kann. Im Gegenteil, da der Schultz-Test für Cholesterin nur undeutlich positiv ausfällt (die basalen Zellen nehmen einige Zeit nach dem Beifügen des Schwefelsäure-Essigsäuregemisches eine olivgrüne Farbe an, wobei das anfängliche und vorübergehende Auftreten einer violetten Farbe in vielen Fällen undeutlich bleibt), muß angenommen werden, daß der Inhalt dieser Zellen nur zu einem kleinen Teil aus Cholesterin besteht, der größte Teil dagegen aus Triglyceriden. Möglicherweise ist der Anteil an Cholesterin in denjenigen Zellen größer, die

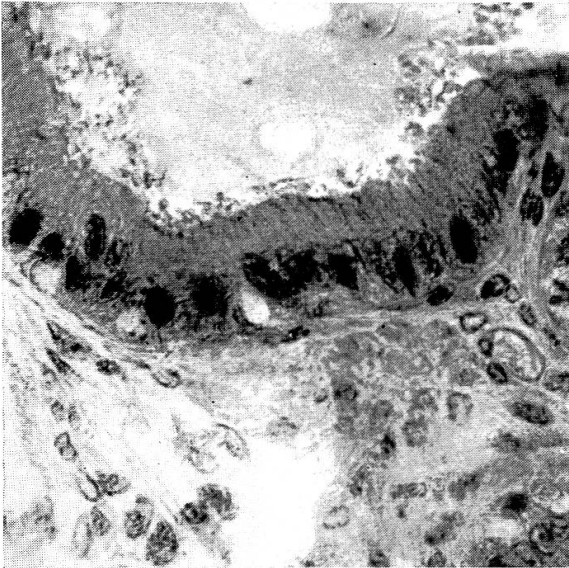
- Abb. 1 Vesicula seminalis, bos. Formalin 4%, Gefrierschnitt, Fettschwarz Geigy in Diacetin 50%. 600 : 1.
Außer den bekannten Fettzellen an der Basis des Epithels sind auch sehr zahlreiche kleine Tröpfchen in den Prismenzellen schwarz gefärbt.
- Abb. 2 Vesicula seminalis, bos. Säurehämatein-Test nach Baker. 450 : 1.
Die kleinen Fett-Tröpfchen in den Prismenzellen reagieren positiv, enthalten demnach Phosphatide. Die basalen Fettzellen bleiben völlig negativ. (Die positiv reagierenden Partikel im subepithelialen Bindegewebe sind Erythrozyten.)
- Abb. 3 Vesicula seminalis, bos. Pyridinextraktions-Test nach Baker. (Säurehämatein-Test nach vorheriger Extraktion der Fettsubstanzen mit Pyridin). 450 : 1.
Keine positiv reagierenden Substanzen mit Ausnahme des Chromatins der Zellkerne, welches sich nach der Fettextraktion stärker färbt.
- Abb. 4 Vesicula seminalis, bos. Säurehämatin-Test nach Backer. 600 : 1.
a: Lumenseitiger Rand des Epithels,
b: Sekret, das bei «Sekretabgabe unter Bildung von Sekretbläschen und Stereocilien» entstand.
c: Homogenes Sekret.
Zusammen mit dem «bläschenförmigen» Sekret werden auch Phosphatid-Partikel abgegeben.



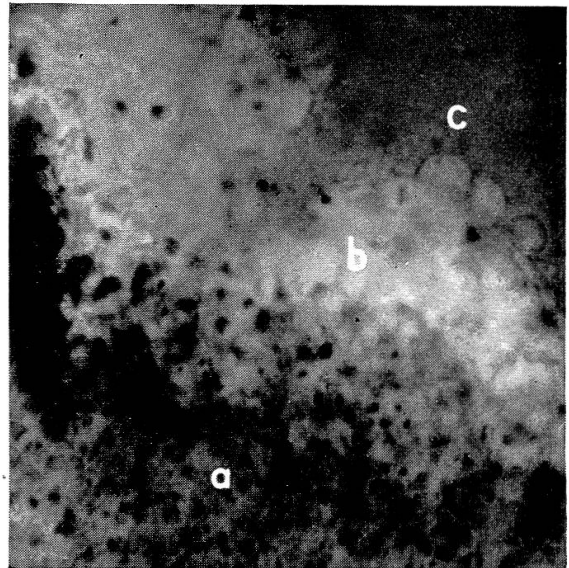
1



2



3



4

sich schlecht osmieren lassen oder deren Inhalt einen höheren Schmelzpunkt zu haben scheint (vgl. S. 388).

Der Digitonin-Test, welcher nur bei Anwesenheit von *freiem* Cholesterin positiv ausfällt, bei Cholesterinestern dagegen negativ bleibt, fiel in allen Versuchen negativ aus. Das Cholesterin ist demnach in veresterter Form vorhanden.

Die Phosphatid-Tröpfchen in den Prismenzellen zeigen ebenfalls Doppelbrechung. Da die im Polarisationsmikroskop untersuchten Schnitte mit Vorteil etwa 30 μ dick sind, können diese Tröpfchen zwar nicht einzeln beobachtet werden, aber die Zone ihres Vorkommens ist bei gekreuzten Polarisationsfiltern deutlich aufgehellt.

Zusammenfassung

Im Samenblasen-Epithel des Bullen kommen außer den basalen Fettzellen auch zahlreiche kleine Fetttröpfchen in den Prismenzellen vor, welche sich mit der kolloidalen Ceres-Lösung nach Romeis, mit einer Lösung von Fettschwarz Geigy in Diacetin 50% sowie durch Osmierung und nachfolgende Alkoholbehandlung (sekundäre Schwärzung) sichtbar machen lassen.

Sie reagieren auch positiv mit dem Säurehämatest nach Baker und bestehen demzufolge aus Phosphatiden.

Sie werden in der Phase der «Sekretabgabe unter Bildung von Sekretbläschen und Stereocilien» (Egli 1956) ins Sekret abgegeben.

Die basalen Fettzellen sind in der Regel frei von Phosphatiden, sie enthalten aber neben Triglyceriden wechselnde Mengen von Cholesterin in veresterter Form.

In den Prismenzellen kann auch Alkali-Phosphatase nachgewiesen werden.

Résumé

On trouve dans l'épithélium des vésicules séminales du taureau, outre les cellules adipeuses basales, de nombreuses gouttelettes graisseuses dans les cellules prismatiques; elles sont rendus visibles par la solution colloïdale Ceres selon Romeis, par une solution de Fettschwarz Geigy dans de la Diacétine à 50% ainsi que par osmiumisation avec traitement consécutif à l'alcool.

Ces gouttelettes réagissent aussi positivement au test de Baker et sont par conséquent constituées par des phosphatides.

Elles entrent dans le courant sécrétoire pendant la phase de la «sécrétion, avec formation de vésicules sécrétantes et de stéréocils» (Egli 1956).

Les cellules adipeuses basales ne contiennent en général pas de phosphatides, mais elles renferment, outre des triglycéridés, des quantités variables de cholestérine.

Riassunto

Nell'epitelio della vescicola seminale del toro sono presenti, oltre le cellule adipose basali, anche molte goccioline di grasso nelle cellule prismatiche; queste goccioline si rendono visibili con la soluzione colloïdale Ceres secondo Romeis, con una soluzione di nerograsso Geigy in diacetina al 50%, nonché mediante osmosi e successivo trattamento alcoolico (annerimento secondario).

Le goccioline reagiscono pure positivamente con il test di emateina acida secondo *Baker* e si compongono in seguito di fosfatidi.

Esse vengono asportate nel secreto sotto forma di vescicole a secrezione (Sekretbläschen) e di stereocigli (*Egli* 1956) nel secreto.

Le cellule adipose basali sono di regola libere da fosfatidi; esse contengono però, accanto a trigliceridi, delle quantità variabili di colesterina in forma esterificata.

Nelle cellule prismatiche può essere dimostrata anche un'alcalifosfatasi.

Summary

In the epithelium of seminal vesicles of the bull there are basic fat cells and numerous small fat droplets in the prismatic cells, which are demonstrated by means of the colloidal Ceres solution (*Romeis*), or by means of a solution in diacetin 50% of Fettschwarz Geigy and also by Osmium and following treatment with alcohol. They react also with the acid hematin test (*Baker*) and are therefore considered to consist of phosphatides. They are delivered in the phase of «secretion with production of droplets and stereocilia» (*Egli* 1956).

The basal fat cells are as a rule free of phosphatides, but they contain variable quantities of esterified cholesterol besides triglycerids. In the prismatic cells alkali phosphatase was found.

Literatur

Baker J. R.: The histochemical recognition of lipine. *Quart. J. Micr. Sci.* 37, 441–471, 1946. – id.: Further remarks on the histochemical recognition of lipine. *Quart. J. Micr. Sci.* 38, 463–465, 1947. – *Disselhorst* R.: Die akzessorischen Geschlechtsdrüsen der Wirbeltiere, mit besonderer Berücksichtigung des Menschen. Wiesbaden 1897. – *Egli* A.: Zur funktionellen Anatomie der Bläschendrüse (Glandula vesiculosa) des Rindes. *Diss. med. vet.* Bern 1956, *Acta anat.* 28, 359–381, 1956. – *Leach* E. H.: *J. Path. Bact.* 47, 635, 1938; zitiert n. *Lison*, 1953. – *Leidl* W.: Klima und Sexualfunktion männlicher Haustiere. Hannover 1958. – *Limon* M.: Note sur l'épithélium des vésicules séminales et de l'ampoule des canaux déférents du taureau. *Journ. de l'anat.* 37, 424–434, 1901. – *Lison* L.: Sur des nouveaux colorants histologiques spécifiques des lipides. *C. R. Soc. Biol. Paris* 115, 202–205, 1934. – id.: *Histochimie et cytochimie animales*, 2ème Edit. Paris 1953. – *Richterich* R.: Der histochemische Nachweis der alkalischen Phosphatase. *Acta anat.* 15, 243–259, 1952. – *Romeis* B.: Neue Untersuchungen zur Fettfärbung mit Sudan. *Zbl. Path.* 66, 97–104, 1936. – id.: *Mikroskopische Technik*, 15. Aufl., München 1948.

Aus dem Anatomischen Institut der Universität Basel
Vorsteher: Prof. Dr. G. Wolf-Heidegger

Zur Entwicklung des Processus odontoideus bei Reptilien

von Kurt S. Ludwig

Experimentell-embryologische Untersuchungen der letzten Jahre haben gezeigt, daß die induktive Knorpelbildung im embryonalen Bindegewebe wie insbesondere in der häutigen Wirbelsäulenanlage sowohl durch das