Zeitschrift: Schweizer Archiv für Tierheilkunde SAT : die Fachzeitschrift für Tierärztinnen und Tierärzte = Archives Suisses de Médecine Vétérinaire ASMV : la revue professionnelle des vétérinaires

Herausgeber: Gesellschaft Schweizer Tierärztinnen und Tierärzte

Band: 102 (1960)

Heft: 2

Artikel: Beiträge zur Klinik der Nebennierenrinden-Funktionsstörungen des Hundes [Fortsetzung]

Autor: Lindt, Samuel / Freudiger, Ulrich

DOI: https://doi.org/10.5169/seals-588145

Nutzungsbedingungen

Die ETH-Bibliothek ist die Anbieterin der digitalisierten Zeitschriften auf E-Periodica. Sie besitzt keine Urheberrechte an den Zeitschriften und ist nicht verantwortlich für deren Inhalte. Die Rechte liegen in der Regel bei den Herausgebern beziehungsweise den externen Rechteinhabern. Das Veröffentlichen von Bildern in Print- und Online-Publikationen sowie auf Social Media-Kanälen oder Webseiten ist nur mit vorheriger Genehmigung der Rechteinhaber erlaubt. Mehr erfahren

Conditions d'utilisation

L'ETH Library est le fournisseur des revues numérisées. Elle ne détient aucun droit d'auteur sur les revues et n'est pas responsable de leur contenu. En règle générale, les droits sont détenus par les éditeurs ou les détenteurs de droits externes. La reproduction d'images dans des publications imprimées ou en ligne ainsi que sur des canaux de médias sociaux ou des sites web n'est autorisée qu'avec l'accord préalable des détenteurs des droits. En savoir plus

Terms of use

The ETH Library is the provider of the digitised journals. It does not own any copyrights to the journals and is not responsible for their content. The rights usually lie with the publishers or the external rights holders. Publishing images in print and online publications, as well as on social media channels or websites, is only permitted with the prior consent of the rights holders. Find out more

Download PDF: 17.07.2025

ETH-Bibliothek Zürich, E-Periodica, https://www.e-periodica.ch

Schwein: Bei Infektionsversuchen mit dem amerikanischen Schweineinfluenzavirus (Shope) und dem schwedischen Pneumonievirus beobachtete Hjärre (1952) Lungenveränderungen, die er als Pneumonitis, verbunden mit Alveolarzellpneumonie, bezeichnete. Größere und kleinere Alveolengruppen waren mit Alveolarepithelien angefüllt. Darunter befanden sich gelegentlich zwei- bis mehrkernige Riesenzellen. Die Alveolarsepten zeigten lympho-histozytäre Infiltrate. Das intrapulmonale Lymphgewebe war deutlich hyperplastisch. Auf degenerative Prozesse im Bronchialepithel folgte regenerative Epithelhyperplasie. Die Veränderungen, erzeugt durch das schwedische Pneumonievirus, traten zeitlich später auf und waren quantitativ stärker ausgeprägt.

Hund: Bei der Hundestaupe wird die primäre Virusaffektion der Lunge in den meisten Fällen durch eine eitrige Bronchopneumonie überlagert. Nur in wenigen Fällen sieht man ausschließlich das Bild der sogenannten Riesenzellpneumonie (vgl. Abb. 4), wobei epitheloide Zellen mit z. T. verschmolzenem Zytoplasma die Bronchiolen und Alveolen, speziell in Pleuranähe, auskleiden [Pinkerton et al. (1945), Smith und Jones (1957)]. Für chronisch-passive Kongestion von längerer Dauer und Lipoidpneumonie gilt, was für den Menschen gesagt wurde.

Katze: Eine Fetalisation der Alveolen ist bei der Toxoplasmosepneumonie der Katze bekannt. Kuboidale und hochprismatische Zellen kleiden die Alveolarwände aus. Diese Läsionen zeigen eine gewisse Ähnlichkeit zur pulmonalen Adenomatose [Olafson und Monlux (1942), Smith und Jones (1957)].

Aus dem veterinär-pathologischen Institut (Prof. Dr. H. Hauser)
und aus der Kleintierklinik (PD Dr. U. Freudiger) der veterinär-medizinischen Klinik
(Prof. Dr. W. Steck) der Universität Bern

Beiträge zur Klinik der Nebennierenrinden-Funktionsstörungen des Hundes

4. Mitteilung: Die Morphologie der Nebennierenrinde bei Nebennierenrindeninsuffizienz

Von Samuel Lindt und Ulrich Freudiger

Einleitung

Aus dem umfangreichen experimentellen und humanmedizinischen Schrifttum über die Funktion und Pathologie der Nebennierenrinde (NNR) sollen nur diejenigen Befunde hervorgehoben werden, die für unsere eigenen Untersuchungen von Bedeutung sind.

Als erster wies Brown-Séquard (1856) nach, daß die chirurgische Entfernung der Nebennieren mit dem Leben unvereinbar ist, daß es also einen sogenannten Nebennierentod gibt. Diese Kenntnis ist heute Allgemeingut geworden (Dietrich und Siegmund, Thaddea, Bachmann, Lithander u. a.).

Versuche an verschiedenen Tierarten haben ergeben, daß der Hund besonders empfindlich auf den NNR-Ausfall ist. Langlois gibt an, daß mindestens noch ein Elftel bis ein Sechstel des Rindengewebes vorhanden sein muß, um das Überleben zu garantieren.

Die Ursachen, die beim Menschen zur NNR-Insuffizienz führen, und die dabei auftretenden morphologischen Veränderungen sind sehr mannigfaltig:

Akute NNR-Insuffizienzen können nach schwerwiegenden NNR-Blutungen infolge traumatischer Einwirkungen, insbesondere beim Neugeborenen während des Geburtsvorganges und durch hämorrhagische Infarzierungen nach Embolien und Thrombosen, entstehen. Weitere Ursachen sind leukämische Rindeninfiltrationen, Amyloidosis sowie akute Infektionskrankheiten, im besonderen infektiöse Enteritiden, Peritonitiden und Wundinfektionen, wobei eine Lipoidaufsplitterung in den NNR zustande kommt (Dietrich und Siegmund).

Beim Menschen und verschiedenen Versuchstieren führen endogene, exogene und bakterielle Intoxikationen, wie zum Beispiel die häufig untersuchte Diphterie-Toxinwirkung, toxinbildende Kokken, Blei-Sublimat- und andere Vergiftungen, zu schwersten NNR-Schädigungen in Form von Nekrobiosen, diffusen und herdförmigen toxischen und Inanitionsnekrosen, thrombotisch, O_2-Mangel und direkt kapillarbedingten Hämorrhagien (Dietrich und Siegmund, Bachmann, Tonutti, Liebegott, Morelli und Preziosi, Sadownikow, Pfeiffer und Jarisch, Matthias, Testini, Griem u. a.).

Chronischen NNR-Insuffizienzen können zugrunde liegen: spezifische Entzündungsvorgänge in den NNR (Tuberkulose, Lues) und Tumormetastasen (Tonutti, Bachmann, Dietrich und Siegmund), Histoplasmose (Felix-Davies) sowie Sklerosierung des Rindengewebes im Anschluß an vorausgegangene Blutungen und nekrobiotische Veränderungen. Neben dieser Gruppe mit bekannter Ursache finden sich auch Insuffizienzen ohne erkennbare Noxe. Es sind dies die sogenannten idiopathischen NNR-Insuffizienzen (Sloper), denen nach Wiesel (zit. nach Dietrich und Siegmund) eine konstitutionelle Minderwertigkeit zugrunde liegen soll. Eine weitere, bisher noch wenig beachtete Ursache ist die Endangitis obliterans (Silbermann, Rowntree und Orenstein).

Seit der Einführung der Kortikosteroide in die Therapie häufen sich auch die Fälle von reversiblen Inaktivitätsatrophien infolge länger dauernder Kortikosteroidmedikation (Tonutti, Liebegott, Lewis, Yee, Hacker und Eisen, Proctor und Rawson, Donnell, Fajans und Weinbaum, Bennett u. a.).

Während im älteren Schrifttum bis zu 80% der chronischen NNR-Insuffizienzen als durch Tbc verursacht angegeben werden (Dietrich und Siegmund 1926 80%, Guttmann 1930 70%), wird heute, besonders von amerikanischen Autoren (Friedmann), ein Überwiegen der idiopathischen über die tuberkulöse NNR-Insuffizienz angegeben. Hoff (1955) gibt in seiner neuen Statistik folgende Prozentzahlen an: 68% Tbc, 19,4% primäre Atrophie, 1,7% Amyloidose, 1,2% Tumor, wobei er bemerkt, daß die sogenannte primäre NNR-Insuffizienz auch hypophysär bedingt sein könne. Außer den auf primären Rindenstörungen beruhenden Fällen von primärer NNR-Insuffizienz können sekundär auch Funktionsstörungen der Hypophyse zur NNR-Atrophie führen. Dies wurde u.a. durch Bachmann (1957) und Fetzer an hypophysektomierten Versuchstieren gezeigt.

Gerade weil viele unserer heutigen Kenntnisse über die normale und die gestörte NNR-Funktion aus Experimenten am Tier, besonders auch am Hund, bekannt sind, muß die Spärlichkeit an klinischen und morphologischen Kenntnissen bei spontanen Fällen von NNR-Insuffizienz beim

Hund auffallen. In den vorhergehenden drei Mitteilungen (Freudiger 1958, Freudiger und Lindt 1958 a und b) haben wir uns mit der klinischen Symptomatologie beschäftigt. In der vorliegenden 4. Mitteilung soll nun die Morphologie dieser Fälle besprochen werden.

Eigene Untersuchungen

Material und Technik

Für die morphologischen Untersuchungen berücksichtigt wurden die vier in unserer 3. Mitteilung klinisch beschriebenen Fälle von akuter NNR-Insuffizienz sowie die drei in der 2. Mitteilung publizierten und zusätzlich zwei noch unveröffentlichte seither beobachtete Fälle von chronischer NNR-Insuffizienz.

Bei allen Fällen wurden eine Allgemeinsektion und je nach Bedarf auch histologische Untersuchungen durchgeführt. Von einigen Fällen wurden die absoluten und relativen Nebennieren- und Rindengewichte bestimmt. Für die histologische Untersuchung der Nebennieren dienten chromfixierte Gefrierschnitte (Sudanfärbung) und Paraffinschnitte (Hämalaun-Eosin-, van-Gieson-, panoptische und Azan-Färbung).

A. Klinisch akute Nebennierenrindeninsuffizienzen

Fall Nr. 1 VPI 677/57 St 363/57: Deutscher Schäfer, 10jährig, männlich. Klinische und pathologische Diagnosen: Ileus (Kieselstein), Operation nach 2½ Tagen. Einige Stunden p. op. Exitus. Trübe Schwellung von Leber und Niere. Myodegeneratio, chronisch-katarrhalische Enteritis mit akutem, zum Teil hämorrhagischem Schub. Chronische, herdförmige interstitielle Nephritis. Eitriger Präputialkatarrh.

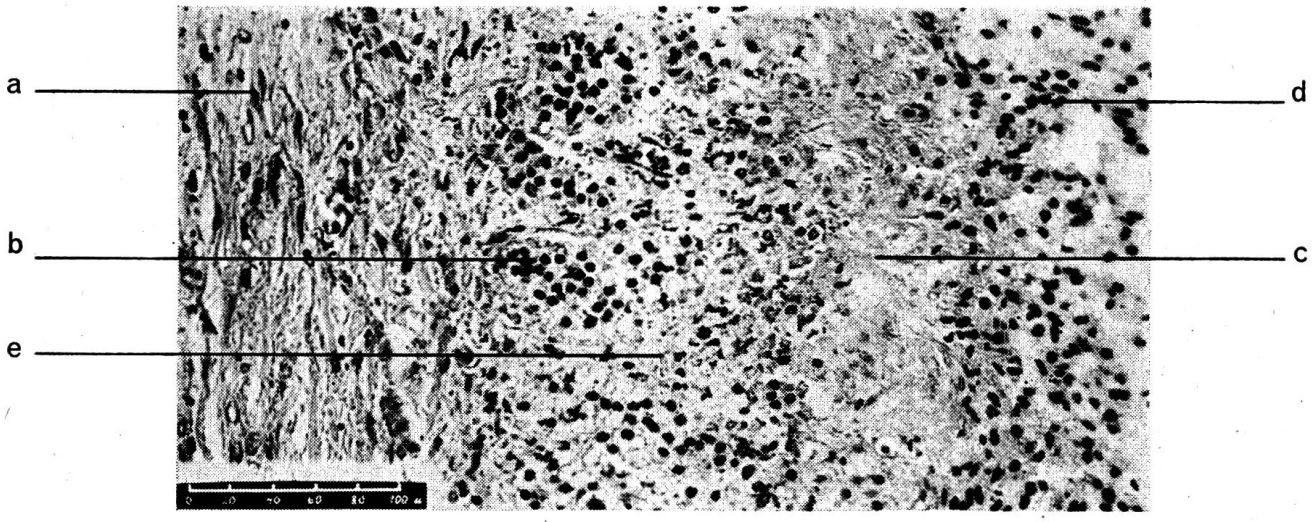

Abb. 1. Nebenniere Hund, VPI 677/57. HE-Färbung. Rindennekrose und Hämorrhagien, ausgeprägt in der «sudanophoben Zone». a) Kapsel, b) Arcuata, c) sudanophobe Zone, d) Fasciculata, e) Hämorrhagien. (200mal vergrößert.)

Nebennieren

a) Makroskopisch: Kleinknotige Rindenhyperplasie.

b) Histologie: Die Kapsel ist stark ödematös gelockert, Kollagenfasern verquollen. Das supkapsuläre Blastem ist mäßig aktiviert.

Die Arcuata ist schmal, partieweise auf Kosten von Fasciculata Zellen ganz geschwunden.

Die Fasciculata ist breit, weist hypertrophische und herdförmige hyperplastische Gebiete auf, was der ganzen Rinde ein etwas ungeordnetes Aussehen gibt. Die Reticularis ist schmal, längs ans Mark gelegt, zum großen Teil nicht von Fasciculata abgrenzbar.

In der ganzen Rinde sind Zellnekrobiosen zu beobachten in Form von Verquellung, vakuoliger Entartung und Hyalinisierung des Plasmas. Die Kerne zeigen verwischte Grenzen bis Kartyolysis. Am deutlichsten sind diese Veränderungen in der äußern Fasciculata, geringer in Arcuata, innerer Fasciculata und Reticularis.

Die sogenannte sudanophobe Zone ist, soweit eine Abgrenzung Arcuata-Fasciculata vorhanden, nekrotisch, und zwar sind ebenfalls sehr junge, undifferenzierte Rindenzellen in den Prozeß einbezogen (Abb. 1). In der ganzen Rinde sind ziemlich ausgedehnt flächenhafte Blutungen vorhanden, wobei in den Hämorrhagie-Gebieten die Nekrosen nicht einmal am deutlichsten sind.

Die *Sudanophilie* ist deutlich herabgesetzt, vor allem in der innern Fasciculata und in der Reticularis, während in den nekrotischen Gebieten eine diffuse homogene Sudanophilie noch vorhanden ist.

Das *Mark* ist sehr unruhig. Die meisten Zellen, auch die nicht ganz ausgereiften hyperplastischen, sind meist grobvakuolig entartet und die Kerne geschrumpft. In den Kapillaren liegt viel chromaffiner Gefäßinhalt.

Beurteilung: Nach mäßiger progressiver Transformation und Hyperplasie akute Ausschüttung und akut toxische Nekrosen.

Das Mark ist nach Hyperplasie mit nachfolgender akuter Ausschüttung nahezu erschöpft.

Fall Nr. 2 VPI 1173/57 St 628/57: Deutscher Boxer, 4jährig, männlich.

Klinische und pathologisch-anatomische Diagnosen: Ileus mit ausgesprochen schlechtem Allgemeinzustand. Enterotomie: Damenstrumpf operativ entfernt. Exitus einige Stunden post operationem.

Sektion: Neben akut toxischen Organveränderungen, wie trübe Schwellung von Leber, Niere, Herzmuskel, und neben traumatischer hämorrhagischer Enteritis vorbestehende herdförmige interstitielle Nephritis.

Nebennieren

a) Makroskopisch: Keine pathologischen Veränderungen.

b) Histologie: Die Kapsel ist diffus verquollen, das subkapsuläre Blastem leicht aktiviert. Die Arcuata ist schmal, weist großenteils fließende Übergänge zu der Fasciculata auf, zum Teil stoßen in breiteren Gebieten die Fasciculata-Elemente bis unter die Kapsel vor. In der Fasciculata sind keil- und streifenförmige Hyperplasien und kleinere Hypertrophiegebietchen. Die Reticularis ist schmal und schiebt sich zum Teil lappenförmig ins Mark ein, zum Teil ist sie nicht mehr erkennbar.

Dieser Rindenaufbau mit progressiver Transformation, Hyperplasie und Hypertrophie ist derjenige einer Nebenniere bei chronischem Dauerstress, bedingt durch chronische Nephritis, Präputialkatarrh und chronische Enteritis. Das Organ vermochte der erhöhten Beanspruchung zu genügen.

Zusätzliche akute Veränderungen: Die funktionierenden Zellen, das heißt transformierte Arcuata-Zellen, Fasciculata-Zellen und transformierte Reticularis-Zellen, sind nekrobiotisch bis total nekrotisch: Die Zell- und Kerngrenzen sind verwischt bis ganz geschwunden, das Plasma ist zum Teil homogenisiert, zum Teil grobvakuolig entartet, die Kerne sehr blaß bis zur totalen Karyolysis. Die Arcuata- und Reticularis-Zellen sowie die nicht ausgereiften Zellen der Hyperplasiegebiete sind gut erhalten, weisen netziges Plasma und dunklen, bläschenförmigen Kern auf. Diffus in der ganzen Rinde finden sich fleckige Hämorrhagien. Die feinen interstitiellen Kollagenfasern sind stark verquollen und körnig-basophil degeneriert. In der ganzen Rinde Lipoidschwund. Die noch vorhandenen Lipoidsubstanzen liegen in groben Brocken und Tropfen im geschädigten Zellplasma.

Das *Mark* zeigt unruhigen Aufbau: Neben normal gespeicherten Gebieten (chromaffin, kleinvakuoliges oder homogenes Plasma) befinden sich hyperplastische unreifere Gebietchen oder solche in Nekrobiose mit homogenisiertem Plasma, Karyolyse und verschwommenen Zellgrenzen. In den Kapillaren ist mäßig chromaffine Substanz.

c) Beurteilung: Progressive Transformation, Hypertrophie und Hyperplasie infolge langdauernden chronischen Stresses mit nachfolgender akuter Belastung und toxischer Schädigung.

Fall Nr. 3 VPI 675/57 St 362/57: Foxterrier, 8jährig, männlich.

Klinisch: Erbrechen seit einer Woche. Allgemeinzustand mäßig herabgesetzt, im ventralen Epigastrium haselnußgroßer Fremdkörper palpierbar. Hund wird auf Wunsch des Besitzers euthanasiert.

Sektion: Toxisch bedingte Degeneration der großen Parenchyme infolge Fremdkörper-Ileus (Radiergummi). Herdförmige akute hämorrhagische Enteritis.

Nebennieren

a) Makroskopisch: O.B., leicht rötliche Markbegrenzung.

b) Histologie: Im groben Überblick haben wir hier die Nebennieren eines gesunden Tieres mit normal breiten Zonen und deutlicher sudanophober Zone. In der stärkern Vergrößerung sind aber deutliche Abweichungen festzustellen.

1. Die Kapsel ist etwas aufgelockert und kernreich.
2. Die innere Fasciculata und die Reticularis zeigen stark vermehrt helle Zellen, was auf beginnende Hypertrophie deutet.
3. Diffus verteilt finden sich in der Fasciculata submiliare Blutungen, deutlicher in der linken Nebenniere.
4. CE-Proliferation, zentral deutlicher.
5. Spärliche Einwanderung von polymorphkernigen Leukozyten zwischen die Rindenzellen.

In der äußern Fasciculata finden sich streifige *Lipoid*-Entspeicherungen, während in der Reticularis Gebiete mit vermehrter Speicherung vorhanden sind (Hypertrophie).

Mark: Deutlich gespeicherte (chromaffine) kleine neben ausgedehnten großen entspeicherten Gebieten. Keine grobvakuoligen Degenerationen. Mäßig chromaffiner Gefäßinhalt.

c) Beurteilung: Beginnende Erscheinungen der Hormon-Ausschüttung in Mark und Rinde. Toxisch bedingte, geringgradige Veränderungen in der Rinde mit Kompensation in Form von Hypertrophie.

Fall Nr. 4 VPI 1345/56: Chow-Chow, 5jährig, weiblich.

Klinik: Seit etwas mehr als einem Jahr immer in tierärztlicher Behandlung: Zuerst kleinkrustige Effloreszenzen auf dem Oberkopf. Nach normaler Geburt eitriger Scheidenausfluß. Ovario-Hysterektomie. Beidseitige Entropiumoperation. Nephritis und Cystitis. Plötzliche rapide Verschlimmerung mit Pulssteigerung und Temperatursturz. Exitus.

Sektion: Chronische Cystitis und Nephritis. Akute Diplo- und Streptokokken-Septikämie.

Nebennieren

a) Makroskopisch: In der Form normal, aber äußerst klein.

b) Histologie: Die Kapsel der äußerst kleinen Nebennieren ist geschrumpft und stark verquollen, die Kerne zeigen Katabiosen. Die ganze Rinde, soweit nicht geschwunden, und ein großer Teil des Markes sind total nekrotisch. Die nekrotischen Rindenpartien weisen noch vereinzelt Zellgrüppchen auf mit diffusem Lipoidgehalt.

In der Gegend der sudanophoben und Kompressionszone befinden sich undifferenziert proliferierende Zellgruppen, die sich vereinzelt (peripher) zu lipoidhaltigen Fasciculata-Zellen ausdifferenzieren. Die Kapillaren sind geweitet und hyperämisch, weisen

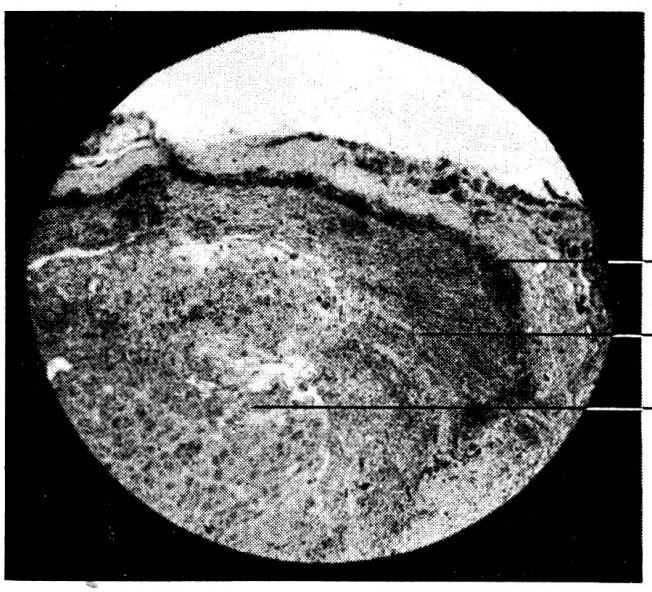

Abb. 2. Nebenniere Hund VPI 1345/56 bei bakterieller Infektion. Chronische Rindeninsuffizienz mit akuter Addison-Krise. Sudan-Färbung. a) sudanophiles Rindengewebe im Gebiet des subkapsulären Blastems, b) nekrotisches Rindengewebe, c) nekrotisches Markgewebe. (20mal vergrößert.)

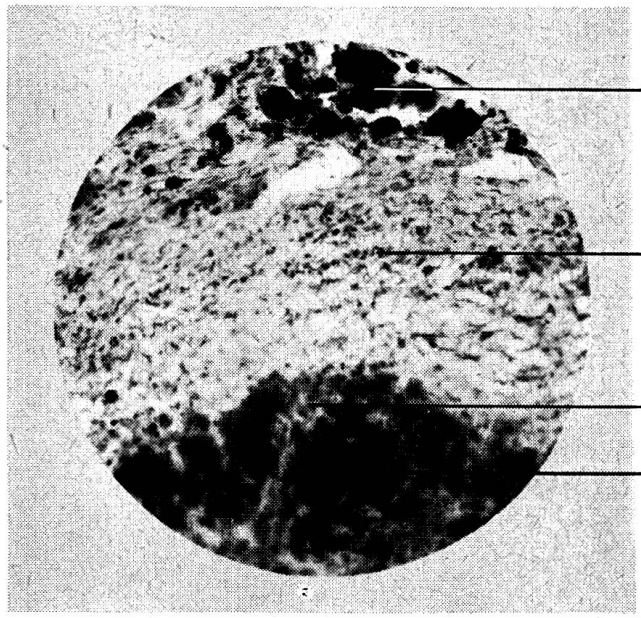

Abb. 3. id. Detailbild. a) gelockerte Kapsel mit b) Neutralfett. c) knotige Hyperplasie des subkapsulären Blastems, lipoidhaltig, d) unreife proliferierte Blastem-Zellen. (100mal vergrößert.)

aber keine Endothel-Proliferationen auf. Das ganze subkapsuläre Blastem ist aktiviert und produziert unreife Rindenzellen, die zum großen Teil ausreifen und sich als lipoidhaltige Fasciculatazellen präsentieren (Abb. 2 und 3). Das vorbestehende Bindegewebe ist vorhanden, aber stark hyalin verquollen und erscheint als dichtes Kollagen-Netz. Die noch intakten *Mark*-Inseln sind schwach chromaffin, das Zellplasma ist kleinvakuolig, und in erhaltenen Kapillaren liegt chromaffiner Gefäßinhalt.

c) Beurteilung: Mobilisation der letzten Reserven während der akuten Beanspruchung der durch heftigen Dauerstress atrophischen und nekrotischen Nebenniere.

Besprechung der Befunde

Im Fall 1 und 2 (VPI 677/57 und 1173/57) finden wir neben den voraufgegangenen progressiven Veränderungen als auffallendste akute Schädigungen Nekrobiosen, Nekrosen, Hämorrhagien und Lipoidaufsplitterung sowie Entspeicherung, wobei die katabiotischen Veränderungen nicht nur in den Hämorrhagie-Gebieten vorhanden sind, sondern auch in Zonen ohne sichtbare Gefäßschädigungen. Das deutet darauf hin, daß es nicht nur zur hämorrhagisch bedingten Inanitionsnekrose kommt, sondern auch zu direkt enterogen-toxischen Wirkungen. Die Nebennierenschädigungen sind demnach bei unseren Tieren auf drei Ursachen zurückzuführen:

1. Übermäßige Beanspruchung der physiologischen Leistungsfähigkeit (Stress-Wirkung),
2. Hämorrhagische Nekrobiosen und Nekrosen,
3. Toxische Nekrobiosen und Nekrosen.

Die beschriebenen Veränderungen entsprechen den in der Literatur beim Menschen und beim Versuchstier eingehend beschriebenen Läsionen bei Infektionen und Intoxikationen (Dietrich und Siegmund, Bachmann, Tonutti, Liebegott u. a.).

Im Fall 3 (VPI 675/57) sind die pathologischen Veränderungen viel weniger deutlich, jedoch deuten neben den Beanspruchungssymptomen (Hypertrophie, CE-Proliferation, Lipoidentspeicherung) Hämorrhagien und polymorphkernige Leukozyteninfiltrate auf eine schwerere toxische Wirkung. Das Tier wurde aber vor dem Zustandekommen des Nebennierenniederbruchs euthanasiert. Klinisch jedoch waren die Symptome der akuten Rindeninsuffizienz schon vorhanden (Erbrechen, Durchfall, Pulsfrequenzsteigerung, Wälzen und Unruhe und insbesondere der fehlende Eosinophilensturz im ACTH-Test).

Fall 4 (VPI 1345/56) gehört morphologisch sowohl zur chronischen wie zur akuten Rindeninsuffizienz. Die langdauernden Stresswirkungen verursachten die Rindenatrophie. Das Organ genügte nur noch zur Aufrechterhaltung der Funktionen unter optimalen Bedingungen. Bei der letzten Infektion kam es aber zum akuten Niederbruch.

Es handelt sich um eine primäre relative Rindeninsuffizienz, das heißt latenter Morbus Addison, die erst nach Belastung (z. B. Anstrengung, Krankheit, Operation) manifest wird (Labhart, Freudiger und Lindt).

B. Chronische Nebennierenrindeninsuffizienz

Fall Nr. 1 VPI 812/55: Chow-Chow, 2jährig, männlich (entspricht Fall 1 der dritten Mitteilung).

Schlagartiges Auftreten von Asthenie, Adynamie, gastrointestinale, durch symptomatische Behandlung nicht beeinflußbare Störungen, hypoglykämische Anfälle, Anorexie, Abmagerung, psychische Veränderungen. Der Verdacht auf chronische NNR-Insuffizienz wird erhärtet durch einen nur 39%igen Eosinophilensturz im Thorntest. Gutes Ansprechen auf Cortison. Euthanasie wegen sich einstellenden Charakterveränderungen.

Sektion: Leichte chronisch-katarrhalische Enteritis.

Nebennieren

a) Makroskopisch: In Form und Farbe ohne pathologische Veränderungen, aber stark verkleinertes Volumen (in Bruchteilen vom Körpergewicht angegeben):

	gesamt NN	Rinde	Mark
812/55	1/24 870	1/30 340	1/137 930
gesund Durchschnitt	1/9 527	1/11 614	1/61 355

Das heißt die Nebennieren sind etwa 2,6mal kleiner als der Durchschnitt gesunder Hunde (Lindt).

b) Histologie: Wie makroskopisch liegt auch mikroskopisch im großen und ganzen das Bild einer normalen Nebenniere vor:

Die *Kapsel* ist leicht gelockert, das *subkapsuläre Blastem* leicht unreif aktiviert. Die Arcuata ist schön bogenförmig und besteht vorwiegend aus hellen Zellen.

Die *sudanophobe Zone* ist deutlich, bestehend aus unreifen, nicht lipoidhaltigen Rindenzellen.

Die *Fasciculata* ist in schöner Radiärstruktur. Die äußere Fasciculata besteht vorwiegend aus hellen Zellen, wobei auffällt, daß die Kerne der hellen Zellen beginnende Schrumpfung aufweisen (normalerweise großblasig, in der HE-Färbung dunkel). Die innere Fasciculata und die *Reticularis* bestehen vorwiegend aus dunklen Zellen, wobei in der HE-Färbung die geschrumpften Kerne ebenfalls dunkel hervortreten.

Die ganze Rinde weist deutlichen feintropfigen *Lipoidgehalt* auf. Im *Gefäßapparat* sehen wir keine Endothelproliferationen, lediglich ist die Reticularis (wie oft auch bei gesunden Hunden) leicht hyperämisch. Diffus in der Rinde finden wir entlang den Gefäßen feine Kollagenfaserzubildungen, die sich sogar als kleine Schwielen präsentieren können (Abb. 4).

Das *Mark* ist stark chromaffin und zeigt keine Anzeichen vermehrter oder verminderter Sekretion. Ebenfalls hier ist eine feine Kollagenvermehrung festzustellen.

c) Beurteilung: Keine Anzeichen vermehrter Aktivität in Rinde und Mark und keine Anzeichen von Niederbruch.

Eine Atrophie ist nur auf Grund der Wägungsergebnisse, der Kernveränderungen in der Rinde und der feinen Zirrhose offensichtlich.

Fall Nr. 2 VPI 651/58: Irish Terrier, 7jährig, weiblich.

Seit zwei Monaten in Behandlung wegen Asthenie und Adynamie, auf kausale und antibiotische Behandlung nicht ansprechender Durchfall und Erbrechen. Vor einem Monat in unsere Kleintierklinik eingewiesen mit ausgesprochener Mattigkeit, Ermüd-

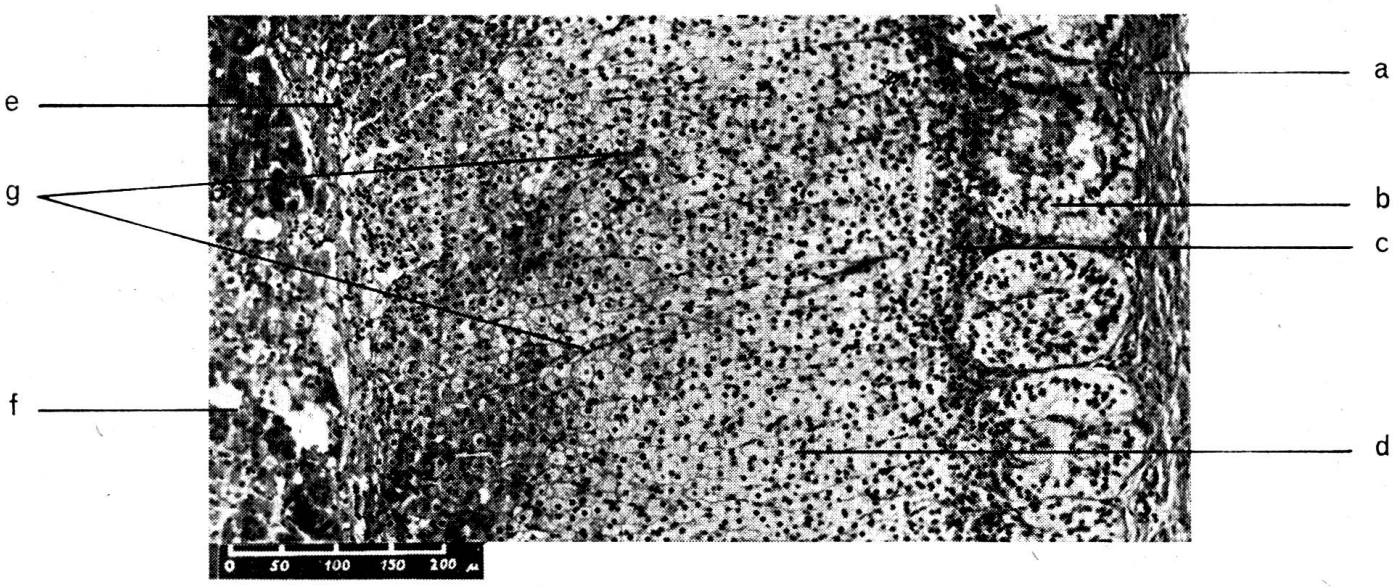

Abb. 4. Nebenniere Hund VPI 812/55. HE-Färbung. Klinischer Addison. Bei stark vermindertem Nebennierengewicht nahezu normales histologisches Bild einer Nebenniere in regressiver Transformation. a) Kapsel, b) Arcuata, c) sudanophobe Zone, d) Fasciculata, e) Reticularis, f) Mark, g) beginnende Fibrosierung. (100mal vergrößert.)

barkeit, stinkender Diarrhöe und gelegentlichem Erbrechen, vergrößerten Lymphknoten, Subikterus, später Ikterus, spärlicher Albuminurie, zeitweiliger Glykosurie, mäßiger Hyperglykämie (160 bis 190 mg%). Ausgesprochene Anämie (2,6 Mill. Er.) trotz Exsikkose. Diese Symptome erweckten den Verdacht auf eine chronische NNR-Insuffizienz. Die Diagnose wurde gesichert durch:

a) i.m. Thorntest: Eosinophilensturz: 43,7%;
b) i.v. Thorntest: Eosinophilensturz: 53,5%;
c) Ansprechen auf Substitutionstherapie mit Hydrocorton und Percorten, später Cortison.

Verlauf der Erkrankung: Sobald die Substitutionstherapie eingesetzt hatte, Verbesserung des Allgemeinzustandes, Verschwinden der gastro-intestinalen Störungen, Rückkehr der Freßlust. Anämie anfänglich noch gesteigert infolge der Plasmavolumenvermehrung, später auf Ferronicum Sandoz und Blastoidin Giuliani gebessert (4,3 Mill. Er.). Blutsenkung jedoch nie normalisiert, nur gebessert, vermutlich infolge der Leukämie. Guter Verlauf bis vor wenigen Tagen. Der Besitzer hat entgegen unserer Verordnung mit Cortisongaben aufgehört: Wiederum Durchfall, zunehmende Abschwächung und Bewegungsarmut, Unruhe nachts, vermutlich mit Bewußtseinstrübungen. Subkutane Lymphknoten wiederum vergrößert, paketförmig, Milz vergrößert, palpabel. Euthanasie.

Sektion: Allgemeine markige Lymphknotenschwellung, hochgradige Milz-RE-Hyperplasie, beginnende gländulär-zystische Endometriumhyperplasie, leichtgradiges Lungen- und Leberödem, chronisch-katarrhalische Gastro-Enteritis.

Nebennieren

a) Makroskopisch: In Form und Farbe zeigten die Nebennieren keine abweichenden Befunde vom Normalen. Das Gewicht beider Nebennieren zusammen betrug $^1/_{11000}$ des Körpergewichts. Nach unsern Untersuchungen (Lindt) liegt dieser Wert an der untern Grenze der Nebennierenwerte von gesunden Hunden.

b) Histologie: Die *Kapsel* ist stark gelockert und verquollen, das *subkapsuläre Blastem* stark unreif (sudanophob) aktiviert. Die *Arcuata* scheint im Vergleich zur

Fasciculata sehr breit, die Bogen sind weit auseinandergerückt, gebietweise ist glomerulöse Struktur vorhanden, und gebietweise liegen die Bogen flach an der Kapsel.

Die Zellen zeigen etwas verwischte Zell- und Kerngrenzen, ebenfalls ist die Netzstruktur des Plasmas etwas verwischt, aber noch deutlich erkennbar. Die Kerne sind großblasig, dunkel, weisen etwas vergrößerte Chromatinbrocken auf.

Die *sudanophobe Zone* ist breit, aus unreifen lipoidfreien Zellen aufgebaut.

Die *Fasciculata* ist unregelmäßig. Gebiete mit deutlicher Hypertrophie wechseln mit sudanfreien Gebieten, in denen die Zellen homogenisiert sind und deren Kerne beginnende Schrumpfung zeigen (fein gewellte Konturen).

In der *Reticularis* und vorstoßend in die innere Fasciculata sind die Drüsenzellen stark geschrumpft, das Plasma hyalinisiert und die Kerne katabiotisch. Zwischen kleinen Zellsträngen und Paketchen sind breite Züge von neu zugebildeten Kollagenfasern. Die Kollagenfasern ziehen sich fein zwischen den Zellbalken der Fasciculata bis in die Arcuata hinauf, wo sie wieder breit und deutlich werden. In der Fasciculata beginnt herdförmig perivasculär auch eine massive Kollagenfaserzubildung (Abb. 5).

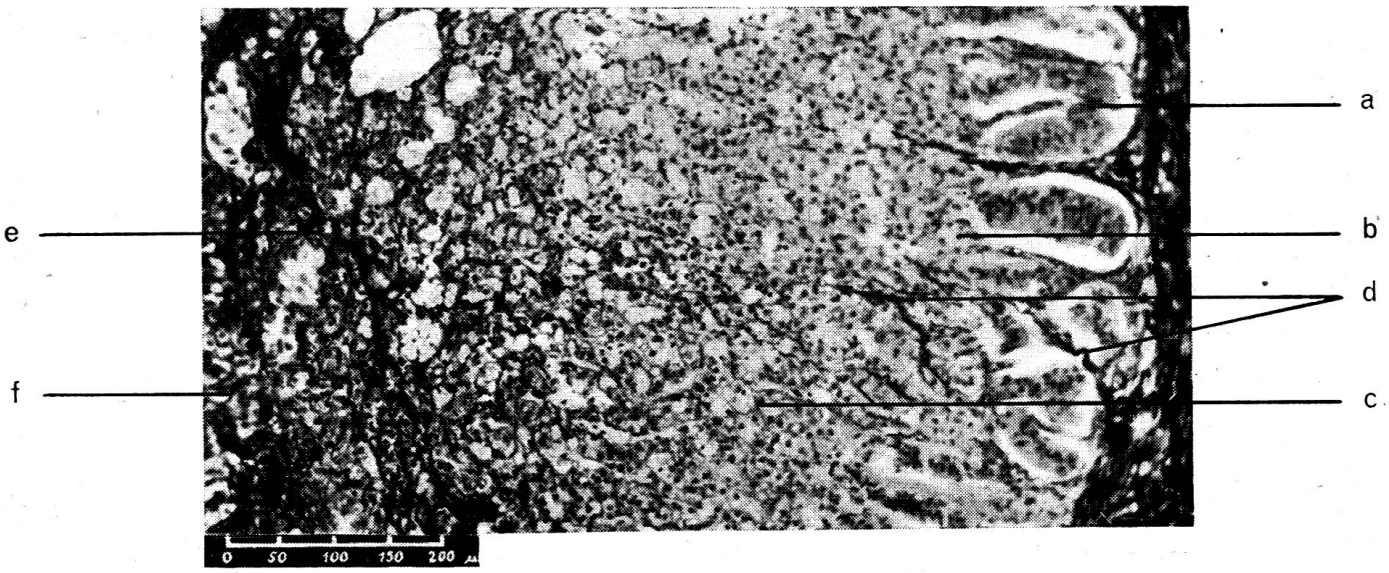

Abb. 5. Nebenniere Hund VPI 1385/58. van-Gieson-Färbung. Sclerose im Reticularis-Gebiet, beginnende Fibrose in Arcuata und Fasciculata. a) Arcuata, Zellen von Basalmembran gelöst, b) sudanophobe Zone fehlt, c) Fasciculata mit zerstörter Radiärstreifung und mit nekrobiotischen Zellen, d) zugebildete Kollagenfasern, e) Sklerotische Reticularis, f) Mark. (100mal vergrößert.)

Im *Mark* ist beinahe jede Zelle von einem breiten Kollagenmantel umgeben. Die Zellen sind noch chromaffin, das Plasma aber meist grobvakuolig entartet.

c) Beurteilung: Zell- und Kernschrumpfungen und deutliche Sklerose in allen Zonen (in äußerer Fasc. nur herdförmig deutlich). Kompensatorische Hypertrophie und Hyperplasie in der sudanophoben Zone.

Am deutlichsten ist die Sklerose im Mark.

Fall Nr. 3 VPI 1385/59: Samojedenspitz, 9jährig, männlich.

Seit drei Monaten zunehmende Herzschwäche, Herzarythmie, chronische Nephritis, Prostatitis. Nachhandschwäche, Leberinsuffizienz. Spricht nur vorübergehend auf Cortison an. Euthanasie.

Sektion: Chronische Nephritis und Prostatitis mit nachfolgender chronischer Herzinsuffizienz. Chronische Stauungsleber mit Leberzirrhose. Akute urämische Erscheinungen (Magen- und Darm-Hämorrhagien, beginnende dystrophische Verkalkungen

im Magen). Klinisch verdeckten die organischen Störungen die Symptome einer Nebennierenrindeninsuffizienz.

Nebennieren

a) Makroskopisch: In Form und Farbe normal. Derb, in der Schnittfläche schmale Rinde. Klein, das heißt nur etwa $^1/_{15000}$ des Körpergewichts ($^1/_{9500}$ = Mittel gesunder Tiere).

b) Histologie: Die *Kapsel* ist gelockert und weist stark vermehrt helle bläschenförmige Kerne auf. Das Kollagen ist verquollen. Das *subkapsuläre Keimblastem* ist stark, zum Teil diffus, zum Teil herdförmig aktiviert. Die Arcuata ist von etwa normaler Breite, doch zeigen ihre zum Teil bogenförmig, zum Teil glomerulös angeordneten Zellen eine etwas verwischte Netzstruktur und feingezähnte, dunkle, kleine Kerne. Eine *sudanophobe Zone* fehlt. *Fasciculata* und *Reticularis* sind nicht mehr trennbar. Die Zellen der beiden Zonen haben ein äußerst enges bis sogar homogenisiertes Plasma. Die Kerne sind in der HE-Färbung dunkel, geschrumpft. Zusammen haben die beiden Zonen nur noch ungefähr zweimal Arcuatabreite. Besonders in der Gegend der Reticularis, spärlicher aber auch in der Fasciculata sind kleinherdförmig amorphe Massen eingelagert, diffus durchsetzt von groben Lipoidvakuolen. Selten findet sich ein submiliares Hypertrophie- und etwa auch ein Hyperplasieherdchen («plasmazell-ähnliche Infiltratherdchen»).

Am auffallendsten ist nun eine diffuse Fibrosierung der ganzen Rinde, wobei im Reticularisgebiet die Kollagenfasern am breitesten und dichtesten sind, abnehmend im Fasciculatagebiet und in der Arcuata gegen die Kapsel zu wieder zunehmend.

Das *Mark* scheint ebenfalls zellarm zu sein. Die Zellen sind aber deutlich chromaffin, weisen gebietweise grobe Vakuolen auf. Spärlich findet sich auch chromaffiner Gefäßinhalt. Auch hier ist eine diffuse Fibrose auffallend.

c) Beurteilung: Rindenatrophie, besonders in Fasciculata und Reticularis. Schwere Sklerose, geringe Hyperplasie, Hypertrophie und progressive Transformation. Mark sezernierend trotz Sklerose.

Fall Nr. 4 VPI 888/57: Chow-Chow, 6½jährig, weiblich (entspricht Fall 3 der dritten Mitteilung).

Einen Monat mit wechselndem Allgemeinzustand in Behandlung: Vomitus, Durchfall, Apathie, Asthenie und Adynamie, subnormale Temperaturen. Deutliche Eosinophilie (11,5%). Symptomatische Behandlungen erfolglos. Auf Substitutionstherapie mit Ultracortenoltabletten spricht das Tier gut an. Nach zehn Tagen Rezidiv. Letalnarkose.

Sektion: Myocarddegeneration, Kammerdilatation, Milzatrophie, Leberstauung, Braunverfärbung der subkutanen Lymphknoten (Lipofuscin).

Nebennieren

a) Makroskopisch: Links knapp erbsengroßes kugeliges Gebilde, rechts zwei knapp linsengroße Fetzchen. Gewicht zusammen = 0,35 g = $^1/_{44000}$ des Körpergewichts ($^1/_{9500}$ im Durchschnitt bei gesunden Tieren).

b) Histologie: Die *Kapsel* ist stark gelockert, verquollen und kernreich. Das *subkapsuläre Blastem* deutlich gewuchert, wobei in größeren Gruppen die Zellen gute Ausreifungstendenz zeigen. Trotzdem sind die Zellen nekrobiotisch, das heißt, die Netzstruktur des Plasmas ist stark verwischt bis homogenisiert, und die Kerne zeigen Katabiosen (Karyolysis, Kernwandhyperchromatose, Pyknose). Im übrigen ist eine Zonierung der Rinde nicht mehr erkennbar. Rindenzellen und Zellpakete heben sich deutlich nur in der Sudanfärbung vom übrigen Gewebe ab. Dabei ist auffallend, daß die zum Teil grobtropfigen, zum Teil auch sehr fein, diffus infiltrierten Lipoidsubstanzen nicht mehr ausschließlich intrazellulär liegen, sondern auch intrakapillär und interzellulär.

In andern Färbungen wird die totale Fibrose der ganzen, etwa zweimal kapselbreiten Rinde deutlich. Zwischen den dichten Kollagenfasern liegen Stränge, Nester und einzelne Zellen von vorbestehendem, jetzt total nekrobiotischem bis nekrotischem Rindengewebe. Spärlich finden sich unreife Hyperplasieherdchen, die ihrerseits wiederum nekrobiotisch bis nekrotisch sind (Abb. 6).

Das *Mark* zeigt nach voraufgegangener Hyperplasie beginnende Nekrobiose. Nur wenige Zellgrüppchen weisen noch Chromaffinität auf. Diffuse Fibrose.

c) Beurteilung: Trotz noch vorhandenen Lipoidsubstanzen ist die Rindenfunktion nach spärlichen Kompensationsversuchen ganz zusammengefallen (ausgedehnte Nekrosen und Nekrobiosen).

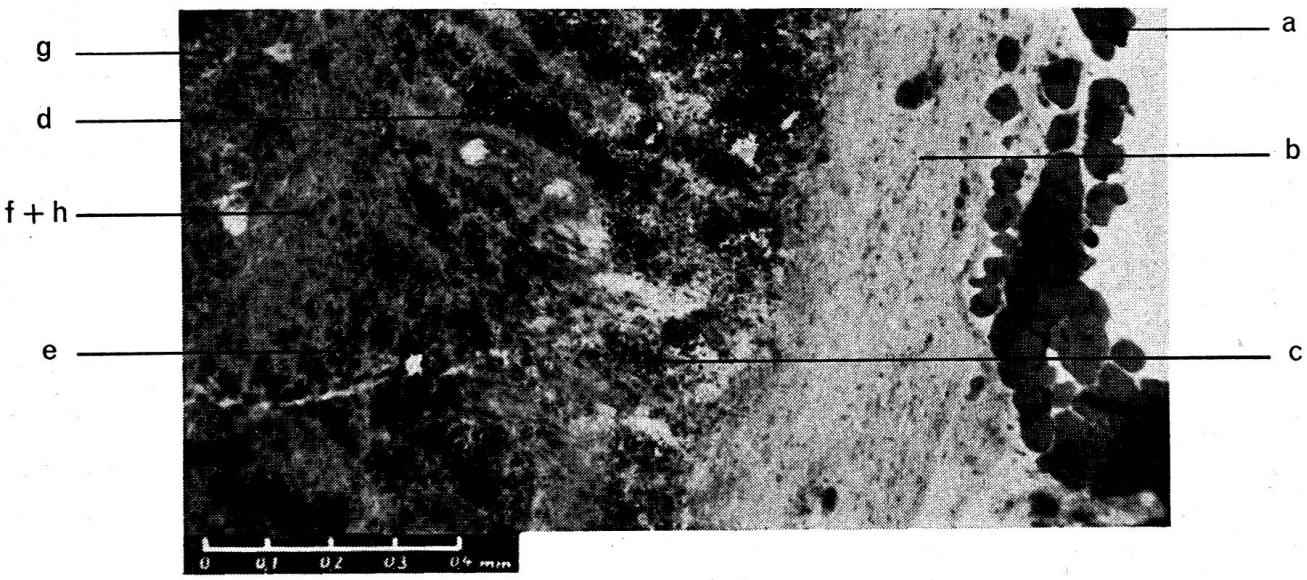

Abb. 6. Nebenniere Hund VPI 888/57. Sudan-Färbung. Extreme Rindenatrophie mit hyperplastischen Rindengebieten in der Gegend von sudanophober Zone, Arcuata und subkapsulärem Blastem. Zerstörung der Zonierung. a) Neutralfett, b) Kapsel, c) subkapsuläres Blastem, d) Arcuata, e) sudanophobe Zone, f) übrige Rinde, g) Mark, h) Fibrose. (60mal vergrößert.)

Fall Nr. 5 VPI 1474/57: Pinscher-Spitzbastard, 2jährig, weiblich (entspricht Fall 2 der dritten Mitteilung).

Klinisch primäre Nebennierenrinden-Insuffizienz mit den typischen Symptomen der Asthenie, Adynamie, zunehmender Abmagerung, terminaler Dehydrierung und Hypothermie, verbunden mit den Symptomen von Pankreasinsuffizienz (Fettunverträglichkeit, massive Fettstühle). Letztere ist wahrscheinlich auf die primäre Rindeninsuffizienz zurückzuführen.

Sektion: Deutlich verkleinertes fibrotisches Pankreas (nur einige daumennagelgroße Rudimente im Netz auffindbar. Leichte chronisch-katarrhalische Enteritis.

Nebennieren

a) Makroskopisch: In der Form sind beide Nebennieren erhalten, aber sehr klein und von bräunlicher Farbe, Gewicht zusammen: 1,65 g = $^1/_{23440}$ des Körpergewichts ($^1/_{9500}$ im Durchschnitt bei gesunden Tieren).

b) Histologisch: Die *Kapsel* ist stark gelockert, in Wellen gelegt, sehr kernreich, und die Kollagenfasern sind verquollen. Das Rindengebiet ist auf Kapselbreite zusammengeschrumpft. Eine Zonierung ist nur insofern angedeutet, als die Faserrichtung des massiv zugebildeten Kollagens im vermutlichen Gebiet Reticularis–innere Fasciculata längs des Markes verläuft, während im vermutlichen Arcuata–äußere Fasciculata-Gebiet die Fasern wirr durcheinander verlaufen.

Rindenzellen sind nur in der van-Gieson-Färbung sicher erkennbar, wo sie sich braun vom roten Kollagen abheben. Es fällt auf, daß die Rindenzellen am dichtesten im Gebiet des subkapsulären Blastems noch vorhanden sind. Die Zellgrenzen der übriggebliebenen Rindenelemente sind verwischt, das Plasma homogenisiert, die Kerne entweder pyknotisch oder karyolytisch (Abb. 7).



Abb. 7. Nebenniere Hund VPI 1474/57. HE-Färbung. Nahezu vollständige Rindenatrophie. a) gelockerte, unruhige Kaspel, b) Andeutungen von Rindenepithel-Residuen, c) totale Sklerose, d) Mark. (250mal vergrößert.)

Ein Lipoidgehalt ist noch vorhanden in der vermutlichen Arcuata–äußere Fasciculata-Gegend, jedoch sind die sehr feinkrümeligen sudanophilen Substanzen nicht mehr an die Rindenzellen gebunden, sondern liegen auch interzellulär, intrakapillär und sogar in verquollenen zugebildeten Kollagenfasern.

Das *Mark* ist ebenfalls diffus von Kollagenfasern durchwachsen. Hingegen weisen die noch reichlich vorhandenen Zellpakete gute Chromaffinität auf. Verschiedene Zellen zeigen grob-, verschiedene feinvakuoliges Plasma. Spärlich chromaffiner Gefäßinhalt ist vorhanden.

c) Beurteilung: Vollständiger Schwund des Rindengewebes. Sklerose der ganzen Rinde. Funktion ausgeschlossen. Das Mark scheint verkleinert, doch weist es funktionstüchtige und auch funktionierende Zellen auf.

Besprechung der Befunde

Bei Fall 1 (812/55) haben wir die Struktur der normalen Nebennierenrinde. Im feinern Bau finden wir von der Marknähe ausgehend und zwischen den Arcuata-Bögen sowie perivaskulär bei größern Kapillaren beginnende Bindegewebszubildung. Die Rindenepithelkerne zeigen aber beginnende echte Schrumpfung (Pyknose). Diese «echte Schrumpfung» steht im Gegensatz zu der funktionellen, was den sidero-usw.-philen Zellen entspricht. Hier färben sich die geschrumpften Kerne in der HE-Färbung hell und in verschiedenen andern Färbungen dunkel. Im Gegensatz dazu sind pyknotische Kerne auch in der HE-Färbung dunkel. In einer frühern Arbeit (Lindt) haben wir schon auf diese färberische Verschiedenheit hingewiesen und die Kerne als «Funktionspyknosen» (= sog. dunkle Zellen) und «echte Pykno-

sen» unterschieden. Regressive Prozesse laufen also zweifellos in dieser Nebennierenrinde.

Bei Fall 2 und 3 wird die Fibrose deutlicher, es treten auch Strang-Dissoziationen (Lichtungen) in der Fasciculata auf, die Kapillaren sind zum Teil mit hyalinen Tropfen belegt, und vor allem nehmen die regressiven Prozesse in den Rindenzellen (deutliche Pyknosen, Karyolysis, Hyalinisierung des Plasmas, Zellmembranverquellungen usw.) deutlich zu. In Fall 4 ist die Rinde von der Markseite her deutlich sklerotisch, das Rindengewebe gänzlich geschwunden. In der Gegend der äußern Fasciculata und Arcuata sowie des subkapsulären Blastems finden sich Gruppen und Stränge lipoidhaltiger Rindenzellen, die aber ebenfalls in Nekrobiose sind. Im letzten Fall sind die Veränderungen so hochgradig, daß Rindenelemente noch zu vermuten sind, sonst aber ist die Sklerose vollständig.

Zunehmend von Fall 1–5 finden wir mit der Zunahme der Sklerose auch eine Verbreiterung der Kapsel. So ist im Fall 4 das Rindengebiet nur noch doppelt so breit wie die Kapsel und im Fall 5 sogar nur mehr gleich breit.

Als Ursache für die beschriebenen Nebennierenatrophien kommt

a) *die primäre Nebennierenatrophie* in Frage. Diese Form kennzeichnet sich auch in der Pathologie der menschlichen Nebennierenrinde durch Substanzschwund, Fibrosierung, zum Teil Hyalinisierung der Zellen und Verlust der zonalen Gliederung (Dietrich und Siegmund, Tonutti, Weber, Kraus u. a.). Dabei werden für das Entstehen der primären Rindenatrophie (auch zytotoxische Schrumpfnebenniere oder schwielige Umwandlung genannt) auf Grund von beobachteten Rundzellinfiltraten, CE-Proliferationen und eventuellen Hämorrhagien oft Entzündungsprozesse verantwortlich gemacht (in Dietrich und Siegmund und in Tonutti aufgeführt). Jedoch wird an dieser Auffassung auch lebhaft Kritik geübt (Kraus, Tonutti, Dietrich und Siegmund). Die primäre Rindenatrophie soll auch angeboren vorkommen (genuine Rindenatrophie Kraus) und ebenfalls durch hypertrophierte Rindenepithelien und lockere Fibrose gekennzeichnet sein (Sikl). Bei der primären Rindenatrophie des Menschen werden immer wieder die Gebiete mit hypertrophischen Zellen als typisch für die Atrophie hervorgehoben (Sloper, Friedmann, Sikl u. a.). Unserer Meinung nach handelt es sich aber um einen Kompensationsversuch unspezifischer Art, wie wir das auch im Verlaufe anderer chronischer Erkrankungen beobachten können (Lindt).

Friedmann gibt eine ganze Reihe verschiedener Erscheinungsformen an, wobei man aber den Eindruck hat, es handle sich nur um verschiedene Grade der Atrophie und der versuchten kompensatorischen Hyperplasie.

b) Die *hypophysenbedingte* Rindenatrophie (= sekundäre Rindenatrophie). Längerer Hypophysenausfall (Fehlen des adrenokortikotropen Hormones) verursacht deutliche regressive Transformation mit Breitenzunahme von Glomerulosa und Retikularis auf Kosten der Fasciculata. Das heißt, die

Struktur bleibt erhalten trotz Atrophie der Zellen, im Gegensatz zu der primären Rindenatrophie (Tonutti, Fetzer, Bachmann). Die Atrophie verläuft bei hypophysektomierten Ratten nach Cretuly (zit. nach Bachmann) folgendermaßen: nach einer Woche nahezu und nach zwei Wochen totale Atrophie. Gewichtsabnahme zwischen 60–70 Prozent. Das Mark soll hier, wie bei der genuinen Atrophie, vollständig erhalten bleiben, im Gegensatz zu der zytotoxischen Schrumpfnebenniere, wo auch eine Markfibrose beobachtet wird (Tonutti, Kraus).

c) *Rindenatrophie durch langdauernde Cortisongaben.* Diese Atrophie ist eigentlich auch eine sekundäre, da durch Cortisongaben die ACTH-Ausschüttung unterdrückt ist. So wird die Nebennierenrinde nicht mehr zur Ausschüttung veranlaßt, und es kommt zur Unterfunktionsatrophie mit den oben beschriebenen Veränderungen (Tonutti 1952 und 1956). Beim ersten Fall ist die Beurteilung, ob eine primäre oder sekundäre Rindeninsuffizienz vorliegt, sehr schwierig. Nach der Literatur (s. oben) könnte eine sekundäre Insuffizienz anhand der Morphologie wohl in Frage kommen: Die regressive Transformation ist deutlich, die Zonierung vorhanden, keine vermehrte Kapselaktivität und ein ruhendes, gut ausgebildetes Mark. Der Hund hat etwas mehr als einen Monat Cortisontabletten erhalten.

Jedoch war die klinische Nebenniereninsuffizienz vor der Cortisonbehandlung diagnostizierbar. In den Nebennieren ist eine beginnende Fibrosierung vorhanden. Die folgenden Möglichkeiten sind in Betracht zu ziehen:

1. Hypophysäre innersekretorische Störung. Leider wurde der Hund erschossen, so daß eine histologische Untersuchung der Hypophyse nicht mehr möglich war.

2. Primäre Rindeninsuffizienz, wobei die klinischen Störungen vor der morphologischen Manifestation auftraten, wie das auch bei andern Hunden zu beobachten war (z.B. beim euthanasierten Ileus-Hund 675/57; vgl. Freudiger, Freudiger und Lindt).

3. Schon früher waren klinische Addisonerkrankungen ohne nennenswerte Veränderungen an den Nebennieren beobachtet worden (Dietrich und Siegmund, Kraus).

4. Genuine Nebennierenatrophie. Es fällt auf, daß es sich von den neun hier publizierten Fällen bei zwei Tieren um Chow-Chows handelt. Ein dritter Chow-Chow (hier nicht verwertet, weil sowohl das klinische wie das pathologisch-anatomische Bild durch andere Erkrankungen zu sehr gestört war: ausgeprägte chronische Nephritis, Thyreoidea-Karzinom mit Lungenmetastasen, chronische Prostatitis, chronische Myokarditis) zeigte ebenfalls viel zu kleine und im histologischen Bild sklerotische Nebennieren. An die Möglichkeit einer Rassendisposition ist somit zu denken, insbesondere auch, da wir relativ wenige Chow-Chows in Behandlung oder zur Sektion erhalten.

Bei den andern Tieren stimmen die morphologischen Erscheinungen mit den in der Literatur (Tonutti, Kraus, Dietrich und Siegmund-

Sloper, Friedmann) beschriebenen primären Nebennierenrindenatrophien überein: zunehmende Fibrose, zunehmende Unruhe in der Kapsel, zunehmende Atrophie des Rindenepithels (wobei zum Teil nur die Kapillargerippe mit etwas verquollenen Kollagenfasern umgeben sind), teilweise Infiltration von unreifen Rundzellen (die wir als perivaskuläre, unreife Regenerationsversuche beurteilen) und polymorphkernige Leukozyten, Schwinden bis vollständige Vernichtung der Zonenstruktur. Nach unsern Beobachtungen scheint diese Vernichtung so zustande zu kommen, daß Retikularis und Fasciculata total atrophieren, während die Glomerulosa noch eine Zeitlang vorhanden ist. In dieser Zeit beginnen streifig und herdförmig die unreifen Keimzonen der sudanophoben Zone und des subkapsulären Blastems zu wuchern und auch Lipoide zu speichern. Diese Kompensationshyperplasien haben wir auch bei starkem Anstieg des Hormonbedarfs bei chronischen Erkrankungen beobachtet (Lindt). Bachmann berichtet über diese Regenerationsmöglichkeiten bei schweren Hypoxien. Neben grobtropfigen Lipoidentartungen und neben vakuoligen Plasmadegenerationen konnten wir auch hyaline Degeneration des Zellplasmas beobachten, ähnlich wie es Dietrich und Siegmund, Friedmann, und Kraus beschreiben, jedoch nicht wie die «Schalenkugeln», die Weber beschreibt.

Kompensationsversuche kommen nicht nur in Form von Hyperplasien, sondern auch, wie schon erwähnt, als Hypertrophien vor. Beide Erscheinungen sind unspezifisch und lassen sich mehr oder weniger deutlich bei allen vermehrten Rindenbeanspruchungen finden.

Es konnten histologisch keine Anzeichen gefunden werden, daß die primären Nebennierenveränderungen auf Grund von herdförmigen Nekrosen und Blutungen, wie sie akute Infektionen und Intoxikationen verursachen, entstanden wären. Vielmehr scheint die Ursache allgemein gefäßbedingt zu sein. Der Beginn der Fibrose ist deutlich im stärkst durchbluteten Rindengebiet, nämlich in der Retikularis und etwas später von der Kapsel und der Arcuata her.

In den meisten Publikationen (Kraus, Tonutti u. a.) wird das Mark als nicht verändert beschrieben, da Chromaffinität vorhanden und die Größe auffallend ist. Die Größe ist aber meist nur auffallend, wenn die Rinde geschwunden ist. In unsern Fällen ist laut den Wägungen das Mark auch verkleinert und oft auch nicht funktionstüchtig. Mit zunehmender Rindensklerose nimmt auch die Markfibrose zu. Ein Rinden-Mark-Synergismus ist bei Nebennierenatrophien also vorhanden, ebenso wie bei andern Erkrankungen (Lindt 1958, Lindt 1959), wenn auch nicht so offensichtlich.

Zusammenfassung

Es wird die Histopathologie der Nebennieren von 3 Hunden mit akuter Nebennierenrindeninsuffizienz, bedingt durch Ileus, beschrieben. Die entstandenen Veränderungen (Hämorrhagien, Nekrosen), wie sie bei Infektionskrankheiten bekannt sind, vermochten eine klinische Nebenniereninsuffizienz hervorzurufen.

Ein vierter Hund mit klinischem Rindenniederbruch zeigte eine atrophisch-nekrotische Nebennierenrinde mit Kompensationshyperplasien, bei dem es erst bei weiterer Belastung zur akuten Addisonkrise kam.

Von 5 Hunden mit chronischer Rindeninsuffizienz litten vier an primärer Rindenatrophie. Die Morphologie ist ähnlich derjenigen bei entsprechenden Fällen des Menschen: Epithelatrophie, Sklerose, Aufhebung der Zonierung. Bei einem Fall können wir die Frage, ob es sich um eine primäre oder sekundäre Rindeninsuffizienz handelt, nicht entscheiden.

Bei Chow-Chows besteht der Verdacht auf eine Rassendisposition für Rindeninsuffizienzen.

Als Ursachen für Rindenatrophien kommen weniger vorausgegangene Schäden durch Infektionskrankheiten in Betracht als gefäßbedingte Einflüsse.

Ein Rinden-Mark-Synergismus ist bei Nebennierenatrophie vorhanden.

Résumé

Description de l'histo-pathologie des capsules surrénales de 3 chiens atteints d'insuffisance du cortex surrénal, due à un iléus. Les lésions subséquentes (hémorragies, nécroses) telles qu'elles se présentent lors de maladies infectieuses, ont eu pour conséquence une insuffisance surrénale.

Un quatrième chien à hernie surrénale présentait un cortex atropho-nécrotique avec hyperplasies compensatrices; il fit plus tard une crise d'Addison. Sur 5 chiens atteints d'insuffisance chronique corticale, 4 souffraient d'atrophie corticale primaire. La morphologie est, à cas égaux, semblable à celle de l'homme: atrophie de l'épithélium, sclérose. Dans un cas, nous n'avons pu décider s'il s'agissait d'une insuffisance primaire ou secondaire.

Chez les Chow-Chow on suppose qu'il s'agit d'une prédisposition à l'insuffisance corticale. Les lésions primaires dues aux maladies infectieuses entrent moins en ligne de compte en tant que causes des atrophies corticales que des influences vasculaires.

On observe une synergie corticale lors d'atrophie surrénale.

Riassunto

Si descrive l'istopatologia dei surreni in 3 cani con insufficienza della zona corticale, causata da ileo. Le lesioni che si erano formate (emorragie, necrosi), simili a quelle note nelle malattie infettive, furono in grado di causare un'insufficienza clinica dei surreni.

Un quarto cane, con rottura clinica della corticale, presentò una corteccia surrenale atrofico-necrotica con iperplasie compensatorie, nella quale rottura solo in seguito si arrivò ad una crisi acuta del morbo di Addison. Dei 5 cani con insufficienza cronica della corticale, 4 soffrirono di atrofia primaria di tale zona. La morfologia è simile a quella dei casi corrispondenti dell'uomo: atrofia dell'epitelio, sclerosi, soppressione della zona affetta. In un caso non possiamo decidere se si trattò di un'insufficienza primaria o secondaria della zona corticale.

Nel cane Chow-Chow esiste il sospetto di una disposizione razziale per l'insufficienza della corticale. Le cause delle atrofie corticali non derivano solo da danni determinati da malattie infettive, ma più da influenze di origine vascolare.

Nell'atrofia dei surreni si verifica un sinergismo cortico-midollare.

Summary

Description of the histo-pathology of the adrenals in three dogs with acute insufficiency of the adrenal cortex caused by ileus. The hemorrhagies and necrotic

alterations, as observed in the cortex during infection diseases were able to cause the clinical picture of adrenal cortex insufficiency.

In another dog with this kind of abnormities with Addison crisis atrophic necrosis of the adrenal cortex with compensatory hyperplasia were observed. Of 5 dogs with chronic insufficiency of the adrenal cortex 4 showed primary cortical atrophy. The morphology is the same as in analogous cases in men: Atrophy of the epithelium, sclerosis, disappearance of the zone limits. In one case the question whether primary or secondary insufficiency was not solved.

In Chow-Chow's there is suspicion of racial disposition for cortical insufficiency.

The causes of cortical atrophy are rather abnormities of the vessels than infectious diseases. There exists a medullar-cortical synergism in cases of adrenal atrophy.

Schrifttum

Bachmann R.: In: Handbuch der mikroskopischen Anatomie des Menschen. Hrsg. v. Möllendorff und Bargmann, *6*, Teil 5. Die Nebennieren. Berlin, Göttingen, Heidelberg, 1954. – Ders.: Veränderungen der Nebennierenrinde des Hundes bei akuter und chronischer Kreislaufbelastung. Z. Zellforschg. *38*, 1953. – Ders.: Normale Anatomie der Nebennieren. Verh. dtsch. Ges. Pathol. 36. Tagung, 1953. – Bennett W. A.: Histopathologische Veränderungen in den Nebennieren und im Hypophysenvorderlappen von Patienten nach Cortisonbehandlung. J. Bone Surg. *36* A, 1954. – Brown-Séquard E.: Arch. gén. de Méd. 8. *385*, 1856. – Cretuly: zit. nach Bachmann 54. – Dietrich G. und Siegmund H.: In: Handbuch der speziellen pathologischen Anatomie. Hrsg. v. Henke-Lubarsch. *8*. Drüsen mit innerer Sekretion. Berlin, 1926. – Donnell W. M., Fajans S. S. and Weinbaum J. G.: Human adrenal cortex after administration of ACTH and Cortisone. Arch. int. Med. *88*, 1951. – Felix-Davies D.: Addison's disease presenting as loss of weight without pigmentation. Proc. Roy. Soc. med. *48*, 1955. – Fetzer S.: Plasmalogen-Studien an der Nebennierenrinde. Endokrinologie, *30*, 5/6, 1953. – Freudiger U.: Der ACTH-(Thorn)-Test bei Hunden. Schweiz. Arch. Tierheilk. *100*, 6, 1958. – Freudiger U. und S. Lindt: Die chronische Nebennierenrindeninsuffienz des Hundes. Schweiz. Arch. Tierheilk. *100*, 7, 1958. – Dies.: Die akute Nebennierenrindeninsuffizienz des Hundes. Schweiz. Arch. Tierheilk. *100*, 8, 1958. – Friedman N. B.: The pathology of the adrenal gland in Addison's disease. Endocrinology, *42*, 1948. – Griem W.: Die Nebennierenveränderungen beim enzootischen Herztod der Schweine. Dtsche Tierärzt. W'schr. *61*, 1954. – Ders.: Pathologisch-anatomische Veränderungen der Nebennieren bei Schweinepest. Monatshefte Vet. Med. *9*, 1954. – Ders.: Nebennieren und toxische Leberdystrophie. Monatshefte Vet. Med. Jg. 12, Nr. 23, 1957. – Günther P.: Neue biologische Gesichtspunkte zur Ätiologie und Therapie der Hundestaupe. Tierärztl. Umschau, 1948. – Hoff F.: Klinische Physiologie und Pathologie. 4. Aufl. Stuttgart, 1954. – Kraus E. J.: Zur Pathologie des Morbus Addisoni. Beitr. pathol. Anat. *78*, 1927. – Labhart A.: Die Klinik der innern Sekretion. Berlin, Göttingen, Heidelberg, 1957. – Langlois, zit. nach Dietrich und Siegmund. – Lewis L., Yee J., Hacker L. A. and Eisen G.: Fatal adrenal cortical insufficiency precipitation by surgery during prolonged continous cortisone treatment. Annals int. med. *39*, 1953. – Liebegott G.: Die Pathologie der Nebennieren. Verh. dtsch. Ges. Pathol. 36. Tagung. 1953. – Ders.: in: Pathologie der Laboratoriumstiere. Hrsg. v. Cohrs, Jaffé, Meessen. Berlin, Göttingen, Heidelberg, 1958. – Lindt S.: Über absolute und relative Größe und Histologie von Nebennierenrinde und -mark des Hundes. Schweiz. Arch. Tierheilk. *100*, 10, 1958. – Ders.: Untersuchungen über die Morphologie der Hundenebenniere bei verschiedenen Krankheiten. Preisaufgabe der Vet. Med. Fakultät der Universität Bern. – Lithander A.: Acute adrenal insufficiency in rabbits produced by some bacterial toxins. Acta med. Scand, *160*, 1945. – Matthias D.: Das histologische Verhalten der Nebenniere bei Schweinepest. Arch. exp. Vet. Med. *8*, 1954. – Ders.: Histomorphologie und Dynamik der Nebennieren des Schweines bei einigen Viruskrankheiten und beim Kollaps. Arch. exp. Vet. Med. *11*, 1957. – Ders.: Histomorphologie und Dynamik der Nebennieren des Hundes bei Staupe und Tollwut sowie beim Kollaps. Arch. exp. Vet. Med. *11*, 1957. – Morelli A. e Preziosi: P. Modificazione istochimiche surrenaliche nell'itossicazione di plombo tetraetile. Fol. med. (Napoli) *37*, 1954. – Pfeiffer und Jarisch: Über die Veränderungen des Nebennierenorgans nach nervösen und toxischen Schädigungen. Z. exp. Med. *10*, 1920. – Proctor E. L. and Rawson A. J.: Nebennierenuntergang nach Behandlung mit Cortison und ACTH. Amer. J. Clin. Pathol. *21*, 1950. – Sadownikow N.: Über die Veränderungen

der Nebennieren bei akuten toxischen Infektionen. Virchow's Archiv, *317*, 1949/50. – Sikl H.: Addison's disease due to congenital hypoplasia of the adrenals in an infant aged 33 days. J. Pathol. *60*, 1948. – Silbermann, Rowntree and Orenstein: Besserung der Addisonschen Krankheit, verursacht durch diffuse vaskuläre Gefäßerkrankung. Ann. int. Med. *32*, 1950. – Sloper J. C.: The pathology of the adrenals, thymus and certain other endocrine glands in Addison's disease. Proc. Roy. Soc. Med. *48*, 1955. – Testini A.: Le alterazioni istologiche surrenali nella occlusione intestinale alta acuta sperimentale. Soc. Ital. Biol. Sper. *26*, 1950. – Thaddea S.: Nebennierenfunktion unter klinischen und therapeutischen Gesichtspunkten. Dtsche med. W'schr. 1936. – Tonutti E.: Zum Problem des Mechanismus der Diphterie-Toxin-Wirkung. Behringwerk-Mitteilungen. *25*, 1952. – Ders.: Experimentelle Untersuchungen zur Pathophysiologie der Nebennierenrinde. Verh. dtsch. Ges. Pathol. 36. Tagung. 1953. – Ders.: in: Lehrbuch der speziellen pathologischen Anatomie. Hrsg. v. Kaufmann und Stämmler, *1*, 2. Hälfte. Die Nebennieren. Berlin, 1956. – Weber H. W.: Über eine seltsame Umwandlungsform der Nebennierenrindenepithelien beim Morbus Addison. Frankf. Z. Pathol. *63*, 1952. – Wiesel: zit. nach Dietrich und Siegmund.

Aus dem Institut für Tierzucht der Universität Bern
(Leiter: Prof. Dr. W. Weber)
und der Schweizerischen Herdebuchstelle für das Simmentaler Fleckvieh, Bern
(Leiter: Dr. E. Jenni)

Allgemeine Leistungseigenschaften beim Simmentaler Fleckvieh in Berg- und Talgenossenschaften

Fritz Wittwer

Einleitung

In der Rindviehzucht unterscheiden wir allgemeine und spezielle Leistungseigenschaften. Zu den allgemeinen Leistungen gehören Lebensdauer, Fruchtbarkeit und Aufzuchtvermögen, zu den speziellen Milchertrag, Mastfähigkeit und Arbeit. Die allgemeinen Leistungseigenschaften sind wichtige Kennzeichen einer Rasse. Namentlich fallen sie für den Bergbauern in Betracht, dessen wirtschaftliche Existenz weitgehend auf der Aufzucht basiert, während beim Flachlandbauern die Milchproduktion zur Haupteinnahme wird.

Die allgemeinen Leistungseigenschaften sind beim Simmentaler Fleckvieh bisher nur in Arbeiten untersucht worden, die sich auf bestimmte Spezialfragen bezogen. Deshalb war es auch schwierig, diesbezügliche Literatur zu finden. Beim schweizerischen Braunvieh sind diese Verhältnisse mehr untersucht worden.

Meine Untersuchungen bezweckten die Feststellung der allgemeinen Leistungseigenschaften beim Simmentaler Fleckvieh sowie deren Variation in Berg- und Talgenossenschaften. Einschränkend sei erwähnt, daß mein Material nur aus drei Viehzuchtgenossenschaften stammt und deshalb eine verhältnismäßig kleine Population erfaßt. Die Resultate sollen nicht ohne weiteres verallgemeinert werden.