

**Zeitschrift:** Schweizer Archiv für Tierheilkunde SAT : die Fachzeitschrift für Tierärztinnen und Tierärzte = Archives Suisses de Médecine Vétérinaire ASMV : la revue professionnelle des vétérinaires

**Band:** 102 (1960)

**Heft:** 3

**Artikel:** Chronisch-interstitielle Pneumonie mit Adenomatose bei Rindern im Kanton Uri

**Autor:** Luginbühl, H.

**DOI:** <https://doi.org/10.5169/seals-588946>

### **Nutzungsbedingungen**

Die ETH-Bibliothek ist die Anbieterin der digitalisierten Zeitschriften. Sie besitzt keine Urheberrechte an den Zeitschriften und ist nicht verantwortlich für deren Inhalte. Die Rechte liegen in der Regel bei den Herausgebern beziehungsweise den externen Rechteinhabern. [Siehe Rechtliche Hinweise.](#)

### **Conditions d'utilisation**

L'ETH Library est le fournisseur des revues numérisées. Elle ne détient aucun droit d'auteur sur les revues et n'est pas responsable de leur contenu. En règle générale, les droits sont détenus par les éditeurs ou les détenteurs de droits externes. [Voir Informations légales.](#)

### **Terms of use**

The ETH Library is the provider of the digitised journals. It does not own any copyrights to the journals and is not responsible for their content. The rights usually lie with the publishers or the external rights holders. [See Legal notice.](#)

**Download PDF:** 06.10.2024

**ETH-Bibliothek Zürich, E-Periodica, <https://www.e-periodica.ch>**

### Zitierte Literatur

- [1] Bruce W. N., 1950: Pest Control. 18, 9–15. – [2] Decker G. C. and Bruce W. N., 1952: Amer. Jl. Trop. Med. Hyg. 1, 396–402. – [3] Deonier C. C. and Richardson C. H., 1935: Ann. Entomol. Soc. America. 28, 467–474. – [4] Fraenkel G., 1940: Jl. expt. Biol. 17, 18–29. – [5] Haslinger F., 1935: Zeitschr. f. vergl. Physiol. 22, 614–640. – [6] Hewitt C. G., 1914: Trans. R. Soc. Canada. Ser. III. 8–25. – [7] Kilpatrick I. W., 1955: Amer. Jl. Trop. Med. Hyg. 4, 758–761. – [8] Kilpatrick I. W. and Schoof H. F., 1956: U.S. Dept. Health, Education and Welfare, Health Service. Vol. 71, 144–150. – [9] Kocher C., Roth W. und Treboux I., 1952: Anzeiger für Schädlingskunde. 24, 18–25. – [10] Langford G. S., Johnson W. T. and Harding W. C., 1954: Jl. Econ. Entom. 47, 438–441. – [11] Maier P. P. and Mathis W., 1955: U.S. Dept. Health, Education and Welfare, Publ. Health Service, From modern Sanitation, April 1955. 4 Seiten. – [12] Minnich D. E., 1926: Biol. Bull. 51, 166–178. – [13] Minnich D. E., 1929: Zeitschr. f. vergl. Physiol. 11, 1–55. – [14] Reiff M., 1957: Verh. Schweiz. Naturf. Ges. Neuenburg, S. 316. – [15] Reiff M., 1956: Revue Suisse zool. 63, 317–321. – [16] Thompson R. K., Whipp A. A., Davis D. L. and Batte E. G., 1953: Jl. Econ. Entom. 46, 404–409. – [17] Wiesmann R., 1947: Mitt. Schweiz. Entom. Ges. 20, 484–506. – [18] Wiesmann R., 1958: Verh. Schweiz. Naturf. Ges. Glarus. S. 318. – [19] Wiesmann R., 1958: 14. Verh. ber. Deutschen Gesellsch. angew. Entomol. 1957. S. 18–28.

---

Aus der veterinär-ambulatorischen Klinik der Universität Bern  
(Direktor: Prof. Dr. W. Hofmann)

## Chronisch-interstitielle Pneumonie mit Adenomatose bei Rindern im Kanton Uri

### II. Teil

Von H. Luginbühl

#### 1. Pathologische Veränderungen bei der Urner Pneumonie

##### A. Makroskopische Läsionen

Bei relativ kurzer Krankheitsdauer, das heißt im akuten bis subakuten Stadium der Pneumonie sind die makroskopischen Veränderungen nicht mit Sicherheit von denjenigen einer typischen oder bakteriellen Bronchopneumonie zu unterscheiden. In den bis heute zur Beobachtung gekommenen Fällen von akuter bis subakuter Urner Pneumonie sind die für charakteristisch gehaltenen Veränderungen dieses respiratorischen Leidens (vgl. mikroskopische Beschreibung) teilweise von sekundären Infektionen überschattet. Eindrucksvoll und unterschiedlich zur Bronchopneumonie ist ein sehr ausgeprägtes interstitielles Emphysem, welches im subpleuralen Gewebe und in den interlobulären Septen aller Lungenlappen in verschiedenen Stadien des Krankheitsablaufes beobachtet werden kann (vgl. Abb. 6 bis 8).

In den von uns untersuchten Fällen waren die vorderen und unteren Lungenabschnitte, das heißt die Spitzen-, Herz- und Anhangslappen, immer

pneumonisch verändert. Öfters erfaßt die Pneumonie auch die vorderen und unteren Partien sowie zerstreute Läppchen und Läppchengruppen der Zwerchfellappen.

Bei frühen Fällen ist ein Drittel bis ein Viertel der Spitzen- und Herzlappen konsolidiert. Zwischen pneumonischen Läppchengruppen von dunkelroter bis rotgrauer Farbe fallen einzelne lufthaltige Läppchen und Läppchengruppen durch helle Farbe auf (Abb. 5). Wie die Oberfläche sieht auch die Schnittfläche, infolge der dunklen konsolidierten und hellen lufthaltigen Läppchen, gescheckt aus. Von der Schnittfläche pneumonischer Bezirke und deren Umgebung tropft blutgefärbte Flüssigkeit. Die Lumina kleinerer und größerer Bronchien sind leer oder enthalten kleine Mengen von viskösem Schleim. Schleimig-eitriges Exsudat kann nur bei sekundärer Bronchopneumonie abgepreßt werden.

Bei ausgedehnter Pneumonie sind die Spitzen-, Herz- und Anhangslappen praktisch vollständig konsolidiert, nur einzelne helle, emphysematöse Läppchen sind nicht ins entzündliche Geschehen einbezogen. Dazu sind auch mehr oder weniger große Läppchengruppen der Zwerchfellappen nach oben erwähneter Verteilung pneumonisch.

In den ältesten von uns beobachteten Fällen mit klinischen Symptomen (Husten) während mehr als eines Jahres sind große Bezirke der Zwerchfellappen und dementsprechend bis zur Hälfte der ganzen Lungensubstanz entzündlich verändert. Auch bei langer Krankheitsdauer bestehen keine makroskopisch sichtbaren Läsionen in den Bronchien. Das pneumonische Lungengewebe ist von mäßig bis stark erhöhter Konsistenz. Es fühlt sich fleischig bis fibrös hart an. Die Farbe ist über ausgedehnten Bezirken eintönig hellrosa bis graurot. Das Gewebe ist schwer und sinkt im Wasser. Auffällig ist auch hier das interstitielle Emphysem, welches gesunde und kranke Lungenteile erfaßt. Auch alveoläres Emphysem und Atelektasen können beobachtet werden. Das alveoläre Emphysem tritt aber quantitativ neben dem interstitiellen stark in den Hintergrund. Lappenteile, Läppchengruppen und einzelne Läppchen sind durch breite Septen mit riesigen Luftblasen (bis 8 cm Durchmesser) voneinander getrennt. Auch im subpleuralen Interstitium sind Bläschen und Blasen verschiedener Größe sichtbar (Abb. 6 bis 8).

Die Pleura ist über dem chronisch-pneumonischen Gewebe weißlichgrau verdickt, aber glatt. Dadurch ist das Läppchenmuster oft über große Flächen unsichtbar. Pleuritische Exsudat und Adhäsionen fehlen. In einem Einzelfall schien eine Pleuraverwachsung nicht im Zusammenhang mit der Urner Pneumonie zu stehen.

Die bronchialen und mediastinalen Lymphknoten sind entsprechend der Ausdehnung und Dauer der Pneumonie reaktiv hyperplastisch (markig) geschwollen und können das Zwei- bis Dreifache ihrer normalen Größe erreichen. Bei Pneumonien, die von einem hochgradigen interstitiellen Emphysem begleitet sind, können auch die Lymphknoten stark emphysematös verändert sein (Abb. 9, vgl. Jarrett, 1957).

Nach den bisherigen Erfahrungen besteht eine gewisse Parallelität zwischen Dauer der Krankheit und Ausdehnung der Läsionen gemessen an den Gewebsreaktionen. In manchen Fällen stimmt die Ausdehnung der Läsionen und die Gewebsreaktion auch überein mit der Dauer der klinischen Beobachtungen, oft jedoch liegt letztere stark unter der durch die pathologischen Veränderungen wahrscheinlich gemachten Krankheitsdauer.

### *B. Histopathologische Veränderungen*

Nach unseren bisherigen Untersuchungen sind die Veränderungen bei der Urner Pneumonie auf die Lunge beschränkt. In den oberen Atemwegen sowie in den übrigen Organen der Brust- und Bauchhöhle konnte nichts beobachtet werden, was im Zusammenhang mit der Pneumonie zu stehen scheint.

Das Lungengewebe wurde in Formalin fixiert und in Paraffin eingebettet. Die Schnitte wurden mit den folgenden Färbungen und histochemischen Methoden behandelt: Hämalaun-Eosin, Van Gieson (v.G.), PAS, Gram, Eosin-Phloxin-Tartrazin (Lendrum), Methylenblau-Eosin (Mann), Feulgen-Reaktion, Panoptische Färbung.

Es soll im folgenden an Hand von Querschnittsbildern der histologischen Veränderungen versucht werden, den Krankheitsablauf in Stadien einzuteilen.

#### *a) Atypische Pneumonie mit beginnender Alveolarzellproliferation (Frühstadium)*

Die Bronchien sind frei von eitrigem Exsudat. Ihr spärlicher Inhalt besteht hauptsächlich aus Trümmern von desquamierten Epithelzellen. Die Bronchialepithelien weisen keine morphologischen Veränderungen auf, dagegen die Wand vieler mittelgroßer und kleiner Bronchien eine leichte lympho-plasmozytäre Infiltration. Das peribronchiale Interstitium ist vermehrt mit Rundzellen durchsetzt, und in den peribronchialen Lymphfollikeln sind Zeichen einer reaktiven Hyperplasie zu sehen. An größeren und kleineren Arterien fehlen nachweisbare Veränderungen, während Media und Intima der Arteriolen hyalin verquollen sind. Die PAS-positive «fibrinoide» Substanz wölbt sich ins Lumen vor, welches dadurch auf einen Bruchteil seiner normalen Größe reduziert wird (Abb. 12).

Im nicht entzündlich veränderten Lungenparenchym wechseln, neben normalen, emphysematöse Stellen mit atelektatischen, im entzündeten sind die Bronchioli respiratorii, die Ductus alveolares und viele Alveolen mit einer hyalinen, eosinophilen Membran (HE-Färbung) austapeziert. Diese homogene Membran variiert in ihrer Breite von einer kaum feststellbaren Schicht bis zu einer breiten, einen großen Teil der Lumina ausfüllenden Auflagerung (Abb. 10). An diese hyaline Membran ist, einzeln zerstreut oder gehäuft, lumenwärts unregelmäßig faseriges, mycelähnliches Material angelagert. Es ist basophil (HE-Färbung), PAS-positiv und Feulgen-positiv (Abb. 10 und 11).



Die Feulgen-Reaktion ist eine histochemische Reaktion zur Darstellung der Thymonukleinsäure, und da dieser Stoff nur in den Kernen enthalten ist, darf man sie als spezifische Reaktion für das Chromatin ansehen (F. Roulet, 1948).

Es scheint sich also um degenerierendes Kernmaterial zu handeln, dessen Herkunft nicht sichergestellt ist. Wahrscheinlich stammt es von desquamierten Alveolarepithelien und -phagozyten (vgl. Jarrett, 1957 b, und Hadders und Dirken, 1955). Viele Lumina enthalten desquamierte Zellen, Ödemflüssigkeit und bisweilen auch Fibrin. Polymorphkernige Leukozyten fehlen oder sind nur in geringer Zahl anzutreffen.

Die Alveolarepithelien sind in der mittleren Zone zwischen Bronchiolus und Läppchenperipherie unauffällig. Hingegen ist in den peribronchiolären und peripheren Alveolen eine Alveolarepithelproliferation festzustellen (Abb. 14 und 15). Solche Alveolarwände sind mit einzelnen geschwollenen Alveolarwandzellen mit auffällig chromatinreichen Kernen und stellenweise mit Bändern von mehreren epithelähnlichen Zellen ausgekleidet. Die proliferierten Zellen variieren in Form und Größe von flachen, eher plasmaarmen mit großen, runden, ins Lumen hineinragenden Kernen, zu plasmareichen, kuboidalen. Hier und dort findet man Kerne im Zustand der Teilung. Vollständig ausgekleidete oder epithelisierte Alveolen sind eher selten. Intranukleäre oder zytoplasmatische Einschlüsse konnten weder in proliferierten Alveolarwandzellen noch in Kapillarendothelien nachgewiesen werden.

Die Alveolarepten sind verbreitert durch Verquellung des interstitiellen Gewebes, Ödem, bisweilen auch Fibrinausschwitzung, durch kapilläre Hyperämie, Rundzellen und eosinophile Leukozyten. Vielerorts sind die interalveolären Lymphspalten stark dilatiert.

Die Interlobularsepten sind mächtig verbreitert, einerseits durch hochgradiges interstitielles Emphysem (wobei sich die Luft entweder in stark dilatierten Lymphgefäßen oder frei im Interstitium zwischen auseinandergedrängten Zellen oder Fasern befindet [Abb. 8]), andererseits durch Ödem, Fibrinaustritt, vermehrte Füllung der Gefäße, Rundzellularinfiltrate, Histiozyten und eosinophile Leukozyten (Abb. 14). Neutrophile Leukozyten sind auch hier nur einzelne anzutreffen. Im Lumen und an der Wand von emphysematös dilatierten Lymphgefäßen sitzen mehrkernige Riesenzellen. (Vgl. Nieberle und Cohrs, 1954, unter Intestinalemphysem.)

Auch die Pleura ist durch Emphysem und entzündliches Geschehen stark verbreitert.

Die mediastinalen und pulmonalen Lymphknoten befinden sich im Zustand der akuten bis subakuten Lymphadenitis und der reaktiven Hyperplasie des lymphatischen Gewebes. Die Entzündung spielt sich vor allem in den weit erscheinenden Sinus ab (Abb. 16), welche neben etwas vermehrten Plasmazellen und eosinophilen Leukozyten verstreut neutrophile Leukozyten aufweisen.

*Zusammenfassend kann gesagt werden, daß histopathologisch das Bild einer akuten bis subakuten, nichteitrigen Pneumonie vorliegt, die gekennzeichnet ist*

*durch hyaline Membranen, Ödem und Fibrinausschwitzung, Alveolarzelldesquamation und -proliferation, interstitielles Infiltrat und Emphysem.*

In einem Teil der Fälle sind diese charakteristischen Veränderungen gebietsweise oder überall durch jene einer sekundären bakteriellen Bronchopneumonie überlagert (Abb. 13).

*b) Subakute bis chronische interstitielle Pneumonie mit lobulärer Epithelisation (mittleres Stadium)*

Die Bronchien enthalten in Lyse begriffene desquamierte Epithelzellen und Schleim und bei zusätzlicher Sekundärinfektion auch eitriges Exsudat. Das Bronchialepithel ist aktiviert. Das Protoplasma ist vakuolig, die Kerne manchmal sichelförmig und an die Wand gedrückt (Siegelringzellen). Die Wände mancher mittelgroßer und kleinerer Bronchien sind von Plasmazellen und Lymphozyten durchsetzt (Abb. 17). Das peribronchiale Interstitium ist durchsetzt mit kleinen Rundzellen, großen mononukleären Zellen und einzelnen eosinophilen Leukozyten. Selten trifft man zweikernige Plasmazellen an. Neben proliferativen Veränderungen an Kapillarendothelien ist eine Zubildung von Fibroblasten und Fibrozyten zu verzeichnen. Die peribronchialen Lymphfollikel sind vergrößert. Diese bronchialen und peribronchialen Veränderungen sind in Fällen mit übereinstimmenden Parenchymläsionen graduell sehr unterschiedlich.

Arterien und Arteriolen sind morphologisch normal, nur ganz ausnahmsweise ist eine arterioläre Mediaverquellung zu finden.

Hyaline Membranen in Alveolargängen und Alveolen sind schmal, weniger ausgeprägt und nicht mehr häufig. Feulgen-positives Material scheint zu fehlen. Die Alveolen sind vielerorts ohne Inhalt, können aber auch mit desquamierten Zellen gefüllt sein, welche in Form und Struktur identisch mit festsitzenden proliferierten Alveolarepithelien oder aber abgerundet sind und einen pyknotischen Kern enthalten. Dieser Zelltyp ist reich an vakuolisiertem schaumigem Zytoplasma, welches eine fein granulierte retikuläre Struktur aufweist, wobei die Fäden meist radiär vom Kern zur Zellmembran verlaufen (Abb. 20). Er scheint große phagozytäre Potenzen zu besitzen (vgl. El Gazayerli, 1936).

Viel auffälliger als im Frühstadium sind hier die hyperplastischen Erscheinungen an den Alveolarwänden. Während in vielen Läppchen nur eine peribronchioläre und peripherolobuläre Epithelisation vorhanden ist, dehnt sich in anderen Lappenbezirken die adenomatöse Umwandlung über ganze Lobuli aus (Abb. 18 und 19). Wenn auch die meisten Alveolen in den entzündeten Gebieten vollständig epithelial ausgekleidet sind, sieht man doch solche, die nur stellenweise von proliferierten Zellen besetzt sind. Hierbei gilt die fürs erste Stadium gegebene morphologische Beschreibung. Am weitesten fortgeschritten erscheint die Epithelisation immer an der Läppchenperipherie und in Bronchiolusnähe. Hier erreichen die die Alveolen voll-

ständig austapezierenden Epithelzellen eine kuboidale bis prismatische Form. Das Epithel ist immer nur einschichtig. Die meist großen Kerne, reich an grobmaschigem Chromatin, sitzen nahe der Zellbasis. Zwischen wohlgeformten kubischen und prismatischen Zellen liegen hier und dort unförmige anaplastische Riesenzellen mit einem oder mehreren regelmäßigen, zum Teil polyploiden Kernen, mit auffällig großen Nukleolen. Mitotische Kernfiguren sind recht häufig. Riesenzellen mit vakuoligem Plasma können auch in Alveolarlumina liegen.

Wenn auch die proliferierten Zellen nach den verschiedenen zu beobachtenden Entwicklungsstadien, Lage und Form autochthon zu sein scheinen, könnte doch nach Befunden an manchen Endbronchiolen das Epithel auch von diesen aus in die Alveolen hineinwachsen. (Vgl. Friedländer, Wjätten, zit. nach Feyter, 1927, Bell, 1943, Greever et al., 1943, Fanconi, 1956.)

Während mancherorts die Alveolarsepten bei fortgeschrittener Adenomatose nur wenig verbreitert sind, wobei die Verbreiterung durch Kapillarendothelproliferation, Ödem und Infiltrat zustande kommt, sind sie andernorts mächtig verbreitert. Hier findet man Fibroblasten und Fibrozyten in verschiedenen Aktivitätsstadien, und die Zunahme kollagener Fasern ist bereits deutlich. Die aktive lympho- und plasmazytäre Entzündung, also eine chronisch-interstitielle Pneumonie, ist unverkennbar (Abb. 20 und 21). Eosinophile Leukozyten werden nur ausnahmsweise vereinzelt angetroffen, neutrophile fehlen. Die intrapulmonalen, bronchiolären Lymphzentren erscheinen mehr und mehr vergrößert und sind von Plasmazellen durchsetzt.

Auch die interlobulären Septen und die Pleura sind im Zustand einer aktiven chronischen Entzündung und zeigen zunehmende Vermehrung der kollagenen Fasern. Der Serosaüberzug ist überall und in allen Fällen intakt. Extraserosales Exsudat konnte in keinem Falle beobachtet werden.

Die bronchialen und mediastinalen Lymphknoten bieten das Bild der subakuten bis chronischen Lymphadenitis; die Entzündung spielt sich zunehmend in den Marksträngen ab. Die Plasmazellen sind auffällig vermehrt, während neutrophile Leukozyten fehlen.

*Zusammenfassend ist der Prozeß als subakute bis chronische interstitielle Pneumonie mit lobulärer Adenomatose zu bezeichnen, wobei neben stark veränderten Läppchengruppen solche mit nur geringgradigen Veränderungen und andere, die ausschließlich durch Emphysem und Atelektase auffallen, anzutreffen sind.*

c) *Chronische interstitielle Pneumonie von langer Dauer mit lobulärer und lobärer Adenomatose und squamöser Metaplasie der Bronchialepithelien (Spätstadium)*

In den nach morphologischen und meist auch klinischen Daten als langdauernd bezeichneten Fällen sind die vorderen Lappen vollständig und die hinteren wenigstens in größeren Bezirken pneumonisch verändert.



Manche Bronchialwände sind von Plasmazellen und in etwas geringerer Zahl von Lymphozyten durchsetzt, wobei an den Epithelien nur geringe Strukturveränderungen auffallen. Andere mittlere und kleinere Bronchien sind hochgradig lympho- und plasmazytär infiltriert und durch Alteration und reparatorische Fibrose umgebaut (Abb. 22). Neben normalem gestuftem Flimmerepithel gibt es abgeplattete, flimmerhaarlose Epithelien, mit deutlicher Tendenz zur Mehrschichtigkeit. Über abgeplattete polygonale Zellen aufgestuft, können auch hochprismatische, zum Teil noch flimmerhaarbesetzte Zellen gesehen werden (Abb. 23). Außer Bronchien, die gleichzeitig normale und undifferenzierte Epithelzellen aufweisen, sind viele, deren gestuftes Drüsenepithel vollständig in ein vielschichtiges Plattenepithel verwandelt ist. Es hat eine Metaplasie im Sinne der Epidermisierung stattgefunden (vgl. Oberndorfer, 1930). Das Plattenepithel zählt in mittelgroßen Bronchien bis zu 20 Schichten. In kleineren Bronchien und Bronchiolen ist das Lumen durch die fortschreitende Epidermisierung fast völlig ausgefüllt (Abb. 24). Die metaplastischen Epithelzellen sind in Form und Struktur den Zellen des Stratum germinativum und spinosum ähnlich. In den lumennahen Schichten sind häufig intra- und interzelluläre Vakuolen und hier und dort beginnende Keratinisierung zu sehen. In den basalmembrannahen Schichten sind viele Zellen in Teilung begriffen. Diese squamöse Metaplasie wird in größeren und mittleren Bronchien und in den Bronchiolen bis zum Übergang in die Bronchioli respiratorii beobachtet, wo das Epithel plötzlich wieder einschichtig hochprismatisch wird (Abb. 30).

Das peribronchiale und -bronchioläre Interstitium ist durchsetzt mit Plasmazellen, und die intrapulmonalen lymphoiden Zentren sind um ein Mehrfaches vergrößert (Abb. 31).

Die Alveolen haben, soweit sie nicht durch fortgeschrittene interstitielle Fibrose fast vollständig verschwunden sind, eine aus niedrigkuboidalen bis hochprismatischen Epithelien bestehende Auskleidung (Abb. 25, 28). Die Kerne sind nicht mehr so auffällig und sitzen stets an der Zellbasis. Amöboide Plasmafortsätze ragen in die Lumina, so daß die Zellen morphologisch solchen apokriner Drüsen gleichen. Mitosen sind sehr selten. Die Alveolarräume sind unregelmäßig geformt und relativ weit (Abb. 29 und 31). Ein großer Teil von ihnen ist ohne Inhalt, einzelne sind mit desquamierten Zellen, ganz wenige nur mit Granulationsgewebe ausgefüllt, welches wahrscheinlich Zelldetritus organisiert hat.

Die Alveolarepten sind mächtig verbreitert und nehmen den Hauptteil der Läppchen ein. Den quantitativ größten Anteil der Verbreiterung macht die Bindegewebszubildung, die Fibrose, aus (Abb. 29, 32 und 33). Es ist aber nachdrücklich hervorzuheben, daß auch bei stärkster Septumfibrose eine aktive Entzündung fortbesteht, charakterisiert durch ausgeprägte plasm- und lymphozytäre Infiltrate (Abb. 28, 29, 32 und 33). Die reichlich vorhandenen Plasmazellen und Lymphozyten befinden sich stets vorwiegend in der mittleren Zone der verbreiterten Alveolarepten, und die Vernarbung

schreitet unverkennbar von der Peripherie gegen die entzündete Mittelzone der Septen (Abb. 32 und 33). An der Lappenperipherie – in Pleurnähe – ist die Vernarbung so weit fortgeschritten, daß die deformierten Alveolarräume zu schmalen, fast lumenlosen Gängen zusammengedrückt sind (Abb. 33).

Subpleurales und interlobuläres Emphysem gehören zum Bild auch des Spätstadiums. Pleura und interlobuläre Septen sind mäßig bis stark verdickt. Die aktive lympho- und plasmazytäre Entzündung geht in ihren parenchymnahen Zonen und am Übergang in die Alveolarsepten weiter.

Die mediastinalen und pulmonalen Lymphknoten, welche makroskopisch das Bild einer markigen Schwellung zeigen, lassen mikroskopisch eine chronische Lymphadenitis erkennen (Abb. 26 und 27). Die stark entzündeten Markstränge enthalten bisweilen auch zweikernige Plasmazellen. Leukozytäres Exsudat kann nirgends festgestellt werden.

*Auch das Spätstadium ist gekennzeichnet durch eine floride interstitielle Entzündung, die mit fortschreitenden hyperplastischen, metaplastischen und fibrosierenden Prozessen einhergeht und schließlich zur vollständigen Fibrosierung der erkrankten Lungenbezirke führt.*

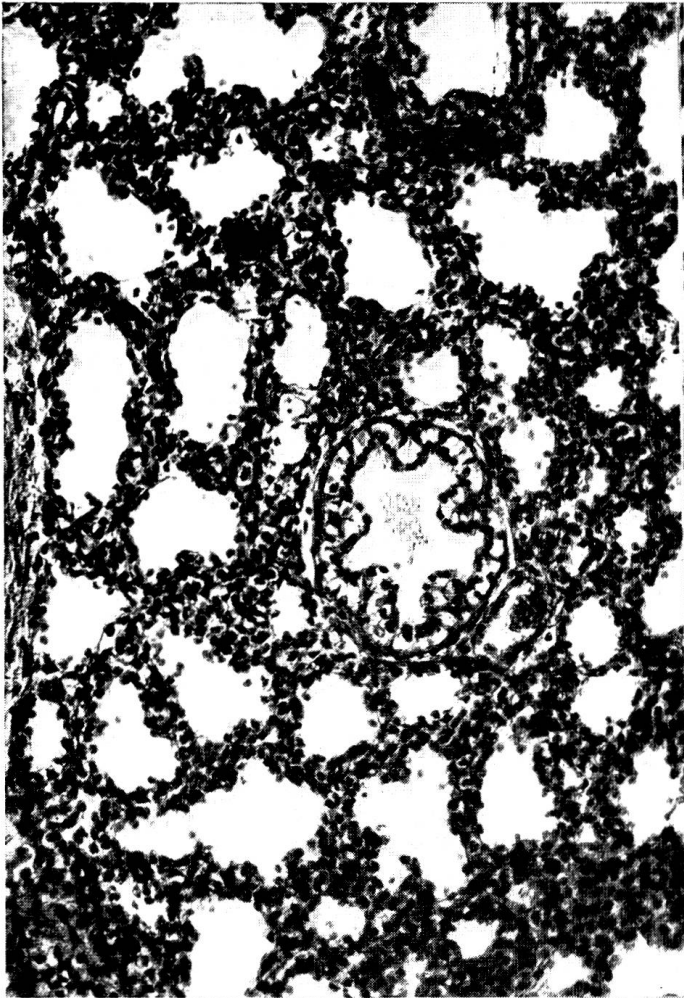
### Legenden zu den Abbildungen

1. Lunge eines 4½ Monate alten Rinderföten. Die Alveolen sind mit einem kubischen Epithel ausgekleidet. H. E. Vergr. 188.
2. Normale, funktionierende Alveolen. Lunge eines 2jährigen Ochsen. H. E. Vergr. 188.
3. Lungenadenomatose (Jagziekte), Schaf aus Südafrika. Adenomatös veränderte Alveolen, stark verbreitertes Interstitium mit Rundzellularinfiltrat. H. E. Vergr. 188. (Das Präparat wurde uns in freundlicher Weise von Herrn Prof. Dr. W. Steck, Bern, zur Verfügung gestellt.)
4. Riesenzellpneumonie bei Hundestaube. Die Alveolen sind mit kuboidalen epithelähnlichen und mehrkernigen Riesenzellen austapeziert; die verbreiterten Septen enthalten Infiltratzellen. H. E. Vergr. 188.
5. Rechter Spitzen- und Herzlappen, kranialer Teil des Zwerchfellappens eines 9 Monate alten Rindes. Zwischen dunkeln, konsolidierten Partien sind helle, lufthaltige Läppchengruppen zu sehen.
6. Spitzenlappen einer 3jährigen Kuh mit chronischer Pneumonie. Die Spitzen- und Herzlappen weisen neben interstitieller Entzündung eine diffuse Adenomatose auf. Die interlobulären Septen sind verbreitert. Man beachte das bullöse subpleurale Emphysem.
7. Schnittfläche eines chronisch entzündeten adenomatösen Lappens. Lappenteile und Läppchengruppen sind durch das interstitielle Emphysem auseinandergedrängt.
8. Durch interlobuläres Emphysem auseinandergedrängte Lungenläppchen. H. E. Vergr. 30.
9. Emphysemhöhlen in Lymphknotensinus. H. E. Vergr. 30.
10. Übersichtsaufnahme der mit hyalinen Membranen und Feulgen-positivem Material ausgekleideten Alveolargänge und Alveolen. H. E. Vergr. 112.
11. Hyaline Membran und netziges PAS- und Feulgen-positives Material. PAS, Vergr. 260.
12. Hyaline, «fibrinoide» Verquellung einer Arteriole. Das Lumen ist stark verkleinert. Die benachbarten Alveolen sind epithelisiert. Man beachte die großen, hyperchromatischen Kerne. H. E. Vergr. 435.




13. Mit neutrophilen Leukozyten und desquamierten Zellen gefüllte Alveolen. Die charakteristischen Läsionen sind weitgehend von der Sekundärinfektion überschattet. H.E. Vergr. 175.
14. Interlobuläres Septum mit plasm- und lymphozytärem Infiltrat. Beginnende Epithelisation in der Läppchenperipherie. Hyaline Membranen in den Alveolen. H.E. Vergr. 120.
15. Peribronchioläre Epithelisation und interstitielles Infiltrat in etwas vorgerückterem Stadium. H.E. Vergr. 188.
16. Akute Lymphadenitis. Die Entzündung spielt sich hauptsächlich in den verbreiterten Sinus ab. Diese enthalten neben Lymphozyten, Plasmazellen und eosinophilen auch neutrophile Leukozyten. H.E. Vergr. 165.
17. Bronchialwand: Das Epithel weist nur einzelne Infiltratzellen auf, während die übrige Wand vollständig von Lymphozyten, Plasmazellen und einzelnen Leukozyten durchsetzt ist. H.E. Vergr. 134.
18. Fortschreitende Adenomatose und interstitielles Rundzellinfiltrat in interlobulären Septen. Infiltratzellen sind auch in den verbreiterten Alveolarsepten ersichtlich. H.E. Vergr. 125.
19. Fortgeschrittene Adenomatose und interstitielle Pneumonie. Alveolarzelledesquamation. H.E. Vergr. 90.
20. Alveolarzellproliferation und starke Desquamation. Ausgeprägtes interstitielles Infiltrat aus lympho- und plasmazytären Zellen. H.E. Vergr. 210.
21. Epithelial ausgekleidete unregelmäßig geformte Alveolarräume. Alveolarzelledesquamation. Durch plasm- und lymphozytäres Infiltrat und Bindegewebszubildung verbreiterte Septen. H.E. Vergr. 180.
22. Stark entzündlich veränderter Bronchiolus. Durch Metaplasie geschichtetes, plattenförmiges Epithel. Hauptsächlich von Plasmazellen durchsetzte Wand. H.E. Vergr. 154.
23. Bronchialwand. In der oberen Bildhälfte sind die Epithelzellen teilweise gestuft, hochprismatisch und teilweise geschichtet, plattenförmig. In der unteren Bildhälfte ist ein durch Metaplasie entstandenes mehrschichtiges Plattenepithel zu sehen. Die Propria enthält ein dichtes, chronisch entzündliches Infiltrat. v.G. Vergr. 170.
24. Metaplastisch umgebauter Bronchiolus. Mehrschichtiges Plattenepithel. Einzelne, anscheinend Muzin produzierende Epithelien ragen ins Lumen. Adenomatose der Alveolen. Chronisch-interstitielle Pneumonie. v.G. Vergr. 180.
25. Alveolen, die mit kubischen und prismatischen Epithelzellen ausgekleidet sind. Die Alveolarsepten sind durch Fibrose verbreitert. Hier sind nur wenige Infiltratzellen ersichtbar. H.E. Vergr. 270.
26. Chronische Lymphadenitis. Die Entzündung spielt sich vorwiegend in den Marksträngen ab. Die Sinus enthalten wenig Infiltrat- und Exsudatzellen. H.E. Vergr. 55.
27. Ausschnitt aus Abbildung 26. Randzone eines Markstranges, fast ausschließlich aus Plasmazellen bestehend. H.E. Vergr. 355.
28. Die unregelmäßig geformten, epithelisierten Alveolen werden durch die fortschreitende interstitielle Entzündung mit Fibrose zusammengedrängt. v.G. Vergr. 165.
29. Auffällige Kollagenzubildung (Fibrose) in den Alveolarsepten und chronisch entzündliches Infiltrat. Adenomatose, Zelledesquamation. v.G. Vergr. 130.
30. Metaplastisch umgebauter respiratorischer Bronchiolus. Die Metaplasie geht nur bis zum Übergang in den Alveolargang. Chronisch-interstitielle Pneumonie. v.G. Vergr. 180.
31. Reaktiv hyperplastische intrapulmonale Lymphzentren. Hochgradige interstitielle Entzündung. H.E. Vergr. 30.
32. Spätstadium. Adenomatose und Desquamation. Durch Fibrose mächtig verbreiterte Alveolarsepten. Aktive chronisch-interstitielle Entzündung. Die Vernarbung schreitet von der Peripherie der Septen gegen deren Zentrum hin. H.E. Vergr. 196.
33. Weitgehende Fibrosierung des Läppchens mit aktivem entzündlichem Geschehen. Eine epithelisierte Alveole ist hier durch die Bindegewebszubildung zu einem schmalen Gang zusammengedrückt. H.E. Vergr. 154.

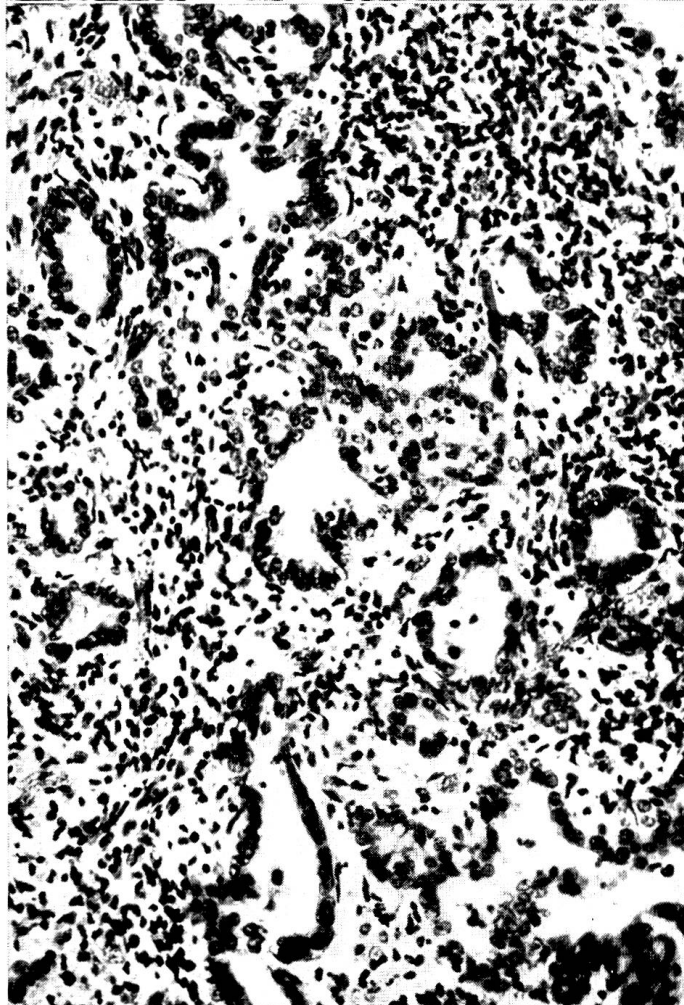
1



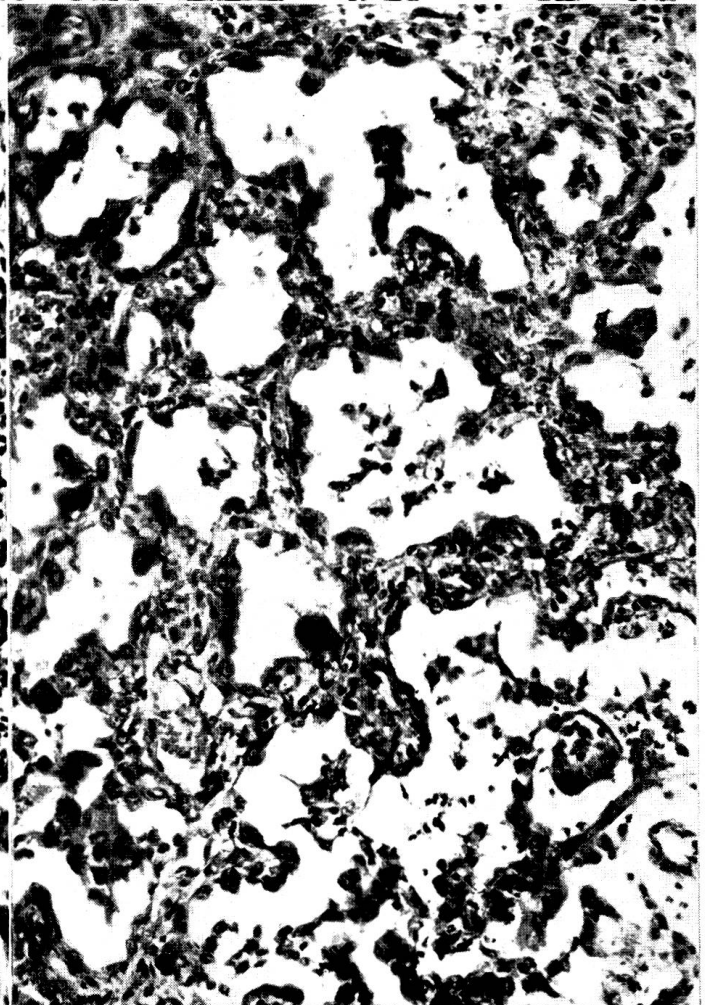
2



3

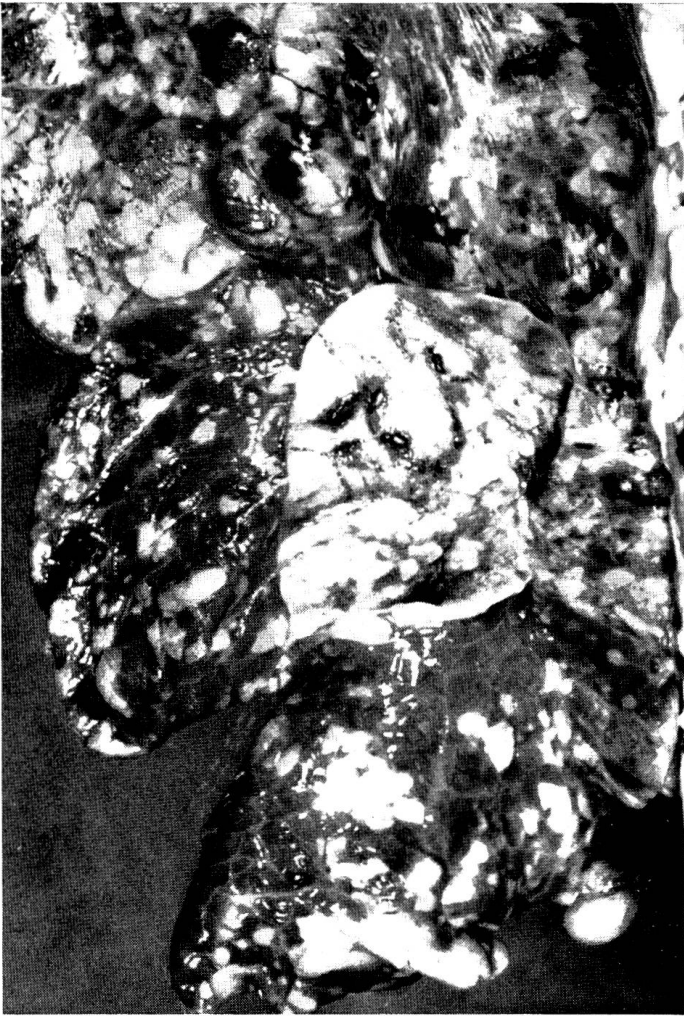

4

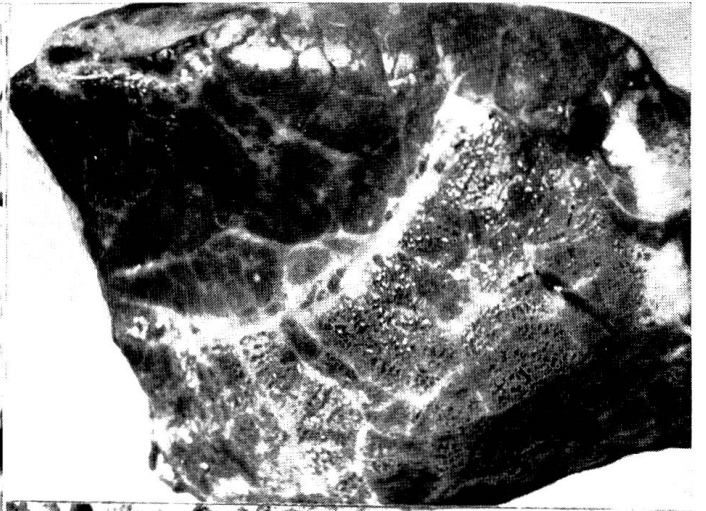





5



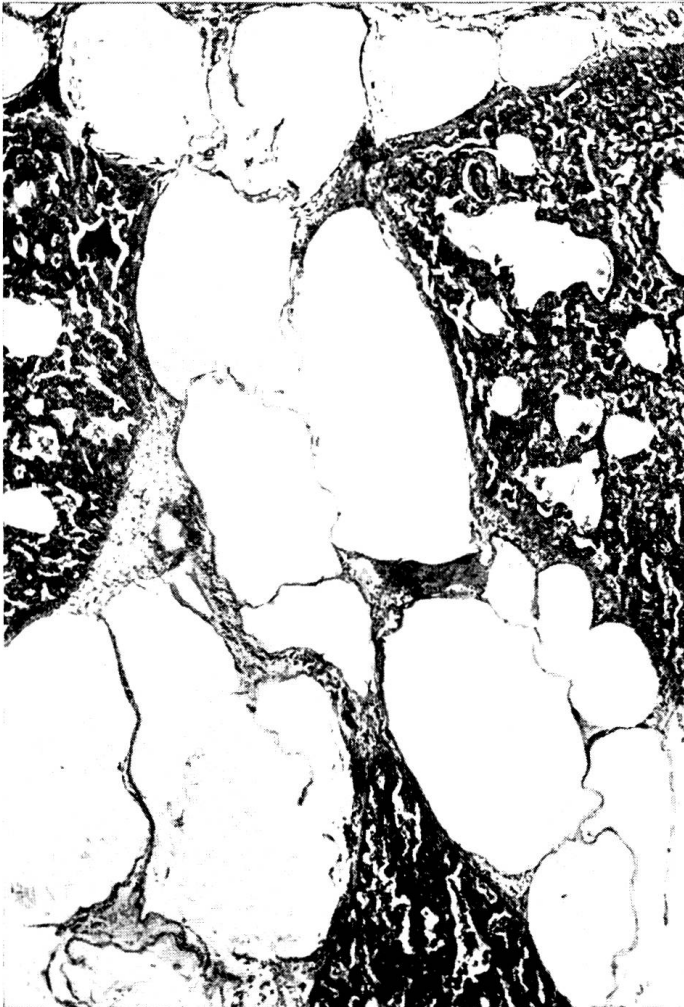6



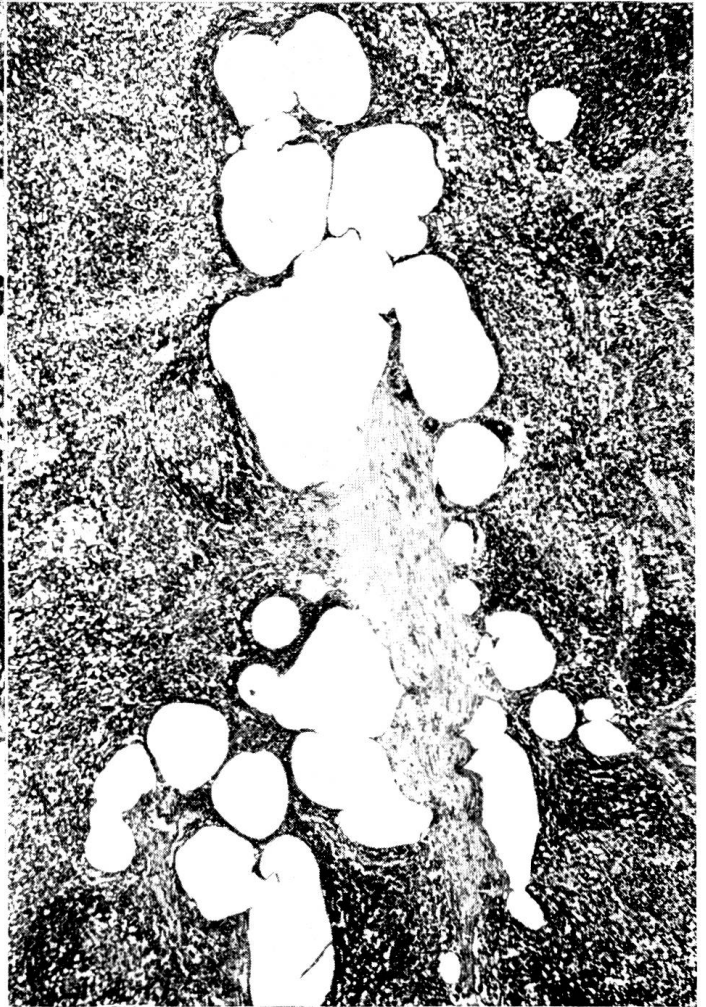
7



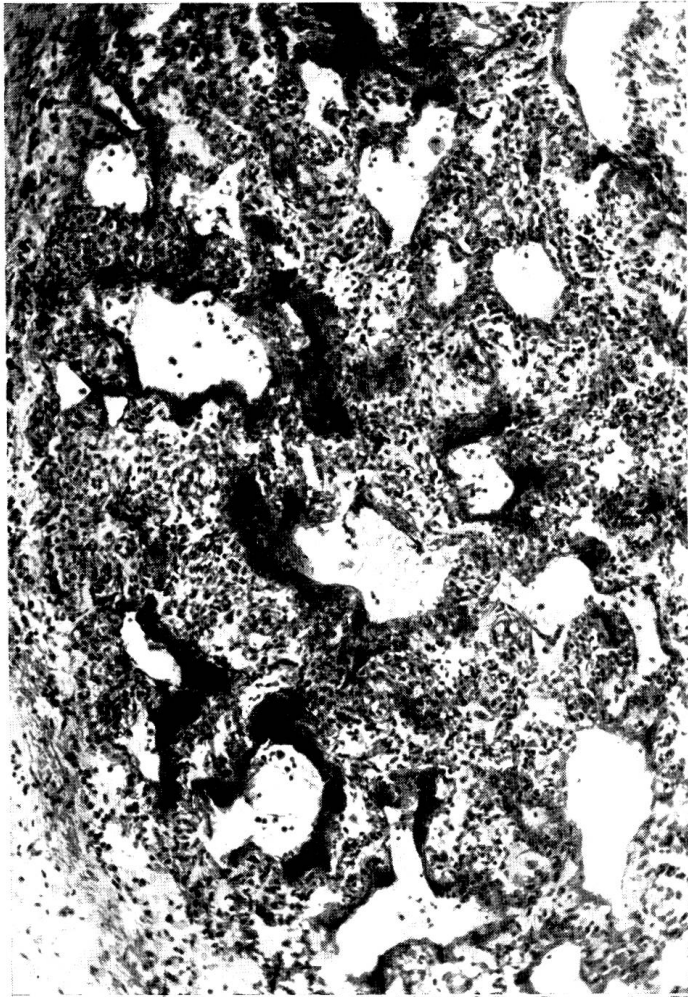
8



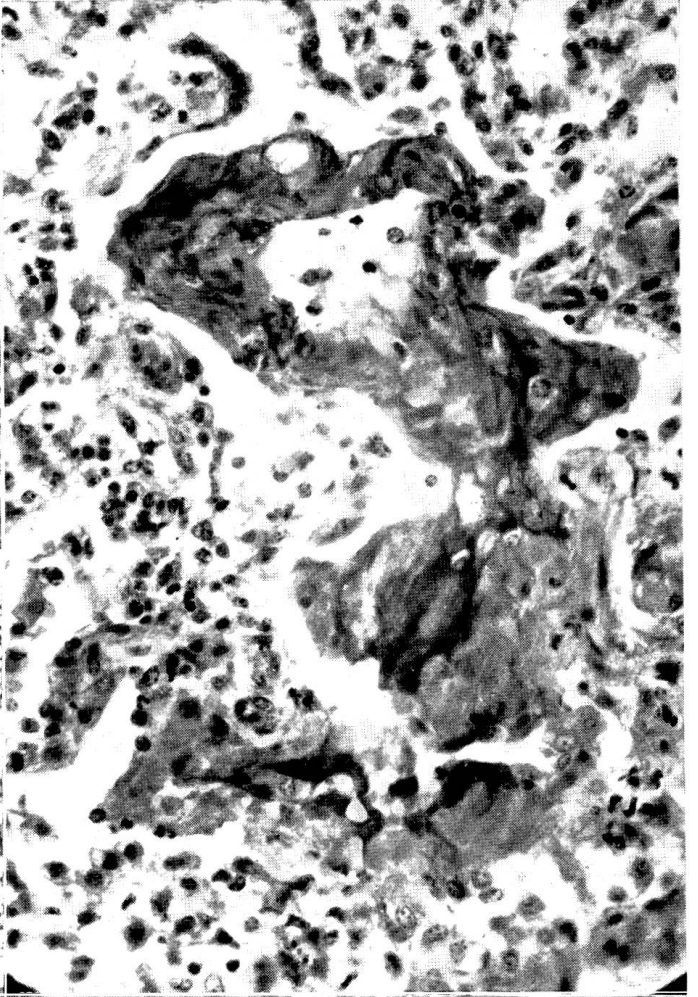
9



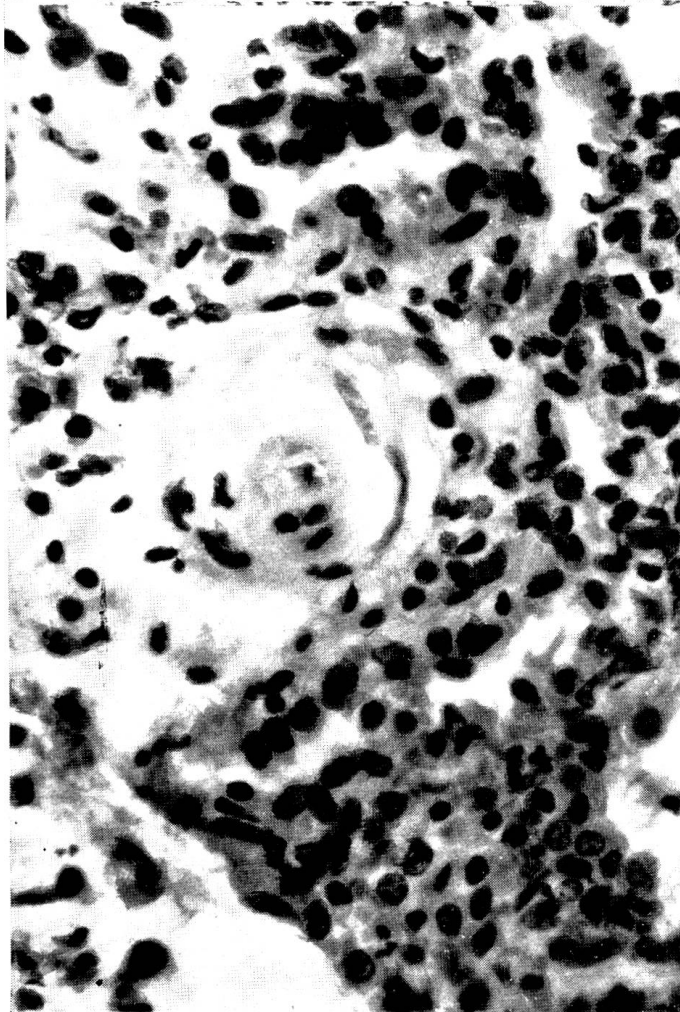
10



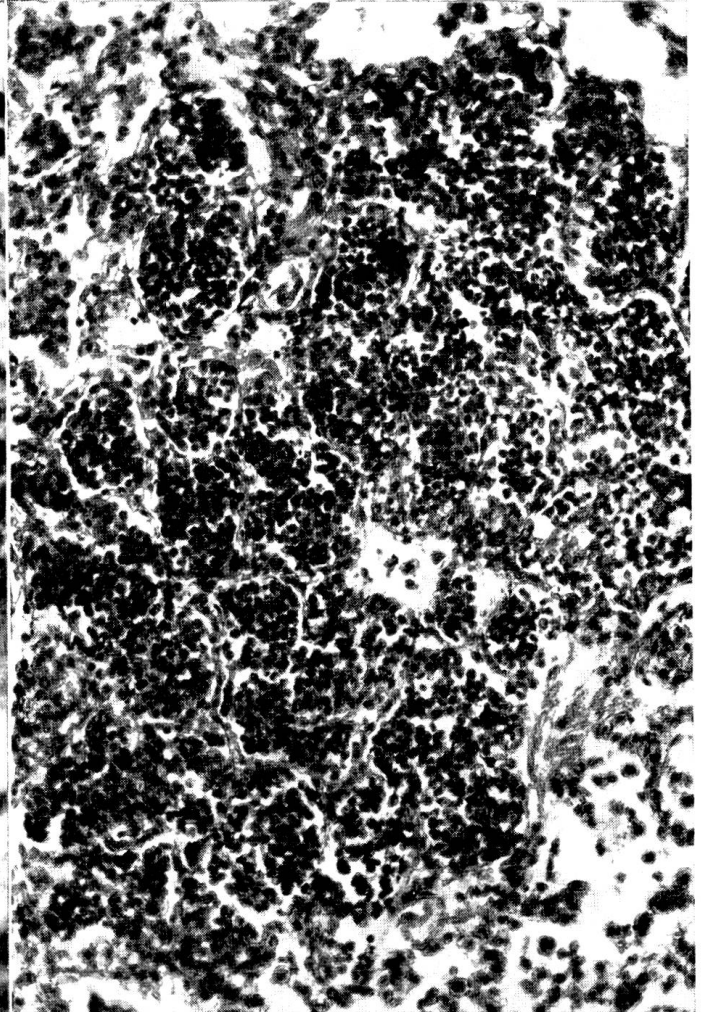11



12

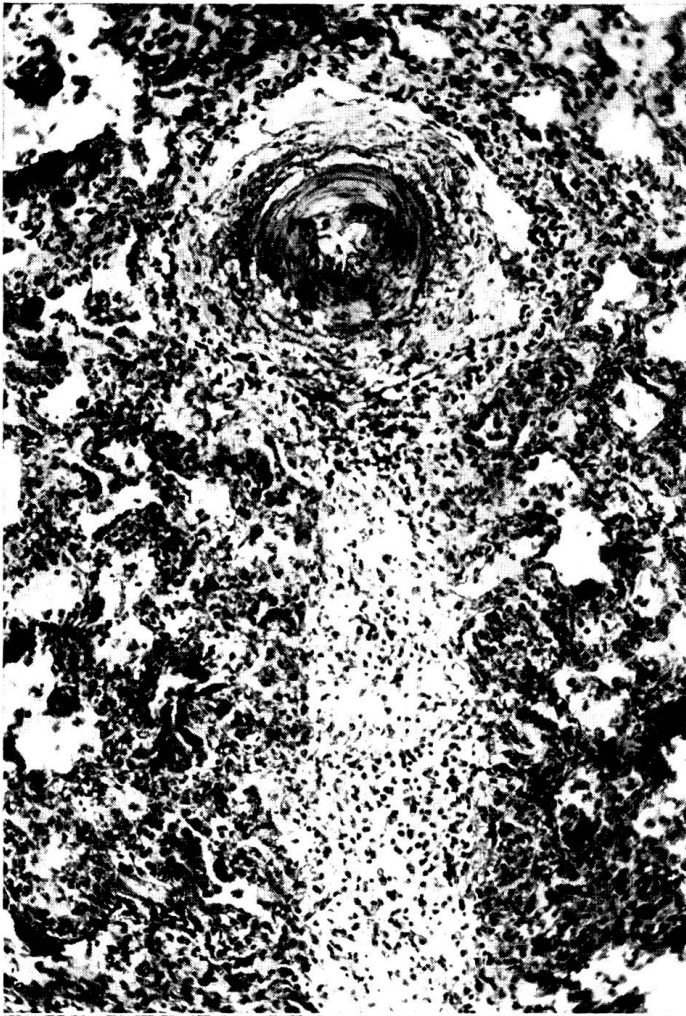


13

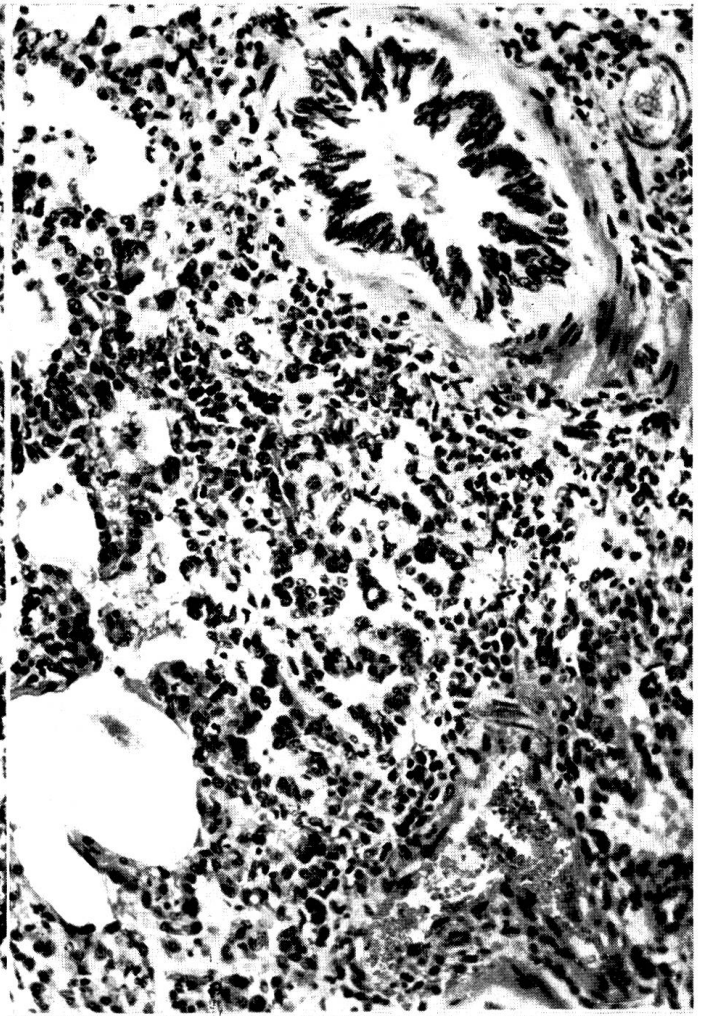





14



15



16

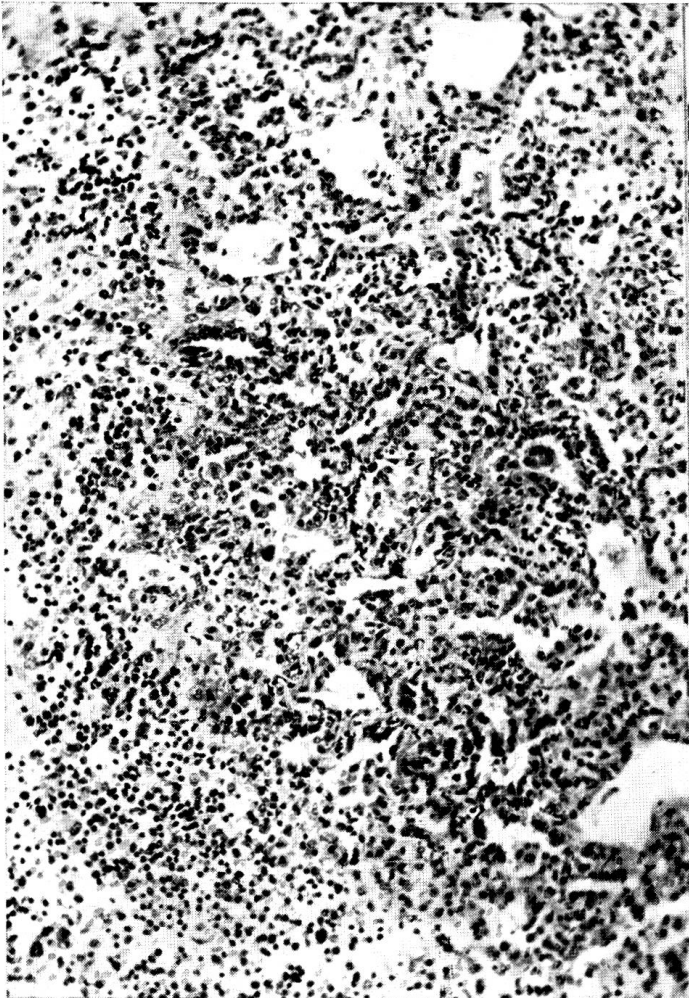


17






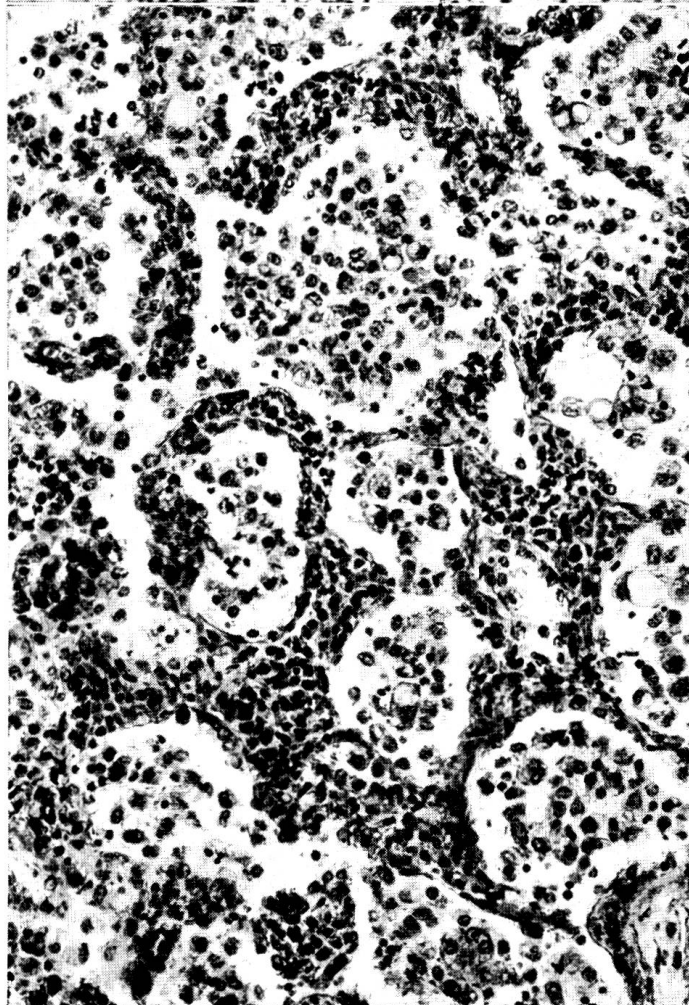
18



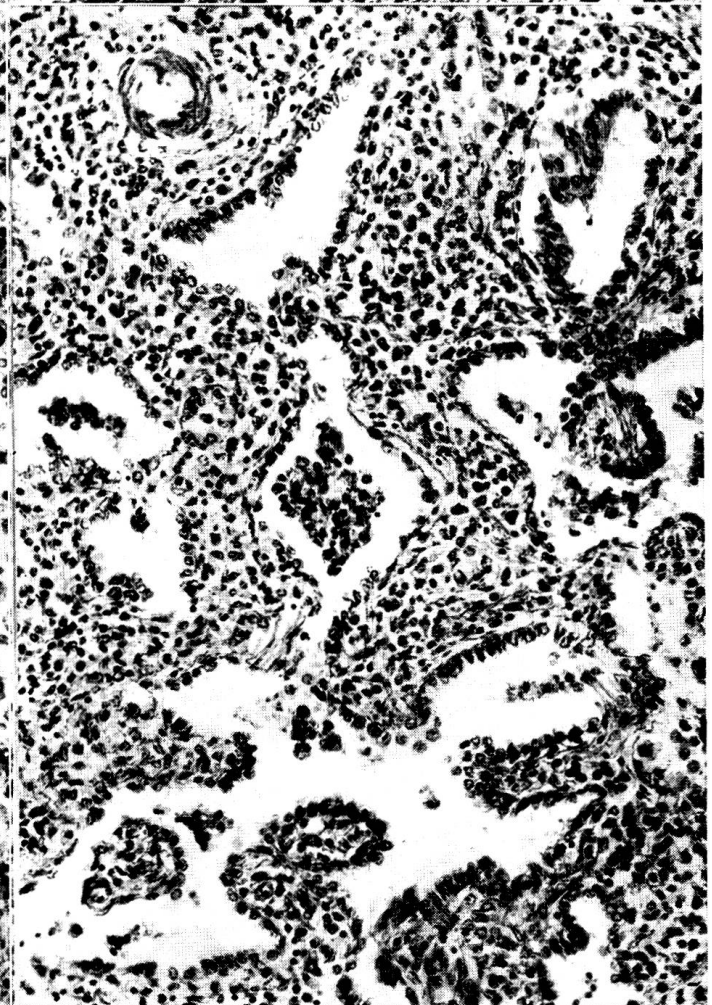
19



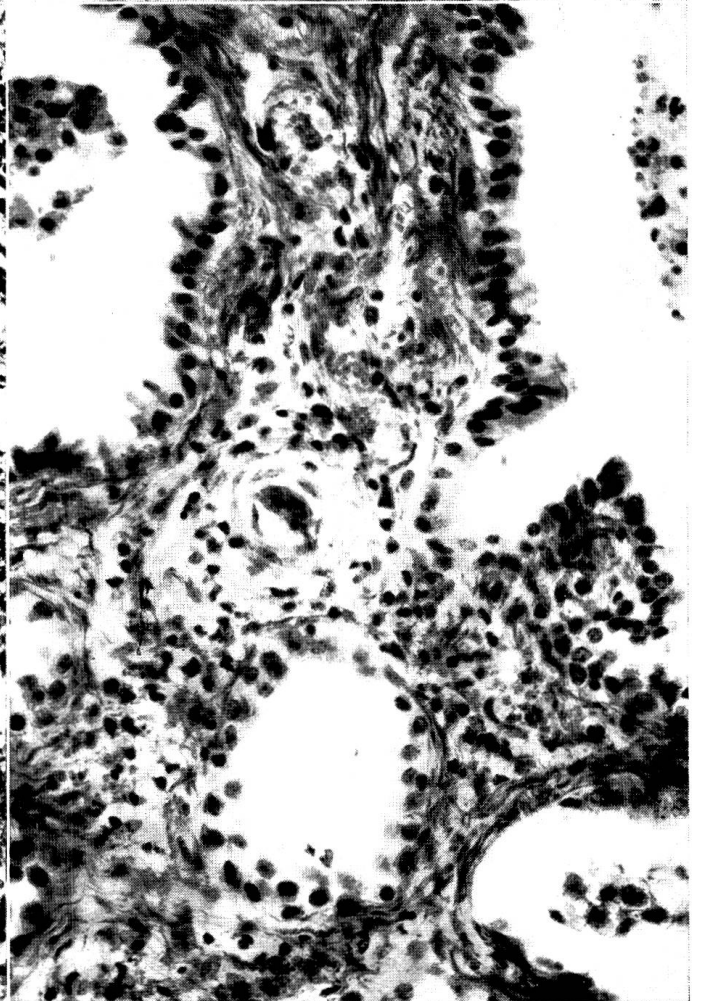
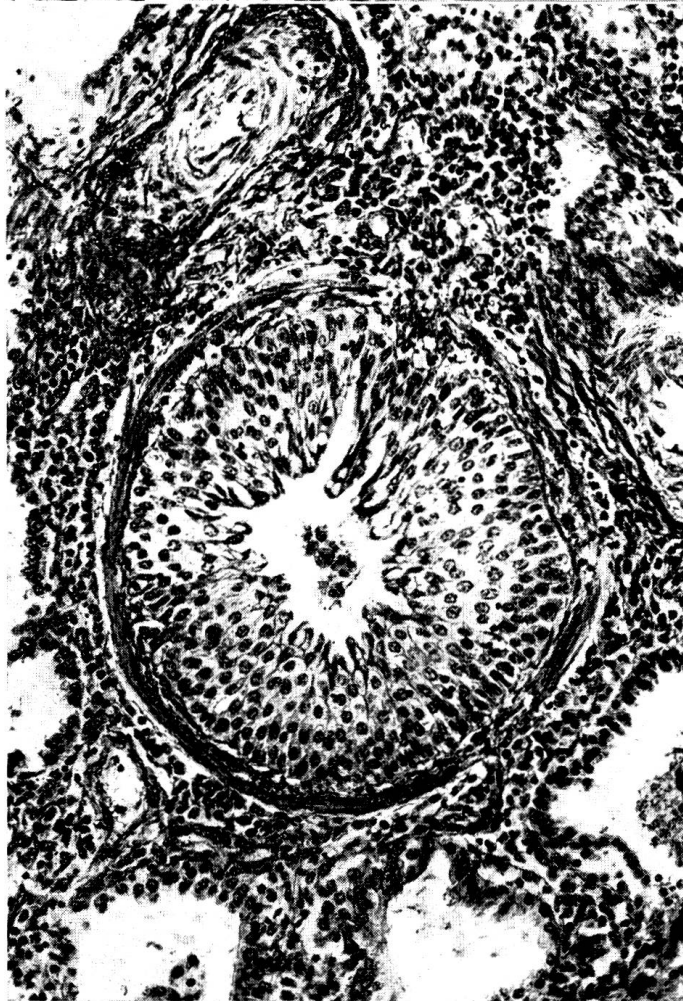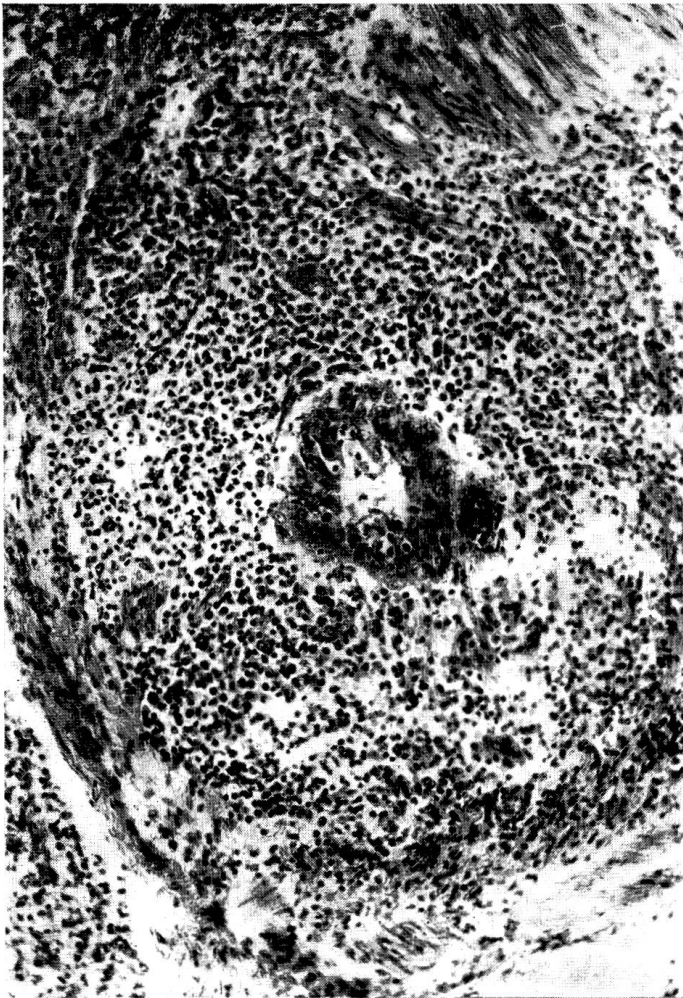
20



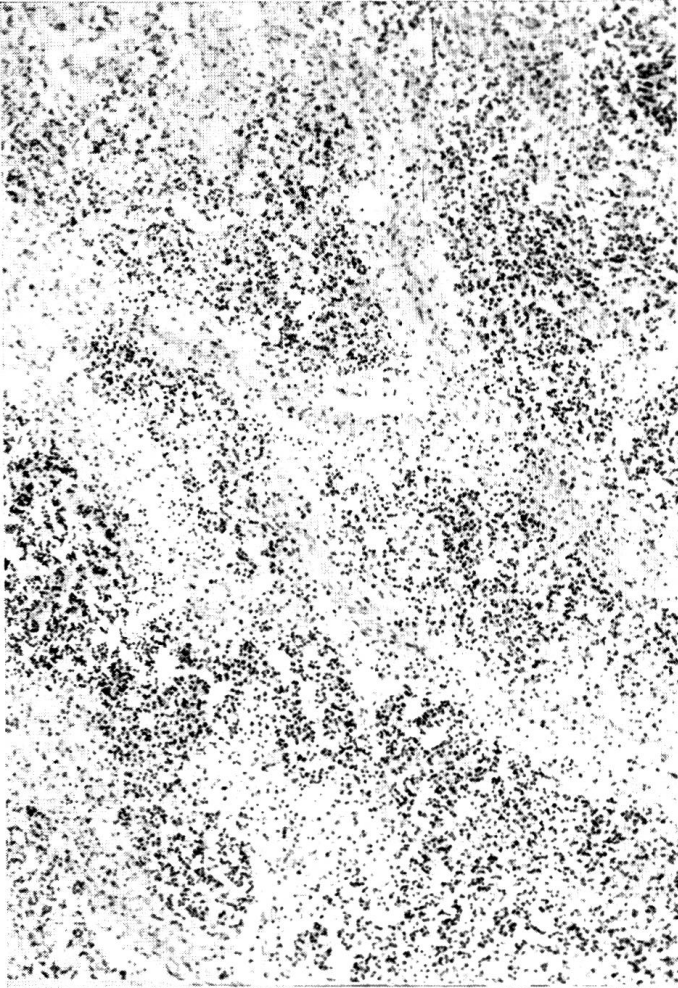
21



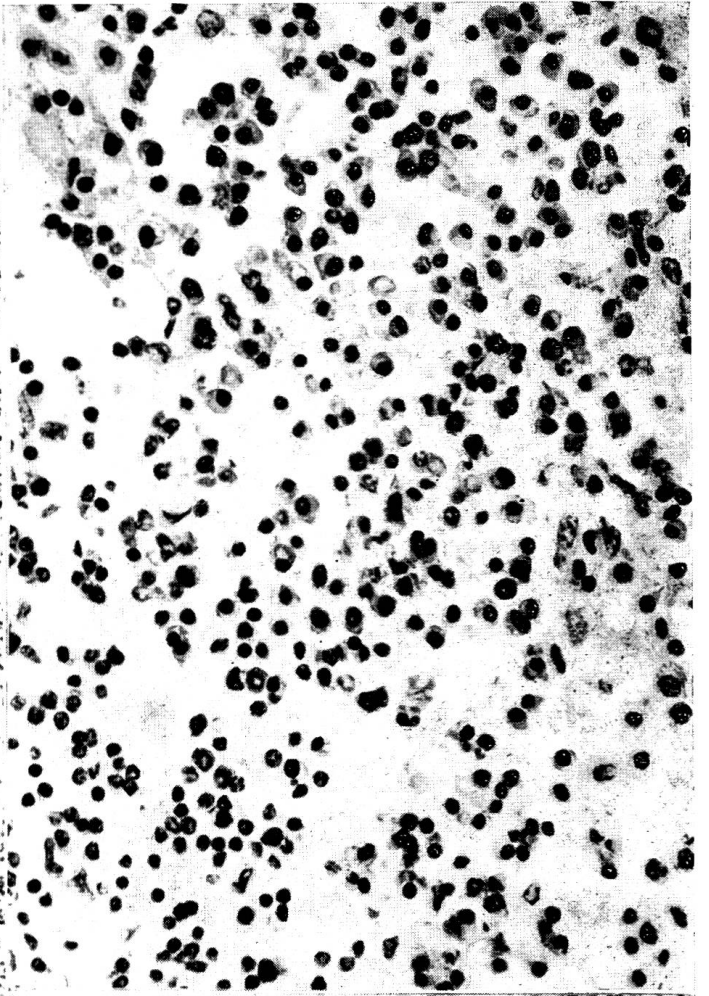




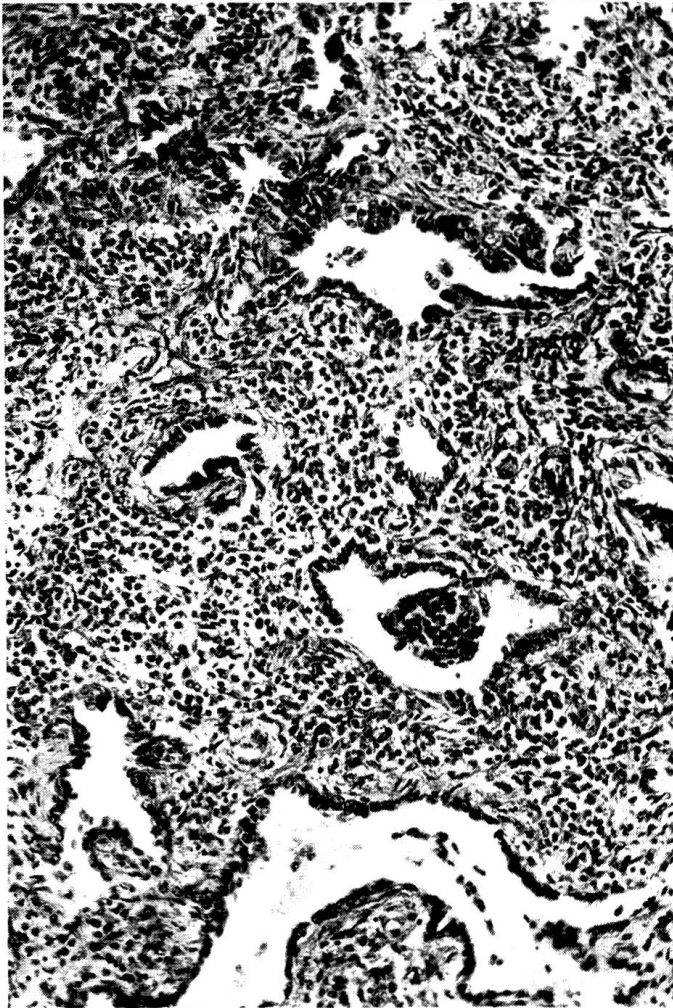
26



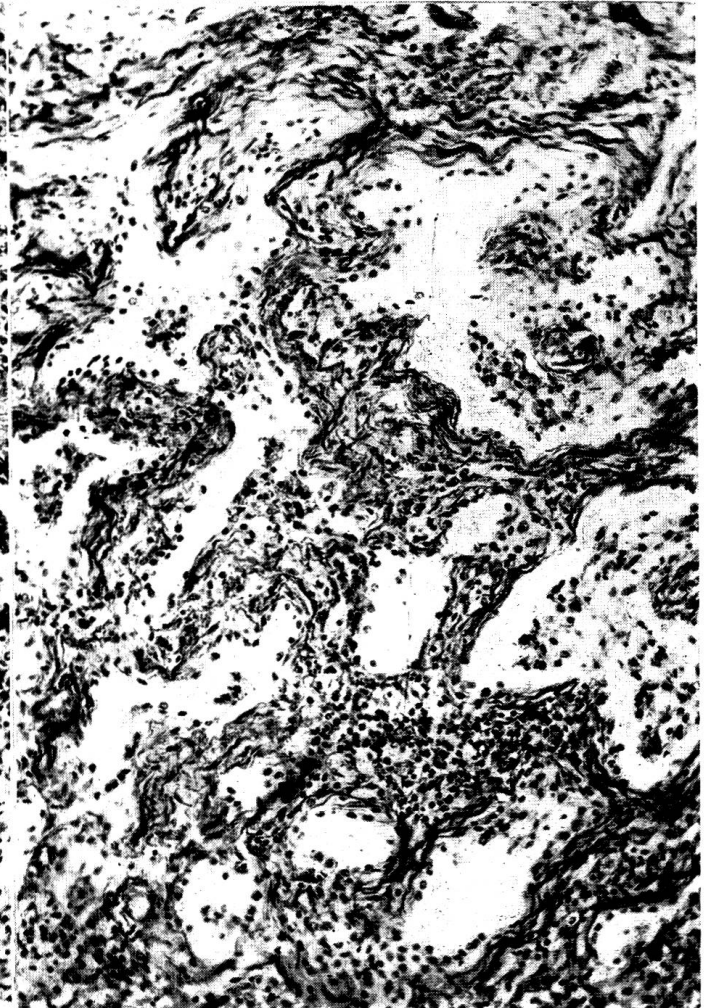
27



28

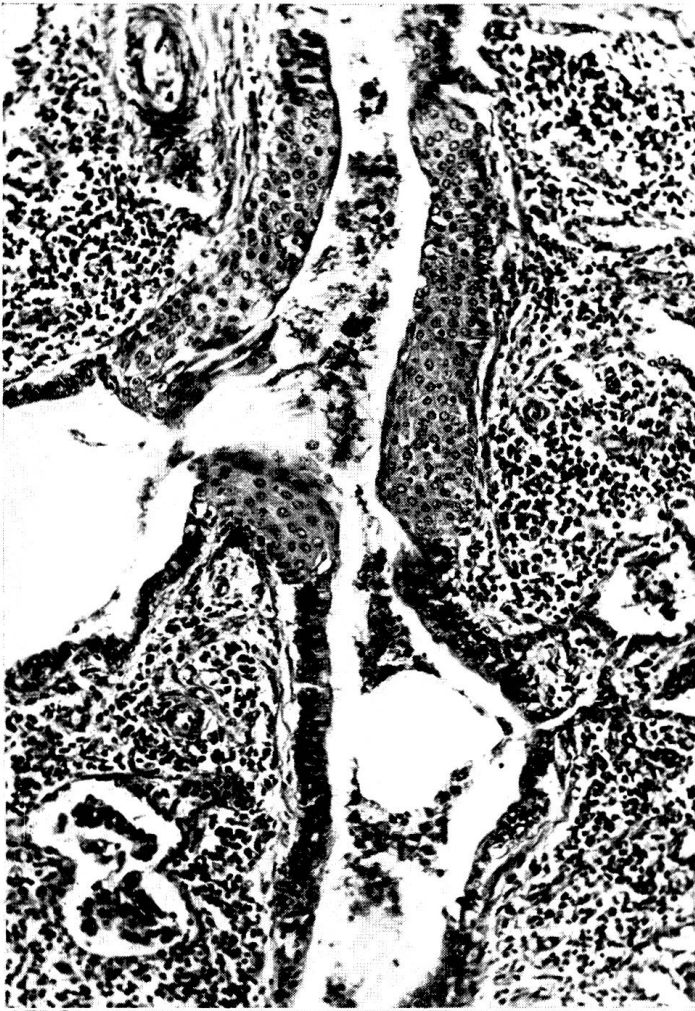

29

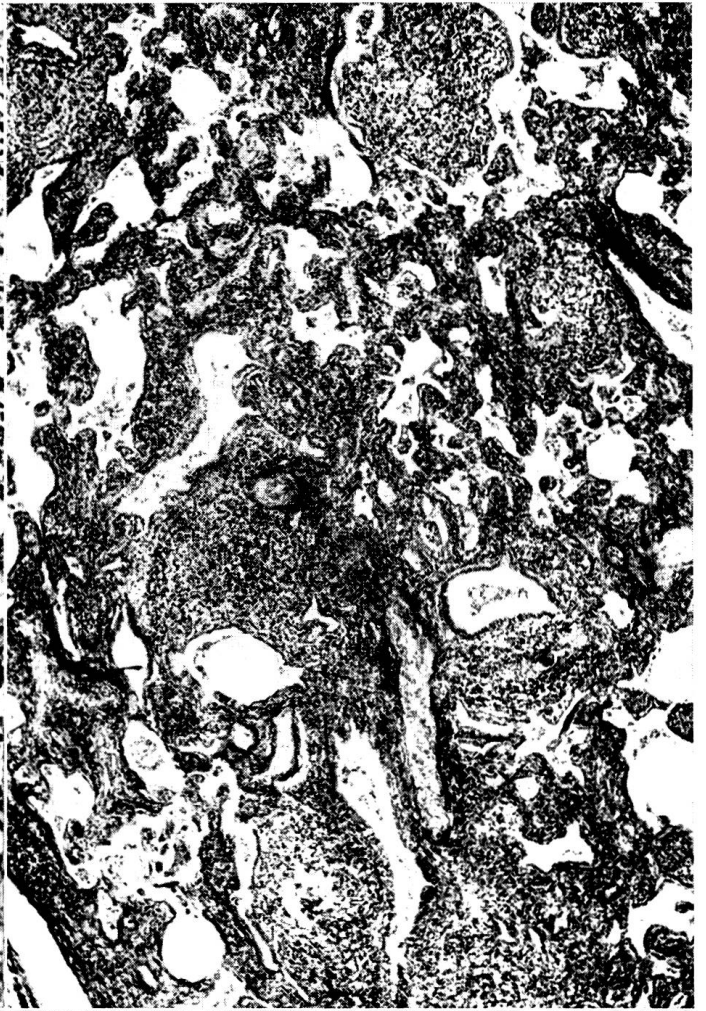



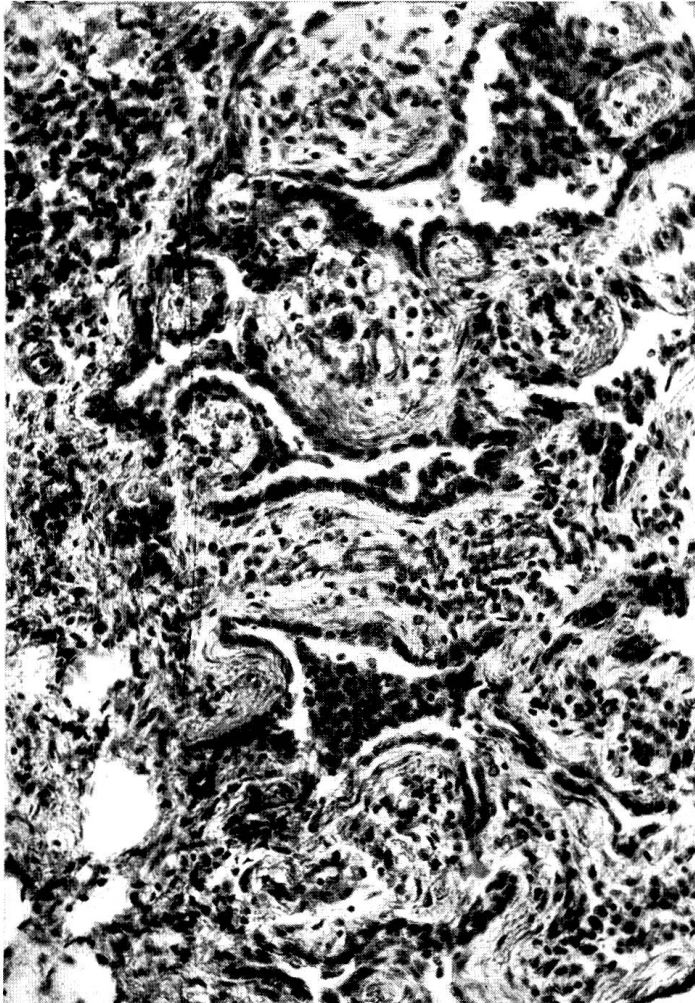
30



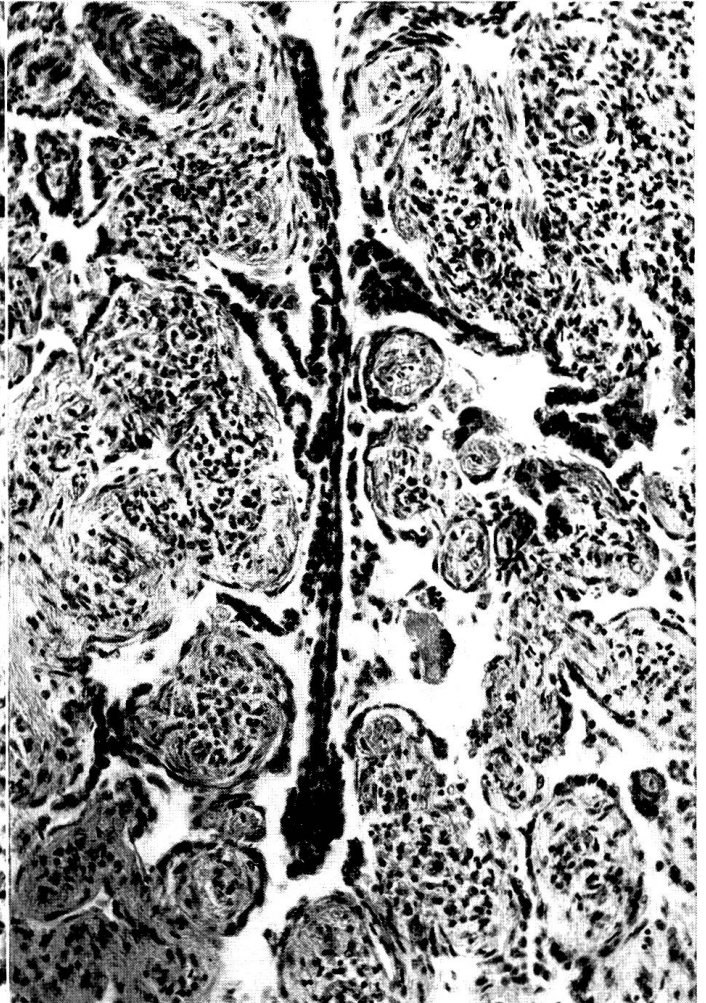
31



32



33



## 2. Diskussion

Im vorangehenden Abschnitt wurde der Versuch unternommen, die Urner Pneumonie durch Querschnittsbilder der histologischen Läsionen in Stadien von verschiedener Krankheitsdauer einzuteilen. (Frühstadium: akut bis subakut; mittleres Stadium: subakut bis chronisch; Spätstadium: chronisch-langdauernd.) Zur Herausarbeitung des Gesamtbildes sollen die charakteristischen histopathologischen Veränderungen kurz als Längsschnitt durch den Krankheitsablauf rekapituliert und durch pathogenetische, ätiologische, klinische und vergleichend-pathologische Überlegungen ergänzt werden.

Eitriger Bronchial- und Alveoleninhalt fehlt in allen Stadien der Krankheit. Das Bronchialepithel ist anfänglich morphologisch normal, wird dann mehr oder weniger stark von lympho- und plasmazytären Elementen durchsetzt und zeigt bei langer Krankheitsdauer eine Tendenz zu metaplastischem Umbau. In Spätstadien ist es einem vielschichtigen Plattenepithel sehr ähnlich. (Vgl. Oberndorfer, 1930, Straub, 1937, Pinkerton et al., 1945.)

Die Submukosa und das peribronchiale und -bronchioläre Interstitium sind unterschiedlich stark von Infiltratzellen durchsetzt. Eine Zunahme des Infiltrates mit der Krankheitsdauer scheint deutlich zu sein. Wenn anfänglich auch eosinophile Leukozyten zu finden sind, die aber zahlenmäßig in den Hintergrund treten, so werden diese im Spätstadium kaum mehr gesehen.

Die Alveolen enthalten anfänglich hyaline Membranen, sind aber später frei von exsudiertem Inhalt. Die Epithelisation der Alveolen kann frühzeitig im Krankheitsablauf beobachtet werden. Sie ist bereits auffällig, bevor die Alveolarsepten durch flüssiges Exsudat und durch Infiltrat verdickt sind, also zeitlich vor der funktionellen Ruhigstellung der Alveolen durch Septumverbreiterung (vgl. Feyrter, 1927, Greever et al., 1943). Es wird sich also kaum um Epithelisierung infolge funktioneller Entspannung der Alveolarwände handeln. Vielmehr muß der Stimulus direkt auf die Alveolarepithelien wirken, wie es bei bestimmten Formen von Lungenentzündungen der Fall ist.

So im Zusammenhang mit Virusinfektionen, wie Psittakosepneumonie (Güthert, 1938, Oberndorfer, 1930, Rivers et al., 1931), Grippe-, Masern- und Pertussispneumonie des Menschen (Oberndorfer, 1930, Cole und McCallum, 1919, Feyrter, 1927), Schweineinfluenzapneumonie (Shopevirus), Ferkelgrippepneumonie (Hjärre, 1952) und Riesenzellpneumonie infolge Hundestaupe (Pinkerton et al., 1945). Gleichfalls scheinen inhalierte Giftdämpfe eine Epithelisierung der Alveolen auslösen zu können (Cadmium-Pneumonitis, Gough, 1959), und ausgedehnte epithelisierte Lungenbezirke trifft man in Spätstadien von spontanen und experimentellen parasitären Bronchopneumonien an (Jarrett, 1957).

Das irritierende pathogene Agens hat auch bei verschiedenen Lungenerkrankungen von nicht eindeutig geklärter Ätiologie eine stimulierende, zu hyperplastischen Veränderungen führende Einwirkung auf die Alveolarwände. So bei der diffusen Alveolarepithelhyperplasie des Menschen (Bonne, 1939, Bell, 1943) und bei Lungenerkrankungen verschiedener Tiere (Ottosen, 1957, Jarrett, 1954, Thorp and Hallmann, 1939, Theiler, 1918).



Die Epithelisierung beginnt immer in den an der Lappchenperipherie und in Bronchiolusnähe liegenden Alveolen und dehnt sich später (wie es z. B. Feyrter für die Pertussispneumonie beschrieb) über ganze Lappchen aus. Die während allen Stadien der pathologisch-histologischen Entwicklung charakteristischen hyperplastischen Alveolarepithelien bieten in manchen Fällen ein recht pleomorphes, anaplastisches Zellbild, welches ungefähr demjenigen der experimentellen Psittakosepneumonie beim Affen (Rivers et al., 1931) und der Riesenzellpneumonie, wie sie unter anderem für Staupe und Masern von Pinkerton et al., 1945, beschrieben wurde, gleicht.

Charakteristisch für die Urner Pneumonie und allen Stadien des Krankheitsablaufes gemeinsam ist die ausgeprägte interstitielle Entzündung, welche die Alveolarsepten, das peribronchiale und -bronchioläre Gewebe, die Interlobularsepten und das subseröse Pleuragewebe erfaßt. Während das interstitielle Geschehen anfänglich durch Ödem und Fibrinausschwitzung, Faserverquellung, einzelne eosinophile Leukozyten und Infiltratzellen gekennzeichnet ist, nimmt das Infiltrat später stark zu und besteht hauptsächlich aus lympho- und plasmazytären Elementen und einem immer unbedeutender werdenden Anteil von eosinophilen Leukozyten. Das kollagene Bindegewebe nimmt indessen ständig zu und bildet in späteren Stadien den Hauptanteil an der Septumverbreiterung. Wie aus den Abbildungen hervorgeht, ist aber das Fortbestehen einer aktiven Entzündung der Interstitien auch bei stark fortgeschrittener Fibrose unzweifelhaft. Das entzündliche Infiltrat sitzt dann vorwiegend in der mittleren Zone der Septen, und die Vernarbung geht in Richtung Peripherie weiter.

Dies wirft die Frage auf, ob das pathogene Agens während der ganzen Krankheitsdauer in der Lunge bleibt und die Entzündung unterhält oder ob diese in der sensibilisierten Lunge autonom weitergeht.

Das ausgebreitete alveoläre und interstitielle Emphysem ist wohl für das plötzliche Auftreten der Dyspnoe verantwortlich, welche zuweilen bei normaler oder nur wenig erhöhter Körpertemperatur zur Notschlachtung Anlaß gibt, auch ohne daß eine sekundäre bakterielle Pneumonie vorliegt. Die Luft dringt anscheinend durch die lädierte Alveolarwand in die septalen Lymphräume ein, welche in manchen Fällen dilatiert erscheinen. Von hier aus kann die Luft auf dem Lymphwege zur Pleura, in die interlobulären Septen und weiter zu den Lymphknoten gelangen (vgl. Jarrett, 1957c, Wyßmann, 1946).

Organisation von Alveoleninhalt wird nur ausnahmsweise bei durchgestandener Sekundärinfektion angetroffen. In einem Falle fortgeschrittener Urner Pneumonie wurden neben den typischen Läsionen zerstreut kleine mykotische Granulome gefunden, welche nicht im Zusammenhang mit dem Primärleiden zu stehen scheinen. In keinem der Pneumoniefälle, die der vorliegenden histopathologischen Bearbeitung zugrunde liegen, konnten Anzeichen einer vorbestandenen verminösen Pneumonie entdeckt werden.

Würmer, Larven oder Eier sowie Reste von solchen fehlen, ebenso karnifizierte Bezirke mit oder ohne Parasitendetritus, wie sie bei abgeklunge-

ner parasitärer Bronchopneumonie gesehen werden. Neben den klinischen Beobachtungen spricht auch die fortschreitende aktive interstitielle Entzündung, die mit Fibrose und nicht mit Karnifikation einhergeht, gegen eine parasitäre Ursache. Wenn auch hyaline Membranbildung und Adenomatose als typische, mit parasitärer Bronchitis beim Rind einhergehende Veränderungen beschrieben sind (Jarrett, 1957 a+b), so fehlen doch bei der Urner Pneumonie jegliche zuverlässige Anhaltspunkte für eine parasitäre Ätiologie. Die Veränderungen bei mittlerer und langer Krankheitsdauer gleichen eher denjenigen der Schafadenomatose (vgl. Abb. 3), falls dieser wirklich eine chronische Pneumonie mit interstitiellen Infiltraten vorausgeht (Cowdry und Marsh, 1927). Uns selbst stand zu wenig Vergleichsmaterial zur Verfügung, um in dieser Frage zu einem eigenen Urteil zu kommen.

Unsere bisherigen Kenntnisse über die Urner Pneumonie stützen sich auf klinische Beobachtungen, bakteriologische und vor allem histopathologische Untersuchungen. Die – abgesehen von den wenigen, sekundär bakteriell komplizierten Fällen – negativen bakteriologischen Ergebnisse, vor allem aber die Auswertung der morphologischen Veränderungen dürften dazu Anlaß geben, bei ätiologischen Untersuchungen besonders der Möglichkeit der Virusinfektion nachzugehen. Doch müssen auch andere Möglichkeiten, wie zum Beispiel die Aufnahme toxischer Stoffe mit der Luft (vgl. Gough, 1959) oder dem Futter (vgl. Theiler, 1918), nicht außer acht gelassen werden. Wir verhehlen uns allerdings die außerordentlichen Schwierigkeiten solcher Untersuchungen nicht. War es doch bei gewissen Massenvergiftungen von Tieren unmöglich, das chemisch bekannte Agens in Boden, Pflanzen und tierischen Körpern nachzuweisen.

### Zusammenfassung

Während der letzten 4 Jahre ist im Gebiet des Schächentales (Kanton Uri) eine respiratorische Krankheit bei Rindern und Kühen, vorwiegend im Alter von 2–3 Jahren, festgestellt worden, die anscheinend früher unbekannt war. Nach den bis jetzt vorliegenden Beobachtungen wird das Leiden während der Weidemonate nur selten und offenbar nur bei schon früher krank gewesenen Tieren angetroffen. Die Erkrankungen treten vom Spätherbst bis zum Mai, das heißt während der Stallhaltung und Dürrfütterung, auf. Meist erkranken nur einzelne Tiere eines Bestandes schwerer, während Husten oft bei allen beobachtet werden kann. Ein seuchenartiges Auftreten ist bis anhin unbekannt. Die wiedergegebenen Daten zur Symptomatologie sind unter den erschwerten Bedingungen der Bergpraxis gewonnen worden und können noch nicht ein lückenloses Bild über den klinischen Ablauf der Krankheit geben. Im ganzen bietet sich das Bild einer schubweise verlaufenden, fieberhaften, durch kräftigen, trockenen Husten, Dyspnoe und pathologische Lungengeräusche charakterisierten Krankheit. Nach den bisherigen Erfahrungen ist zu vermuten, daß keine oder nur scheinbare Heilung eintritt,

wobei Dyspnoe und Husten zurückbleiben und Rückfälle häufig sind. Zur Notschlachtung kommen meist nur Tiere mit einer bakteriellen Sekundärinfektion oder mit einem das primäre Leiden begleitenden hochgradigen interstitiellen Emphysem. Bei langer Krankheitsdauer magern die Tiere ab und werden wegen Unwirtschaftlichkeit abgestoßen. Zahlreiche versuchte Therapeutika zeigten keinen eindeutigen Effekt.

Nach Sektionsergebnissen und histologischen Untersuchungen sind die Veränderungen auf die Lunge beschränkt. In den typischen, unkomplizierten Fällen verläuft die bakteriologische Untersuchung negativ; bisherige Tastversuche zur Übertragung der Krankheit schlugen fehl. Makroskopisch kann die Pneumonie, wenigstens bei kürzerer Krankheitsdauer, nicht mit Sicherheit von einer bakteriellen Bronchopneumonie unterschieden werden. Die histopathologischen Veränderungen des in vielen Stadien des Krankheitsablaufes untersuchten Lungengewebes veranlassen uns, die Krankheit als chronisch-interstitielle Pneumonie mit Adenomatose zu bezeichnen. Die Gegenüberstellung aller klinischen Beobachtungen mit den pathologischen Veränderungen ergibt bezüglich Krankheitsdauer und Progressivität der Läsionen weitgehende Übereinstimmung. Die charakteristischen Veränderungen, wie Alveolarepithelisation und interstitielle Entzündung, werden mit Lungenerkrankungen bekannter und unbekannter Ätiologie bei Mensch und verschiedenen Tierarten verglichen. Die möglichen kausalen Faktoren werden diskutiert, um eine Ausgangsbasis für gerichtete ätiologische Untersuchungen zu gewinnen. Die Erforschung dieser wirtschaftlich sicher nicht unbedeutenden respiratorischen Krankheit des Rindes würde durch die Mitarbeit weiterer Kollegen aus den betroffenen Gebieten ohne Zweifel einen wesentlichen Auftrieb erfahren.

### Résumé

Au cours de ces 4 dernières années est apparue, dans la région du Schächental (canton d'Uri), une maladie respiratoire inconnue auparavant, qui s'attaque aux vaches et génisses, entre 2 et 3 ans surtout. D'après ce qu'on a observé jusqu'à présent, cette affection n'apparaît que rarement pendant les mois d'alpage et elle affecte manifestement des animaux qui ont déjà été malades auparavant. La maladie sévit entre l'arrière-automne et le mois de mai, c'est-à-dire pendant la stabulation et l'époque du fourrage sec. Le plus souvent quelques animaux seulement, d'un même effectif, sont assez malades, tandis qu'on observe de la toux chez tous. Jusqu'à présent cette maladie n'a pas revêtu une allure épizootique. La symptomatologie a été enregistrée dans des conditions difficiles (montagne), ce qui ne nous donne qu'une image incomplète du déroulement clinique de l'affection. Il s'agit, dans les grandes lignes, d'une maladie fébrile procédant par poussées, comportant une forte toux sèche, de la dyspnée et des bruits pulmonaires pathologiques. On suppose, d'après ce qu'on a appris jusqu'à présent, qu'il n'y a pas de guérison ou du moins pas de guérison apparente, que la dyspnée et la toux subsistent et que les rechutes sont fréquentes. Les abattages d'urgence concernent le plus souvent des animaux atteints d'infection bactérielle secondaire ou d'un emphyème interstitiel très prononcé. Si la maladie se prolonge, les animaux maigrissent et sont éliminés en raison de leur non-rentabilité. Aucun des nombreux médicaments employés n'a donné de résultat positif.



Les autopsies et les examens histologiques indiquent que les lésions se localisent dans le poumon. L'examen bactériologique est négatif dans les cas typiques et sans complications. La transmission a échoué. Du point de vue macroscopique, on ne peut établir avec certitude de différence entre la pneumonie (si la maladie est brève) et une broncho-pneumonie bactérielle. Les lésions histo-pathologiques des tissus pulmonaires étudiés par nous en de nombreux stades de la maladie, nous permettent de dire qu'il s'agit en l'occurrence d'une pneumonie chronique interstitielle avec adénomatoses. En ce qui concerne la durée de la maladie et la progression des lésions, la confrontation de toutes les observations cliniques avec les lésions pathologiques montrent que les premières sont concordantes. On compare les lésions caractéristiques telles que l'épithélisation alvéolaire et l'inflammation interstitielle avec des affections pulmonaires, d'origine connue et inconnue, de l'homme et de différentes espèces animales. Les facteurs responsables éventuels sont l'objet d'une discussion qui servira de base aux examens étiologiques. La poursuite de l'étude de cette non négligeable maladie respiratoire des bovidés aurait certainement tout à gagner de la collaboration d'autres confrères pratiquant dans les régions atteintes.

### Riassunto

Nel territorio dello Schächental (Canton Uri) durante gli ultimi 4 anni, nelle manze e nelle vacche per lo più a 2-3 anni di età, si è accertata una malattia respiratoria che prima era apparentemente sconosciuta. Secondo le osservazioni fatte sinora, la malattia si riscontra solo di rado durante i mesi del pascolo ed evidentemente solo negli animali prima già ammalati. Essa compare dal tardo autunno al mese di maggio, cioè è durante la tenuta in stalla ed il foraggiamento secco. Per lo più si ammalano gravemente solo singoli animali di un effettivo, mentre sovente la tosse si manifesta in tutti. Una comparsa epizootica è finora sconosciuta. I dati sintomologici surriferiti sono stati riscontrati nelle condizioni difficili della pratica montanara e non possono ancora dare un quadro completo sul decorso clinico della malattia. In complesso si presenta il quadro di una malattia febbrile intermittente, caratterizzata da tosse forte e secca, dispnea e rumori polmonari patologici. Secondo le esperienze fatte sinora, è da temere che subentra nessuna guarigione o solo una guarigione apparente, in cui la dispnea e la tosse persistono e le ricadute sono frequenti. Di solito si macellano solo gli animali colpiti da un'infezione batterica secondaria, o da un fortissimo enfisema interstiziale che accompagna la malattia primaria. Se la malattia dura a lungo, gli animali dimagriscono e sono eliminati per mancanza di rendimento. L'uso di numerosi medicamenti non ha dato un risultato manifesto.

Secondo i risultati necroscopici e gli esami istologici, le lesioni sono limitate ai polmoni. Nei casi tipici non complicati, l'esame batteriologico è negativo; parecchi tentativi per trasmettere la malattia non sono riusciti. Macroscopicamente la polmonite, almeno quando la malattia è breve, non può essere distinta con sicurezza da una broncopolmonite batterica. Le alterazioni istopatologiche del tessuto polmonare esaminato in molti stadii del decorso morboso ci inducono a designare la malattia quale polmonite cronica interstiziale col nome di adenomatosi.

La relazione fra tutte le osservazioni cliniche e le lesioni dà, in rapporto alla durata della malattia ed alle lesioni progressive, una grande concordanza. Le lesioni caratteristiche quali l'epitelizzazione alveolare e l'infiammazione interstiziale, sono comparate con malattie polmonari di eziologia nota e sconosciuta nell'uomo e in diverse specie di animali. Si discutono i diversi fattori causali al fine di trovare una base d'uscita per esami d'indirizzo fisiologico. Le indagini su questa malattia respiratoria dei bovini, sicuramente non indifferente dal lato economico, acquisterebbero un sicuro notevole impulso mediante la collaborazione dei colleghi che praticano nel territorio colpito.

### Summary

During the last 4 years the author observed in the Schächental a respiratory disease, apparently unknown up to now, especially amongst 2–3 years old cattle. It is very rare during the months of pasture, and if it happens, then only in animals, which had been sick before. It appears from late fall till may, i.e. while the animals live in stable and are fed on hay. As a rule only a few animals of a herd become severely sick, but coughing is shown by almost all animals. Generally the disease is not enzootic. An exact description of the clinical course is not possible, as the symptoms could only be studied under the conditions of a mountain practice. They are the following: An intermittent disease with fever and violent dry cough, dyspnoea and abnormal noise in the lungs. There seems to be no real recovery, as dyspnoea and cough remain, and recidives are frequent. Only animals with secondary bacterial infection and interstitial emphysema must be slaughtered. In long lasting cases the animals fall away and are eliminated. Many therapeutica have been tried without satisfactory results.

Post-mortem-lesions are present only in the lungs. In typical uncomplicated cases no bacteria were found. Infection experiments were negative. After short duration there is no possibility to distinguish the disease from a bacterial broncho-pneumonia. Histological diagnosis: Chronic interstitial pneumonia with proliferation of the alveolar epithelia (adenomatosis). The anatomical lesions and the clinical picture are in accordance.

The author compares the proliferation of the alveolar epithelium and the interstitial inflammation with lung diseases of known and unknown etiology in men and various animal species. Etiological factors coming into consideration are discussed. A further investigation of this disease which has a certain economical importance, in collaboration with colleagues would be valuable.

### Literaturverzeichnis

- Akçay S.: Die Lungenadenomatosis der Schafe. Dtsch. tierärztl. Wschr. 63; H. 11/12, 1956. – Bell E. T.: Hyperplasia of the pulmonary alveolar epithelium in disease. Amer. J. Path. 19; 901–912, 1943. – Bonne C.: Morphological resemblance of pulmonary adenomatosis (Jagziekte) in sheep and certain cases of cancer of the lung in man. Amer. J. Cancer 35; 491–501, 1939. – Bosc F. J.: Les épithéliomas parasitaires: La clavelée et l'épithélioma claveleux. Zbl. Bakt. 34; 517–526, 1903. – Bucher O.: Histologie und mikroskopische Anatomie des Menschen. Medizin. Verlag Hs. Huber, Bern und Stuttgart (1956). – Carter G. R. and Rowsell H. C.: Studies on pneumonia in cattle. II. An enzootic pneumonia in calves in Canada. J.A.V.M.A. 132; Nr. 5, 187–190, 1958. – Cole R. and McCallum W. G.: Pneumonia at a Base Hospital. Rockefeller Inst. f. Med. Res. N.Y. 31; 409, 1919 (reprinted from J.A.M.A. 70; Nr. 16, 1146–1156, 1918). – Cowdry E. V.: Studies on the etiology of Jagziekte. I. The primary lesions 323–334. II. Origin of the epithelial proliferations and the subsequent changes 335–346. J. exp. Med. 42; 323–346, 1925. – Cowdry E. V. and Marsh H.: Comparative Pathology of S. African Jagziekte and Montana Progressive Pneumonia in Sheep. J. exp. Med. 45; 571–586, 1927. – Dungal N.: Epizootic Adenomatosis of the lungs of sheep: Its relation to verminous pneumonia and Jagziekte. Proc. Roy. Soc. Med. 31; 497–505, 1937/38. – Dungal N.: Lung Carcinoma in Iceland. Lancet 259; 245–247, 1950. – El Gazayerli M.: On the nature of the pulmonary alveolar lining and the origin of the alveolar phagocyte. J. Path. Bact. 43; 357–366, 1936. – Fanconi A.: Lungenadenomatose. Schweiz. Med. Wschr. 86; 16, 408–412, 1956. – Fanconi A.: Lungenadenomatose. Schweiz. Med. Wschr. 86; 17, 434–437, 1956. – Feyrter F.: Über die pathologische Anatomie der Lungenveränderungen beim Keuchhusten. Frankfurter Z. Path. 35; 213–255, 1927. – Friedländer: (zit. nach Feyrter). – Gough J.: Occupational Pulmonary Diseases. Chapter 14 in D. H. Collins Modern Trends in Pathology. Butterworth and Co., Ltd., Publishers, London 1959. – Greever E. F., Neuburger K. T. and Davis C. L.: The pulmonary alveolar lining under various pathologic conditions in man and animals. Amer. J. Path. 19; Nr. 6, 913–938, 1943. – Gruber G. B.: Über Veränderungen der Rehlunge nach Wurmbefall (sog. Pneumonia verminosa). Virchows Arch. path. Anat. 304; 597–607, 1939. –



Güthert H.: Die alveolarzellige Pneumonie bei Psittacose. *Virchows Arch. path. Anat.* 302; 707–716, 1938. – Hadders H. N. and Dirken M. N. J.: On the origin of the pulmonary hyaline membranes. *J. Path. Bact.* 70; 419–425, 1955. – Hamperl H.: Variants of Pneumocystis Pneumonia. *J. Path. Bact.* 74; 353–356, 1957. – Herzberg K.: Untersuchungen über interstitielle Pneumonien. *Arch. exp. Vet. Med.* Band 6, 1952. Beiheft «Die Loeffler-Feier», S. 78–81. – Hjärre A.: Vergleichende Untersuchungen über Shopes Schweineinfluenza und eine in Schweden bei Ferkeln vorkommende enzootische Viruspneumonie. *Arch. exp. Vet. Med.* Band 6, 1952, Beiheft «Die Loeffler-Feier», 1952, S. 82–89. – Jarrett W. F. H.: A histochemical study of pulmonary hyaline membrane in cattle. *J. Path. Bact.* 74; 444–446, 1957 b. – Jarrett W. F. H.: The pathology of some types of pneumonia and associated pulmonary conditions of the calf. *Brit. Vet. J.* 112; Nr. 10, 431–452, 1956. – Jarrett W. F. H.: Atypical pneumonia in calves. *J. Path. Bact.* 67; 444–454, 1954. – Jarrett W. F. H., McIntyre W. I. M. and Urquhart G. M.: The pathology of experimental bovine parasitic bronchitis. *J. Path. Bact.* 73; 1, 183–193, 1957 a. – Jarrett W. F. H., McIntyre W. I. M. and Urquhart G. M.: “Recent Work on Husk”: A preliminary Report on an atypical Pneumonia. *Vet. Rec.* 65; Nr. 10, 153–156, 1953. – Jarrett W. F. H., McIntyre W. I. M., Jennings F. W. and Mulligan W.: The natural history of parasitic bronchitis with notes on prophylaxis and treatment. *Vet. Rec.* 69; Nr. 49, 1329 to 1340, 1957 c. – Letterer E.: Allgemeine Pathologie (Grundlagen und Probleme). Georg Thieme Verlag, Stuttgart 1959. – McCallum W. G.: The Pathology of the Pneumonia in the United States Army Camps during the Winter of 1917–18. Rockefeller Inst. f. Med. Res. N. Y. 1919. Monogr. 10. – Neubuerger K. T.: Primary multiple alveolar cello tumor of the human lung. *J. Thoracic Surg.* 10; 557–565, 1941. – Neubuerger K. T. and Greever E. F.: Alveolar cell tumor in the human lung. *Arch. Path.* 33; 551–569, 1942. – Newsom I. E.: Sheep Diseases. The Williams and Wilkins Co. Baltimore 1952. – Nieberle K. und Cohrs P.: Lehrbuch der Speziellen Pathologischen Anatomie der Haustiere. 3. Auflage. VEB Gustav Fischer Verlag, Jena 1954. – Oberndorfer S.: Pathologisch-anatomische Befunde bei Psittacosis. *Münch. Med. Wschr.* 77; 311–312, 1930. – Olafson P. and Monlux W. S.: Toxoplasma infection in animals. *Cornell Vet.* 32; 176–190, 1942. – Ottosen H. E.: Pneumonitis in Cattle. *Nord. Vet. Med.* Bd. 9, Nr. 8, 569–589, 1957. – Pinkerton H., Smiley W. L. and Anderson W. A. D.: Giant cell pneumonia with inclusions. A lesion common to Hecht’s Disease, Distemper and Measles. *Amer. J. Path.* 21; 1–23, 1945. – Pallaske G.: Beitrag zur sog. Lungenadenomatose der Schafe. *Berl. Münch. tierärztl. Wschr.* 67; 23–25, 1954. – Rivers T. M. and Berry G. P.: Psittacosis: IV. Experimentally induced infections in monkeys. *J. exp. Med.* 54; 129–144, 1931. – Roulet F.: Methoden der pathologischen Histologie. Wien, Springer-Verlag, 1948. – Smith H. A. and Jones T. C.: Veterinary Pathology. Lea and Febiger, Publishers, Philadelphia 1957. – Straub M.: The microscopical changes in the lungs of mice infected with influenza virus. *J. Path. Bact.* 45; 75–78, 1937. – Theiler A.: Jagziekte in Horses (Crotalariae equorum). 7. and 8. Report. Director of Vet. Education and Research. Union of South Africa 59, 1918. – Thorp W. T. S. and Hallmann E. T.: Pathology of Calf Pneumonia. *J.A.V. M.A.* 94; 365–371, 1939. – Waring J. J. and Neubuerger K. T.: Severe Forms of Chicken-Pox in Adults. *Arch. Int. Med.* 69; 384–408, 1942. – Weber Ew.: Die Krankheiten des Rindes. 2. Aufl. Berlin (R. Schoetz) 1937. – Wyßmann E.: Über Lungenemphysem und ähnliche Atembeschwerden beim Rind. *Schweiz. Arch. Tierheilk.* 88; Nr. 12, 607–620, 1946.

## Über zwei Fälle von operativ geheimer traumatischer Uterusruptur bei der Kuh

Von A. Hofer und U. Flückiger, Thun

Nachdem in den letzten Jahren die Durchführung der Sectio caesarea beim Rind stark zugenommen hat und dabei die gute Heiltendenz der Uteruswunden offensichtlich ist, liegt der Gedanke nahe, im Verlauf von