

Beitrag zur Kenntnis der Epiphysenlösungen bei Haustieren

Autor(en): **Vukeli, E. / Rapi, S.**

Objektyp: **Article**

Zeitschrift: **Schweizer Archiv für Tierheilkunde SAT : die Fachzeitschrift für Tierärztinnen und Tierärzte = Archives Suisses de Médecine Vétérinaire ASMV : la revue professionnelle des vétérinaires**

Band (Jahr): **102 (1960)**

Heft 11

PDF erstellt am: **21.07.2024**

Persistenter Link: <https://doi.org/10.5169/seals-593363>

Nutzungsbedingungen

Die ETH-Bibliothek ist Anbieterin der digitalisierten Zeitschriften. Sie besitzt keine Urheberrechte an den Inhalten der Zeitschriften. Die Rechte liegen in der Regel bei den Herausgebern.

Die auf der Plattform e-periodica veröffentlichten Dokumente stehen für nicht-kommerzielle Zwecke in Lehre und Forschung sowie für die private Nutzung frei zur Verfügung. Einzelne Dateien oder Ausdrucke aus diesem Angebot können zusammen mit diesen Nutzungsbedingungen und den korrekten Herkunftsbezeichnungen weitergegeben werden.

Das Veröffentlichen von Bildern in Print- und Online-Publikationen ist nur mit vorheriger Genehmigung der Rechteinhaber erlaubt. Die systematische Speicherung von Teilen des elektronischen Angebots auf anderen Servern bedarf ebenfalls des schriftlichen Einverständnisses der Rechteinhaber.

Haftungsausschluss

Alle Angaben erfolgen ohne Gewähr für Vollständigkeit oder Richtigkeit. Es wird keine Haftung übernommen für Schäden durch die Verwendung von Informationen aus diesem Online-Angebot oder durch das Fehlen von Informationen. Dies gilt auch für Inhalte Dritter, die über dieses Angebot zugänglich sind.

Aus dem Institut für Pathologie und Therapie
der Veterinärfakultät der Universität Zagreb (Jugoslawien)
(Direktor: Prof. Dr. S. Rapić)

Beitrag zur Kenntnis der Epiphysenlösungen bei Haustieren

Von E. Vukelić und S. Rapić

In der Osteopathologie der Haustiere spielen Knochenbrüche eine bedeutende Rolle. Das gilt besonders für große Haustiere, bei welchen die meisten Knochenbrüche der Gliedmaßen sogar das Leben des Tieres gefährden, welches, wie die gesamte Viehzucht, den wirtschaftlichen Gesetzen untergeordnet ist. Bei jungen Tieren, bei welchen die Epiphyse durch den Epiphysenfugenknorpel mit der Metaphyse verbunden ist, geht die Bruchlinie manchmal über den eigentlichen Epiphysenfugenknorpel, wobei sich die Epiphyse vom übrigen Knochen lostrennt. Ein solcher Knochenbruch, der längs des Epiphysenfugenknorpels läuft, wird Epiphysenlösung (epiphysiolysis) genannt. Gewöhnlich geht der Bruch bei Epiphysenlösungen längs der Grenze zwischen dem Epiphysenfugenknorpel und der Metaphyse, seltener zwischen dem Epiphysenfugenknorpel und der Epiphyse oder dem eigentlichen Knorpel. Da diese letzten zwei Formen sehr selten sind, können wir sie praktisch unbeachtet lassen. Die Epiphyse wird also von der Metaphyse derart losgetrennt, daß die Scheidungslinie durch die präparatorische Verkalkungszone längs des eigentlichen Knochenumrisses der Metaphyse geht, während der Epiphysenfugenknorpel an der Epiphyse befestigt bleibt; das kommt gewöhnlich nur bei ganz jungen Individuen vor. In solchen Fällen sprechen wir von einer reinen Epiphysenlösung bzw. Chondroepiphysenlösung. Bei etwas älteren Individuen löst sich die Epiphyse teilweise oder gänzlich längs der Knochensubstanz der Metaphyse los. In solchen Fällen sprechen wir nicht von einer Epiphysenlösung im engeren Sinne, sondern von einer paraepiphysischen Fraktur der Metaphyse bzw. von einer Osteoepiphysenlösung. Die häufigsten Epiphysenlösungen stellen eine Kombination zwischen Epiphysenlösung und Epiphysenlösungsfraktur dar.

Für Epiphysenlösungen ist es bezeichnend, daß sich das Periost nicht an der Scheidungsstelle der Epiphyse, sondern etwas weiter im Gebiete der Metaphyse löst, und zwar aus dem Grunde, weil das Periost fester an der Epiphyse, besonders am Epiphysenfugenknorpel, hält als an der Metaphyse. Die abgebrochene Epiphyse ist aus diesem Grunde mit einer Periostmanschette umhüllt. Sowohl Knochenbrüche als auch Epiphysenlösungen können vollständig oder unvollständig sein.

Wie bekannt, haben sowohl die einzelnen Knochenfortsätze als auch die Epiphysen eigene, besondere Verknöcherungspunkte. Bei jungen Individuen sind sie am Knochen synchondrös bzw. durch einen Apophysenknorpel befestigt. Dieselben Umstände, welche die Epiphysenlösung verursachen, können auch die Apophyse von deren Knochen

trennen, und wir sprechen dann von einer Apophysenlösung (apophyseolysis). Wie bei gewöhnlichen Knochenbrüchen unterscheiden wir auch bei Apophysenlösungen traumatische bzw. primäre Epiphysenlösungen und pathologische oder spontane Epiphysenlösungen. Bei ersteren ist der ätiologische Faktor ein Trauma bzw. eine äußere Gewalt, die bei unverändertem Knorpel und Knochen die Abtrennung der Epiphyse verursacht. Bei pathologischen bzw. spontanen Epiphysenlösungen hat das Trauma keine primäre Bedeutung. Bei solchen Epiphysenlösungsformen kommt es zu pathologischen Veränderungen hauptsächlich am Epiphysenfugenknorpel oder im benachbarten Knochengewebe, und die eigentliche Epiphysenlösung erfolgt ohne bemerkbares Trauma, bzw. dieses liegt in den physiologischen Grenzen, so daß der schon fortgeschrittene Epiphysenlösungsprozeß nur durch ein Trauma beendet wird. Die Grenzen zwischen traumatischen und pathologischen Epiphysenlösungen sind nicht immer scharf und deutlich. Einige Autoren sind der Meinung, daß es keine rein traumatischen Epiphysenlösungen gebe, da ein normaler Epiphysenfugenknorpel so fest sei, daß der Insult eher einen Knochenbruch als eine Epiphysenlösung verursachen würde. Als Ursachen pathologischer Epiphysenlösungen werden hormonale Störungen (Hypophyse, Gonaden), Avitaminosen (Rachitis), Osteomyelitis und dergleichen mehr erwähnt.

Dem Kliniker fällt es ohne Röntgenuntersuchung sehr schwer, eine Epiphysenlösung zu diagnostizieren. Da die Mehrzahl der Epiphysenlösungen traumatischer Natur sind, lassen sowohl die Anamnese als auch der örtliche Befund den Kliniker an einen Bruch denken, wie übrigens die klinische Diagnose auch meistens lautet. Da sich der Prozeß in unmittelbarer Nähe des Gelenkes abspielt, verwechselt der Kliniker diese Erkrankung zuweilen mit einer Gelenksentzündung oder einer Verrenkung. Von den klinischen Anzeichen seien hier starke Lahmheit, eine größere Beweglichkeit, besonders seitwärts, und eine weiche Krepitation erwähnt. Bei der Palpation gewinnt man den Eindruck, als ob es sich um zwei übereinandergestellte Gelenke handle. Nicht einmal der Röntgenologe kann immer eine sichere Diagnose stellen. Wenn die Epiphyse auf der Metaphyse sitzenbleibt oder nur kaum verlegt ist, kann auch der Röntgenbefund negativ ausfallen. Es ist erforderlich, die angegriffene Stelle in verschiedenen Projektionen aufzunehmen bzw. muß zum Vergleich das entsprechende Gebiet an der anderen Gliedmaße aufgenommen werden. Auch die Therapie ist nicht immer zufriedenstellend. Eine beständige Wiedereinrichtung ist schwerer zu erreichen als bei Knochenbrüchen im Gebiete der Diaphyse. Bei der Wiedereinrichtung muß man daran denken, daß das Periost, welches sich bei der Entstehung der Epiphysenlösung von der Metaphyse lostrennt, nicht zwischen die Bruchstücke gelangt, was durch Aufhören der bereits erwähnten weichen Krepitation erkannt werden kann. Da die Epiphyse das Gelenk abschließt, ist deren Fixierung mittels eines Nagels nicht angezeigt, und die Befestigung mittels eines Gipsverbandes ist wegen der Nähe des Gelenkes nicht immer erfolgreich. Falls es zu einer stärkeren Verlegung kommt, wird der enchondrale Knochenwuchs an der losgetrennten Metaphyse aufhören und der Knochen demzufolge kürzer bleiben. Der enchondrale Wuchs kann auch ausbleiben, weil es nach einer Epiphysenlösung zur vollständigen Verknöcherung des Epiphysenfugenknorpels kommen kann.

Beim Menschen sind sowohl die traumatischen als auch die pathologischen Epiphysenlösungen gut bekannt und eingehend bearbeitet worden. Statistisch wurde festgestellt, wie oft Epiphysenlösungen an den einzelnen Knochen vorkommen, bis zu welchem Alter, mit welcher röntgenologischen und klinischen Symptomatologie und welcher Prognose. Ebenso wurden beim Menschen auch pathologische Epiphysenlösungen erforscht, von welchen einige spezifische Erkrankungen (coxa vara epiphysarea, Perthesche Krankheit) darstellen. Bei Haustieren ist dieses Gebiet der Osteopathologie nur wenig bekannt. Der Hauptgrund dafür dürfte darin liegen, daß Röntgenuntersuchungen in der tierärztlichen Praxis nur selten angewandt werden. Traumatische Epiphysenlösungen werden im tierärztlichen Schrifttum nur kärglich behandelt. Nikanorov hat drei und Rapić zwei Fälle von Epiphysenlösungen bei Pferden beschrieben. Wirz hat einen Fall bei einem Ochsen dargestellt. Bistrov hat einige Fälle von Epiphysenlösungen bei Schweinen und kleinen Wiederkäuern vorgebracht, während Terentjev Epiphysenlösungen beim Hunde eingehend bearbeitet hat. Von den pathologischen Epiphysenlösungen wurde die Epiphysenlösung am Femurkopf bei jungen Pferden schweren Schlages verhältnismäßig gut bearbeitet, und erst unlängst wurde eine gleichnamige Epiphysenlösung bei jungen Ebern beschrieben. Einzelne Fälle der erwähnten Epiphysenlösung bei Füllen wurden schon vor über 100 Jahren beschrieben, doch ist die Ätiologie dieser Krankheit noch immer nicht geklärt.

Alle in der Literatur beschriebenen Fälle wurden bei jungen Pferden schweren Schlages von 5 Monaten bis zu 3 Jahren vorgefunden. Die Krankheit erschien von selbst, ohne sichtbares oder auch nur schwaches Trauma. Schon dieser Umstand weist darauf hin, daß es sich um pathologische Epiphysenlösungen handelte. Beim Öffnen des Hüftgelenkes, nach der Schlachtung des Tieres, nimmt man den unversehrten Gelenkknorpel des Acetabulums und des Gelenkkopfes wahr, welchen das Lig. teres an der Gelenkhöhle festhält. Bei dieser Krankheit löst sich die Epiphyse längs der Grenze zwischen dem Epiphysenfugenknorpel und der Metaphyse los. Zu Blutungen kommt es überhaupt fast nicht, und die Veränderungen am Epiphysenfugenknorpel und an der Metaphyse weisen darauf hin, daß es sich um einen Prozeß von langer Dauer handelt und daß sich die eigentliche Epiphysenlösung allmählich entwickelt hatte. Leider mangelt es noch immer an histologischen Forschungen. Typische klinische Anzeichen kommen erst nach vollkommener Epiphysenlösung zur Beobachtung, so daß die Symptomatologie des Anfangsstadiums fast unbekannt ist. Die Symptome bestehen in einer gemischten Lahmheit hohen Grades: das kranke, schlaff hängende Bein wird vom Tier beim Ruhen in Adduktionsstellung, etwas nach vorn gerichtet, gehalten. Bei beiderseitiger Epiphysenlösung kann das Tier nicht stehen. Die Muskeln an der Kruppe sind wegen Atrophie eingefallen. Beim passiven Vorschieben des Beines werden im Gebiete des Hüftgelenkes Reibungsgeräusche sowie knackende Geräusche wahrgenommen. Die Entstehung dieser unheilbaren Krankheit, die manche der pathologischen Epiphysenlösung des Femurkopfes beim Menschen gleichsetzen, wird hormonalen Störungen, Avitaminosen und Störungen im Metabolismus der Minerale zugeschrieben. Marek gelang es, eine solche Epiphysenlösung bei einem jungen Pferd durch Verabreichung rachitogenen Futters hervorzurufen.

Eine andere Art pathologischer Epiphysenlösung, als spezifische Krankheit junger Eber, wurde von Hupka beschrieben. Solche Erkrankungen kommen im Frühling bei jungen Ebern der Winterzucht vor, die während des Winters mit reichem, eiweißhaltigem Futter gefüttert wurden, jedoch ohne Vitamin C aufgewachsen waren. Diesem Mangel an Vitamin C werden die degenerativen Veränderungen am Gelenk- und Epiphysenfugenknorpel sowie auch am Knochengewebe des Femurs zugeschrieben. Dabei kommen auch zahlreiche Blutungen unter dem Periost und dem Zahnfleisch vor. Der unmittelbare Anlaß einer solchen, meistenteils beiderseitigen Epiphysenlösung ist gewöhnlich der erste Begattungsversuch, wobei das Gewicht des Ebers auf die hinteren Gliedmaßen übertragen wird, jedoch vom unzulänglichen Epiphysenfugenknorpel nicht getragen werden kann. Solche junge Eber bewegen sich schwer, haben einen steifen Gang, einen gebogenen Rücken und einen kurzen Schritt. Mit der Zeit atrophieren auch die Kruppen- und Schenkelmuskeln, und – besonders bei beiderseitiger Epiphysenlösung – die Tiere bleiben immer liegen. Da die Krankheit unheilbar, ist frühzeitige Schlachtung angezeigt.

Die Perthesche Krankheit, die beim Menschen auch zu einer pathologischen Epiphysenlösung des proximalen Femurs führt, wurde beim Hunde beschrieben, doch kam es in keinem der dargestellten Fälle zu einer Epiphysenlösung.

Unsere Untersuchungen der Epiphysenlösungen

Unsere Untersuchungen umfaßten 93 Fälle von Epiphysenlösungen bei Haustieren, wovon zwei Drittel auf den Hund und ein Drittel auf andere Tiere entfallen. Den größten Teil der erkrankten Tiere stellten klinische und ambulante Patienten der Chirurgischen Klinik dar, während eine unbedeutende Anzahl von Tierärzten auf dem Lande stammt, welche die kranken Tiere zwecks Röntgenuntersuchung zugeschickt hatten. Außer der Ermittlung der Diagnose bzw. der klinischen und röntgenologischen Symptome waren wir bemüht, auch die Ätiologie zu erforschen bzw. festzustellen, ob es sich um traumatische oder pathologische Epiphysenlösungen handelte. Ein weiteres Ziel unserer Forschung war die Therapie der Epiphysenlösungen. Außer den Epiphysenlösungen in engerem Sinne, haben wir auch Apophysenlösungen und die Symphysenlösungen des Beckens bearbeitet, die in breitem Sinne auch in den Rahmen der Epiphysenlösungen hineingehören.

Pferd

Beim Pferde haben wir 3 Epiphysenlösungen des distalen Endes des Femurs, 2 Lösungen der distalen Epiphyse des Humerus und 1 Lösung der distalen Epiphyse des Metacarpus ermittelt.

Da alle drei Fälle der distalen Epiphysenlösung des Femurs eine große Ähnlichkeit zeigten, wollen wir alle drei auf einmal darstellen. Es handelte sich um zwei Kastraten und ein Stutenfüllen, die jenem kaltblütigen Typ angehören, der in Nordkroatien gezüchtet wird. Das Alter dieser Tiere lag zwischen 15 Monaten und 2 Jahren. Es schien, als ob die Insulte, welche die Epiphysenlösungen verursacht hatten, der Anamnese nach die physiologischen Grenzen nicht überschritten hätten. Eines der Pferde begann ohne irgendwelchen bemerkbaren Anlaß auf einmal zu hinken, das zweite war im Harnabflußrohr des Stalles ausgerutscht, während das dritte Pferd am Wagen gestrauchelt ist. Auch das klinische Bild war annähernd gleich. Die plötzlich

eintretende Lahmheit ist intensiv, so daß das Tier das kranke Glied überhaupt nicht belastet. Es meidet jede Bewegung und steht meistens auf drei Füßen; das lahme Bein hält es im Knie und Sprunggelenk flektiert und läßt es nur zuweilen auf den Boden herab, ihn dabei nur mit der Spitze der Hufzehe berührend. Das Gebiet des Kniegelenks ist angeschwollen. Bei passiven Bewegungen bemerkt man Schmerzen und eine dumpfe Krepitation, welche in einem Falle nicht deutlich wahrnehmbar war, weshalb an Gonitis gedacht wurde. Noch einförmiger waren die röntgenologischen Symptome bei allen drei Pferden. Auf dem Röntgenogramm bemerkte man bei lateromedialer Projektion, daß die distale Epiphyse von der Metaphyse getrennt war. Mit der Epiphyse löste sich auch ein keilförmiges Stückchen des plantaren Teiles der Metaphyse los. Der Epiphysenbruchteil verlegte sich in allen drei Fällen etwas plantar (dislocatio ad latus), wobei die Längsachsen beider Bruchteile den stumpfen, plantar geöffneten Winkel gegenseitig abschlossen (dislocatio ad axin). Die losgetrennte Metaphyse hat auch die Kniescheibe mitgezogen, die sich dabei in einem solchen Maße verschob, daß ihre Basis in der Höhe der Epiphysenfurche lag. Wegen der plantaren Verlegung der getrennten Epiphyse und der distal verlegten Kniescheibe stützt sich die Metaphyse mit ihrem epiphysischen Umriß mit einem Teil auf die Basis der Patella und mit dem anderen auf den epiphysischen Bruchteil. Die losgetrennte Epiphyse selbst hat ihre Beziehung mit dem Unterschenkelknochen zur Gänze bewahrt. Wir waren über eine solche Ähnlichkeit aller drei Epiphysenlösungen durch den dargelegten keilförmigen Bruchteil des plantaren Epiphysengebietes erstaunt. Bestrebt, diese Erscheinung zu erhellen, trennten wir die distale Epiphyse von der Metaphyse auf dem Knochenpräparat des Füllens, wobei wir im plantaren Gebiet der Metaphysenverbindungsfläche auf einen 1,5 cm langen, kegelförmigen Ausläufer und auf der gleichliegenden Epiphysenverbindungsfläche auf eine entsprechende Vertiefung stießen. Wegen eines so langen Metaphysenausläufers, welcher die Metaphyse mit der Epiphyse gleich einem Keil zusammenhält, kann es trotz aller Unzulänglichkeit des Epiphysenfugenknorpels zu keiner Trennung kommen, solange sich der plantare Teil der Metaphyse nicht losgetrennt hat. Nachdem die Besitzer aufmerksam gemacht wurden, daß die Behandlung zeitraubend und unsicher ist, verzichteten alle drei auf eine Therapie.

Beide Epiphysenlösungen des Humerus bezogen sich auf die distale Epiphyse. Im ersten Falle handelte es sich um ein zwei Wochen altes Stutenfüllen, welchem die Mutterstute auf den Ellbogen trat, während es lag. Beim zweiten, männlichen, vier Monate alten Füllen wurde vom Besitzer kein Insult oder irgendein anderer Anlaß wahrgenommen, der für das Entstehen der Epiphysenlösung verantwortlich gewesen wäre. In beiden Fällen wurde festgestellt, daß das Füllen das lahme Bein nicht belasten kann, sondern es, im Ellbogen gebogen, in der Luft hält. Da Bild erinnerte gewissermaßen an eine Radialislähmung. Bei jedem Versuch, das kranke Bein zu belasten, trat eine starke Biegung des Ellbogengelenkes ein. Das kubitale Gelenk und das Gebiet unmittelbar oberhalb des Gelenkes ist angeschwollen und auf Berührung empfindlich. Der Schmerz stellt sich bei passiven Bewegungen ein, wobei auch eine dumpfe Krepitation bemerkbar ist. Eine abnorme Bewegungsfähigkeit konnte mit Bestimmtheit nicht festgestellt werden. Auf dem Röntgenogramm beider Fohlen ist die distale Epiphyse von der Metaphyse getrennt und distal und volar verschoben. Die abgelöste Epiphyse blieb in normalen Beziehungen mit den Antebrachialknochen. Beim kleineren Füllen ist die Epiphyse von der Diaphyse um etwa 0,5 cm distal und 1 cm volar weggerückt. Beim größeren Füllen beträgt die volare Verschiebung 1,5 cm. Als Behandlung wurde Ruhe vorgeschrieben. Nach zwei Monaten teilte uns der Besitzer des kleineren Fohlens mit, daß das Tier genesen war, während wir vom Ergebnis der Behandlung des größeren Fohlens nichts gehört haben.

Bei einem zwei Monate alten Stutenfüllen haben wir am dritten Metakarpalknochen einen Fall distaler Epiphysenlösung festgestellt. Laut Anamnese begann das Tier plötzlich zu hinken, während es lustig herumspringend im Hofe spielte. Klinisch wurde

eine Lahmheit dritten Grades festgestellt. Das Tier berührt mit dem Hufe kaum den Boden und bewegt sich nur, wenn es dazu gezwungen wird. Das Gebiet der distalen Röhre und des Fesselgelenkes ist spindelförmig angeschwollen. Bei Berührung und passiven Bewegungen spürt das Tier starken Schmerz. Eine abnorme Bewegungsfähigkeit kann bei passiven Seitenbewegungen festgestellt werden. Eine dumpfe Krepitation wurde auch bemerkt. Röntgenologisch wurde eine Epiphysenlösung der distalen Epiphyse nachgewiesen. Mit der Epiphyse trennte sich vom dorsalen Gebiet der distalen Metaphyse auch ein keilförmiges Knochenstück. Die losgetrennte Epiphyse verschob sich dorsal um etwa 1 cm, während sie durch das unversehrte Fesselgelenk in normaler Beziehung mit der ersten Phalanx geblieben ist. Auf Wunsch des Besitzers wurde von einer Behandlung abgesehen.

Schwein

Auf das Schwein entfallen insgesamt 6 Epiphysenlösungen, und zwar: 1 auf die proximale und 2 auf die distale Epiphyse des Femurs, 1 auf die proximale und 1 auf die distale Epiphyse der Tibia und 1 auf die proximale Epiphyse der Fibula.

Die bei einem dreijährigen Eber der großen Yorkshire-Rasse festgestellte Epiphysenlösung des Femurkopfes war für uns von besonderer Bedeutung, da sie bilateral aufgetreten war und der Kategorie der pathologischen Epiphysenlösungen angehörte.

Nachdem der Eber aus England eingeführt worden war, wurde er während ungefähr eines Jahres als Zuchteber verwendet. Nach einem Begattungssprung wurde sein rechtes Hinterbein plötzlich lahm und ein Monat später, ohne bemerkbaren Anlaß, auch das linke Hinterbein. Die klinischen Symptome stimmten im allgemeinen mit jenen überein, die von Hupka bei dieser Krankheit junger Eber beschrieben wurden. Das Tier bleibt unaufhörlich liegen und richtet sich nur dann auf die Vorderfüße, wenn es seine Lage verändern will oder Nahrung einnimmt. Zuweilen kniet es auf beiden Karpalgelenken und bleibt, auf diese gestützt, in dieser Lage. Will man dem Eber beim Aufstehen helfen, indem man ihn beim Schwanz packt und aufzuheben versucht, bleibt er auf allen vieren stehen, vermeidet jedoch das Gehen. Die Vorderbeine sind maximal ausgebreitet und nach rückwärts gezogen. Die Hinterbeine sind in Adduktionsstellung, so daß sich die Klauen berühren. Während des Stehens, das übrigens von kurzer Dauer ist, hängt der Kopf fast bis zum Boden herab und der Rücken bildet eine Krümmung. Das Gebiet der Koxalgelenke ist nach außen gewölbt, und bei passiven Bewegungen spürt man unter der Hand ein dumpfes Reibungsgeräusch und ein knackendes Geräusch. Am Röntgenogramm des Beckens sieht man beiderseitig eine Epiphysenlösung des Femurkopfes, wobei das Caput femoris im Acetabulum bleibt und der proximale Diaphysenzipfel oberhalb des Acetabulums verschoben ist. In Anbetracht seines hohen Geldwertes wurde der Eber an der Klinik vier Monate behandelt, jedoch ergebnislos. Beim Abschachten wurden umfangreiche Usuren und eine subchondrale Wucherung des Knochengewebes am Acetabulum sowie starke periostale Knochenschichten in der Umgebung des Gelenkes und an der Metaphyse vorgefunden. Obwohl es sich um eine spontane, bilaterale Epiphysenlösung handelt, unterscheidet sich diese Krankheit doch von der Hupkas.

Die beiden Fälle von Epiphysenlösung des distalen Femures kamen auch bei Einfuhrschweinen vor, und zwar bei zwei etwa einjährigen Sauen. Die Anamnese war mangelhaft bzw. hatten die Schweinehirten keine Ahnung, wie es zu diesen Epiphysenlösungen gekommen war. Die Tiere vermieden es, die lahmen Beine zu belasten. Der Schritt ist fast normal, doch wird die Last bei Belastungsversuchen auf das hintere, gesunde Bein übertragen. Das Kniegelenk ist etwas angeschwollen. Bei Be-

rührung und passiven Bewegungen werden Schmerzen im Geschwulstgebiet gespürt, doch sind abnorme Bewegungsfähigkeit und Krepitation nicht bemerkbar. Da diese zwei letzten Symptome ausblieben, entsprach das klinische Bild mehr einer Gonitis. Das Röntgenbild beider Epiphysenlösungen erinnerte sehr an jenes beim Pferd. Die Epiphyse verschob sich fast um ihre ganze Breite plantar und zog auch die Kniescheibe mit. Mit der Epiphyse löste sich auch ein Stückchen der Metaphyse von der plantaren Seite los. Beide Tiere wurden auf das Gut zurückgeschickt, wo sie sich durch Ruhe erholten.

Die Epiphysenlösung der proximalen Tibiaepiphyse bezieht sich auf ein 4 Monate altes weibliches Schwein holländischer Rasse, das auf drei Füßen zu gehen begann. Unmittelbar unter dem Kniegelenk ist eine bei Berührung schmerzhafteste Geschwulst bemerkbar. Bei passiven Bewegungen konnte man eine abnorme Bewegungsfähigkeit wahrnehmen, während die Krepitation mehr einem dumpfen, knackenden Geräusch entsprach. Aus dem Röntgenogramm ist ersichtlich, daß sich außer der proximalen Epiphyse auch die Tuberositas tibiae und die proximale Fibulaepiphyse losgetrennt haben. Da beim Ausbruch dieser Krankheit kein Insult wahrgenommen wurde und es nebst der Epiphysenlösung der Tibia und der Fibula auch zur bereits erwähnten Apophysenlösung kam, ist es höchst wahrscheinlich, daß es sich um eine pathologische Epiphysenlösung handelte. Wegen seines großen Wertes wurde das Schwein aufs Gut zurückgeschickt, wo eine Heilung durch Ruhe angestrebt wurde, doch haben wir keine Angaben über das Ergebnis der Behandlung.

Im letzten Falle handelte es sich um eine Epiphysenlösung des distalen Tibiaendes. Die Ursache dieser bei einer 8 Monate alten Sau holländischer Rasse entstandenen Epiphysenlösung war eine scharf abgegrenzte Osteomyelitis der distalen Metaphyse. Der starke osteolytische Prozeß zerstörte die Metaphyse gänzlich bis zum Epiphysenfugenknorpel, welcher den Übergang des Prozesses auf die eigentliche Epiphyse abgesperrt hatte. Die getrennte Epiphyse blieb in ihrer Lage und in normaler Beziehung zu den Knochen des Sprunggelenkes. Die Weichteile um diese scharf abgegrenzte Osteomyelitis waren auffallend angeschwollen und phlegmonös. Das Tier ging auf drei Füßen. Von einer Behandlung wurde Abstand genommen.

Kleine Wiederkäuer

Bei den kleinen Wiederkäuern haben wir eine Epiphysenlösung des Femurkopfes beim Schaf und eine Apophysenlösung des Tuber calcaneis der Ziege feststellen können.

Die Epiphyseolysis capitis femoris bezieht sich auf ein 6 Wochen altes männliches Lamm, das der Besitzer einige Tage vorher schon lahm gekauft hatte. Das Tier hält das Bein hoch und läßt es nur zuweilen bis zum Boden herab. Druck auf das Hüftgelenkgebiet und stärkere Verschiebung des Femurs verursachen Schmerzen, während bei passiven Bewegungen ein Reibungsgeräusch wahrgenommen wird. Beim Gehen belastet es das lahme Bein nicht. Eine Röntgenuntersuchung ergab eine Epiphysenlösung der proximalen Epiphyse des Femurs. Es ist interessant zu erwähnen, daß auch das Caput femoris aus dem Acetabulum herausgeriet, was früher nie gesehen wurde. Dieser Umstand weist darauf hin, daß es sich um eine traumatische Ätiologie handelte, wobei sich vom Femur nicht nur das Caput losgetrennt hatte, sondern auch das Lig. teres gerissen war. Das Tier wurde nicht behandelt.

Der zweite Fall stellt eine Apophysenlösung des Tuber calcanei bei einer einjährigen Saanenziege dar. Nach der Anamnese trat die Lahmheit plötzlich aus unbekanntem Grunde ein. Klinisch wurde eine Lahmheit zweiten Grades festgestellt, die sich besonders beim Aufstützen offenbarte. Die Belastungszeit ist verkürzt und der

Schritt normal. Im Gebiete des Calcaneus besteht eine Geschwulst fester Beschaffenheit, die auf Druck schmerzhaft ist. Aus dem Röntgenogramm des Sprunggelenkes geht hervor, daß das Tuber calcanei vom Calcaneus getrennt und durch die Sehne des Gastrocnemius proximal angezogen ist. Da dadurch das Gleichgewicht zwischen den Flexoren und Extensoren gestört wurde, flektiert das Bein ständig im Sprunggelenk. Zum Zwecke der Behandlung wurde auf das Sprunggelenk ein Verband gelegt und Ruhe vorgeschrieben. Über das Ergebnis der Therapie sind keine Angaben vorhanden.

Hund

Von den 93 Epiphysenlösungen, die wir bei allen Tieren vorgefunden haben, entfallen 64 auf den Hund. Die Ursache dieser großen Anzahl Epiphysenlösungen bei diesem Tier sind Traumen, welchen Hunde im heutigen Kraftwagenverkehr ausgesetzt sind. Von den erwähnten 64 Epiphysenlösungen entfallen 31 auf das Femur, 13 auf das Becken, 6 auf den Humerus, 6 auf den Radius, 3 auf die Ulna, 3 auf die Tibia, 1 auf die Fibula und 1 auf die Wirbelsäule.

Unter den erwähnten Femurepiphysenlösungen fanden wir 13 am proximalen Ende. Der Anamnese nach entfallen 10 davon auf Verkehrsunfälle, 2 auf Stöße, und eine wurde durch das Ziehen des Tieres am Bein verursacht. Das Alter dieser Tiere belief sich auf 2–10 Monate. Bei Epiphysenlösungen durch Verkehrsunfälle kommt es oft zu sehr komplizierten Beckenbrüchen. Unserer Erfahrung nach stellt sich die Lahmheit plötzlich ein, und die Ursache ist gewöhnlich aus der Anamnese zu erfahren. Das Tier hält das Bein hoch, am Knie schwach flektiert und nach innen gedreht. Im Gebiete des Hüftgelenkes zeigt sich eine Anschwellung in der Größe einer Kinderfaust. Druck auf das Hüftgelenk verursacht Schmerzen, ebenso wie passive Bewegungen. Im Vergleich zum gesunden Bein ist das lahme Glied einige Zentimeter kürzer. Bei passiven Bewegungen sind schwache Krepitation und knackende Geräusche wahrnehmbar. Der Kliniker schöpft in den meisten Fällen Verdacht auf einen Bruch. Eine Röntgenaufnahme enthüllt gewöhnlich die wahre Natur der Erkrankung. Der Femurkopf bleibt gewöhnlich in der Gelenkvertiefung, und die abgetrennte Metaphyse ist meist proximal und kranial verschoben. Bei Komplikationen am Becken sind die klinischen Symptome dieser Epiphysenlösung durch schwerere Anzeichen überdeckt, und der Hund bleibt gewöhnlich liegen, ohne aufstehen zu können. Die Prognose ist ungünstig und eine Behandlung ist aussichtslos.

Eine distale Epiphysenlösung des Femurs wurde bei 17 Hunden vorgefunden. Nur in einem Falle hatte der Besitzer keinen unmittelbaren Anlaß bemerkt. In 9 Fällen kam es zur Epiphysenlösung wegen Verletzung durch Kraftwagen, in zwei Fällen infolge von Schlägen, in weiteren zwei Fällen bei einem Sprung aus einem Meter Höhe, und in einem Fall fiel das Tier vom dritten Stock. Die befallenen Tiere waren zwischen 3 und 11 Monaten alt. Die Lahmheit tritt plötzlich ein, das kranke Bein wird nicht belastet, sondern sowohl beim Gehen als auch in Ruhe hoch gehalten. Das Kniegelenk und das distale Hüftgebiet sind angeschwollen. Bei Druck und passiven Bewegungen

spürt das Tier Schmerzen, die besonders bei Extension stark sind. Durch passive Bewegungen kann abnormale Beweglichkeit festgestellt werden. In einigen Fällen wurde ein dumpfes Reibegeräusch wahrgenommen. Das Röntgenbild zeigte, daß die losgetrennte distale Epiphyse plantar verlagert war. Diese Verschiebung ist meistens derart, daß die abgetrennte Epiphyse auf die plantare Seite der Metaphyse zu liegen kommt. Bei solchen Epiphysenlösungen trennt sich oft das plantare Ende der distalen Metaphyse los, wie es übrigens auch beim Pferd und beim Schwein vorkommt. Die Prognose ist ziemlich günstig, und die Behandlung besteht in der Wiedereinrichtung der Epiphyse und in Ruhe.

Zu den Femurepiphysenlösungen kann auch der Fall einer Apophysenlösung des großen Trochanters gerechnet werden, bei welchem auch das gleichseitige Femur an zwei Stellen brach. Aus diesem Grunde waren die spezifischen klinischen Symptome der Apophysenlösung von den viel schwereren Bruchsymptomen überdeckt.

Bei jungen Tieren sind die Knochen des Beckens durch Knorpelgewebe miteinander verbunden. Bei älteren Tieren geht die Knorpelsymphyse in eine Knochensymphyse über. Während der Synchronosis können äußere Insulte eine Symphysenlösung (symphyseolysis) hervorrufen, welche der Epiphysenlösung des Röhrenknochens entspricht. Bei unseren Untersuchungen konnten wir Symphysenlösungen bei 11 Hunden im Alter von 2 Monaten bis zu 2 Jahren feststellen. Den Angaben der Anamnese gemäß wurden alle diese Fälle durch Verkehrsunfälle verursacht. Es ist demzufolge begreiflich, daß solche Symphysenlösungen von anderen verschiedenen Folgeerscheinungen der Verletzung, wie zum Beispiel von Brüchen des Beckens, des Kreuzbeins, des Femurs, der Verrenkung des Koxal- oder Sakroiliakalgelenkes, Epiphysenlösungen und schweren Quetschungen begleitet sind. Es ist klar, daß bei solchen Komplikationen andere klinische Symptome überwiegen können. Röntgenographisch können Symphysenlösungen mittels sagittaler Projektion ermittelt werden. Die Beckenknochen im Gebiete der Symphyse sind ein oder mehrere Zentimeter auseinandergerückt, wobei einer von ihnen, wegen des gleichzeitigen Beckenbruches oder wegen Verrenkung des Sakroiliakalgelenkes, gewöhnlich mehr kranial verschoben ist. Die Prognose ist günstig, und die Behandlung besteht in Ruhestellung.

In zwei Fällen wurde auch eine Apophyseolysis tuberis coxae festgestellt.

Am Humerus wurden 6 Epiphysenlösungen vorgefunden, und zwar ausschließlich am distalen Ende. In 4 Fällen wurde die Epiphysenlösung durch Überfahren mit Kraftwagen verursacht, in einem Fall bei einem Sprung aus einer Höhe von über einem Meter und bei einem Tier durch einen Biß seitens eines größeren Hundes. Das Alter dieser Tiere schwankte zwischen 1 und 6 Monaten. Die Lahmheit stellte sich unmittelbar nach erfolgter Verletzung ein. Das Tier hält das Bein hoch mit flektiertem Kubitalgelenk, dessen Gebiet angeschwollen und schmerzhaft ist. Der Schmerz ist besonders stark bei passiver Streckung dieses Gelenkes. Bei Seitenbewegungen ist eine normale Bewegungsfähigkeit wahrnehmbar. In den meisten Fällen hört man auch eine dumpfe Krepitation. Eine richtige Diagnose wird gewöhnlich durch eine Röntgenaufnahme geliefert. Die getrennte distale Epiphyse verschiebt sich etwas volar, seltener dorsal. Zuweilen löst sich

nebst der Epiphyse auch das volare Ende der distalen Metaphyse los. Die Prognose ist günstig, und für die Behandlung genügen Ruhe und ein Fixationsverband.

Von den 6 am Radius vorgefundenen Epiphysenlösungen entfällt eine auf die proximale und 5 auf die distale Epiphyse. Die Tiere waren 3 bis 10 Monate alt.

Die Epiphysenlösung des proximalen Endes entstand in einem Verkehrsunfall. Die Lahmheit war dritten Grades. Das Gebiet des Kubitalgelenkes und des proximalen Teiles des Antebrachiums ist angeschwollen und empfindlich. Besonders schmerzhaft ist die Extension. Es wurden abnorme Beweglichkeit und dumpfe Krepitation wahrgenommen. Die losgetrennte Epiphyse war ziemlich volar verlagert. Der Knochen verwuchs von selbst im Laufe einiger Wochen.

Von den 5 Epiphysenlösungen der distalen Radiusepiphyse waren 4 in Verkehrsunfällen und eine bei einem Sprung vom Tische entstanden. Klinisch wurde eine starke Stützbeinlahmheit festgestellt. Das distale Gebiet des Radius und des Carpus ist meistens spindelförmig angeschwollen. Bei Palpation spürt das Tier Schmerzen, und passive Seitenbewegungen zeigen eine abnorme Beweglichkeit. Eine dumpfe Krepitation wurde nur bei gleichzeitiger Epiphysenlösung der Ulna wahrgenommen. Das Röntgenogramm zeigte in allen Fällen, daß die losgetrennte distale Epiphyse mehr oder weniger lateral und dorsal verlagert war. Die Prognose ist günstig, und die Bruchstücke verwachsen gewöhnlich bei Ruhe und unter einem Fixationsverband.

Alle drei distalen Epiphysenlösungen der Ulna entstanden in Verkehrsunfällen. In allen drei Fällen kam es gleichzeitig auch zu einer Epiphysenlösung der distalen Radiusepiphyse, so daß die klinischen Symptome jenen glichen, die wir bei der Beschreibung der distalen Epiphysenlösung des Radius dargestellt haben. Die getrennte Epiphyse der Ulna ist sowohl lateral als auch dorsal gleichartig verlagert. Die Art und das Ergebnis der Behandlung entsprechen der vorhergehenden Epiphysenlösung.

An der Tibia von 2–4 Monate alten Hunden wurden drei Epiphysenlösungen – eine am proximalen und zwei am distalen Ende – vorgefunden.

Die Epiphysenlösung der proximalen Epiphyse entstand ohne bemerkbaren Anlaß. Klinisch ist eine Lahmheit dritten Grades wahrnehmbar. Das Tier hält das Bein hoch bei flektiertem Kniegelenk. Dieses Gelenk und das proximale Gebiet der Tibia sind geschwollen. Bei Palpation und passiven Bewegungen spürt das Tier Schmerzen. Die Epiphyse ist in normaler Beziehung zum Femur, während die Metaphyse medial verschoben ist. Als Behandlung wurde Ruhe nebst Thomasscher Extension vorgeschrieben, doch fehlen Angaben über das Ergebnis der Therapie. Bei diesem Hunde kam es gleichzeitig auch zu einer Epiphysenlösung der proximalen Fibulaepiphyse, wobei eine Verlagerung wie bei der Tibia einsetzte.

Beide distalen Epiphysenlösungen der Tibia entstanden in Verkehrsunfällen. Das Tier belastet das lahme Bein nicht, sondern hält es flektiert hoch. Das distale Gebiet der Tibia und das Sprunggelenk sind geschwollen. Das Tier spürt Schmerzen bei Druck und passiven Bewegungen, während welcher man auch Krepitation hört. Die distale Epiphyse, welche in normalen Beziehungen zur Fibula und zum Tarsalgelenkknöchel geblieben ist, wurde lateral und plantar verlagert. Beide Fälle wurden durch Ruhe und einen Fixationsverband geheilt.

Auf Epiphysenlösungen an der Wirbelsäule sind wir nur einmal gestoßen. Bei diesem Falle handelte es sich um eine Lösung der kaudalen Epiphyse des 13. Brustwirbelkorpus, die durch Überfahren von einem Kraftwagen verursacht wurde. Im klinischen Bild herrschte eine vollkommene Lähmung des hinteren Körperteiles vor. Die abgelöste Epiphyse blieb mit dem Korpus des ersten Lendenwirbels durch den Intervertebralknorpel verbunden, während sich ihr Korpus um etwa 2 cm dorsal verückt hatte.

Katze

Bei der Katze haben wir insgesamt 11 Epiphysenlösungen feststellen können, und zwar: 8 am Femur, 2 am Becken und 1 an der Tibia. Von den 8 Epiphysenlösungen am Femur entfallen 3 auf das proximale und 5 auf das distale Ende. Am Becken fanden wir eine Symphysenlösung und eine Apophysenlösung des Tuber ischiadicum. Die Tibiaepiphysenlösung wurde am distalen Ende ermittelt. Der Anamnese nach waren alle diese Epiphysenlösungen traumatischer Natur. Deren klinische und röntgenologische Symptome sowie auch das Ergebnis der Behandlung stimmten mit jenen beim Hunde völlig überein, weshalb wir von einer Beschreibung absehen.

Andere Tiere

Außer den beschriebenen Epiphysenlösungen bei Haustieren haben wir 4 Epiphysenlösungen auch bei überseeischen Tieren vorgefunden, und zwar: 1 Apophysenlösung der Tuberositas tibiae beim Dromedar, 1 Epiphysenlösung der distalen Tibiaepiphyse beim Känguruh, 1 Epiphysenlösung der distalen Femurepiphyse bei der graugrünen Meerkatze (*Cercopithecus sabaecus*) und 1 Epiphysenlösung der kranialen Epiphyse des sechsten Lendenwirbels beim Eichhörnchen.

Von den angeführten Epiphysenlösungen wollen wir nur die Apophysenlösung der Tuberositas tibiae beim Dromedar darstellen, da das Kamel ein sehr nützliches Tier für ein weites Gebiet Afrikas und Asiens und daher ein ziemlich wichtiger Gegenstand der tierärztlichen Medizin ist. In unserem Falle handelte es sich um ein junges, einjähriges, weibliches Kamel, das wegen einer Lahmheit des rechten Hinterbeines in die Klinik gebracht wurde. Nach der Anamnese entstand die Lahmheit von selbst, ohne sichtbaren Anlaß. Das Gebiet des Kniegelenkes ist angeschwollen. In Ruhe schont das Tier das lahme Bein, indem es das Körpergewicht auf das gesunde Bein überträgt. Im Schritt besteht Hangbeinlahmheit. Der Schritt nach vorn ist verkürzt und die Dauer des Schrittes verlängert. Bei Palpation spürt das Tier Schmerzen im Gebiete der Knie-scheibe und an der dorsalen Seite des Kniegelenks. Man hegt Verdacht auf Gonitis. Das Röntgenogramm zeigt eine Apophysenlösung der Tuberositas tibiae, die proximal verrückt ist. Ruhe hieß die Behandlungsmethode. Die Lahmheit verschwand innerhalb einiger Wochen.

Schlußfolgerungen

Unsere Abhandlung über Epiphysenlösungen bei Haustieren bezieht sich auf die Zeitspanne der letzten 25 Jahre, seitdem an unserer Fakultät Röntgenuntersuchungen angewandt werden, die eine so entscheidende Rolle bei der Feststellung von Epiphysenlösungen spielen. In diesem Zeitraum haben wir 93 Epiphysenlösungen diagnostiziert, von welchen etwa ein Drittel auf den Hund entfallen. Dieser auffallend hohe Prozentsatz von Epiphysenlösungen beim Hunde ist nicht der großen Anzahl von Patienten dieser Art zuzuschreiben. Wie aus den statistischen Angaben der Chirurgischen Klinik hervorgeht, ist die Anzahl der behandelten Pferde zweimal so groß als die Zahl der Hunde, und nichtsdestoweniger wurden bei Hunden zehnmal mehr Epiphysenlösungen als bei Pferden vorgefunden. Unseren

Beobachtungen nach entstehen über 75% der Epiphysenlösungen beim Hund in Verkehrsunfällen.

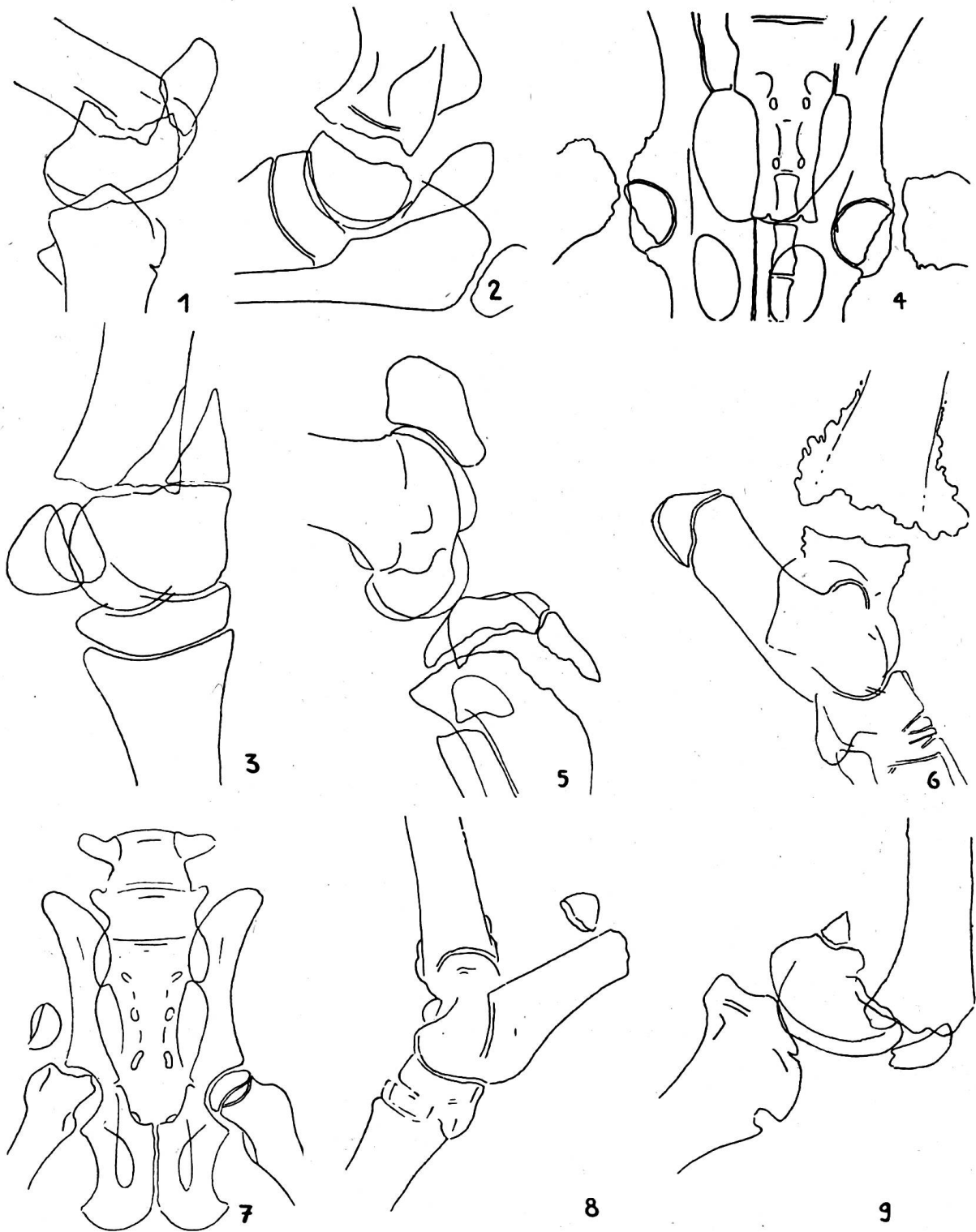Es ist schwer erklärlich, daß in diesen 25 Jahren kein einziger Fall von Epiphysenlösungen beim Rinde vorgefunden wurde, obwohl das Rind ein häufiger Patient der Chirurgischen Klinik ist. Eine partielle Erklärung liegt darin, daß das Rind ein ruhiges Tier ist und daß die Rinder im Wirkungsgebiete unserer Fakultät meistens in Ställen gehalten werden.

Wie schon im Vorworte erwähnt, ist die einzige gut beschriebene und seit langem bekannte Epiphysenlösung beim Haustier die Lostrennung des Femurkopfes bei Füllen schweren Schlages. Obwohl das nordwestliche Kroatien wegen seiner Pferdezucht gut bekannt ist, sind wir auf keinen Fall einer solchen Epiphysenlösung gestoßen. Der Grund liegt wahrscheinlich darin, daß in dieser Gegend keine Pferde ausgesprochen schweren Schlages gezüchtet werden. Bemerkenswert ist die Tatsache, daß die Traumen, die zu den beschriebenen Epiphysenlösungen führten, die physiologischen Grenzen nie überschritten haben. Die einzige Ausnahme war ein Fohlen, dem die Mutterstute auf den Fuß getreten war.

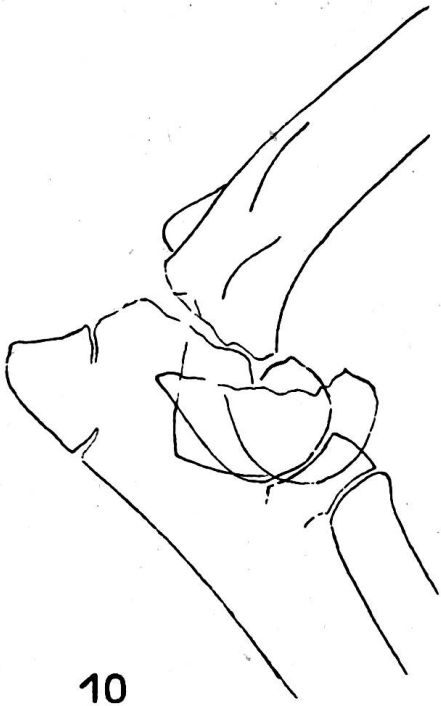
Lehrreich sind unsere Erfahrungen mit Epiphysenlösungen beim Schwein, die sich bei diesem Tier erst in den letzten sechs Jahren, seitdem weiße Zuchtschweine aus England, Holland und Schweden massenhaft in unser Land eingeführt werden, gezeigt haben. Alle 6 Epiphysenlösungen wurden bei solchen eingeführten Schweinen und deren Sprößlingen der ersten Generation vorgefunden. Diese Erscheinung spricht für eine höchstwahrscheinlich größere Empfindlichkeit des Knochensystems bei diesen Edelrassen bzw. weist auf eine untraumatische Ätiologie der entstandenen Epiphysenlösungen.

Betrachten wir das Vorkommen von Epiphysenlösungen an den Knochen, ohne Rücksicht auf die Art der Tiere, fällt uns die Tatsache auf, daß von 93 Epiphysenlösungen 50% auf das Femur entfallen. Die Ursache kann nicht genau bestimmt werden. Unserer Meinung nach könnte folgendem Umstand eine bestimmte Bedeutung zugeschrieben werden: Von allen Extremitätenknochen, die Skapula inbegriffen, unterscheidet sich das Femur dadurch, daß es mit dem Becken (Lig. teres) bzw. mit dem Rumpfe fest verbunden ist. Aus diesem Grunde verhindert die Festigkeit des Rumpfes das Verschieben des Femurs bei der Wirkung einer äußeren Gewalt, während in einem solchen Fall die Knochen der anderen Gliedmaßen elastisch ausweichen und dadurch die Wirkung eines Insultes mildern.

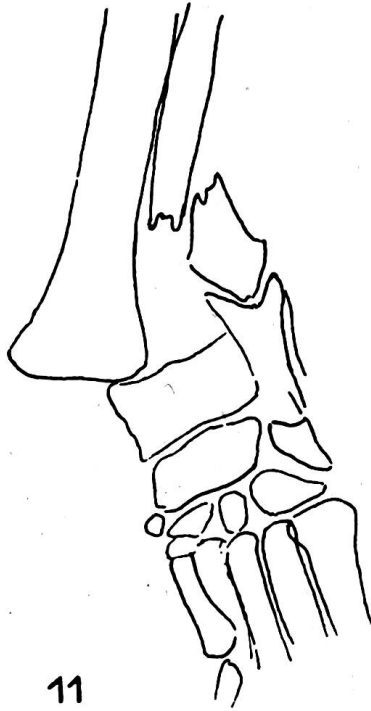
Gemäß unseren, wenn auch bescheidenen Erfahrungen können traumatische Epiphysenlösungen ziemlich erfolgreich behandelt werden. Die Ursache der schwachen Erfolge bei der Behandlung von Epiphysenlösungen des Femurkopfes liegt in der starken Verlagerung der Bruchstücke, während es bei Tieren aus technischen Gründen schwer ist, eine Osteosynthese des Femurkopfes und der Metaphyse vorzunehmen, um dabei eine nachträgliche Ankylose zu vermeiden.



1. Epiphysenlösung der distalen Femurepiphyse beim Pferd. – 2. Epiphysenlösung der distalen Humerusepiphyse beim Pferd. – 3. Epiphysenlösung der distalen Epiphyse des dritten Metakarpalknochens beim Pferd. – 4. Beiderseitige Epiphysenlösung der proximalen Femurepiphyse beim Schwein. – 5. Epiphysenlösung der proximalen Tibia- und Fibulaepiphyse und Apophysenlösung der Tuberositas tibiae beim Schwein. – 6. Epiphysenlösung der distalen Tibiaepiphyse, die durch eine bei Osteomyelitis entstandene Osteolyse beim Schwein verursacht wurde. – 7. Epiphysenlösung der proximalen Femurepiphyse beim Schaf. – 8. Apophysenlösung des Tuber calcanei bei der Ziege. – 9. Epiphysenlösung der distalen Femurepiphyse beim Hund.



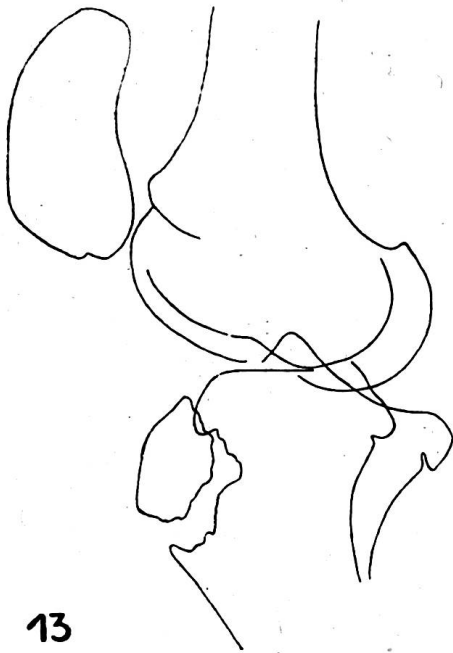
10



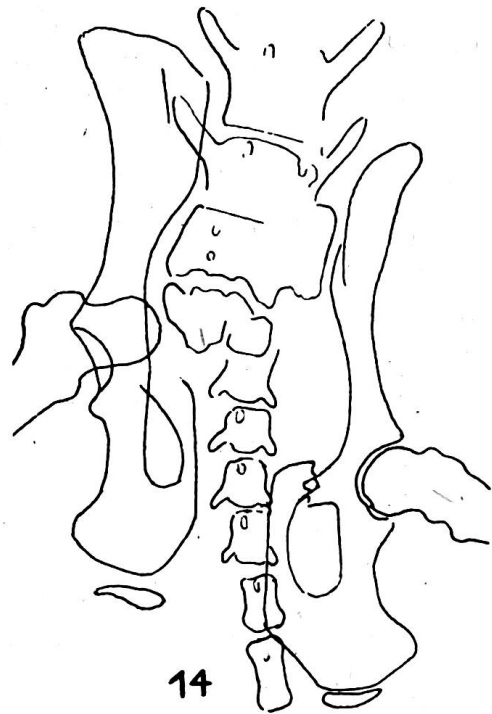
11



12



13



14

10. Epiphysenlösung der distalen Humerusepiphyse beim Hund. – 11. Epiphysenlösung der distalen Radiusepiphyse beim Hund. Das Röntgenogramm zeigt auch eine Ulnafraktur. – 12. Epiphysenlösung der kaudalen Epiphyse des 13. Brustwirbelknochens beim Hund. – 13. Apophysenlösung der Tuberositas tibiae beim Kamel. – 14. Symphysenlösung des Beckens und Apophysenlösung des Tuber ischiadicum beim Hund. Das Röntgenbild zeigt auch eine Verrenkung des Koxal- und Sakroiliakalgelenkes und einen Bruch des Kreuz- und Schambeines.

An unseren 93 Epiphysenlösungen konnten wir uns vergewissern, daß es für den Kliniker schwer ist, die Epiphysenlösungen ohne Röntgenuntersuchung von Beinbrüchen zu unterscheiden. Der Grund, daß Epiphysenlösungen bei Haustieren wenig bekannt sind, liegt eben darin, daß die Röntgenmethode in der tierärztlichen Praxis noch immer wenig angewandt wird.

Zusammenfassung

Von 93 bei Haustieren ermittelten Epiphysenlösungen entfallen 6 auf das Pferd, 6 auf das Schwein, 2 auf kleine Wiederkäuer, 64 auf den Hund, 11 auf die Katze und 4 auf Tiere aus dem Tiergarten. Von den 6 Epiphysenlösungen beim Pferd wurden 3 am Femur, 2 am Humerus und eine an der metakarpalen Röhre vorgefunden. Von den 2 Epiphysenlösungen bei kleinen Wiederkäuern entfiel eine auf das Femur (Schaf) und die andere auf das Fersenbein (Ziege). Von den 64 Epiphysenlösungen beim Hund wurden 31 am Femur, 13 am Becken, 6 am Humerus, 6 am Radius, 3 an der Ulna, 3 an der Tibia, eine an der Fibula und eine an der Wirbelsäule ermittelt. Die 11 Epiphysenlösungen bei der Katze waren: 8 am Femur, 2 am Becken und eine an der Tibia. Bei den 4 aus dem Tiergarten stammenden Tieren wurde je eine Epiphysenlösung an der Tibia des Dromedars und des Känguruhs, am Femur der graugrünen Meerkatze und an der Wirbelsäule des Eichhörnchens vorgefunden.

Eine große Anzahl von Epiphysenlösungen beim Hund ist Verkehrsunfällen zuzuschreiben. Auf die Chirurgische Klinik werden zwecks Behandlung zweimal mehr Pferde als Hunde gebracht, und dennoch wurden beim Hunde zehnmal mehr Epiphysenlösungen als beim Pferd ermittelt.

Die Ursache, daß die Hälfte aller Epiphysenlösungen auf das Femur entfällt, dürfte unserer Meinung nach darin liegen, daß dieser Knochen durch das Hüftgelenk fest verbunden ist und daher bei äußeren Insulten die Trägheit der Körpermasse auf das Schenkelbein übertragen wird, zum

Das Vorkommen von Epiphysenlösungen nach der Tier- und Knochenart

Tierart	humerus	radius	ulna	mtc III	pelvis	femur	tibia	fibula	calcaneus	vertebra	Ins- gesamt
Pferd	2			1		3					6
Schwein						3	2	1			6
Kleine Wiederkäuer						1			1		2
Hund	6	6	3		13	31	3	1		1	64
Katze					2	8	1				11
Andere Tiere						1	2			1	4
Insgesamt	8	6	3	1	15	47	8	2	1	2	93

Unterschied von den anderen Extremitätenknochen, die bei der Wirkung einer äußeren Gewalt elastisch ausweichen.

Die äußeren Umstände, welche zu Epiphysenlösungen beim Pferd und Schwein führten, haben in den meisten Fällen die physiologischen Grenzen nicht überschritten. Demzufolge muß die Mehrzahl der Epiphysenlösungen bei diesen zwei Tieren einer Insuffizienz des Epiphysenfugenknorpels zugeschrieben werden.

Traumatische Epiphysenlösungen bei Haustieren können im allgemeinen erfolgreich behandelt werden. Eine Ausnahme machen die Epiphysenlösungen beim Pferd und das Lostrennen des Femurkopfes bei allen Tieren, bei welchen die Methoden der Wiedereinrichtung und der Osteosynthese technisch schwer durchführbar sind.

Résumé

Examen, au cours de 25 années, de 93 cas de décollement épiphysaire chez des animaux domestiques, soit 6 chevaux, 6 porcs, 2 petits ruminants, 64 chiens, 11 chats et 4 pensionnaires de zoo. La moitié des localisations s'observent sur la tête du fémur et le reste sur l'humérus, le métacarpe, le calcanéum, le bassin, le radius, le cubitus, le tibia, le péroné et la colonne vertébrale. Chez le chien, ce décollement provient dans les $\frac{3}{4}$ des cas d'un accident de la circulation. Le décollement épiphysaire fémoral est probablement dû au fait que cet os est très solidement rattaché au bassin et que la pesanteur de la masse corporelle se reporte sur ce point-là, alors que les autres os des extrémités s'y soustraient grâce à leur élasticité. Le trauma est le plus souvent faible chez le cheval et le porc: on peut en inférer que les décollements sont en général dus à une insuffisance du joint cartilagineux. Seul le décollement épiphysaire fémoral du cheval et d'autres animaux est défavorable, dans le cas, où une ostéosynthèse suffisante n'est pas réalisable. En ce qui concerne les petits animaux, les décollements en général et celui du fémur en particulier sont d'un pronostic relativement favorable lorsque la fixation est suffisante.

Riassunto

Esame in 25 anni di 93 casi di soluzione delle epifisi negli animali domestici, dei quali 6 nel cavallo, 6 nel suino, 2 nei piccoli ruminanti, 64 cani, 11 nel gatto e 4 in animali da circo. Oltre alle lesioni osservate alla testa del femore, anche nella metà dei 93 casi tali lesioni si trovarono all'omero, metacarpo, osso del calcagno, bacino, radio, ulna, tibia, perone e colonna vertebrale. Nel 75% dei casi nel cane fu causa un incidente della circolazione. Il prevalere della soluzione delle epifisi al femore si fonda sul fatto che quest'osso è molto unito al bacino e quindi vi si trasmette l'inerzia della massa corporea, mentre le altre ossa delle estremità la sostengono in forma elastica. Nel cavallo e nel suino il trauma fu per lo più minimo, in modo che la soluzione delle epifisi va ascritta soprattutto a una insufficienza della commettitura della cartilagine. Strettamente sfavorevole è solo la soluzione della testa del femore nel cavallo e negli altri animali, nei quali una rimessa a posto e una sufficiente osteosintesi sono difficilmente praticabili. Nei piccoli animali la prognosi è discretamente favorevole anche per la testa del femore e particolarmente per altri posti se la fissazione è sufficiente.

Summary

An investigation into 93 cases of epiphysiolysis observed during 25 years, 6 in horses, 6 in pigs, 2 in small ruminants, 64 dogs, 11 in cats and 4 in animals in zoological gardens. The abnormality is best known in the caput of the femur, and half of the 93 cases show the

same localisation. The same anatomical lesion was found on the humerus, metacarpus, heel-bone, pelvis, radius, ulna, tibia, fibula and vertebral column. In dogs the causes in $\frac{3}{4}$ of the cases are accidents in street traffic. The predominance of the separation in the epiphysis of the caput femoris may be caused by the rather solid fixation of the pelvis to the caput, which therefore carries the weight of the body, while in the other bones of the legs elasticity plays a greater role. In horses and pigs the trauma was mostly weak and the cause of the disconnection is probably an insufficiency of the epiphyseal cartilage. Very unfavourable is only the disconnection of the caput femoris in horses and other animals, reposition and osteosynthesis being very difficult. In small animals however also in cases of dislocations of the caput femoris the prognosis is rather good, supposed the fixation is sufficient.

Literatur

Bolz W.: Lehrbuch der allgemeinen Chirurgie für Tierärzte. Stuttgart (1959). – Garre C., Küttner H. und Lexer E.: Handbuch der praktischen Chirurgie, Bd. VI. Stuttgart (1929). – Göbel F.: Tierärztl. Rundschau 48, 243–246 (1942). – Hellmilch K.: Tierärztl. Rundschau 44, 533–539 (1938). – Hupka E.: Deutsche tierärztl. Wochenschr. 66, 201–203 (1959). – Jurný F., Král E.: Speciální veterinární chirurgie. Praha (1958). – Kirschner M. und Nordmann O.: Die Chirurgie. Bd. IV. Berlin u. Wien (1944). – Lester W. P. and Juhl H. J.: The Essentials of Roentgen Interpretation. New York (1959). – Marek J., Wellmann O., Urbanyi L.: Deutsche tierärztl. Wochenschr. 47, 253–256 (1939). – Matti H.: Die Knochenbrüche und ihre Behandlung. Berlin (1931). – Moltzen-Nielsen H.: Arch. f. wiss. u. prakt. Tierheilk. 72, 91–108 (1938). – Mose N. M.: Nord. Vet. Med. 1, 685–702 (1949). – Nikanorov V. A.: Veterinarija 24, 14–16 (1947). – Preusz H.: Deutsche tierärztl. Wochenschr. 34, 889–892 (1926). – Rapić S.: Vet. arhiv 16, 81–89 (1946). – Schinz H. R., Baensch W. E., Friedl E., Uehlinger E.: Lehrbuch der Röntgendiagnostik. Stuttgart (1952). – Smokvina M.: Klinička rentgenologija. Kost i zglobovi. Zagreb (1959). – Višnjakov A. I.: Veterinarnaja rentgenologija. Moskva (1940). – Watson-Jones R.: Fractures and Joint Injuries. Edinburgh and London (1955). – Wirz O.: Schweiz. Arch. f. Tierheilk. 10, 431–432 (1940).

BERICHT

Bericht über die 10. Fachtagung für künstliche Besamung in Wels (Österreich) vom 30. Juli bis 1. August 1960

Die diesjährige Tagung hat wiederum bewiesen, welche Anziehungskraft diese Welsener Veranstaltungen auf die interessierten Kreise ausüben. Die Zahl der Teilnehmer hat gegenüber dem Vorjahr noch zugenommen. Zweifellos wird die Popularität der Tagungen nicht nur durch den guten Ruf bedingt, der ihnen vorausgeht, sondern ist eng mit der Persönlichkeit des unermüdlichen Initianten, Hochschuldozent Dr. Raphael Koller verknüpft, der es immer wieder versteht, ein aktuelles Programm aufzubauen und die entsprechenden Referenten zu finden. Ihm vorab und seinen Mitarbeitern sei unser verbindlichster Dank ausgesprochen, verbunden mit dem Wunsche, dass die Tagungen auch weiterhin im gleichen Geiste stattfinden werden.

Daß sich die Themenwahl nicht nur an den in der künstlichen Besamung (k. B.) Tätigen wendet, sondern an jedermann, der sich mit Fragen der Tierzucht und der Fortpflanzung abgibt, mögen folgende Auszüge darlegen.