

Beitrag zur Penisknickung beim Stier

Autor(en): **Lanz, E.**

Objektyp: **Article**

Zeitschrift: **Schweizer Archiv für Tierheilkunde SAT : die Fachzeitschrift für Tierärztinnen und Tierärzte = Archives Suisses de Médecine Vétérinaire ASMV : la revue professionnelle des vétérinaires**

Band (Jahr): **104 (1962)**

Heft 5

PDF erstellt am: **21.07.2024**

Persistenter Link: <https://doi.org/10.5169/seals-591795>

Nutzungsbedingungen

Die ETH-Bibliothek ist Anbieterin der digitalisierten Zeitschriften. Sie besitzt keine Urheberrechte an den Inhalten der Zeitschriften. Die Rechte liegen in der Regel bei den Herausgebern.

Die auf der Plattform e-periodica veröffentlichten Dokumente stehen für nicht-kommerzielle Zwecke in Lehre und Forschung sowie für die private Nutzung frei zur Verfügung. Einzelne Dateien oder Ausdrucke aus diesem Angebot können zusammen mit diesen Nutzungsbedingungen und den korrekten Herkunftsbezeichnungen weitergegeben werden.

Das Veröffentlichen von Bildern in Print- und Online-Publikationen ist nur mit vorheriger Genehmigung der Rechteinhaber erlaubt. Die systematische Speicherung von Teilen des elektronischen Angebots auf anderen Servern bedarf ebenfalls des schriftlichen Einverständnisses der Rechteinhaber.

Haftungsausschluss

Alle Angaben erfolgen ohne Gewähr für Vollständigkeit oder Richtigkeit. Es wird keine Haftung übernommen für Schäden durch die Verwendung von Informationen aus diesem Online-Angebot oder durch das Fehlen von Informationen. Dies gilt auch für Inhalte Dritter, die über dieses Angebot zugänglich sind.

Aus der veterinär-ambulatorischen Klinik der Universität Bern
(Direktor: Prof. Dr. W. Hofmann)

Beitrag zur Penisknickung beim Stier

Von E. Lanz

Einleitung

Nachdem im Jahre 1960 von König in dieser Zeitschrift über die durch *Penisknickung* beim Stier verursachte Impotentia coeundi ausführlich berichtet wurde, kamen an unserer Klinik drei Zuchtstiere mit den erwähnten Läsionen zur Behandlung. Bereits früher mußten wir vereinzelte Fälle von Impotentia coeundi begutachten, die ihre Ursache in einer Penisruptur hatten. Leider waren aber diese Erkrankungen stets zu spät angemeldet worden. Eine erfolgversprechende Behandlung konnte deshalb nicht mehr eingeleitet werden.

Wenn wir die hohen Preise von zucht- und erbmäßig gut ausgewiesenen Stieren betrachten, so sollte alles daran gesetzt werden, die Lebensdauer derselben möglichst zu verlängern. Die durch Penisknickung verursachten vorzeitigen Abgänge sind relativ häufig. Wir wollen deshalb versuchen, in der vorliegenden Arbeit die verschiedenen Behandlungsmethoden darzulegen, besonders aber das *operative Vorgehen* ausführlich zu schildern.

Schrifttum

Kingman (1948) erwähnt Blutungen in das Corpus cavernosum penis und empfiehlt das operative Angehen der Läsion 10 bis 14 Tage nach dem Entstehen. Die Prognose wird abhängig gemacht von der Ausdehnung und dem Sitz der Veränderungen. Durch Wheat (1951) wird die Operation kurz beschrieben, ohne aber Einzelheiten darüber anzugeben. Aehnelt (1952) sieht nur bei leichten Formen erfolgversprechende Behandlungen durch Bäder oder Salbenapplikation. Möller-Sörensen (1940) sowie Setinski (1954) erwähnen Einzelfälle mit ungünstigem Ausgang. Nähere Angaben über das operative Angehen der Läsionen findet man bei Farquharson (1952), Milne (1954), Lenert (1956) sowie bei Dietz und Mitarbeitern (1961). Die Angaben dieser Autoren sowie die Ausführungen von König (1960) waren wegleitend für die von uns angewendeten Behandlungen.

Aetiologie

Allgemein kann gesagt werden, daß eine Penisruptur dann entsteht, wenn während oder kurz nach dem Nachstoß der Penis allzuweit aus seiner natürlichen Lage verschoben wird und dabei durch Überdehnung die Tunica albuginea einreißt. König (1960) erwähnt als begünstigende Umstände die *Dysproportion bezüglich Größe von Stier und Kuh* sowie der bei der Simmentaler Rasse gewünschte *tief gebaute und niedrige Typ*.

Um diese Mißverhältnisse auszugleichen und vielen Stieren den Sprung überhaupt zu ermöglichen, werden mancherorts die weiblichen Tiere in *Sprungstände* mit mehr oder weniger großen *Vertiefungen* eingestellt. Wenn der Niveauunterschied nicht sehr groß ist (bis etwa 20 cm) und nur die Nachhand des zu belegenden Tieres tiefer zu stehen kommt, wird dadurch der Stier nicht erheblich gefährdet. Das Unfallrisiko wird jedoch größer, wenn noch tiefer ausgehobene Sprungstände verwendet werden. König (1960) beschreibt einen ungeeigneten Belegstand mit 30 cm Vertiefung, eigene Beobachtungen gehen bis 50 cm Tiefe (siehe Kasuistik Fall 3). Als ebenso unzweckmäßig sind Deckstände zu bezeichnen, in denen das weibliche Tier mit allen vier Gliedmaßen in einer, meist tief ausgehobenen Grube steht («Sprunggrube»). Je tiefer das zu belegende Tier hingestellt wird, um so weiter wird der Penis während des Nachstoßes aus seiner gewohnten Lage verbracht und dabei abgewinkelt, welcher Umstand leicht zu einer Überdehnung der Tunica albuginea führen kann.

Als weitere, begünstigende Ursache zur Entstehung der Penisknickung sind *unruhige* oder *nicht richtig brünstige* Tiere anzusehen. Werden solche Rinder oder Kühe einem Stier vorgeführt, so kann sowohl beim Sprung an der Hand als auch bei Verwendung eines guten Sprungstandes das weibliche Tier während des Nachstoßes nach vorne oder seitwärts ausbrechen. Diese plötzliche Lageveränderung kann ebenfalls eine Abknickung des noch in der Vagina liegenden Penis und die Überdehnung der Tunica albuginea zur Folge haben (siehe Kasuistik Fälle 1 und 2). Ähnlichen Einwirkungen ist der Penis auch dann ausgesetzt, wenn das weibliche Tier während des Nachstoßes niederstürzt.

Symptome

Durch die meist distal der Flexura sigmoidea und dorsal am Penis liegende Rupturstelle der Tunica albuginea tritt unmittelbar nach dem Deckakt Blut aus dem Corpus cavernosum penis in die Penisscheiden über und verursacht eine haematomartige Verdickung. Diese ist meist faust- bis doppel Faustgroß im Bereich des Hodensackhalses oder cranial desselben spürbar. Bei reichlichem Blutaustritt kann sich die Anschwellung bis in die Gegend des Praeputium absenken und sogar einen Vorfall der Praeputialschleimhaut zur Folge haben. Das Allgemeinbefinden der Tiere ist nur bei erheblichen Veränderungen gestört, wobei zu Beginn Schüttelfrost, Anorexie und Harnverhalten auftreten können. Meist zeigt aber der verunfallte Stier keine dieser Störungen, und oftmals ist auch die lokale Veränderung am Penis so gering, daß dem Tierhalter vorerst nichts Absonderliches auffällt. Erst der nächste Deckversuch, der erfolglos verlaufen wird, vermag in solchen Fällen beim Besitzer Verdacht auf eine Läsion am Sexualapparat seines Stieres erwecken. Dieser Umstand verzögert den Beginn einer gezielten Behandlung möglicherweise erheblich.

Prognose

Die meisten der oben erwähnten Autoren machen in prognostischer Hinsicht eher ungünstige Angaben, die jedoch nicht mit großem Zahlenmaterial belegt sind. Ein wichtiger Punkt zur Stellung der Prognose scheint der Umstand zu sein, *wann* die Penisknickung erkannt wird und eine sachgemäße Behandlung eingeleitet werden kann. Liegt die Entstehung der Veränderungen am Penis zeitlich weit zurück, so sind die nachfolgenden bindegewebigen Verwachsungen und Verklebungen allzu stark und können nicht mehr therapeutisch angegangen werden. Die Volumenvermehrung im Bereich der Rute und fortbestehende Schmerzzustände verhindern das Ausstoßen und führen zu unheilbarer Impotentia coeundi. Eine Selbstheilung erachten wir nur in Fällen mit sehr geringen Veränderungen als möglich. An dieser Stelle muß auch auf die nach Penisknickung sich möglicherweise einstellende Hodendegeneration hingewiesen werden (König).

Wenn wir heute über drei geheilte Fälle von Rutenknickung berichten können, so erlaubt dies kein prognostisches Urteil unsererseits.

Therapie

Der erste uns zeitlich früh zugewiesene Fall von Penisknickung hatte, wie aus der Kasuistik hervorgeht, ein sehr geringes Ausmaß. Wir versuchten hier durch adstringierende Medikamente (Burowsche Lösung, Lehmpackungen) eine Anschwellung der Penisverdickung herbeizuführen. Da dies nach zehn Tagen zum größten Teil erreicht war, sahen wir von einem operativen Eingriff ab. Es folgte eine längere Deckpause, doch führte man dem Stier täglich eine Kuh vor. Durch die dabei auftretende Erektion und das Ausschachten des Penis wurde das Bewegen desselben in seinen Hüllen erreicht und Verklebungen verhindert. 46 Tage nach dem Unfall kam das erste vorgeführte brünstige Tier zum Belegen. Sprung und Nachstoß waren normal. Diese Fälle, wo die rein medikamentöse Therapie zum Erfolg führt, dürften aber unseres Erachtens selten sein. Wir empfehlen, in zweifelhaften Fällen bis zum zehnten Tage nach Eintritt der Penisläsion eine Behandlung mit den angegebenen Medikamenten durchzuführen. Wenn nach Ablauf dieser Frist die Anschwellung nicht fast vollständig resorbiert wurde, ist bei einem einigermaßen wertvollen Stier das operative Vorgehen einzuleiten.

Bei den zwei weiteren Fällen waren die Veränderungen sehr massiv. Als einleitende Behandlung wurden auch hier adstringierende Medikamente verwendet. Dadurch konnte die Resorption besonders der im Bereich des Praeputium liegenden Flüssigkeitsmengen erreicht werden. Bei Fall 2 wurde zudem versucht, mit Injektionen von Prednisolon i. m. diese Vorgänge zu unterstützen und durch Antibiotikagaben eine mögliche Keimansiedlung zu verhindern. Die Umfangsvermehrung am Penis selbst war jedoch bei den Fällen 2 und 3 nach sieben resp. elf Tagen nur unmerklich zurückgegangen,

und die Indikation zum operativen Eingriff war gegeben. Die Operation wurde weitgehend nach den Angaben der oben erwähnten Autoren durchgeführt.

Operationstechnik

Nach Verabfolgung eines Tranquilizer-Präparates wurden die Tiere niedergelegt, in Seitenlage verbracht und die Vorder- sowie die Hintergliedmaßen getrennt zusammengebunden. Die Hintergliedmaßen müssen dabei leicht nach hinten ausgebunden werden, damit die Operationsstelle freizugänglich wird. (Abb. 1.)

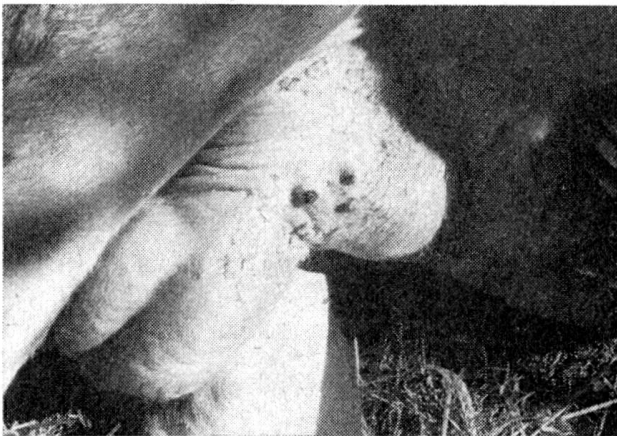


Abb. 1 Stier in linker Seitenlage. Anschwellung des Penis cranial vom Scrotalhals. Haut über der Anschwellung durch Medikamente leicht verändert.

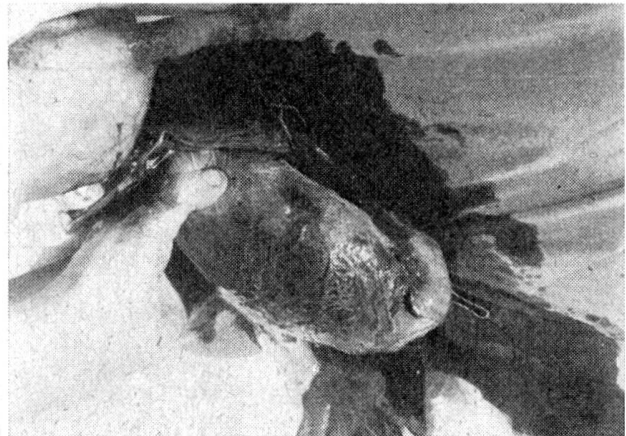


Abb. 2 Penis im Bereich der haematomartigen Verdickung freipräpariert und aus der Wunde vorgelagert.

Hierauf erfolgte die Applikation einer kleinen Epiduralanaesthesie. Nach Rasur und Wundfeldreinigung wurde seitlich über der Penisverdickung die Schnittstelle auf einer Länge von etwa 25 cm mit einem Lokalanaestheticum infiltriert. Die Länge des Hautschnittes betrug etwa 20 bis 22 cm. Nach dem Durchtrennen der Haut erfolgte stumpfes Vordringen durch die Subcutis und die einzelnen, den Penis umhüllenden Faszienblätter. Dabei mußte möglichst schonend und ohne Kraftanwendung gearbeitet werden, um Blutungen zu verhindern. Nachdem der Penis im Bereich der Verdickung vollständig freipräpariert war, wurde dieser aus der Wunde vorgelagert. (Abb. 2.)

Nun begannen wir die einzelnen Haematomschichten, die besonders bei Fall 2 dem Penis schalenförmig aufgelagert waren, sorgfältig loszulösen. (Abb. 3.)

Bei Fall 3 lag die Blutung weiter rückwärts, im Ansatzbereich des M. retractor penis, und die schalenförmige Anordnung der Blutung war nicht so deutlich.

Sämtliche Blutungsspuren wurden entfernt, wobei nach und nach die weißblau gefärbte Tunica albuginea hervortrat. Im Fall 2 konnte die Reiß-

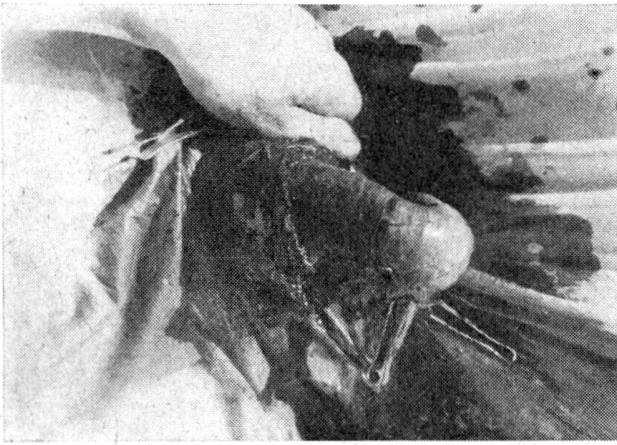


Abb. 3 Abschälen der einzelnen Haematomschichten.



Abb. 4 Rißstelle in der Tunica albuginea mit eingeschobener Sonde. Penis weitgehend von Haematomschichten befreit.

stelle in der Tunica albuginea aufgefunden werden, während im Fall 3 dieselbe nicht sicher nachgewiesen werden konnte. (Abb. 4.)

Die Rißstelle wurde mit Catgut Nr. 3 verschlossen. Hierauf erfolgte die fortlaufende Naht der noch vorhandenen und nicht veränderten Bindegewebsschicht mit Catgut Nr. 3, anschließend Rückverlagerung des Penis in die Wunde. (Abb. 5.)

Die ganze Wundhöhle wurde nun nach blutenden Gefäßen abgesucht, dieselben ligiert und anschließend eine Subcutisnaht mit Catgut Nr. 6 fortlaufend angelegt. (Abb. 6.)

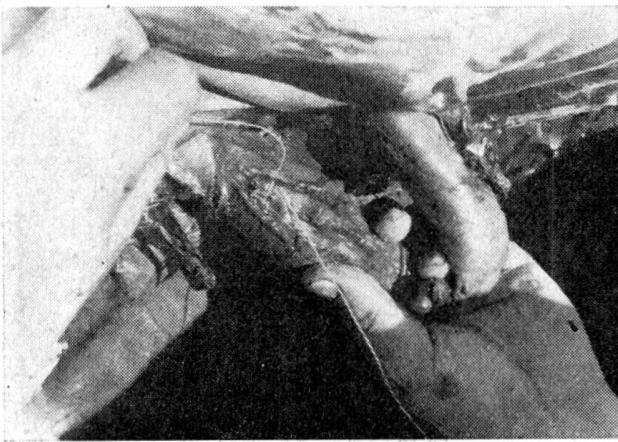


Abb. 5 Fortlaufende Catgutnaht (Nr. 3) der innersten Bindegewebsschicht.

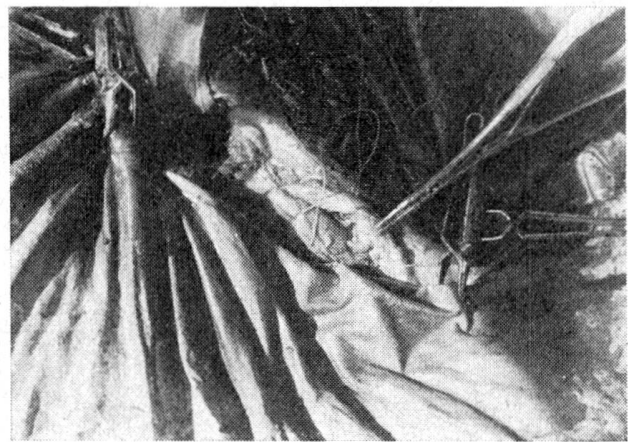


Abb. 6 Fortlaufende Naht der Subcutis (Catgut Nr. 6), über dem rückverlagerten Penis.

In das craniale Ende dieser Naht wurde ein mit Antibiotika getränkter Gazedrain eingelegt. Der Hautverschluß erfolgte mit sieben rückläufigen Einzelnähten als Kamrnaht mit Nylon Nr. 12. (Abb. 7.)

Der eingelegte Drain wurde täglich gelockert und am dritten Tag post op. entfernt. Stier Nr. 2 erhielt während mehrerer Tage Antibiotika- und Prednisolonegaben, während bei Stier Nr. 3 auf diese zusätzliche Behandlung ver-

zichtet wurde. Den Stieren wurde vom ersten Tag post op. hinweg täglich eine Kuh vorgeführt, ohne daß diese jedoch besprungen werden durfte. Dadurch versuchten wir erneute Verklebungen oder Verwachsungen im Wundgebiet zu verhindern. 10 Tage nach der Operation entfernten wir die Hautnähte. (Abb. 8.)

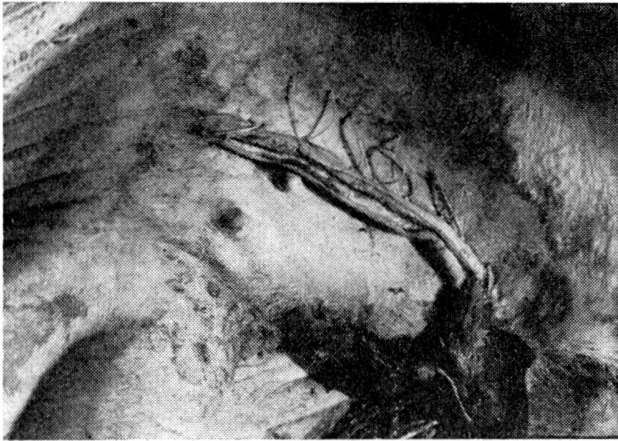


Abb. 7 Hautverschluß, Drain im cranialen Wundwinkel.

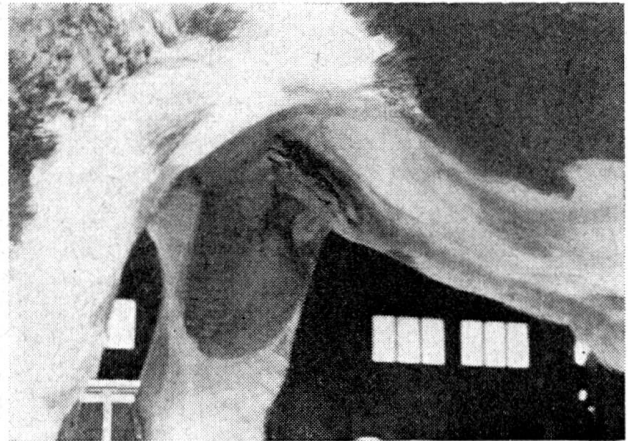

Abb. 8 Wunde 10 Tage post operationem, Hautnähte entfernt. Geringe Anschwellung seitlich vom Penis.

Die Wundheilung erfolgte p. p., doch zeigten beide Stiere nach dieser Zeit noch derbe, fast eigroße Verdickungen beidseits am Penis. Mit resorbierenden Salben wurde deren Rückbildung gefördert. Das Deckverbot dauerte bis drei Wochen p. op. Die Stiere belegten die ihnen anschließend an die Ruheperiode vorgeführten Kühe normal. Bis jetzt sind bei beiden operierten Stieren keine weiteren Komplikationen aufgetreten, und das Deckgeschäft verläuft ohne Störungen.

Prophylaxe

Wir verweisen auf die bereits oben gemachten Ausführungen bezüglich Ursache und Aetiologie der Penisknickung. Aus jenen Erwägungen geht hervor, daß zum Deckakt möglichst keine *Sprungstände* mit Vertiefungen und besonders keine «*Sprunggruben*» verwendet werden sollen. Der Sprung an der Hand auf ebener, weicher Unterlage oder der freie Deckakt auf der Weide müssen allgemein gefordert werden, da nur diese Methode allein der Bezeichnung «*Natürliche Paarung*» gerecht wird.

Der Sprungstand sollte nur bei unruhigen und aufgeregten weiblichen Tieren zur besseren Fixationsmöglichkeit derselben Verwendung finden. In diesem Zusammenhang bleibt noch zu erwähnen, daß dem Stier nur richtig brünstige Tiere vorgeführt werden dürfen, die sich während des Deckaktes ruhig verhalten.

Die Erfüllung dieser Anforderungen würde sicher manchen Unfall, der sich beim Deckgeschäft ereignen kann, verhüten helfen, und dadurch könnte in vielen Fällen gutes Erbmateriale der Zucht erhalten bleiben.

Kasuistik

Fall 1: Stier «Simon» geb. 19.11.59, MM 7849.

Anamnese: 30.1.61: unruhige Kuh weicht im Sprungstand während des Nachstoßes seitlich aus.

Symptome: 31.1.61: Impotentia coeundi, Vorstülpen von Praeputialschleimhaut bei Belegversuch. Schmerzhaft, ziemlich derbe, manschettenförmige Anschwellung am Penisschaft, 8 cm vor dem Scrotalhals beginnend, 6 cm lang. Penis an verdickter Stelle 5 cm Durchmesser.

Therapie: Deckruhe, Lehm packungen, Burowsche Lösung lokal.

Verlauf: Anschwellung nach 10 Tagen fast vollständig rückgebildet. Normales Ausstoßen des Penis. Deckverbot bis 15.3.61., tägliches Vorführen einer Kuh. Ab 18.3.61 normales Belegen. Gute Befruchtung.

Fall 2: Stier «Brutus», geb. 12.10.59, MM 410.

Anamnese: 27.7.61: Sprung an der Hand, auf ebener Unterlage. Während des Nachstoßes weicht Kuh ruckartig zur Seite. Kurz darauf Schüttelfrost, Anschwellung im Bereich des Praeputium.

Symptome: 2 Stunden nach Unfall: doppelfaustgroße, schmerzhaft, derbe Verdickung des Penis cranial vom Scrotalhals. Praeputium auf ganzer Länge teigig angeschwollen.

Therapie: Deckruhe. Lehm packungen und Burowsche Lösung lokal, Antibiotika und Prednisolon i.m.

Verlauf: 28.7.61 Schwellung am Praeputium vollständig rückgebildet. Penisverdickung gleiche Ausdehnung, sehr hart.

31.7.61 gleicher Zustand wie vor drei Tagen.

Operation: 20 cc Combelen/Bayer i. m., 20 cc Atoxicocain 1% epidural, 100 cc Anesthésique 503/Intervetra zur Lokalanaesthésie. Niederschnüren auf linke Seite. Gliedmaßenfixation. Wundfelddesinfektion. Hautschnitt 22 cm lang. Ausschälen des Penis. Defekt in Tunica albuginea dorsal, am caudalen Ende der Penisverdickung, 5 mm lang, 3 mm breit. Catgutnaht (Nr. 3). Naht der unveränderten Bindegewebsschicht um Penis (Catgut Nr. 3 fortlaufend). Subcutisnaht (Catgut Nr. 6). Gazedrain mit Antibiotika. Hautnaht (Nylon Nr. 12). Wundpuder. Antibiotika und Prednisolon wiederholt i.m. Drain täglich gelockert, am 2.8.61 entfernt. Kein Wundsekret. Tägliches Fecken. Vor erst fehlt Turgor, am 5.8.61 jedoch vorhanden.

9.8.61 Hautnähte entfernt. Heilung p.p. Eigroße Anschwellung beidseits vom Penis im Operationsgebiet, ohne Verbindung mit Penis. Unguentum kalii jodati cum jodo 2% lokal.

22.8.61 normales Belegen. Seither o.B. Gute Konzeption.

Fall 3: Stier «Ideal» geb. 6.4.60, MM 3318

Anamnese: 5.2.62 Deckakt: ungefähr 50 cm tiefe Sprunggrube. Heftiger Nachstoß. Kurz nach dem Deckakt Anschwellung an Rute festgestellt.

Symptome: 6.2.62: Impotentia coeundi. Faustgroße Verdickung des Penis im Bereich des Scrotalhalses. Leichtes Senkoedem am Praeputium.

Therapie: Deckruhe, resorptionsfördernde Salbe (Phlegmaston/Chassot) lokal.

Verlauf: 16.2.62 gleiches Ausmaß der Penisverdickung.

Operation: 12 cc Tranquilizer 1052-Vetag i. v., 30 cc Atoxicocain 1% epidural, 50 cc Anesthésique 503/Intervetra zur Lokalanaesthésie. Niederschnüren auf rechte Seite. Ausbinden. Operatives Vorgehen wie bei Fall 2. Blutungen caudalwärts bis in den Ansatzbereich des M.retractor penis. Rupturstelle in Tunica albuginea nicht sicher auffindbar. Tägliches Fecken.

7.3.62 normales Belegen, ebenso am 9. und 10.3.62.

Zusammenfassung

Ursachen, klinische Erscheinungen und Prophylaxe der *Penisknickung* werden besprochen. Anhand von drei geheilten Fällen wurde die mögliche Therapie und besonders die an zwei Stieren durchgeführte *Operationstechnik* ausführlich geschildert. Zur Vermeidung von *Deckunfällen* wird gefordert, die Paarung möglichst naturnahe, d.h. an der Hand, auf ebener, weicher Unterlage oder auf der Weide ausführen zu lassen. Die Verwendung von festen Sprungständen oder «Sprunggruben» ist zu unterlassen.

Résumé

L'auteur rapporte sur les causes, les symptômes cliniques et la prophylaxie de la *coudure du pénis*. Se référant à 3 réussites, il décrit minutieusement la thérapeutique possible et tout particulièrement la *technique opératoire* utilisée pour 2 taureaux. Afin d'éviter les accidents possibles lors de la saillie, on recommande de procéder à l'accouplement aussi proche de la nature que possible, c'est-à-dire à la main, sur un sol plat, tendre ou sur le pâturage. L'emploi d'entourages fixes ou de fosses à saillies est déconseillé.

Riassunto

Si descrivano i sintomi e la profilassi dell'*inflessione della verga*. Sulla base di tre casi di guarigione, si è illustrata la possibile terapia ed in ispecie la *tecnica operatoria* eseguita in due tori, sotto forma particolareggiata. Per evitare degli incidenti durante il coito, si è richiesto di far eseguire l'accoppiamento in via più naturale per quanto è possibile, ossia su terreno piano, molle o al pascolo. L'uso di trampolini o di fosse per favorire il salto va omissso.

Summary

Etiology, clinical picture and prophylaxis of penis inflection are discussed. Three cases which healed and the treatment are described, especially the operation technique – performed on two steers. – To avoid accidents coition should take place under rather natural conditions, if possible on pasture, and not in stalls.

Literatur

Aehnelt E.: Fortpflanzung u. Besamung d. Haustiere 2, 63 (1952). – Dietz O., H. Gängel und W. Heinze: Tierärztl. Umschau 16, 300 (1961). – Farquharson J.: Vet. Med. 47, 175 (1952). – Kingman H. E.: North Amer. Vet. 29, 89 (1948). – König H.: Dtsch. tierärztl. Wschr. 66, 65 (1959). – König H.: Schweiz. Arch. Tierheilkunde 102, 119 (1960). – Lenert A. A.: J. Amer. Vet. med. Assoc. 129, 506 (1956). – Milne F. J.: Ibid. 124, 6 (1954). – Möller-Sörensen A.: Maanedsskr. Dyrlæg. 52, 1 (1940). – Setinski Z.: Vet. Glasn. 8, 106 (1954). – Wheat J. D.: J. Amer. Vet. med. Assoc. 118, 295 (1951).

Aus der Abteilung für vergleichende Neurologie der veterinär-ambulatorischen Klinik Bern
(Prof. W. Hofmann)

Zur Physiognomik aus vergleichender Sicht

Von E. Frauchiger

Die Mutter des Sokrates war Hebamme. Ihr nachmals berühmter Sohn, bei dem das Bestrickende seines Philosophierens in seiner Methode liegt, nannte sein diskutierendes Vorgehen – in scherzhafter Anknüpfung an den Beruf seiner Mutter – das maieutische, d.h. das geburtshelferische. Er war