Zeitschrift: Schweizer Archiv für Tierheilkunde SAT : die Fachzeitschrift für Tierärztinnen und Tierärzte = Archives Suisses de Médecine Vétérinaire ASMV : la revue professionnelle des vétérinaires

Herausgeber: Gesellschaft Schweizer Tierärztinnen und Tierärzte

Band: 110 (1968)

Heft: 2

Artikel: Die Cereus-Mastitis des Rindes

Autor: Gloor, H.

DOI: https://doi.org/10.5169/seals-589888

Nutzungsbedingungen

Die ETH-Bibliothek ist die Anbieterin der digitalisierten Zeitschriften auf E-Periodica. Sie besitzt keine Urheberrechte an den Zeitschriften und ist nicht verantwortlich für deren Inhalte. Die Rechte liegen in der Regel bei den Herausgebern beziehungsweise den externen Rechteinhabern. Das Veröffentlichen von Bildern in Print- und Online-Publikationen sowie auf Social Media-Kanälen oder Webseiten ist nur mit vorheriger Genehmigung der Rechteinhaber erlaubt. Mehr erfahren

Conditions d'utilisation

L'ETH Library est le fournisseur des revues numérisées. Elle ne détient aucun droit d'auteur sur les revues et n'est pas responsable de leur contenu. En règle générale, les droits sont détenus par les éditeurs ou les détenteurs de droits externes. La reproduction d'images dans des publications imprimées ou en ligne ainsi que sur des canaux de médias sociaux ou des sites web n'est autorisée qu'avec l'accord préalable des détenteurs des droits. En savoir plus

Terms of use

The ETH Library is the provider of the digitised journals. It does not own any copyrights to the journals and is not responsible for their content. The rights usually lie with the publishers or the external rights holders. Publishing images in print and online publications, as well as on social media channels or websites, is only permitted with the prior consent of the rights holders. Find out more

Download PDF: 15.07.2025

ETH-Bibliothek Zürich, E-Periodica, https://www.e-periodica.ch

Schweizer Archiv für Tierheilkunde

Herausgegeben von der Gesellschaft Schweizerischer Tierärzte

Band 110 · Heft 2 · Februar 1968

Aus der Veterinär-ambulatorischen Klinik der Universität Zürich
Direktor: Prof. Dr. J. Andres

Die Cereus-Mastitis des Rindes

Von H. Gloor

Unter den Erregern der akuten Mastitis des Rindes nimmt der Bac. cereus, ein aerober Sporenbildner, auch als «Pseudomilzbrand» bezeichnet, nur eine untergeordnete Stellung ein. In der Literatur wird nur selten über diesen Erreger berichtet. In der Schweiz liegen hierüber noch keine Veröffentlichungen vor.

Da wir im Praxisgebiet der ambulatorischen Klinik in den letzten zwei Jahren Gelegenheit hatten, 5 Fälle von Cereus-Mastitis zu beobachten, schien es uns von Interesse zu sein, über die dabei gemachten Erfahrungen zu berichten.

Literatur

Erstmals beschrieben Brown und Scherer (1957), zwei Fälle von akuten gangränösen Euterentzündungen, hervorgerufen durch Bac. cereus. In einem Fall entwickelte sich die Euterinfektion nach Verletzungen durch ein saugendes Kalb, im anderen waren durch den Besitzer Strichkanalerweiterungen mittels unsauberer Instrumente durchgeführt worden. Beide Tiere erkrankten an einer hochgradigen, akuten Mastitis mit schweren Allgemeinstörungen wie Fieber, Inappetenz, Herzschwäche und Festliegen. Die befallenen Viertel zeigten eine harte schmerzhafte Schwellung. Die Euterhaut war blaurot verfärbt. Das Sekret der befallenen Viertel war in einem Falle gelb, serumähnlich mit wenig Flocken, im anderen Falle rötlich gelb mit Fibrinflocken durchsetzt. Durch intensive Behandlung mit hohen Dosen von Sulfonamiden intravenös verabreicht, Streptomycin, Penicillin und Terramycin, sowohl lokal als auch parenteral appliziert, konnten die beiden Tiere am Leben erhalten werden, allerdings nur unter hohem Gewichtsverlust und unter Sequesterbildung und Demarkation der erkrankten Euterviertel.

Terplan (1957) beschreibt einen Fall von Euterentzündung, hervorgerufen durch Bac. cereus. Das erkrankte Tier zeigte ein stark gestörtes Allgemeinbefinden mit hochgradiger lokaler Entzündung. Das Sekret der erkrankten Drüse zeigte Ähnlichkeit mit dem einer Pyogenesmastitis und unterschied sich von diesem nur durch das Fehlen des unangenehmen Geruches. Die Erkrankung trat nach unsachgemäßer Erweiterung des Strichkanals durch den Besitzer auf. Nach antibiotischer Behandlung trat Heilung ein, und zwar unter Milchverlust, obwohl eine 4 Tage nach der letzten Behandlung entnommene Milchprobe bakteriologisch steril war.

Nilehn (1958) konnte aus Euter, Milz und Lymphknoten einer Kuh, welche plötzlich verendet war, ohne vorher Krankheitserscheinungen gezeigt zu haben, den Bac. cereus isolieren.

Röhr und Schwarz (1961) haben anläßlich der bakteriologischen Fleischschau einer Kuh, welche wegen Euterentzündung notgeschlachtet worden war, den Erreger

aus dem erkrankten Euterviertel züchten können. Der betreffende Euterteil war voluminös und von kompakter Konsistenz. Die Schnittfläche war glatt, feucht, unterschiedlich graubraun bis dunkelrot und deutlich gefeldert. Es bestand das Bild einer serös-katarrhalischen bis hämorrhagischen Entzündung. Histologisch herrschte eine starke leukozytäre Aktion mit ausgeprägter Hyperämie neben Epitheldesquamation in den Alveolen und feinen Milchgängen sowie interstitielles Ödem vor. Bac. cereus konnte aus den veränderten Euterteilen, nicht aber aus den übrigen Organen, isoliert werden.

Weidlich (1961) ermittelte 4 Fälle von Cereus-Mastitis anläßlich von bakteriologischen Fleischschauen und einen Fall in einer eingesandten Milchprobe. In den 4 zitierten Fällen waren ausgedehnte Blutungen unter den serösen Häuten, Milz- und Leberschwellung sowie eine Vergrößerung der Körperlymphknoten besonders auffällig. Am Euter zeigten sich blaurote Verfärbungen der Zitzen und der Euterhaut, Schwellung und derbe Konsistenz der befallenen Euterviertel. Das Sekret war blutig, mit schleimig-eitrigen Beimischungen.

Batis und Srebot (1961) beschreiben eine akute Mastitis bei einer Kuh, verursacht durch Bac. cereus. Das Tier zeigte 3 Wochen nach der Geburt einen plötzlich einsetzenden Fieberanfall mit Inappetenz und hochgradiger Schwäche. Das Sekret des veränderten Euterviertels war braunrot mit flockigen fibrinösen Gerinnseln. Auf Behandlung mit hohen Dosen Penicillin und Streptomycin, Vit. A, D und Kalziumglukonat erholte sich das Tier innert drei Wochen.

Biancardi (1963) beschreibt 8 Fälle akuter Mastitis durch Bac. cereus. Von diesen 8 Kühen starben zwei, 3 mußten notgeschlachtet werden, und für die restlichen 3 Tiere, welche am Leben erhalten werden konnten, mußte nach einiger Zeit die Verwertung angeordnet werden, da auch an den nicht erkrankten Eutervierteln die Milchleistung versiegt war. Der pathologisch-anatomische Befund war in allen Fällen, in welchen ein solcher erhoben werden konnte, immer gleichlautend: ausgedehnte Blutungen unter den serösen Häuten, hämorrhagische Infiltration der Lymphknoten, fortschreitende Degeneration des Herzmuskels, der Leber, der Niere, Schwellung der Milz mit breiiger Pulpa sowie Lungenödem. Am Euter, dessen zugehörige Lymphknoten marmoriert waren, zeigte sich eine Schwellung, subkutanes Ödem und braunrote Verfärbung der erkrankten Partien. Das Sekret war meist kaffeefarben und mit Fibrinflocken durchsetzt. Die histologische Untersuchung des Euters ergab eine ausgeprägte Hyperämie der interlobulären, perilobulären und der kapillären Gefäße mit Austritt von Blutbestandteilen ins perivaskuläre Gewebe, ödematöse Verbreiterung der Bindegewebssepten, Desquamation und Degeneration der Alveolarepithelien.

Aus dieser Literaturübersicht geht hervor, daß die Cereus-Mastitis eine akute hochgradige Euterentzündung darstellt, welche mit schweren Allgemeinerscheinungen einhergeht. Von den beschriebenen 19 Cereusfällen endeten 11 infaust, von den übrigen 8 Tieren mußten später 5 wegen Unwirtschaftlichkeit verwertet werden, so daß insgesamt – soweit man dies aus der Literatur ersehen kann – nur 3 Fälle vollständig ausheilten. Der ungünstige Verlauf dieser Erkrankung ergibt sich auch aus unseren nachfolgenden Beobachtungen.

Eigene Fälle

Nr. 1: Am Morgen des 11. Februar 1965 berichtet G. B. in Z., seine Kuh «Berbel», 6jährig, welche am vorhergehenden Abend noch normal Milch gegeben habe, fresse nicht mehr und gäbe an einem Euterviertel nur noch blutiges Sekret. An der betreffenden Zitze war 8 Tage vorher von einem

Tierarzt eine Strichkanalerweiterung durchgeführt worden. Die Kuh hatte vor 6 Wochen gekalbt.

Befund: Die Kuh macht einen apathischen Eindruck, läßt die Ohren hängen und hält den Kopf tief und gestreckt. Die Körpertemperatur beträgt 38,9 °C, der Puls 78 pro Minute; die Atmung ist oberflächlich und beschleunigt, es werden 46 Atemzüge in der Minute gezählt. Die Pansentätigkeit ist sistiert. Das rechte Schenkelviertel ist vergrößert, etwas schmerzhaft, die Haut über der Zitzenbasis ist nicht abhebbar. Im unteren und mittleren Drittel des Viertels spürt man eine derbe Schwellung von vermehrter Konsistenz. Das ermelkbare Sekret ist dunkelrot, mit Fibrinflocken gelbroter Farbe durchmischt, ohne Gasblasen.

Diagnose: Akute hämorrhagische Mastitis unbekannter Ätiologie.

Therapie: In das erkrankte Viertel werden 40 ml = 1,0 g Aureomycin-Suspension infundiert, parenteral 100 ml Eftolon = 25,0 g Sulphaphenazol i.v. verabreicht.

Am Nachmittag des gleichen Tages erneuter Besuch, da keine Besserung eingetreten ist.

Befund: Der Allgemeinzustand ist eher noch schlechter als am Morgen. Auffällig sind die hochgradige Schwäche, verbunden mit Muskelzittern über den ganzen Körper und die oberflächliche Atmung. Es werden 68 Atemzüge/min gezählt. Die Körpertemperatur beträgt 37,6 °C, der Puls 100 pro Minute. Die Körperoberfläche ist kalt und feucht. Eine Harnprobe liefert einen dunkelroten, transparenten Harn, der beim Stehenlassen einen feinen roten Bodensatz erkennen läßt. Die Benzidinprobe fällt positiv aus. Am Euter ist die derbe Schwellung nun über das gesamte Viertel ausgedehnt, das Sekret unverändert dunkelrot. Da eine Verwertung des Tieres in diesem Zustand nicht mehr in Frage kommt, wird versuchsweise weiter behandelt. Im Verlauf der nächsten 4 Stunden erhält die Kuh 2 Liter 5prozentige Glukoselösung mit Elektrolytzusatz, 5,0 g Streptomycin, 6 Mio IE Penicillin, 10 g Vitamin C und Strophantin. Anfänglich schien sich der Zustand zu bessern, Puls und Atmung beruhigten sich, und die Kuh machte einen weniger moribunden Eindruck. Nach dem Absetzen der Dauertropfinfusion kam es jedoch 6 Stunden später zum Exitus unter den Erscheinungen eines akuten Lungenödems.

Bei der Sektion sind ausgedehnte Blutungen unter den serösen Häuten, besonders unter dem Peritonäum, auffällig. Außerdem besteht eine Herzmuskeldegeneration, Leber- und Milzschwellung, hämorrhagische Infiltration der supramammären und Becken-Lymphknoten. Die Schnittfläche des erkrankten Euterviertels ist braunrot, glänzend, mit deutlicher Verbreiterung der Septen und prall gefüllten Gefäßen. Im Eutersekret, im Euterparenchym, in den Euter- und Beckenlymphknoten sowie in Milz und Leber ist Bac. cereus bakteriologisch nachweisbar.

Nr. 2: Am Abend des 22. Juli 1966 berichtet H.I. in S., seine Kuh «Florenza», 8jährig, zeige plötzlich eine Schwellung der rechten Euterhälfte und

das Tier habe 39,5 °C Fieber. Zur Melkzeit, d.h. vor etwa 3 Stunden, sei noch alles in Ordnung gewesen. Die Kuh ist frisch zugekauft und hat vor 3 Wochen gekalbt.

Befund: Die Körpertemperatur beträgt 40,2 °C, der Puls 76/min, die Pansentätigkeit ist sistiert, das Tier macht einen matten Eindruck. Das linke Bauchviertel ist stark geschwollen, heiß, sehr schmerzhaft, die Haut ist nicht abhebbar. Das Sekret dieses Euterviertels ist gelb, serumähnlich und bildet beim Einfließen in das Proberöhrchen einen gelben Schaum. Das linke Schenkelviertel ist ebenfalls etwas vergrößert, unschmerzhaft, die Subkutis etwas ödematös, das Sekret makroskopisch unverändert.

Diagnose: Mastitis phlegmonosa, vermutlich Coli-Infektion.

Therapie: 80 ml Eftolon i.v., 20 ml Neobacin (Neomycin/Bacitracin) ins linke Bauchviertel infundiert.

Am 23. Juli 1966 morgens ist das Allgemeinbefinden unverändert, die Körpertemperatur beträgt 38,3 °C, der Puls 84/min, die Futteraufnahme ist unterdrückt, es besteht ein profuser bräunlicher Durchfall. Das linke Bauchviertel ist etwas weniger geschwollen, die Haut wieder abhebbar, jedoch ist die Konsistenz der Drüse noch deutlich vermehrt derb. Das Sekret ist gelb und enthält nun zahlreiche größere Fibrinflocken. Das linke Schenkelviertel ist normal, doch gibt die Kuh überhaupt keine Milch mehr. Die Behandlung besteht in einer erneuten Instillation von 20 ml Neobacin in das erkrankte Viertel, 60 ml Eftolon i.v. und der Verabreichung eines Paketes Stullmisan gegen den Durchfall. Am Nachmittag berichtet der Besitzer erneut, daß sich der Zustand der Kuh verschlechtert habe. Erneuter Besuch, wobei folgender Befund erhoben wird: Körpertemperatur 38,1 °C, Puls 100/min, sichtbare Schleimhäute injiziert, das Tier ist apathisch, stöhnt leise vor sich hin und kann auch mit dem Elektrisierstab nicht zum Aufstehen gebracht werden. Das Sekret des linken Bauchviertels enthält nun blutige Beimengungen, es ist gelbrot und mit Flocken vermischt.

Die Therapie besteht in einer Dauertropfinfusion von 1000 ml Glukose, 60 ml Methionin, 200 ml Kalziumglukonat und 2,5 g Terramycin sowie einem Herzmittel. Nach einiger Zeit erhebt sich das Tier ohne Hilfe und scheint sich zu erholen.

Beim nächsten Besuch am 24. Juli 1966 finden wir das Tier in moribundem Zustand. Erneutes Festliegen, die Herztöne sind verwaschen, der Puls über 120 in der Minute, Facies hippocratica. Es wird die sofortige Notschlachtung angeordnet.

Bei der Sektion ergeben sich multiple Blutungen unter den serösen Häuten, subendokardiale Hämorrhagien, Leber- und Milzschwellung, Vergrößerung und Marmorierung der inneren Beckenlymphknoten. In verschiedenen Muskelpartien finden sich sulzig-hämorrhagische Infiltrationen. Das linke Bauchviertel ist auf der Schnittfläche braunrot gefärbt, die Interstitien sind verbreitert, die Gefäße stark erweitert.

Im Eutersekret, in Milz, Muskulatur und Beckenlymphknoten ist Bac. cereus bakteriologisch nachweisbar.

Nr. 3: Am Morgen des 20. Dezember 1966 berichtet H. K. in S., seine Kuh «Stern», 10jährig, welche er um 06.00 Uhr gemolken habe, ohne etwas Abnormales zu bemerken, zeige jetzt, d. h. zwei Stunden später, eine Schwellung des rechten Schenkelviertels, welches vermehrt warm sei; auch habe das Tier einen Schüttelfrost.

Befund: Stark gestörtes Allgemeinbefinden, das Tier ist apathisch, es steht mit gesenktem Haupt und hängenden Ohren und zittert über den ganzen Körper. Die Oberfläche ist kalt und etwas feucht, die Körpertemperatur beträgt 40,8 °C, der Puls 106/min. Die Atmung ist sehr oberflächlich und beschleunigt. Eine Auskultation des Herzens und der Lunge gibt, wegen des starken Muskelzitterns, keinen eindeutigen Befund. Das rechte Schenkelviertel ist vergrößert, vermehrt warm, schmerzhaft. Im unteren Euterdrittel läßt sich die Haut nicht abheben, Fingereindrücke bleiben bestehen. In der Tiefe des Parenchyms, etwas über der Mitte des Viertels, kann man eine Grenzlinie feststellen zwischen dem unteren vergrößerten und derberen Abschnitt und dem oberen Anteil, welcher palpatorisch unverändert gegenüber den normalen Euteranteilen erscheint. Das Sekret ist kaffeefarben, mit wenigen feinen dunkelroten Flocken durchsetzt.

Diagnose: Akute Mastitis parenchymatosa, vermutlich Cereus-Infektion

Therapie: 60 ml Eftolon i. v., 15 ml Vetibenzamin i. v. In das erkrankte Viertel werden 5,0 g Streptomycin und 4 Mio E Penicillin, gelöst in 100 ml physiol. Kochsalzlösung, infundiert.

Am Nachmittag des gleichen Tages erneuter Besuch. Der Allgemeinzustand ist schlechter als am Morgen, zwar hat das Muskelzittern nachgelassen, doch ist die Oberfläche immer noch kalt und feucht. Die Körpertemperatur ist auf 38,2 °C gesunken, der Puls jedoch höher, es werden 120 Schläge pro Minute gezählt. Das erkrankte Viertel ist unverändert, die derbe Schwellung hat sich nicht weiter ausgebreitet, doch ist das Sekret nun mit mehr Blut durchsetzt als vorher.

Der Patient erhält nun eine Dauertropfinfusion mit 1,5 Liter Glukose, der 2,5 g Terramycin zugesetzt werden. In das Euter werden erneut 20 ml Neobacin infundiert.

Am nächsten Morgen, 21. Dezember 1966, treffen wir das Tier in sehr schlechtem Zustand an. Die Körpertemperatur ist weiter gesunken, auf 37,2 °C, der Puls weiter gestiegen auf 138/min, die Augen sind eingefallen, die Oberfläche naß und kalt. Die sofortige Notschlachtung wird angeordnet.

Bei der Sektion zeigt sich ein grundverschiedenes Bild von den beiden vorhergehenden Fällen. Die inneren Organe sind makroskopisch kaum verändert. Vereinzelte subendokardiale Petechien, eine geringgradige Leberschwellung sowie eine seröse Durchtränkung der inneren Beckenlymphknoten stellen die Summe der Beobachtungen an den inneren Organen dar. Im rechten Schenkelviertel zeigt sich im sonst unveränderten Gewebe ein

etwa handgroßer dunkelbraunroter Bezirk, in welchem die Gefäße prall gefüllt sind. Die bindegewebigen Septen sind sulzig, blutig durchtränkt und verbreitert, so daß einzelne Lappen und Läppchen deutlich voneinander getrennt hervortreten (siehe Abb. 1).

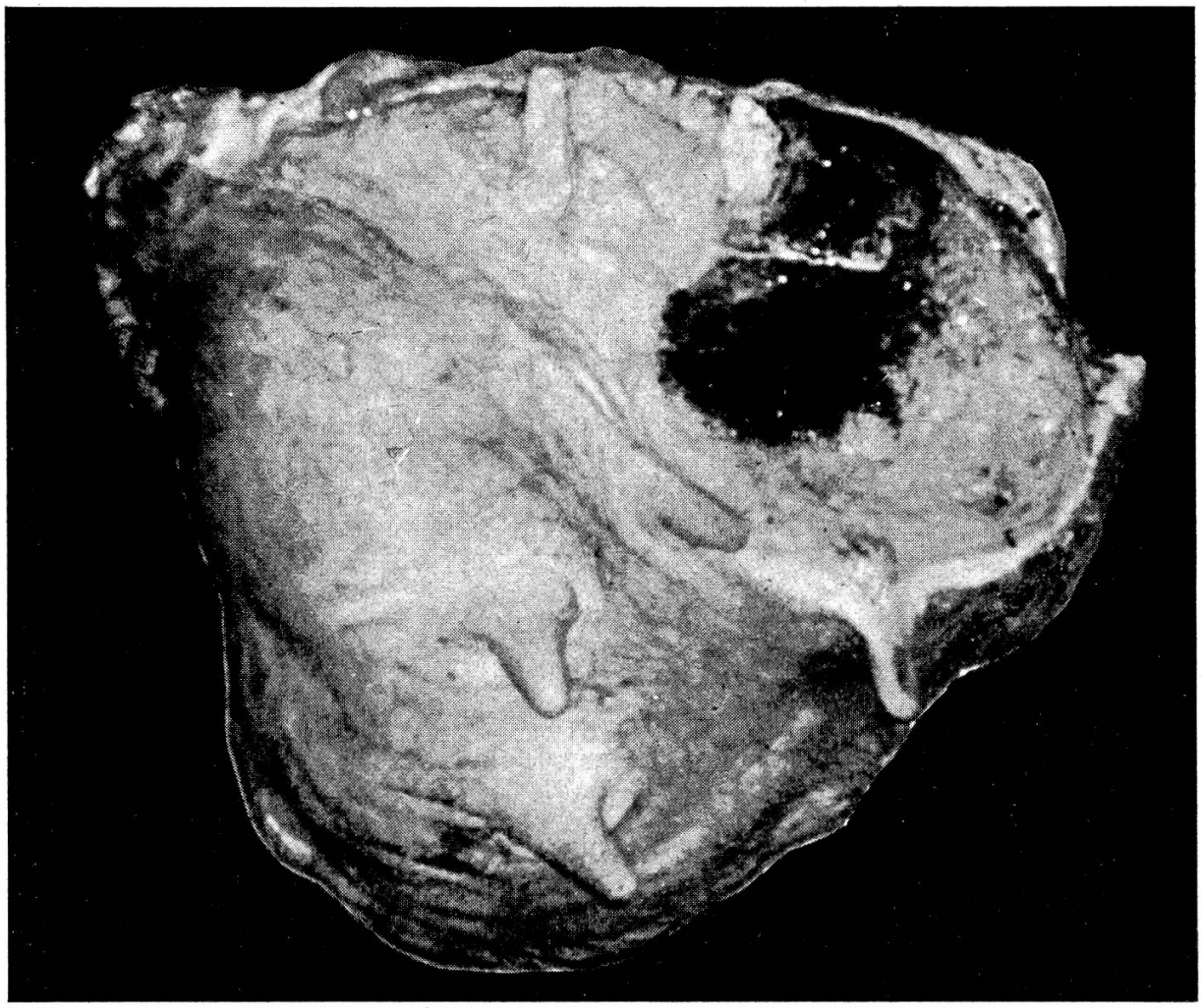

Abb. 1 Fall Nr. 3, lokalisierter Entzündungsbezirk im rechten Schenkelviertel.

Bakteriologisch kann Bac. cereus im veränderten Euterbezirk nachgewiesen werden, die übrigen Organe, die inneren Beckenlymphknoten miteingeschlossen, sind steril oder zeigen nur geringen unspezifischen Keimgehalt.

Nr. 4: Am 26. Januar 1967 verlangt E. R. in Z. einen Besuch wegen einer Erkrankung seiner Kuh «Fusca», 8jährig, welche an einer Viertelschwellung leide und blutige Milch gäbe. Die Kuh hatte vor 6 Tagen gekalbt, sie war in der vergangenen Laktationsperiode einmal wegen Gelb-Galtinfektion behandelt worden, hatte aber vor dem Trockenstellen einen bakteriologisch negativen Sekretbefund aufgewiesen. Seit der Geburt habe er nichts Auffälliges am Euter bemerkt.

Befund: Die Körpertemperatur beträgt 39,3 °C, der Puls 132/min, das Tier zittert und macht einen apathischen Eindruck. Die Pansentätigkeit ist

sistiert, die Oberfläche kalt, die Kopfschleimhäute sind injiziert und leicht gelblich gefärbt. Das rechte Bauchviertel ist doppelt so groß wie das linke, die Konsistenz ist vermehrt derb, die Euterkapsel gespannt und die Haut über der Zitzenbasis nicht abhebbar. Das Sekret ist braunrot, durch Beimengung vieler feiner Fibrinflocken und kleiner Blutkoagula zähflüssig, fast grießartig.

Diagnose: Akute Mastitis mit Toxämie, vermutlich Cereus-Infektion.

Therapie: 30 ml Neobacin werden in das erkrankte Viertel infundiert. Parenteral erhält der Patient 500 ml Glukose, der 5,0 g Terramycin zugesetzt werden sowie 10 ml Percoral-Coffein.

Am Abend des gleichen Tages ist das Allgemeinbefinden unverändert schlecht. Das Eutersekret ist ebenfalls unverändert, die Schwellung und derbe Konsistenz der Drüse gleich wie am Morgen. Der Patient erhält nochmals Terramycin 2,5 g intravenös und 5,0 g Streptomycin, in 100 ml physiologischer Kochsalzlösung gelöst, in das erkrankte Viertel infundiert.

Am Morgen des nächsten Tages, 27. Januar 1967, beträgt die Körpertemperatur 38,9 °C, der Puls ist unverändert 132 Schläge pro Minute, die Futteraufnahme sistiert. Das Tier steht nur mühsam auf, schwitzt an den Flanken und über dem Rücken bei gleichzeitig kalter Oberfläche, die Augen sind eingefallen und bei jedem Atemzug ertönt ein leises Stöhnen. Es wird die Notschlachtung angeordnet.

Bei der Sektion ergibt sich praktisch das gleiche Bild wie im Falle Nr. 3. Neben sehr ausgeprägten lokalen Entzündungserscheinungen am Euterviertel mit dunkelbraunroter Verfärbung der veränderten Drüsenpartien, mit Verbreiterung und sulziger Infiltration der Interstitien, Anfüllung der Blutgefäße und Ödem der Subkutis, fällt auch hier die Abwesenheit von Veränderungen an den inneren Organen ins Auge (siehe Abb. 2).

Die bakteriologische Untersuchung ergibt Bac. cereus in den veränderten Euterpartien, die übrigen Organe und Muskeln sind steril.

Nr. 5: Am 8. August 1967 meldet O. G. in B., es sei ihm während des Melkens seiner Kuh «Stern», 11jährig, aufgefallen, daß das rechte Bauchviertel statt weicher immer härter werde. Auch habe die Kuh gegen Ende des Melkaktes sich gegen die Berührung gewehrt. Der eine halbe Stunde später erhobene Befund ergibt ein ungestörtes Allgemeinbefinden, die Freßlust ist normal, der Puls etwas erhöht; es werden 96 Schläge in der Minute gezählt. Die Körpertemperatur beträgt 40,5 °C, die Atmung ist nicht beschleunigt. Das rechte Bauchviertel ist vergrößert, gespannt und derb, wenig schmerzhaft. Die Euterhaut ist überall gut abhebbar. Das Sekret ist makroskopisch, außer einer leichten Schlierenbildung beim Zusammenmelken mit Milch aus anderen Vierteln, nicht verändert. Der Schalmtest jedoch ist stark positiv (++++).

Diagnose: Akute Mastitis im Anfangsstadium, unbekannter Ätiologie.

Therapie: In das erkrankte Viertel werden 20 ml Neobacin infundiert und dem Tier 80 ml Eftolon intravenös verabreicht. Am nächsten Tag ist die

Abb. 2 Fall Nr. 4, ausgedehnte, aber scharf begrenzte hämorrhagisch infiltrierte Euterpartie im rechten Bauchviertel.

Körpertemperatur auf 38,9 °C abgesunken, der Puls jedoch auf 110/min erhöht. Das Allgemeinbefinden hat sich sehr verschlechtert, die Freßlust ist aufgehoben, die Kuh macht einen müden und apathischen Eindruck. Da zu diesem Zeitpunkt der bakteriologische Untersuchungsbefund, der am Vortag entnommenen Milchprobe bereits vorliegt und auf Bac. cereus lautet, wird von einer Behandlung Abstand genommen und die Kuh der Schlachtbank zugeführt.

Der Sektionsbefund ergibt keine Veränderungen der inneren Organe, die auch bei der bakteriologischen Untersuchung frei von Keimen sind. Im rechten Bauchviertel sieht man eine etwa faustgroße, braunrote Verfärbung am vorderen Rand der Drüse mit den schon vorher beschriebenen sulzig infiltrierten bindegewebigen Septen, den prall gefüllten Gefäßen und der Felderung der kompakten Läppchen (siehe Abb. 3).

Pathologische Anatomie und Histologie

Während die Veränderungen der inneren Organe bei der Infektion mit Bac. cereus das Bild der hämorrhagischen Diathese zeigen oder auch ganz fehlen können, sind sie am erkrankten Euter in allen unseren Fällen sehr

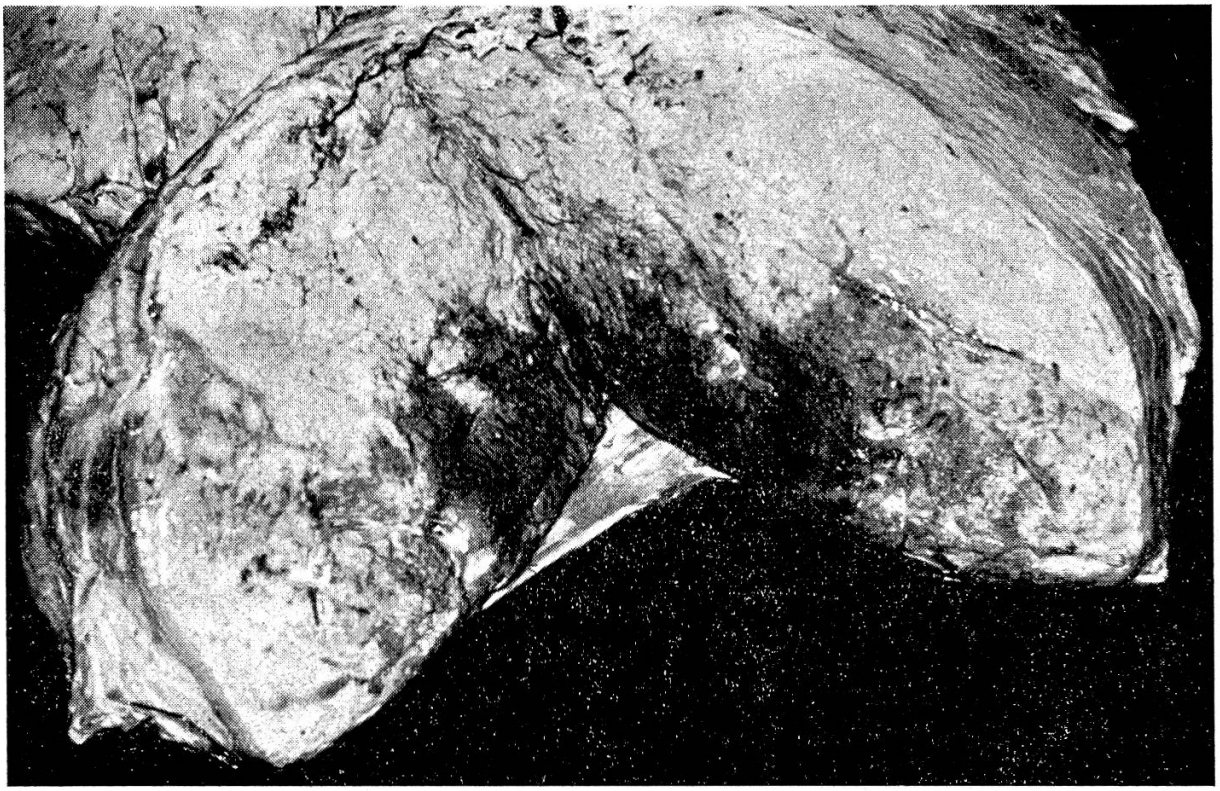

Abb. 3 Fall Nr. 5, serös-hämorrhagisch infiltrierter Entzündungsherd, der sich weiter ausdehnt, an der unscharfen Begrenzung erkenntlich.

konstant. Auffällig ist die scharfe Abgrenzung der veränderten Partien vom noch gesunden Gewebe. Der Übergang ist unvermittelt und neben dem normalen, gelblich weißen Drüsenparenchym sieht man dunkelbraune bis dunkelrote, auf der Schnittfläche leicht erhabene Bezirke. Innerhalb dieser fällt die sulzig-ödematöse Verbreiterung der bindegewebigen Septen besonders auf, ebenso wie die weiten Lumina aller sichtbaren Gefäße. Die einzelnen Lappen und Läppchen sind durch das verbreiterte Interstitium auseinandergerückt, so daß eine deutliche Felderung entsteht. Die entzündeten Lappen und Läppchen sind derb, kompakt und ähneln dem entzündeten Lungenparenchym im Stadium der roten Hepatisation. Der Gesamteindruck, den man erhält, ist der einer streng lokalisierten serös-hämorrhagischen Entzündung (siehe Abb. 4).

Die *histologische Untersuchung*[1] bestätigt den makroskopischen Befund. Die Bindegewebssepten sind durch eiweißreiche Ergüsse stark verbreitert und auseinandergerissen. Neben Exsudat finden sich viele freie Erythrozyten im Gewebe. Die Kapillargefäße sind weit; weiße Blutelemente, unter welchen die eosinophilen Leukozyten überwiegen, sind diffus im Gewebe verstreut.

Stellenweise sind dichte Granulozytenhaufen bemerkbar sowie nekrotische Bezirke. Das Alveolarepithel ist dort, wo es noch nachweisbar ist,

[1] Für deren Durchführung wir Herrn Prof. Dr. H. Stünzi, Direktor des Veterinär-pathologischen Institutes der Universität Zürich, zu Dank verpflichtet sind.

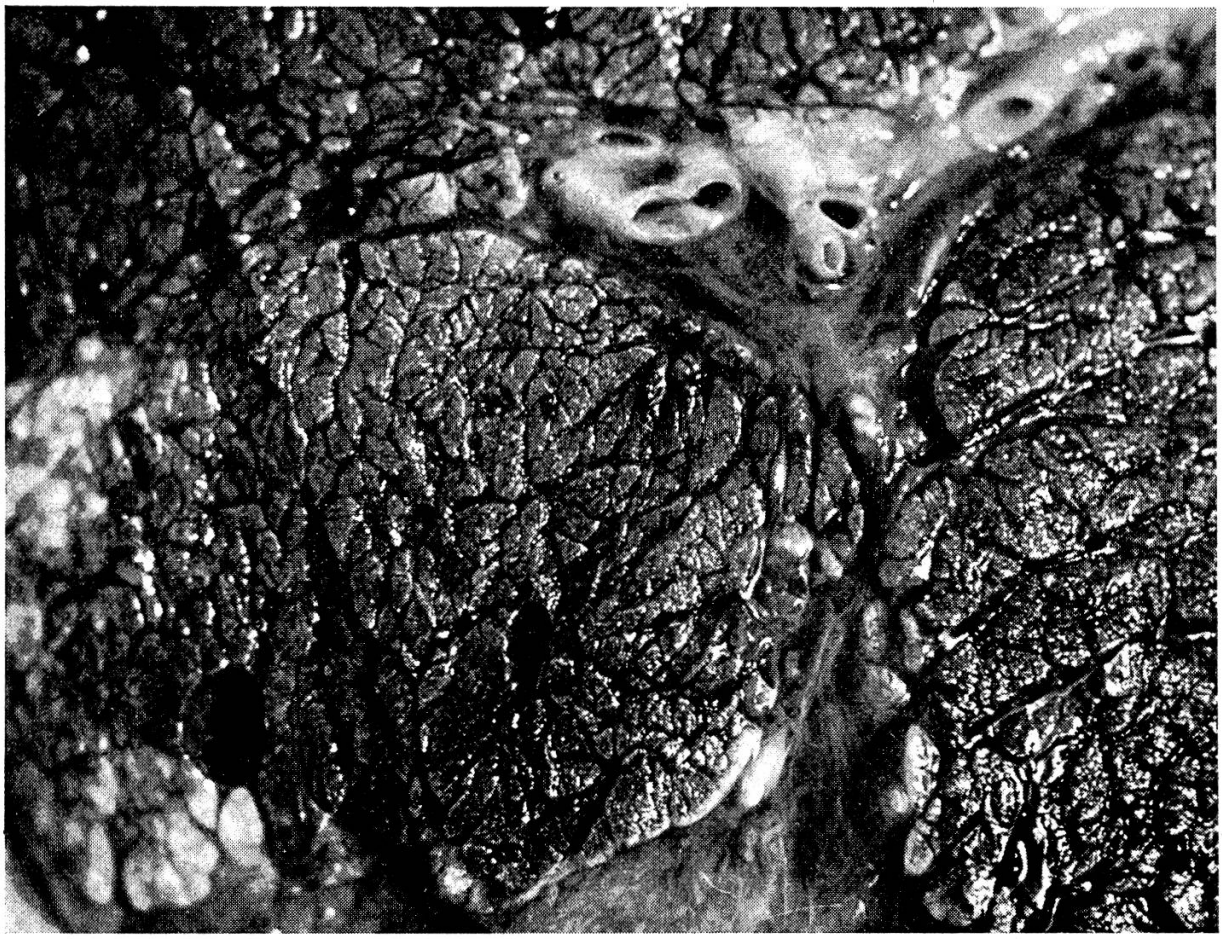

Abb. 4 Ausschnitt aus Abb. 2, sulzig ödematöse Beschaffenheit des perivaskulären Gewebes, Verbreiterung der Septen, Felderung der Läppchen, maximale Weite der venösen Gefäße.

vakuolisiert, das Lumen der Alveolen mit Exsudat angefüllt, welches zahlreiche Bakterien enthält (siehe Abb. 5 und 6).

Diagnose und Differentialdiagnose

Die endgültige Diagnose der Cereus-Mastitis kann natürlich nur auf bakteriologischem Wege geschehen[1].

Trotzdem scheint es uns möglich, in den allermeisten Fällen auf Grund rein klinisch zu ermittelnder Daten zu einer stark begründeten Verdachtsdiagnose zu gelangen.

Der Bac. cereus verursacht immer eine hochakute Mastitis mit schweren Allgemeinstörungen. Tritt diese Mastitis unter dem Bild einer hämorrhagischen Diathese in Erscheinung (Fall Nr. 1), so ist wohl nur eine Verwechslung mit einer Infektion durch das Clostridium perfringens möglich (siehe dazu Bühlmann und Boller [1957] sowie Heidrich und Grossklaus [1959]). Bei der Cereus-Infektion fehlen jedoch Gasblasen im Sekret, und auch

[1] Alle bakteriologischen Untersuchungen wurden durch das Veterinär-bakteriologische Institut der Universität Zürich, Direktor: Prof. Dr. E. Hess, durchgeführt, wofür wir an dieser Stelle bestens danken. Über das kulturelle und biochemische Verhalten der gefundenen Cereus-Stämme wird aus seinem Institut später berichtet werden.

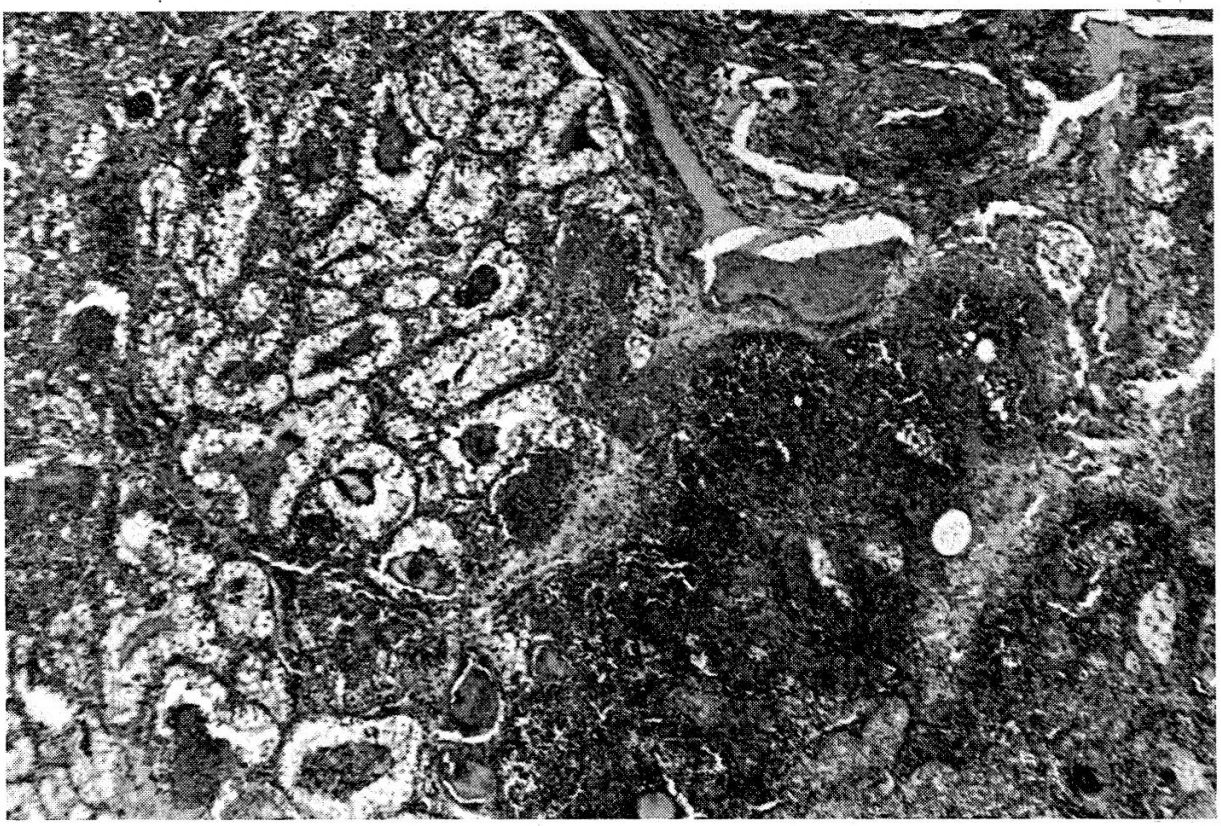

Abb. 5a Fall Nr. 5, Vergr. 78×, HE Färbung, Zelldetritus im Alveolarlumen, diffuse Leukozytose, rechts unten Granulozytenhaufen und Gewebszerfall, darüber Gefäß mit beginnender Thrombenbildung.

das emphysematöse Knistern des erkrankten Gewebes, wie es die genannten Autoren beschreiben, ist nicht vorhanden.

Fehlen hämorrhagische Erscheinungen, wie in der Mehrzahl unserer Fälle, so stehen die Anzeichen einer Toxämie im Vordergrund. Auffallend ist die außerordentliche Trübung des Allgemeinbefindens, die Apathie und Schwäche, die feuchte, kalte Körperoberfläche, das Muskelzittern. Dabei ist die Körpertemperatur meist nur mäßig erhöht, ja in fortgeschrittenen Stadien subnormal. Der Puls hingegen ist immer erhöht, die Herztöne sind meist pochend und akzentuiert. Während bei den akuten Mastitiden anderer Genese, Coli- oder Staphylokokkeninfektion, die Pulszahl und die Temperatur gleichzeitig erhöht sind, ja meist sogar mehr Fieber besteht als man der Pulserhöhung entsprechend erwarten würde, fällt bei der Cereus-Infektion die Diskrepanz zwischen nur mäßig erhöhter Temperatur und sehr hohem Puls besonders auf.

Der lokale Befund am Euter ist ebenfalls von denjenigen bei den beiden genannten Mastitisformen unterschiedlich. Bei genauer Palpation konnten wir in allen Fällen ermitteln, daß die Veränderung des erkrankten Viertels sich nicht auf die gesamte Drüse erstreckt, sondern nur auf einen abgrenzbaren Teil derselben. Das subkutane entzündliche Ödem ist nur an der Zitzenbasis ausgeprägt und nicht oder wenig schmerzhaft, im Unterschied

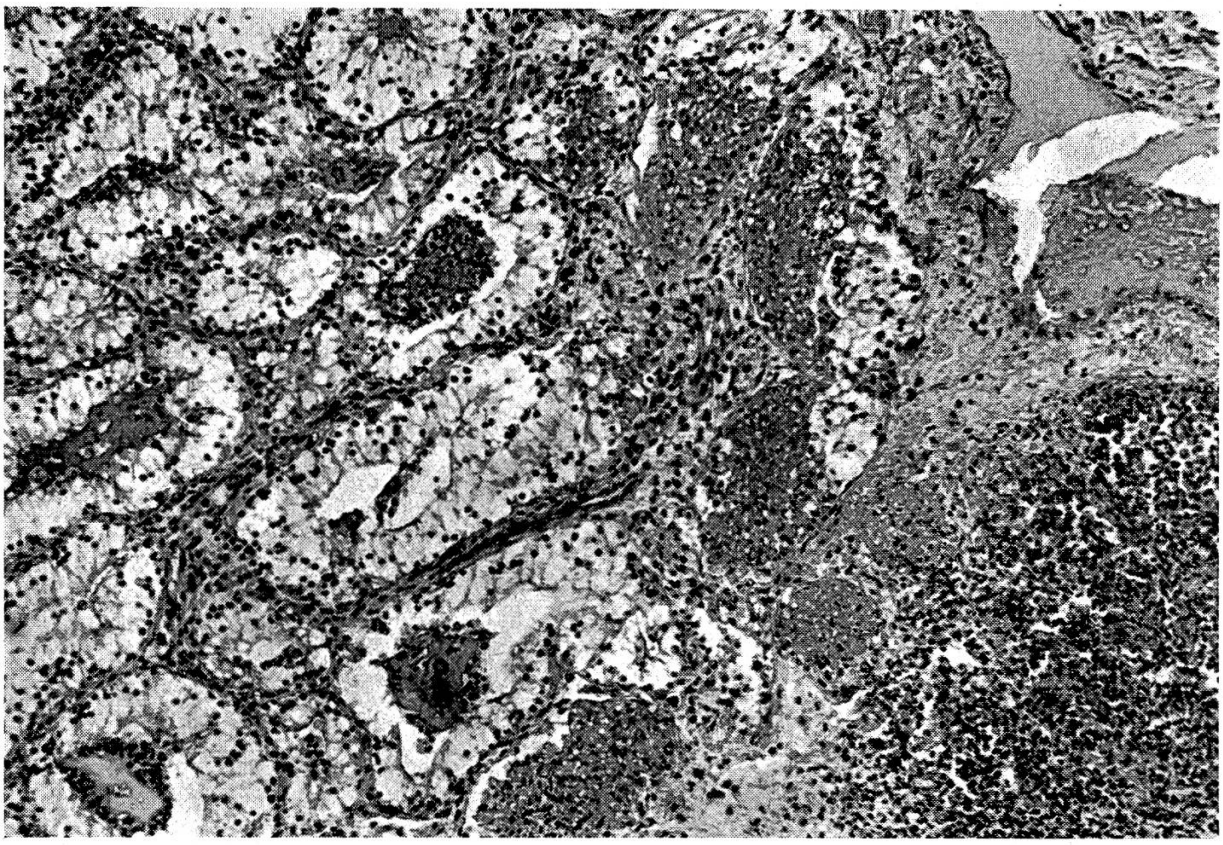

Abb. 5b Vergr. 200×, Ausschnitt aus 5a, Degeneration und Vakuolisation des Alveolarepithels, prall gefüllte Kapillaren, herdförmige und diffuse Leukozytose.

zur Coli-Mastitis, bei welcher es meist sehr deutlich ausgeprägt ist, oder der Staphylokokken-Mastitis, bei welcher es meist vollständig fehlt.

Die Beschaffenheit des Sekretes – trüb gelblich bis braun, kaffeefarben mit Fibrinflocken und eventuell Blutbeimengungen – scheint uns auch recht typisch zu sein. Das Sekret der Coli-Mastitis ist nur in den allerersten Stadien der Erkrankung gelb-trüb. Es wird sehr rasch gelb-transparent, serumähnlich, und Fibrinflocken fallen erst aus, wenn sich das Sekret abkühlt, so daß die «eiersuppenähnliche» Beschaffenheit erst später auftritt. Bei der Staphylokokken-Mastitis ist das Sekret wohl auch gelb-trüb bis schwach transparent, bildet aber beim Stehenlassen einen weißlichen flottierenden Kuchen oder Bodensatz. Blutbeimengungen wieder sind bei der Pyogenes-Mastitis häufig, jedoch verläuft diese Euterinfektion meist schleichend und nicht unter dem Erscheinungsbild einer hochakuten Mastitis.

Fassen wir die oben beschriebenen Symptome zusammen, so ist der Verdacht auf Cereus-Mastitis gegeben, wenn es sich um eine plötzlich und akut einsetzende Euterentzündung handelt, bei welcher das Allgemeinbefinden von Anfang an stark gestört erscheint, hoher Puls bei nur mäßig erhöhter Körpertemperatur vorliegt und Muskelzittern und feucht-kalte Oberfläche beobachtet werden. Am Euter ist nur ein mehr oder weniger großer Teil eines Viertels von derber Konsistenz, bei mäßiger Schmerzhaftigkeit. Sub-

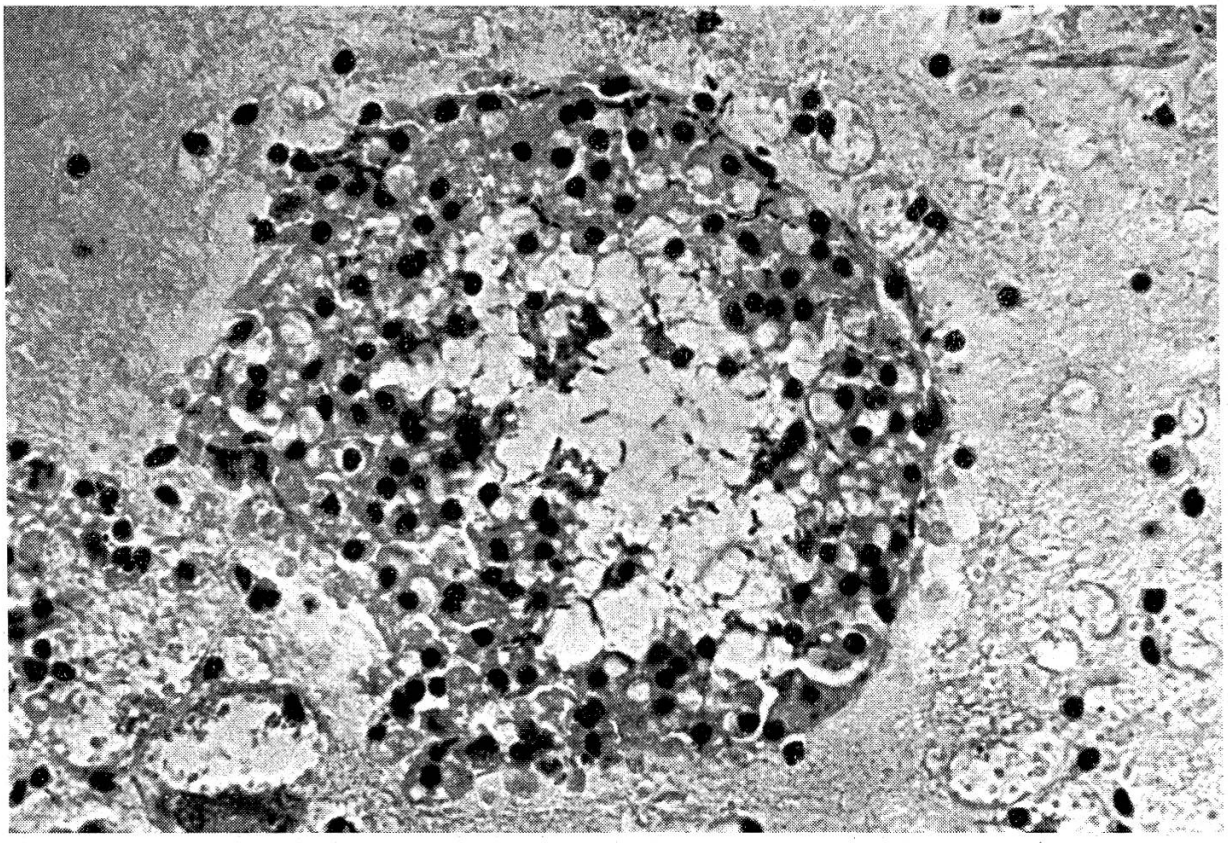

Abb. 6 Vergrößerung 815 ×, Gram-Färbung, Alveole mit Leukozyten, degeneriertem Epithel und zahlreichen Cereus-Keimen im Lumen.

kutanes Ödem findet sich nur distal der entzündeten Euterpartie. Das Sekret ist gelb bis bräunlich gefärbt, nicht transparent und enthält viele Fibrinflocken, eventuell auch Blutkoagula.

Verlauf und Therapie

In allen von uns beobachteten Fällen war der Verlauf der Krankheit äußerst stürmisch. Abgesehen von den Fällen Nr. 1 und 4, bei welchen ein Beginn des Leidens im Laufe der Nacht vermutet werden kann, kamen die übrigen Tiere nur wenige Stunden (1–3) nach dem Auftreten der ersten Symptome in Behandlung. Trotzdem war der Verlauf nicht zu beeinflussen, und die Entwicklung der Krankheit machte so rasche Fortschritte, daß im Verlauf von 24 bis 36 Stunden die Notschlachtung angeordnet werden mußte, da sich die Patienten in moribundem Zustand befanden und der Exitus letalis für die allernächsten Stunden voraussehbar war.

In der Literatur finden sich zwar Angaben über Heilerfolge bei der Cereus-Mastitis, so bei Brown und Scherer (1957), Terplan (1957), Batis und Srebot (1961) und Biancardi (1963). Von allen Untersuchern, mit Ausnahme von Batis und Srebot, wird jedoch auf den starken Gewichtsverlust und die Unwirtschaftlichkeit der geretteten Tiere hingewiesen. In unseren eigenen Fällen gelang es nie, ein Tier am Leben zu erhalten, obwohl

die Behandlung gemäß den Angaben der verschiedenen erfolgreichen Autoren mit hohen Dosen von Sulfonamiden und Antibiotika durchgeführt worden war. Es hatten Brown und Scherer (1957), Röhr und Schwarz (1961), Batis und Srebot (1961), und Biancardi (1963) übereinstimmend festgestellt, daß Bac. cereus gegen Penicillin ziemlich unempfindlich sei, Streptomycin, Terramycin und Neomycin hingegen voll wirksam gegen diesen Erreger seien. Obwohl wir in unseren Behandlungsversuchen diese Antibiotika bevorzugt einsetzten, konnten wir damit die stürmische Entwicklung der Krankheit nicht beeinflussen. Es ist daher unserer Auffassung nach zwecklos, eine Therapie der Cereus-Mastitis zu versuchen, sondern besser, nach Stellung der Diagnose die unverzügliche Verwertung des erkrankten Tieres einzuleiten.

Tierversuche

Abgesehen von Pathogenitätsprüfungen an Laboratoriumstieren, welche von verschiedenen Autoren durchgeführt wurden, hat nur Biancardi (1963) über eine künstlich erzeugte Cereus-Mastitis bei einer Ziege berichtet. Es gelang ihm, durch Instillation einer 24 Stunden alten Bouillonkultur von Bac. cereus ins Euter, eine akute Mastitis mit schweren Allgemeinstörungen zu erzeugen.

Wir infundieren einer Versuchskuh, welche seit längerer Zeit in unserem Versuchsstall stand und deren Euter frei von pathogenen Keimen war, 5 ml einer 24 Stunden alten Bouillonkultur eines Cereus-Stammes aus Fall Nr. 5 ins rechte Bauchviertel.

Innert 6 Stunden post inf. stieg die Körpertemperatur von 38,5 °C auf 40,6 °C, der Puls von 68 pro Minute auf 98. Das Tier nahm wohl noch etwas Futter zu sich, jedoch langsam und mit großen Freßpausen. Das rechte Bauchviertel war geschwollen, heiß und schmerzhaft. Die Zitzenzisternenschleimhaut war deutlich verdickt und ebenfalls schmerzhaft. Das Sekret war milchähnlich, mit einem leichten gelblichen Stich und enthielt feine Fibringerinnsel. Ein subkutanes Ödem war nicht nachweisbar.

Weitere 6 Stunden später war das Viertel gleichmäßig geschwollen und noch vermehrt warm, die Schmerzhaftigkeit war zurückgegangen. Das Sekret war gelb-wäßrig. Die Körpertemperatur war auf 40,0 °C gesunken, der Puls auf 88/min zurückgegangen.

Am nächsten Tag war das Allgemeinbefinden wieder normal, Freßlust vorhanden, die Körpertemperatur auf 38,9 °C und der Puls auf 80/min zurückgegangen. Das rechte Bauchviertel war noch etwas geschwollen und von vermehrter Konsistenz, jedoch unschmerzhaft. Das Sekret zeigte noch eine schwache Gelbfärbung, enthielt aber keine Gerinnsel mehr. Bakteriologisch waren in diesem Sekret noch Cereus-Keime nachweisbar.

Im Verlauf der nächsten 6 Tage verloren sich die derbe Konsistenz des Viertels und die Sekretveränderung immer mehr, und nach Ablauf dieser Zeit waren keine Cereus-Keime mehr im Sekret nachweisbar.

Da es Parshall (1934), bei Infektionsversuchen des Euters mit Clostridium perfringens auch nicht gelungen war, das Krankheitsbild durch alleinige Infusion von

Cl. perfringens zu reproduzieren, wohl aber dann, wenn er gleichzeitig eine Staphylokokkeninfektion setzte, versuchten auch wir durch Kombination einer Cereus-Infektion mit einer Staphylokokkeninfektion das Haften der Erreger zu fördern.

Zu diesem Zwecke wurden derselben Kuh ins linke Bauchviertel je 5 ml Cereuskultur und Staphylokokkenkultur (beide 24 Stunden alte Bouillonkulturen) instilliert.

Der Temperaturanstieg in diesem Versuch ging von 38,7 °C auf 41,2 °C innert 8 Stunden. Das Allgemeinbefinden war eher weniger gestört als beim ersten Versuch. Hingegen war die Schwellung des Viertels ausgeprägter, und auch die Sekretveränderung war stärker ausgebildet. Nur wenig rahmartiger, gelber Eiter konnte aus dem linken Bauchviertel gewonnen werden. Die lokalen Erscheinungen klangen jedoch im Verlauf der nächsten zwei Tage wieder ab, die Schwellung verschwand wieder und auch das Sekret nahm milchähnlichen Charakter an. Bakteriologisch konnten am 2. Tag post inf. noch Staphylokokken und Cereus nachgewiesen werden, nicht mehr aber am 6. Tag.

In einem dritten Versuch an derselben Kuh versuchten wir durch Skarifikation der Zisternenschleimhaut eine Haftung der Keime zu erzielen. Auch dieser Versuch schlug fehl, nach kurzzeitiger lokaler Entzündung und einem kleinen Fieberschub konnten nach 8 Tagen keine Anzeichen einer Euterentzündung mehr festgestellt werden.

Diskussion

Einen Zusammenhang zwischen traumatischen Beschädigungen des Strichkanals und dem Auftreten einer Cereus-Infektion halten Brown und Scherer (1957), Terplan (1957) sowie Batis und Srebot (1961) für erwiesen. In unseren Fällen konnte ein solcher nur im Fall Nr. 1 vermutet werden, da bei diesem Tier 8 Tage vor Beginn der Erkrankung der betreffende Strichkanal durch einen Tierarzt, lege artis, operativ erweitert worden war. In allen anderen Fällen war auch durch eingehende Befragung der Besitzer kein Hinweis auf ein Trauma zu erhalten. Auch Röhr und Schwarz (1961) konnten bei ihrem Fall kein solches nachweisen. Wir müssen daher annehmen, daß auch ohne traumatische Schädigung der Zitze Cereus-Infektionen des Euters auftreten können. Über den Infektionsweg, dem die Keime dabei folgen, sind keine Untersuchungen bekannt geworden. Es wurde bisher angenommen, daß die Keime auf galaktogenem Wege ins Euter gelangen. Bei der genauen Sektion der Euter unserer Fälle konnten wir in keinem Falle einen eindeutigen Zusammenhang zwischen den Milchausführungsgängen und den Entzündungsherden feststellen.

Nachdem die Untersuchungen von Mosimann (1958) und El Hagri gezeigt haben, daß die Hautlymphbahnen mit den Parenchymlymphbahnen in Verbindung stehen, wäre es ohne weiteres denkbar, daß auch ein lymphogener Infektionsweg in Betracht gezogen werden kann, wie dies schon Weidlich (1961) tat.

Darüber hinaus ist es aber sicher, daß auch bei der Cereusinfektion, wie bei den meisten übrigen Euterinfektionen, eine besondere Empfänglichkeit des Gewebes nötig ist, um den Erregern das Haften zu ermöglichen. In was diese Prädisposition besteht, in Quetschungen, temporären Ischämien oder fokalen Infektionsherden, dürfte im Einzelfall schwierig abzuklären sein. In den Milchproben, welche wir bei allen unseren Fällen anläßlich des ersten Besuches entnahmen, waren nie andere Keime als Bac. cereus nachweisbar. Dies dürfte für unsere Fälle die prädisponierende Rolle banaler Euterinfektion wohl ausschließen. Hingegen traten Cereus-Infektionen nur in den ersten 8 Wochen nach der Geburt auf, es scheint daher die Hochlaktation einen gewissen Einfluß auszuüben. Ob es sich dabei um eine Resistenzabnahme des laktierenden Parenchyms handelt oder ob die zu diesem Zeitpunkt noch sehr großen Euter beim Liegen, infolge vermehrter Friktion am Stallboden, erhöhter Infektionsgefahr ausgesetzt sind, läßt sich nicht entscheiden.

Auch die Frage einer Dauerbesiedelung des Euters durch Bac. cereus kann nicht eindeutig beantwortet werden. Diernhofer (1950) und Weidlich (1934) haben je einen Fall einer Dauerbesiedelung des Euters mit Milzbrandkeimen beschrieben, über eine Dauerbesiedelung mit Bac. cereus ist jedoch nichts bekannt, kann aber, da der Keim ubiquitär im Stallstaub und Schmutz vorkommt, nicht a priori ausgeschlossen werden. Immerhin dürfte dies außerordentlich selten sein, konnte doch in den vielen tausend Milchproben, welche im Laufe der Jahre aus unserem Institut zur Untersuchung gelangten, nie Cereus als Nebenkeim festgestellt werden.

Die klinische Erscheinungsform der Cereus-Mastitis ist nicht einheitlich. Bei Berücksichtigung der Literatur und unserer eigenen Fälle ergeben sich zwei verschiedene Bilder, sowohl klinisch als auch pathologisch-anatomisch und bakteriologisch. Im ersten Fall kommt es zur Ausbildung einer hämorrhagischen Diathese, mit Blutungen unter den serösen Häuten, unter dem Epi- und Endokard, mit Milzschwellung, Leberdegeneration und eventuell auch sulzig-hämorrhagischen Infarkten in der Muskulatur. Die Cereus-Keime können in den Organen und den Lymphknoten nachgewiesen werden, es handelt sich demnach um eine Sepsis, wie dies Nilehn (1958) und Biancardi (1963) beschrieben haben.

Auch unsere beiden Fälle Nr. 1 und 2 gehören in diese Kategorie. Die andere Erscheinungsform ist die der toxämischen Mastitis, bei welcher klinisch die Symptome von seiten des Kreislaufes dominieren und bei welcher die Erreger nur im Euter, nicht aber in den übrigen Organen lokalisiert sind. Solche Fälle umfassen unser Material Nr. 3, 4 und 5 und werden auch in der Literatur beschrieben von Weidlich (1961), Röhr und Schwarz (1961) und Biancardi (1963).

Ob die toxämische Form in die septikämische übergeht oder nicht, läßt sich anhand des geringen Beobachtungsmaterials nicht endgültig entscheiden. Obwohl dieser Verlauf auf den ersten Blick logisch erscheint, möchten wir dies bezweifeln. Dieser Übergang *kann* unter Umständen eintreten, wie

zum Beispiel in unserem Fall Nr. 2; doch waren andererseits die Tiere der Fälle Nr. 3 und 4 zur Zeit der Notschlachtung sicher nur wenige Stunden vom natürlichen Tod entfernt, und trotzdem waren weder klinisch noch bei der Sektion irgendwelche Anzeichen einer Sepsis vorhanden, und auch bakteriologisch konnte keine Keimaussaat in den Organismus festgestellt werden.

Wenn daher die toxämische und die septikämische Form der Cereus-Mastitis nicht zeitlich verschiedene Bilder eines kontinuierlichen Krankheitsgeschehens sind, wie wir dies annehmen, so müssen andere Faktoren dafür verantwortlich sein. Ob diese in der unterschiedlichen Virulenz des jeweiligen Cereus-Stammes liegen oder im individuellen Reaktionsvermögen des erkrankten Tieres begründet sind, bleibt weiteren Untersuchungen vorbehalten.

Zusammenfassung

Es werden 5 Fälle von Euterentzündungen, hervorgerufen durch Bac. cereus, beschrieben. Verlauf und Symptome dieser Erkrankung werden geschildert. Es handelt sich um eine akute Mastitis mit schweren Allgemeinstörungen septikämischer oder toxämischer Natur. Behandlung mit hohen Dosen von Sulfonamiden und Antibiotika blieben ohne Erfolg. Der Ausgang der Erkrankung war immer infaust. Übertragungsversuche auf drei Euterviertel einer Kuh ergaben temporären Fieberanstieg, Viertelschwellung und vorübergehende Sekretionsstörung. Das Krankheitsbild konnte nicht reproduziert werden.

Résumé

L'auteur décrit cinq cas de mammite provoquée par Bac. cereus, en tenant compte des symptômes et de l'évolution de cette maladie. Il s'agit d'une mammite aiguë avec altération grave de l'état général, de nature septicémique ou toxique. Le traitement à hautes doses de sulfamides ou d'antibiotiques a été inopérant. L'issue de la maladie est toujours de mauvais augure. Des essais de transmission à trois quartiers d'une vache ont eu pour conséquence une élévation temporaire de la température, une tuméfaction du quartier et une altération passagère de la sécrétion. Le tableau clinique n'a pas pu être reproduit.

Riassunto

Cinque casi di mastite da Bac. cereus sono descritti, con indicazione del decorso e dei sintomi. Si tratta di una mastite acuta, con gravi disturbi generali, di origine settica e tossica. La cura con forti dosi di sulfonamidi ed antibiotici resta senza successo. L'esito è sempre stato infausto. Il trapianto dell'agente in tre quarti di una bovina causò rialzo termico, gonfiore dei quarti e passeggera alterazione secretoria. Il quadro morboso non potè esser riprodotto.

Summary

Five cases of inflammations of the udder caused by Bac. cereus are described. The course and symptoms of this disease are explained. It is an acute form of mastitis with severe disturbances of the general condition of septicaemic or toxaemic nature. Treatment with high doses of sulphonamides and antibiotics was unsuccessful; the disease always ended fatally. Attempts to transfer the disease to three udder quarters in one cow resulted in temporary rise of temperature, swelling of the quarters and temporary disturbance of the secretion. The disease could not be reproduced.

Literatur

Batis J. und Srebot I.: Vet. Glas *15*, 771 (1961). – Brown W. und Scherer R.K.: Cornell vet. *47*, 226 (1957. – Biancardi G.: Arch. vet. ital. 14, 31 (1963). – Bühlmann X. und Boller H.: Schw. Arch. Tierhlkde *99*, 254 (1967). – Diernhofer K.: in Wirth-Diernhofer: Lehrbuch der inneren Krankheiten der Haustiere. Verlag F. Enke 1950. – El Hagri: zit. nach Mosimann. – Heidrich H.J. und Grossklaus D.: Berliner Münchener tierärztl. Wschr. *72*, 1 (1959). – Mosimann W.: Dtsch. tierärztl. Wschr. *65*, 453 (1958). – Nilehn P.O.: Nord. vet. med. *10*, 325 (1958). – Parshall C.J.: Cornell vet. *24*, 146 (1934). – Röhr W. und Schwarz H.: Berliner Münchener tierärztl. Wschr. *74*, 53 (1961). – Terplan G.: Arch. Lebensmittelhyg. *8*, 37 (1957). – Weidlich N.: Zschr. Inf'krankh. Haustiere *45*, 301 (1934). – Weidlich N.: Mhfte.vet. med. *16*, 816 (1961).

Grundriß der Histologie und vergleichenden mikroskopischen Anatomie der Haussäugetiere. Von H. Grau und P. Walter. 163 Seiten, 154 Abbildungen im Text und auf 12 Farbtafeln, Ganzleinen DM 58.–. Verlag Paul Parey Berlin-Hamburg.

Ausgehend von dem 1960 im gleichen Verlag erschienenen «Lehrbuch der Histologie und vergleichenden mikroskopischen Anatomie der Haustiere», das in 10. Auflage von Krölling und Grau neu bearbeitet wurde, haben der frühere und der jetzige Dozent für Histologie und mikroskopische Anatomie am tieranatomischen Institut in München im vorliegenden Grundriß eine Einführung in dieses weitschichtige Wissensgebiet geschaffen, die bezüglich Umfang, Klarheit des Textes sowie Bebilderung ihresgleichen sucht. Sämtliche Kapitel: Zytologie, Histologie und mikroskopische Anatomie, sind unter Berücksichtigung neuerer Untersuchungsmethoden, wie Elektronenmikroskopie und Histochemie, auf den neuesten Wissensstand gebracht. Die starke Raffung des Textes wird kompensiert durch reiche Illustrationen mit Textabbildungen und hervorragend gelungenen farbigen Bildtafeln, die die räumliche Vorstellung ungemein erleichtern. Eine ansehnliche Zahl von Abbildungen wurde neu hergestellt, die andern aus dem Lehrbuch herübergenommen. So liegt nun ein in seiner Art einmaliges «Kompendium» vor, das dem Studenten als Ergänzung zu Vorlesung und Kurs willkommen sein wird, aber auch Dozenten und wissenschaftlichen Nachwuchs verwandter Disziplinen sowie Tierärzte, Tierzüchter und Zoologen kurz und anschaulich über den Feinbau des Säugetierkörpers zu orientieren oder wieder ins Bild zu setzen vermag. Ihnen allen sei die Anschaffung des Grundrisses warm empfohlen. Durch vorzügliche Ausstattung des Buches ist der Verlag dem Anliegen der Autoren in hervorragender Weise gerecht geworden.

H. Höfliger, Zürich

Chemie im medizinischen Laboratorium. Einführung in die theoretischen Grundlagen. Von K. Lauber. 2., verbesserte Auflage, Preis Fr. 48.–. Verlag S. Karger Basel-New York 1967.

Es ist nicht erstaunlich, daß dieses nützliche, klar geschriebene und graphisch saubere Buch in kurzer Zeit neu aufgelegt werden mußte. Was über die erste Auflage gesagt worden ist (vgl. Schweiz. Arch. Thk. *107*, 240 [1965]), kann ohne Einschränkungen wiederholt werden.

Die zweite Auflage enthält, verglichen mit dem Erstdruck, nur wenig auffallende Änderungen. Kleinere Ergänzungen in einigen Kapiteln wurden angebracht; daneben fallen gegenüber der ersten Auflage auch Abweichungen in der Orthographie (Oxid/Oxyd) auf. Der Text wird in gedrängter Form präsentiert, so daß der Umfang des Buches trotz der Ergänzungen um einige Seiten reduziert worden ist.

H. Gerber, Bern