

Zeitschrift: Schweizer Archiv für Tierheilkunde SAT : die Fachzeitschrift für Tierärztinnen und Tierärzte = Archives Suisses de Médecine Vétérinaire ASMV : la revue professionnelle des vétérinaires

Herausgeber: Gesellschaft Schweizer Tierärztinnen und Tierärzte

Band: 110 (1968)

Heft: 6

Artikel: Nocardia asteroides, agent d'une endémie de mastites chez la vache

Autor: Nicolet, J. / Repond, A. / König, H.

DOI: <https://doi.org/10.5169/seals-591710>

Nutzungsbedingungen

Die ETH-Bibliothek ist die Anbieterin der digitalisierten Zeitschriften. Sie besitzt keine Urheberrechte an den Zeitschriften und ist nicht verantwortlich für deren Inhalte. Die Rechte liegen in der Regel bei den Herausgebern beziehungsweise den externen Rechteinhabern. [Siehe Rechtliche Hinweise.](#)

Conditions d'utilisation

L'ETH Library est le fournisseur des revues numérisées. Elle ne détient aucun droit d'auteur sur les revues et n'est pas responsable de leur contenu. En règle générale, les droits sont détenus par les éditeurs ou les détenteurs de droits externes. [Voir Informations légales.](#)

Terms of use

The ETH Library is the provider of the digitised journals. It does not own any copyrights to the journals and is not responsible for their content. The rights usually lie with the publishers or the external rights holders. [See Legal notice.](#)

Download PDF: 06.02.2025

ETH-Bibliothek Zürich, E-Periodica, <https://www.e-periodica.ch>

De l'Institut de Bactériologie vétérinaire de l'Université de Berne (Dir. Prof. Dr. H. Fey)
 Institut de Pathologie animale de l'Université de Berne (Dir. Prof. Dr. H. Hauser†)
 Station fédérale d'industrie laitière, Liebefeld Berne (Dir. Prof. Dr. P. Kästli)

Nocardia asteroides, agent d'une endémie de mastites chez la vache¹

par J. Nicolet, A. Repond², H. König et H. Baumgartner

L'histoire de la nocardiose remonte à la découverte, par Nocard en 1889, d'un actinomycète aérobie associé au farcin du bœuf; ce germe fut baptisé *Nocardia farcinica*. En 1890, Eppinger décrit chez l'homme une « pseudotuberculose miliaire » pulmonaire avec métastases cérébrales dont l'agent fut dénommé *Nocardia asteroides*. Plus tard, deux nouvelles espèces, *Nocardia brasiliensis* et *Nocardia caviae*, limitées principalement aux pays tropicaux, vinrent s'ajouter à la liste des nocardias pathogènes.

Malgré une morphologie rappelant les champignons, *Nocardia asteroides* est une bactérie de l'ordre des actinomycétales, dont 4 familles présentent un intérêt médical, à savoir: les mycobactériacées, les actinomycétacées, les streptomycétacées et les dermatophilacées. La famille des actinomycétacées comprend le genre anaérobie *Actinomyces* et le genre aérobie *Nocardia* dont *N. asteroides* est le représentant le plus souvent rencontré chez l'homme et l'animal.

Les bovins sont les hôtes les plus fréquents de la nocardiose. Le farcin du bœuf joue un rôle important en Afrique, aux Indes, à Ceylan et Sumatra. Son agent *N. farcinica* est aujourd'hui considéré comme synonyme de *N. asteroides* [9]. En outre la littérature fait état de cas sporadiques se manifestant chez les vaches sous forme d'avortements, d'infections pulmonaires ou lymphatiques ou sous forme généralisée. Le chien est également un hôte fréquent de la nocardiose [20] et présente des formes cutanées, sous-cutanées (anciennement nommées streptothricose), des formes thoraciques et abdominales.

A l'exception du cheval, les autres espèces animales sont rarement atteintes par cette maladie.

La Suisse a contribué à la connaissance des nocardioses animales, puisqu'en 1954 Fey et coll. [7] décrivaient les premiers cas d'avortement à *N. asteroides* chez la vache, puis plus tard Lindt et coll. [14] décrivaient une endocardite valvulaire chronique et une forme pulmonaire chez le bœuf. Enfin Lindt et Freudiger [13] observaient une nocardiose chez le chinchilla.

Dans notre diagnostic de routine, nous rencontrons des cas de nocardiose de façon sporadique, principalement chez la vache. La maladie attaque de prédilection le système lymphatique (ganglions pulmonaires, mésentériques et hépatiques) ou forme des lésions granulomateuses du poumon ou du foie. Ces lésions, rappelant la tuberculose, ne causent généralement pas de troubles cliniques, mais doivent être considérées dans le diagnostic différentiel de la tuberculose. Nous trouvons également *N. asteroides* associé à des avortements ou à des mastites. Ces dernières affectent un animal, voire même un seul quartier de la mamelle. Depuis la description par Munch-Petersen [14] de la première mastite due à *Nocardia asteroides*, la littérature mentionne plusieurs cas [2, 3, 4, 6, 10, 11, 12, 23] sporadiques, mais pas à caractère endémique. Seuls Pier et coll. [15, 16, 17, 18] observèrent des endémies de nocardiose de la mamelle dans 10 exploitations et en étudièrent spécialement l'aspect clinique, la pathogénie, les réactions

¹ Conférence tenue à l'occasion des 6e Journées des vétérinaires suisses à Fribourg, le 8 octobre 1967.

² médecin-vétérinaire à Bulle

sérologiques et l'épidémiologie. A notre connaissance, cette série de publications est la seule qui relate de tels cas et nous avons jugé opportun de présenter nos observations sur une telle endémie au cours particulièrement dramatique.

Clinique et développement de l'infection

L'étable où s'est développée l'infection abritait 18 à 20 vaches. Les propriétaires, connus comme de bons éleveurs, possédaient des lignées de bétail très laitier.

Un premier cas de mastite aiguë se manifesta début janvier 1966. Le lait ne fut pas analysé et la guérison clinique fut obtenue après thérapeutique classique. Durant le printemps, les cas de mastites se multiplièrent et au cours de l'été la plupart des vaches en pleine lactation montrèrent des affections de la mamelle. Les analyses bactériologiques effectuées ne révélèrent que des staphylocoques non pathogènes et des streptocoques non spécifiques. Une tentative de rompre la chaîne d'infection en laissant les animaux 6 semaines au pâturage et en trayant manuellement, de même que la désinfection totale de l'étable demeurèrent sans succès. Enfin, le traitement avec différents antibiotiques ne procura jamais une guérison complète.

Puis, les vaches qui devaient vèler furent tarées et systématiquement traitées par des instillations de Tarimil. A partir du 19 novembre 1966, les vaches commencèrent à vèler. Dans les 5 à 10 jours qui suivirent ces vélages, une véritable explosion de mastites aiguës, graves, se déclencha avec des symptômes caractéristiques, à savoir : induration du trayon, le lait est d'abord floconneux, puis de véritables bouchons entravent la traite. Par la suite, la glande enfle rapidement, devient sensible, dure. On a également observé, dans certains cas, la formation de nodules de 2 à 5 cm de diamètre qui, en grossissant, ne formaient au bout de quelques jours qu'une masse fibreuse, diffuse, très dure. De ces quartiers ne s'écoulait plus qu'un liquide aqueux et jaunâtre. On observe des troubles de l'état général, avec forte fièvre, jusqu'à 42°C, perte totale de l'appétit et amaigrissement marqué.

Les fibroses continuant à se développer, provoquèrent chez deux vaches une rupture de la mamelle. C'est à cette époque que nous avons isolé *Nocardia asteroides*. Sur la base des antibiogrammes effectués à ce moment-là, nous avons essayé l'instillation de préparations à base de néomycine, chloromycétine, bacitracine et nitrofurazone en injecteurs individuels. Ces instillations répétées ne donnèrent aucuns résultats sur les quartiers atteints de fibrose, mais par contre apportèrent un soulagement aux primipares, chez qui les symptômes de mastites commençaient à se manifester.

Une visite de l'exploitation le 14 décembre 1966 a permis de faire les constatations suivantes : l'hygiène de l'étable ne correspond pas aux normes habituelles. Les locaux sont humides, la litière peu abondante, la ventilation insuffisante. L'installation de la machine à traire révèle quelques défauts ; la soupape de sécurité en plastique est encrassée et ne permet pas un fonctionnement normal. La pompe à vide ne possède pas une capacité suffi-

sante pour 2 agrégats, ce qui provoque des fluctuations indésirables de l'aspiration. Les godets sont usagés et ne remplissent plus leur fonction.

Le contrôle des mamelles par le test de Schalm a donné chez les 17 vaches, dont 3 étaient tarées, les résultats suivants: négatif pour 33 quartiers (59%), altérations faibles dans 6 quartiers, moyennes dans 9 quartiers et fortes dans 8 quartiers. Seules 3 vaches donnaient du lait non altéré dans les 4 quartiers.

On doit encore relever qu'au cours de l'année 1966, 4 vaches durent être éliminées à la suite d'infections mammaires et que, devant la gravité de l'endémie, la décision de liquider tout le bétail laitier a été prise à la fin de l'année 1966.

Examens de laboratoire

Entre le 14 et le 16 décembre 1966, l'exploitation S. comprenait 18 têtes de bétail, dont 14 se trouvaient en lactation. Nous avons soumis le lait de quartier à un examen de routine, soit le test de Schalm, examen microscopique des sédiments par la coloration de Gram et la mise en culture de ces sédiments sur gélose au sang de mouton (5%). Incubation 37°C. Les résultats du test de Schalm et de l'examen bactériologique sont reproduits dans la figure 1.

1. Bactériologie

L'examen microscopique des sédiments des laits des vaches Flora (p.dr.), Gracieuse (a.dr), Léni (p.dr.), Chouette (a.dr.) et Fraisi (p.2 et a.dr.) a mis en évidence des masses de filaments Gram positifs, d'aspect granulé et présentant de nombreuses ramifications (fig.7). Ces mêmes filaments montrent à la coloration de Ziehl-Neelsen une forte acido-résistance.

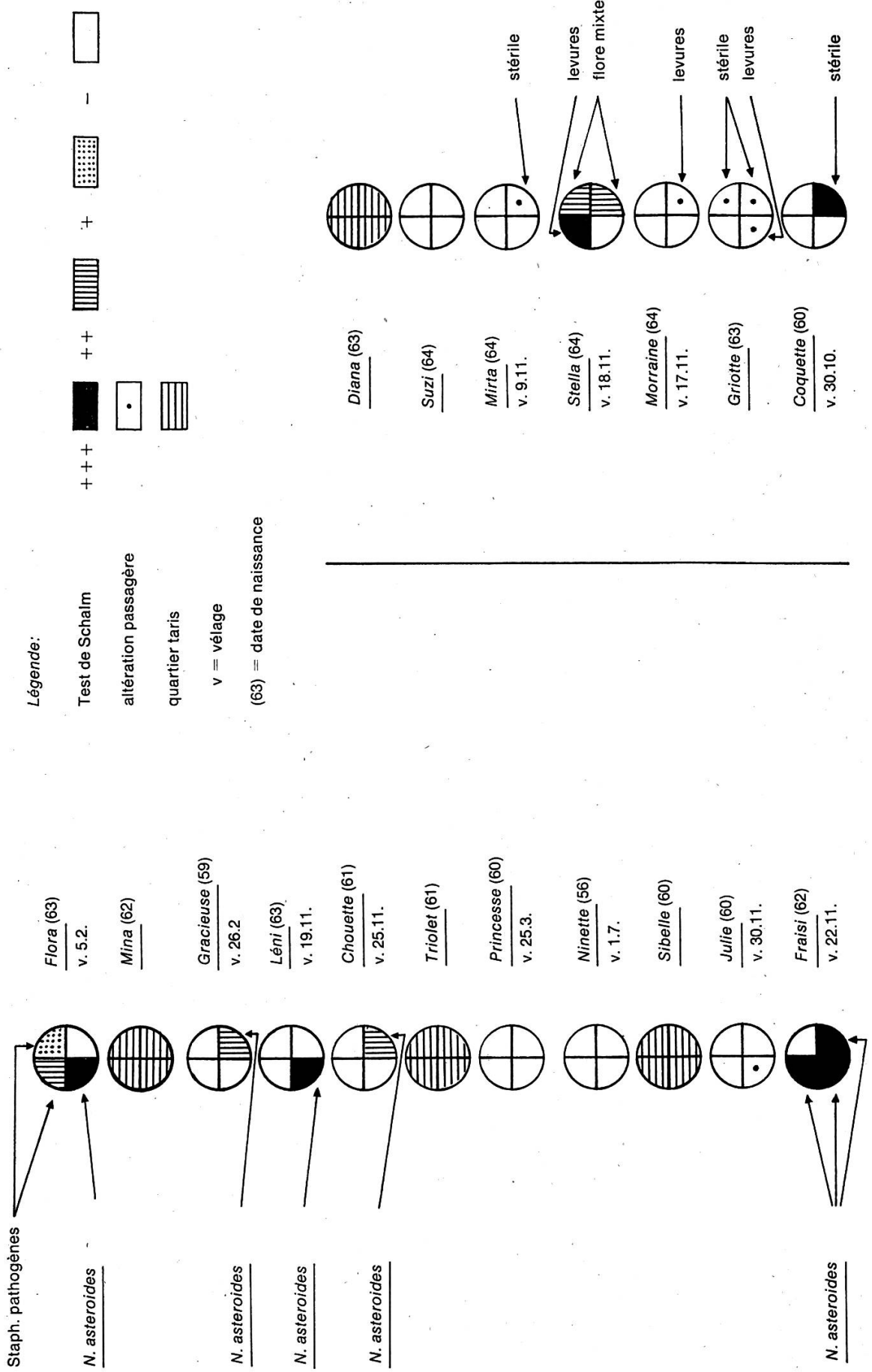
A l'examen bactériologique de ces laits nous avons obtenu une culture pratiquement pure et abondante, formée de colonies à peine visibles après 24 h d'incubation, blanchâtres, sèches; après incubation prolongée (dès 72 h), on obtient une colonie adhérente au milieu, glabre, rugueuse, sillonnée, présentant une pigmentation d'abord jaune pâle, puis jaune foncé à jaune orange. Il ne se produit pas d'hémolyse. Sur des milieux moins riches (gélose nutritive, gélose de Sabouraud), on observe la même croissance. Une coloration de Gram de telles cultures révèle des filaments ramifiés Gram positifs à l'image du frottis du sédiment du lait. Ces filaments ont tendance cependant à se désintégrer en bâtonnets courts et en coques, avec une perte de l'acido-résistance.

Toutes nos souches montrèrent une activité uréasique et catalasique intense, et une croissance aérobie. Donc, nos cultures par leur morphologie et leur comportement typique dans les tests, décrits par Georg et coll. [9], purent être caractérisées comme *Nocardia asteroides*.

L'étude de la figure 1 nous amène à soulever les points suivants:

Sur 14 vaches en lactation, la moitié révèle au test de Schalm une altération moyenne à très forte du lait, dans un ou plusieurs quartiers. 4 vaches présentent une altération passagère qui disparaît en 2 jours. Enfin, les 3 dernières ont une sécrétion normale. L'analyse bactériologique permet d'isoler *Nocardia asteroides* chez 5 vaches (7 quartiers) soit 36% des vaches en lactation.

Fig. 1 Situation bactériologique de l'exploitation.



D'autre part, on isole des staphylocoques pathogènes dans 2 quartiers, chez une vache (Flora) déjà atteinte de Nocardiose; ce sont les seuls germes pathogènes à caractère endémique isolés dans cette étable.

Enfin, les laits de Coquette et Stella, manifestement altérés, se révèlent négatifs à la culture pour *Nocardia asteroides*. Il est connu d'une part que l'élimination de *Nocardia asteroides* par la mamelle ne se produit pas d'une façon constante et que d'autre part, ce germe à croissance lente peut être facilement masqué par d'autres germes contaminants (flore mixte) ou d'infection mixte (Staph. pathogènes, levures), il eût été indiqué dans ces cas de procéder à d'autres tentatives d'isolement.

Nous avons entrepris, en comparaison avec quelques souches de notre collection l'*antibiogramme* (fig. 2) des souches isolées afin de projeter un traitement. Comme première constatation et à l'encontre de nombreux manuels de mycologie médicale, nous avons trouvé *Nocardia asteroides* résistant à la pénicilline. Les substances les plus actives étant la néomycine, le penbritin, la sulfadiazine et, dans une certaine mesure, le chloramphenicol. Les essais de traitement avec ces médicaments, dont la néobacine (Biokema S.A. Renens) ont échoué, malgré des améliorations passagères; les lésions anatomo-pathologiques permettent d'expliquer cet échec.

2. Sérologie

A partir d'une souche isolée, nous avons préparé plusieurs charges d'antigènes solubles dans des milieux de néopeptone et d'asparagine selon la méthode décrite par Pier [19], puis un antigène protéinique soluble selon Savard [22], produit dans BHI (BBL). Ce dernier antigène doué d'une plus grande spécificité donne des réactions plus nettes et nous l'avons donc retenu pour notre étude. Nous avons effectué une *réaction de fixation du complément* en tubes selon la méthode de l'institut [5] en laissant la fixation s'effectuer à +4 °C durant la nuit.

Nous avons procédé au test de l'*agglutination* avec un antigène cellulaire, homogénéisé (Ultraturax), puis à la *précipitation* en gélose selon Ouchterlony, sur lame (bassins 0,5 mm de diamètre, distant de 0,8 mm) avec une gélose de 1% (Ionagar No. 2 Oxoid) phosphatée pH. 7,2. Antigène identique à celui utilisé pour la réaction de fixation du complément.

Les résultats de la sérologie, effectuée environ 5 semaines après l'analyse bactériologique, sont reproduits dans la figure 3.

La *réaction de fixation du complément* (RCF) confirme le résultat de la bactériologie, avec des titres positifs de 1/10 à 1/80 pour les 4 vaches reconnues infectées par *Nocardia asteroides* (malheureusement la vache Fraisi, abattue prématurément, n'a pu subir l'analyse). Deux bêtes (Coquette et Stella), négatives à la culture, présentent également des titres positifs 1/10 resp. 1/80. Pour confirmer la spécificité de la réaction, nous avons testé le sérum de 10 vaches reconnues négatives. Tous les sérums se sont révélés absolument négatifs à la dilution 1/5. Ceci implique que l'on doit prendre en considération les titres positifs 1/5 ++ trouvés chez 5 bêtes, qui pourraient signifier une infection très récente ou une infection en voie de guérison.

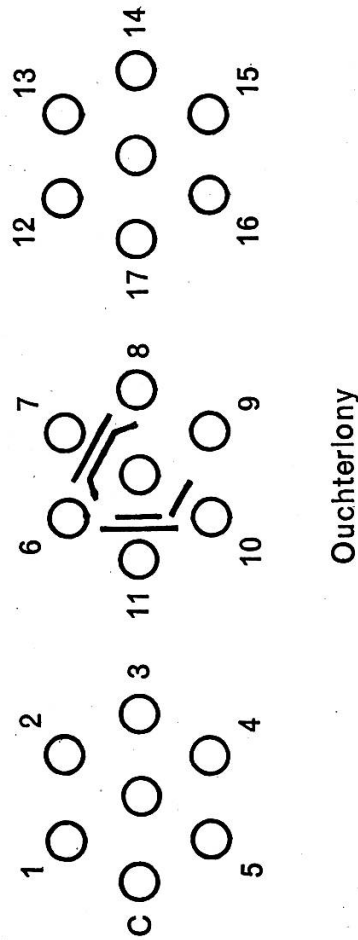
Pier et coll. [19, 21] ont démontré par voie expérimentale que les titres

Fig. 2 Antibiogramme de *Nocardia asteroides* d'origines diverses.

Origine des souches	P ₁₀	A ₃₀	C ₃₀	DS ₁₀	Cl ₁₀	N ₃₀	PB ₃₀₀	DS _{1,0}	AP ₂₅	E ₁₅	CX ₅	S	B ₁₀
Avortement bœuf	—	9 ¹	18	—	18	—	18	18	14	—	12	12	—
1952/54						20	—	18	14	13	15	18	—
Avortement bœuf	—	18	18	—	—	17	—	20	20	10	—	20	—
508/54						20	—	20	12	12	—	12	—
Avortement bœuf	—	18	20	—	—	18	—	20	14	12	—	16	—
454/57						20	—	20	20	10	—	20	—
Chien 158/51	—	15	17	—	—	20	—	20	17	11	—	20	—
Avortement bœuf	—	20	16	—	—	22	—	20	16	11	—	16	—
260/56						22	—	20	14	20	—	11	—
Endocardite bœuf	—	8	16	—	—	22	—	20	14	20	—	11	—
W 136/60						22	—	20	17	11	—	20	—
Chinchilla	—	10	18	—	—	22	—	20	16	11	—	16	—
D 501/60						22	—	20	14	20	—	11	—
Mastite bœuf	—	14	20	—	—	22	—	20	12	15	—	21	—
258/63						20	—	20	20	20	20	20	14
Poumons Roule-roul	—	8	18	—	—	22	—	—	—	—	—	—	—
D 57/62						22	—	—	12	15	—	21	—
Avortement bœuf	—	8	12	—	—	20	—	—	—	—	—	—	—
Mastite bœuf						20	—	—	—	—	—	—	—
Mastite bœuf						20	—	—	—	—	—	—	—
Mastites exploitation S.:	—	8	17	—	—	22	—	—	12	12	—	17	12
Fraisi						20	—	—	18	11	—	11	12
Flora	—	10	17	—	8	20	—	20	20	10	—	12	11
Léni	—	8	15	—	8	20	—	20	20	11	—	14	15
Gracieuse	—	8	20	—	10	20	—	20	20	12	—	12	16
Chouette	—	—	14	—	—	18	—	—	—	—	—	—	—
Souches de référence:	—	—	10	—	—	16	20	20	14	20	20	14	20
N. asteroides						12	18	20	8	18	12	20	20
N. brasiliensis													

¹ Zone d'inhibition en mm. 15 mm sensible; 10-15 mm moyennement sensible; 10 mm résistant. P₁₀ Pénicilline, A₃₀ Auréomycine, C₃₀ Chloramphénicol, DS₁₀ Dihydrostreptomycine, Cl₁₀ Colimycine, N₃₀ Néomycine, PB₃₀₀ Polymyxine B, DS_{1,0} Sulfadiazine, AP₂₅ Penbritin, E₁₅ Erythromycine, CX₅ Orbenin, S Spiramycine, B₁₀ Bacitracine.

Fig. 3 Situation sérologique de l'exploitation. Réaction de fixation du complément (RFC) et précipitation en gélose (Ouchterlony)



RFC	
1/20 ++	● 10 Flora (63) v. 5.2.
1/5 ++	9 Mina (62)
1/10 ++	● 8 Gracieuse (59) v. 26.2.
1/80 ++	● 7 Léni (63) v. 19.11.
1/40 ++	● 6 Chouette (61) v. 25.11.
1/5 -	5 Triplet (61)
1/5 ++	4 Princesse (60) v. 25.3.
1/5 -	3 Ninette (56) v. 1.7.
1/5 ++	2 Sibelle (60)
1/5 -	1 Julie (60) v. 30.11.
-	● - Fraisi (62) v. 22.11.

		RFC
Suzi	(64) 17	1/5 -
Diana	(63) 16	1/5 -
Mirta	(64) 15	1/5 -
v. 9. 11.		
Stella	(64) 14	1/10 ++
v. 18.11.		
Morraine	(64) 13	1/5 ++
v. 17.11.		
Griotte	(63) 12	1/5 ++
v. 1.11.		
Coquette	(60) 11	1/80 ++
v. 30.10.		

positifs à la RFC sont l'expression d'une infection récente ou présente, mais qu'ils disparaissent rapidement lorsque disparaît l'infection. Une interprétation définitive de ce test ne peut s'effectuer qu'en parallèle avec la lecture d'un test cutané allergique (astéroïdine), expression d'une infection présente ou passée. Comme la préparation de cet antigène nécessite un temps considérable et qu'il fallait prendre une décision rapide et radicale pour l'exploitation, nous n'avons pas pu procéder à ce test. Nous avons cependant effectué une *tuberculinisation* avec un résultat absolument négatif. *L'agglutination* n'offre aucune possibilité de diagnostic, car l'on obtient des titres allant jusqu'à 1/320 avec les bêtes infectées, de même qu'avec les sérums de contrôle.

La précipitation en gélose a montré (fig. 3) deux lignes nettes de précipitation pour 2 vaches (Léni et Coquette, RCF 1/80++), alors que les 3 autres animaux (Chouette, Gracieuse et Flora) ne présentaient que de faibles lignes. Stella, trouvée positive à la RFC, s'est trouvée négative à ce test.

3. Test de pathogénité sur cobayes

Toutes les souches isolées furent testées sur cobayes (1 ml, culture de 4 jours en bouillon, i./p.). Deux cobayes périrent 4 jours après infection (nodules blancs multiples sur tous les organes et les séreuses).

Les trois derniers cobayes périrent après 14 jours et présentèrent des lésions granulomateuses prononcées en partie caséuses dans tous les organes. Dans tous les cas *Nocardia asteroides* a pu être réisolé.

Lésions anatomo-pathologiques et histopathologiques

Pour des raisons d'organisation nous n'avons examiné que 3 bêtes et nous avons observé deux formes bien distinctes:

Une forme aiguë (Frais) dans laquelle le tissu de la mamelle mat et mou montrait macroscopiquement une forte hyperémie avec de larges secteurs à coloration rouge foncée (fig. 4). L'histologie (fig. 8) a mis en évidence une mastite massive à nombreux foyers nécrotiques avec hyperémie, hémorragies et une légère réaction granulomateuse (cellules épithéloïdes). Les ganglions supramammaires et mésentériques, fortement grossis se trouvaient constellés de foyers jaunes miliaires. L'histologie révéla une lymphadénite à foyers nécrotisants, avec réaction granulomateuse (cellules épithéloïdes). Les autres organes ne présentaient aucune lésion.

Une forme chronique (Chouette et Léni) avec des abcès de la mamelle dans la région du sinus galactophore, pouvant atteindre la grosseur d'un poing, fortement encapsulés et purulents (pus verdâtre, brunâtre à grisâtre, contenant des grains jaunes bruns).

Le reste du parenchyme mammaire montrait une forte induration et plusieurs foyers

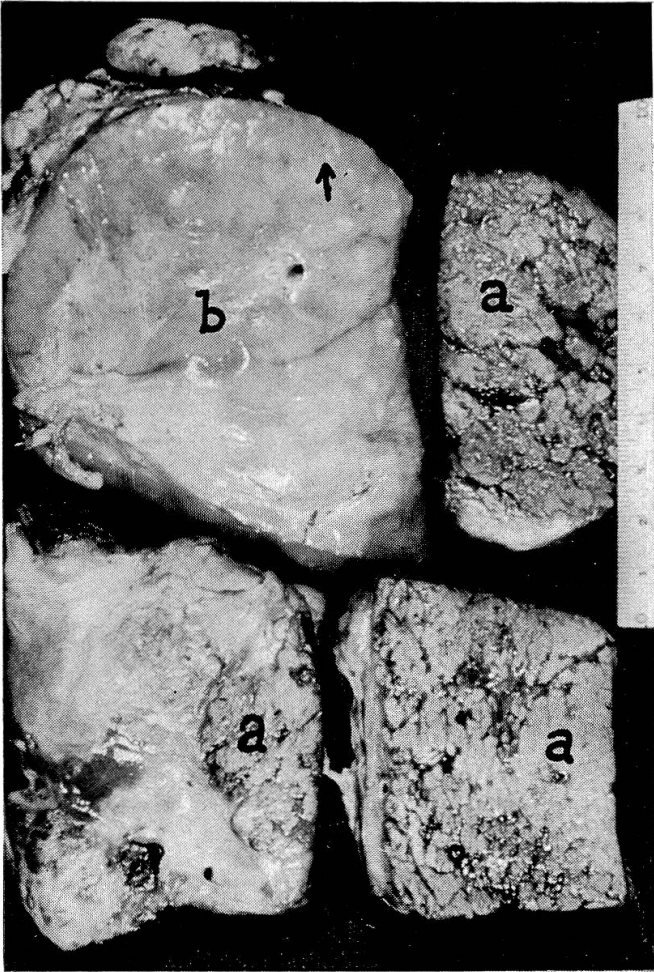
Fig. 4 *Mastite nécrotisante, vache Frais.* a = tissu mammaire nécrotique avec hémorragies, b = ganglion mammaire hyperplasié, avec quelques petits foyers nécrotiques (↑).

Fig. 5 *Abcès du quartier ant. dr., vache Chouette.* Pus crémeux abondant contenu dans un abcès fortement encapsulé et fibrose du tissu mammaire.

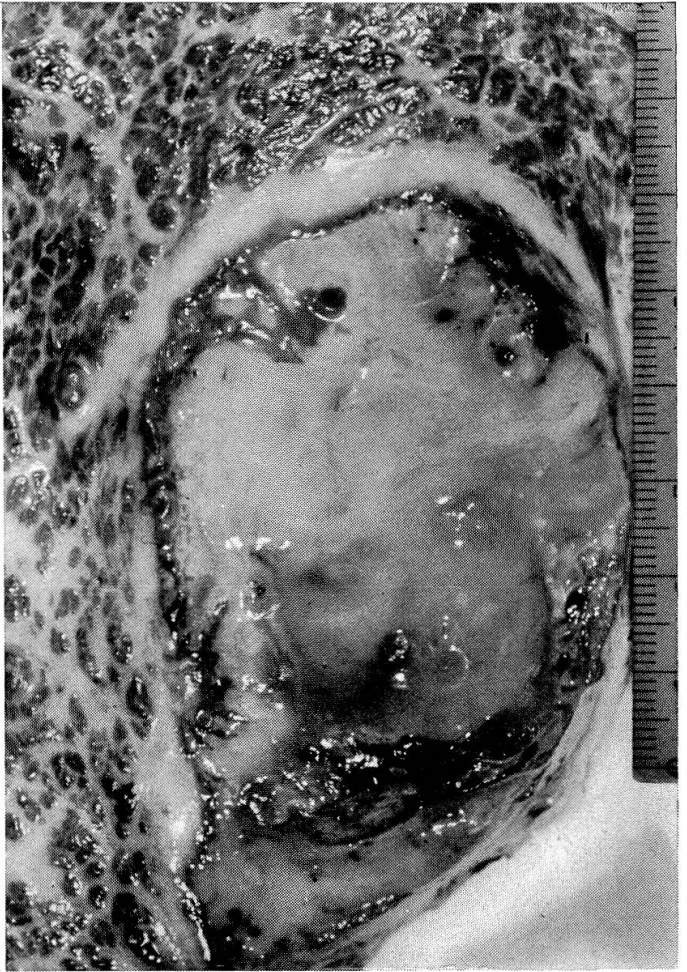
Fig. 6 *Abcès dans la région du sinus galactophore, vache Léni.* Foyers purulents caséux, accompagnés de fibrose avancée.

Fig. 7 *Frottis du sédiment du lait, vache Frais.* *Nocardia asteroides.* Coloration de Gram env. 3500 ×.

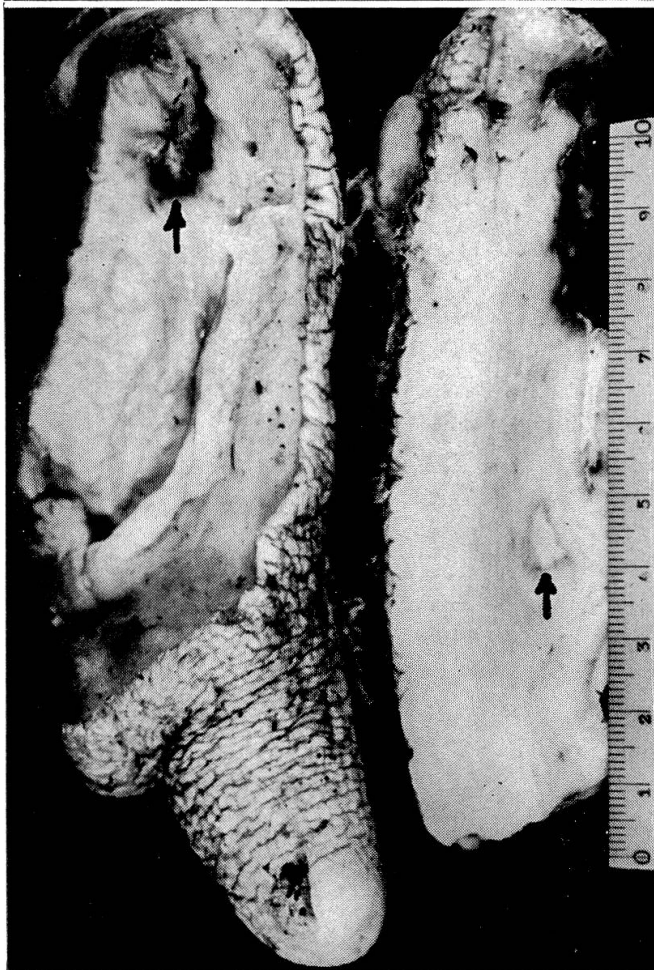
4



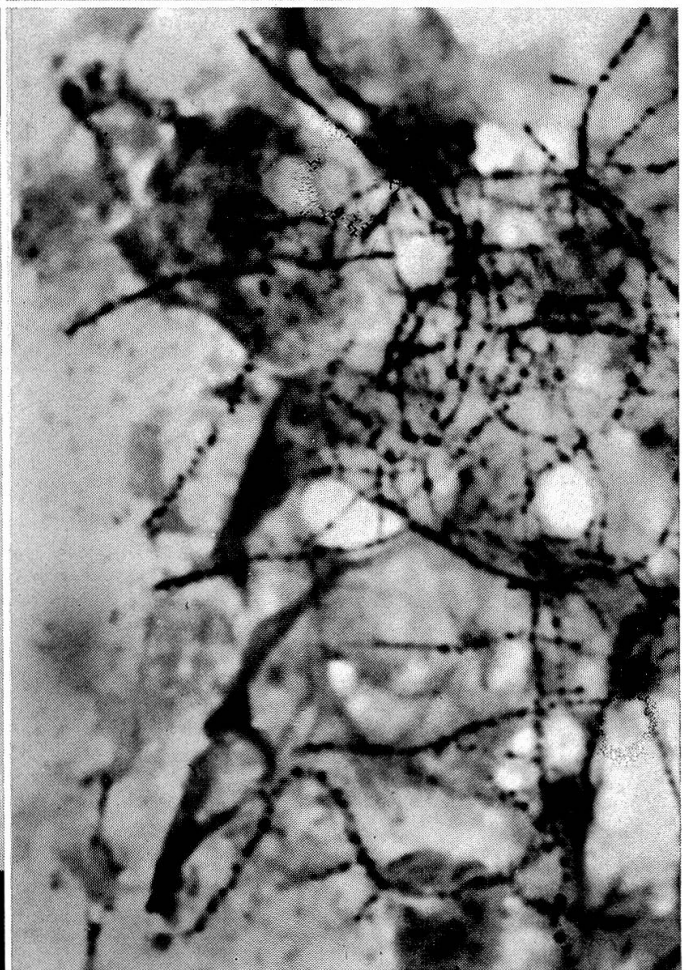6



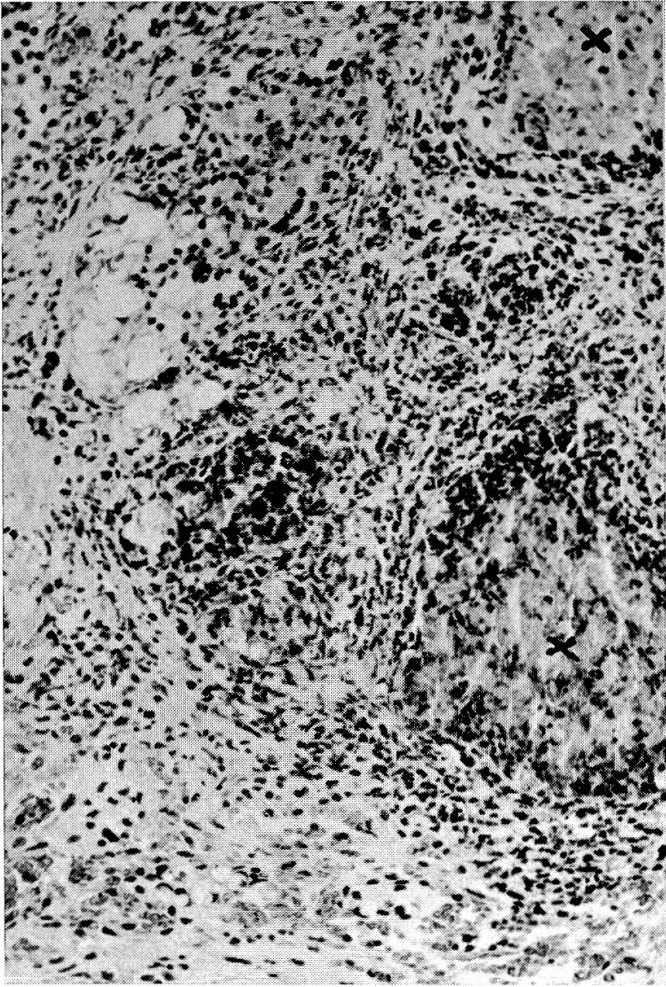
5



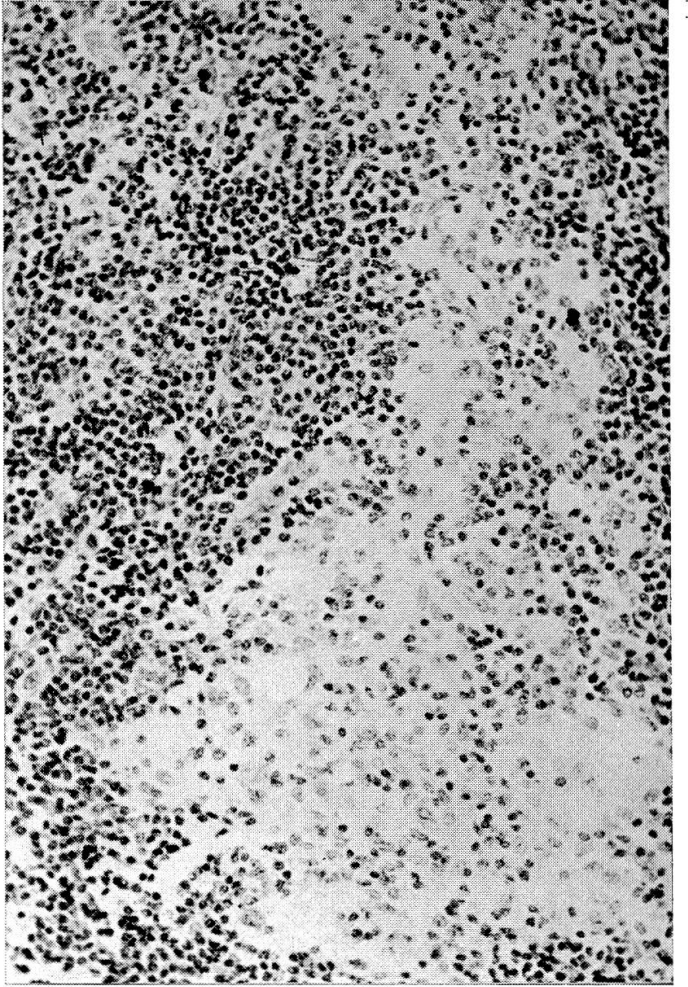
7



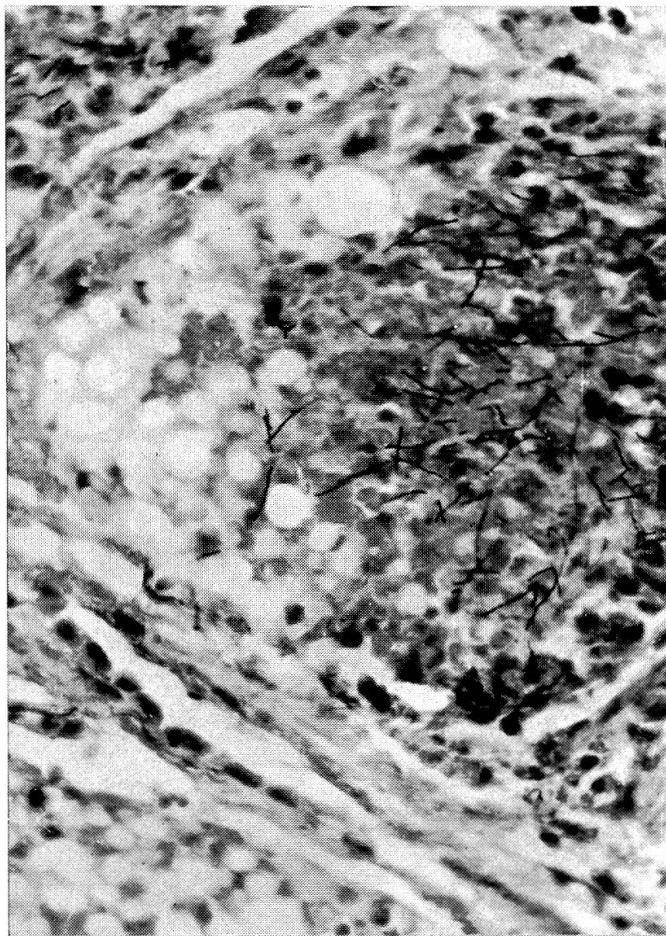
8



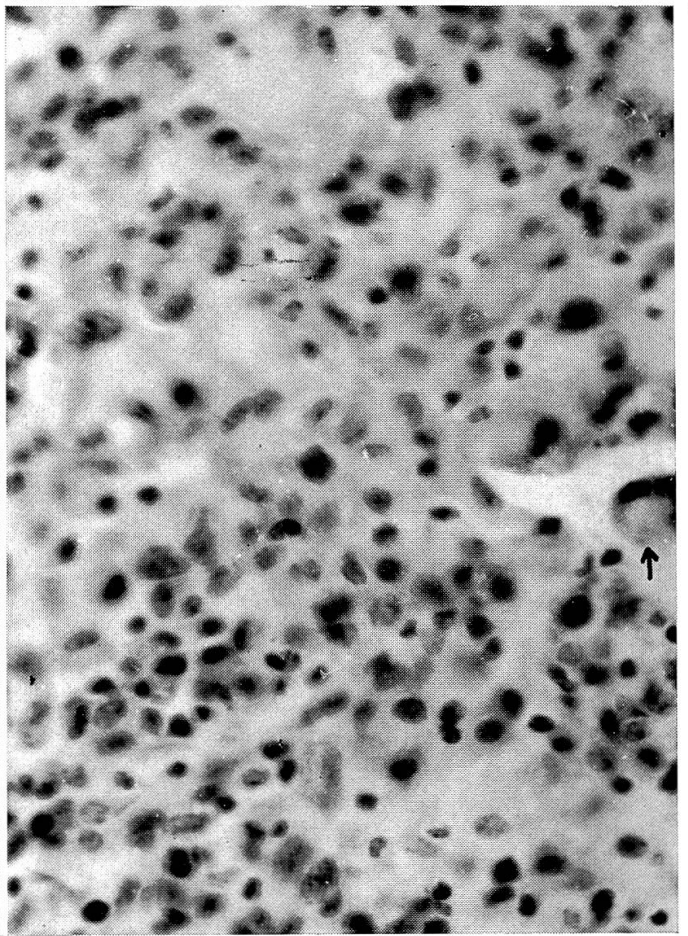
10



9



11



de la grosseur d'un pois, compacts en formant des abcès (fig. 5). Du point de vue histologique, il s'agit de processus inflammatoires chroniques, en partie nécrotisant, en partie formant des abcès avec réaction granulomateuse (cellules épithéloïdes, quelques cellules géantes, fig. 11) et encapsulement conjonctif. Les ganglions lymphatiques supramammaires (Chouette) macroscopiquement grossis, montrent à l'histologie plusieurs foyers submiliaires de cellules épithéloïdes (fig. 10).

Le trayon de la vache Léni est atteint également de lésions chroniques, sous forme d'un épaissement marqué de la muqueuse et de nombreux foyers irréguliers en partie caséux, en partie nécrotiques (fig. 6).

Discussion

Dans l'exploitation en cause, la nocardiose a pris un caractère endémique, puisque 36% des vaches en lactation furent trouvées infectées par *Nocardia asteroides*. L'infection a éclaté d'une manière foudroyante peu après la mise-bas. Pier et coll. [18] expliquent ce phénomène par le fait que *Nocardia asteroides*, qui est un germe à croissance lente, éprouve quelques difficultés à s'implanter dans une glande en lactation; par contre, lors du tarissement, il trouve des conditions idéales pour développer des foyers, même des abcès. Lorsque la glande se remplit, les abcès ne résistent pas à la pression et se vident en laissant échapper un grand nombre de germes. Ce phénomène occasionne une infection secondaire massive du tissu avec les manifestations caractéristiques après la mise-bas. Nous avons observé cette image chez 5 vaches (Chouette, Léni, Fraisi, Coquette et Stella); 2 autres bêtes (Flora et Gracieuse), affectées de la même infection, avaient vélé plusieurs mois auparavant (février), sans montrer à cette époque de tels symptômes. Ceci laisse présumer que, pour ces 2 vaches, le départ de l'infection pourrait remonter à l'été, au moment où elles révélèrent de légers symptômes de mastite et furent traitées en conséquence.

La sérologie par le truchement de la réaction de fixation du complément (RFC) nous confirme les infections déjà mises en évidence par la bactériologie, mais nous permet en outre de déceler deux autres cas, où les signes cliniques étaient évidents, mais où l'isolement de l'agent avait échoué. Ceci porte à 50% le nombre des vaches en lactation infectées. Mis à part les titres suspects (1/5++) que nous avons obtenus et dont l'interprétation n'eût été possible qu'en parallèle avec un test allergique cutané avec l'astéroïdine, la RFC nous indique que les animaux négatifs n'étaient pas infectés au moment de l'analyse. Une seconde analyse négative 4 semaines plus tard aurait donné l'assurance que ces bêtes soit 1/3 de l'exploitation étaient

Fig. 8 *Mastite nécrotisante, vache Fraisi.* Foyers nécrotiques (×) avec réaction inflammatoire, purulente, légèrement granulomateuse; hyperémie et hémorragie. Coloration HE (375×).

Fig. 9 *Détail de la fig. 8: Foyers nécrotiques avec Nocardia.* Gram (700×).

Fig. 10 *Nid de cellules épithéloïdes dans le ganglion mammaire, vache Chouette.* Coloration HE (375×).

Fig. 11 *Réaction granulomateuse du tissu mammaire, vache Chouette.* Cellules épithéloïdes et quelques cellules géantes (↑). Coloration HE (750×).

exemptes de nocardiose. Là également, le test allergique cutané que nous n'avons malheureusement pas pu effectuer, aurait été une aide précieuse. La formation de précipitines semble s'effectuer avec un certain retard sur les anticorps fixant le complément. Nous n'avons obtenu des lignes très nettes qu'avec des sérums réagissant fortement à la RFC, alors que les sérums plus faibles ne donnent pas de lignes ou des lignes très discrètes. La précipitation en gélose n'est donc pas adéquate dans le diagnostic sérologique des cas récents de nocardiose de la mamelle. L'agglutination n'est pas utilisable dans le diagnostic puisque, comme l'a observé Pier [19], la plupart des animaux possèdent des agglutinines contre *Nocardia asteroides*; ce qui est naturel, si l'on tient compte de l'ubiquitarisme de ce germe.

Encouragés par les observations de Awad [1], à savoir que la nocardiose bovine pourrait interférer par réactions croisées à la réaction tuberculique, nous avons tuberculinisé toute l'exploitation. Le résultat s'est avéré négatif. En reprenant les observations faites par Pier [19], Awad conclut que cette forme de nocardiose très localisée ne donne pas les mêmes résultats que lors de formes généralisées. Cependant, nous avons observé des métastases lymphatiques et Pier des métastases organiques et il semble que ce fait ait pu donner quelques réactions positives. L'observation de Awad demande donc confirmation.

La nocardiose à caractère endémique est probablement assez rare. *Nocardia asteroides* est un germe facultativement pathogène dont l'habitat naturel est le sol. Il est donc concevable que ce micro-organisme provoque sporadiquement des cas solitaires de mastites. Par contre, le caractère endémique n'est explicable que par la mise en cause de facteurs prédisposants. Pier et coll. [18], travaillant sur l'épidémiologie, attribuent l'infection à l'infusion intramammaire d'antibiotiques contaminés pendant le tarissement. *Nocardia asteroides* peut en effet survivre pendant 7 semaines dans la pénicilline. De telles infusions, pratiquées par des laïques sans prendre les précautions nécessaires, seraient en effet la cause principale de telles endémies. Dans le cas qui nous occupe, l'origine de l'endémie est très difficile à élucider. Il est indubitable que les conditions hygiéniques douteuses et que les imperfections dans la technique de la traite aient abaissé considérablement la résistance des animaux. Une certaine prédisposition familiale serait éventuellement à envisager. D'autre part, vu le développement progressif de l'endémie, il est concevable que le germe ait acquis une certaine augmentation de virulence lors de ses passages dans la glande mammaire.

La nocardiose a-t-elle sévi pendant toute l'année dans cette exploitation ou s'agit-il simplement d'une infection secondaire apparue en fin d'année reste une question non élucidée. La deuxième hypothèse est soutenue par le fait que *Nocardia asteroides* n'a pas été mis en évidence lors des analyses bactériologiques du printemps et de l'été. Toutefois, l'isolement de staphylocoques non pathogènes et de streptocoques non spécifiques n'expliquent que mal l'étiologie des nombreuses mastites observées durant toute l'année. On peut

admettre que la mise en évidence de *Nocardia asteroides* dans les premiers stades de l'infection ait échoué ou passé inaperçu, d'autant plus que ce germe est relativement peu observé dans le diagnostic. Il est naturellement très possible que le propriétaire, lors du traitement pendant le tarissement, ait contribué à l'éclatement de cette infection par manque d'asepsie. Il faut cependant souligner que les génisses n'ayant pas subi un tel traitement montrèrent également des symptômes de mastite après la mise-bas; mais avec des symptômes moins graves que chez les vaches et qui ne se manifestèrent que 2 semaines après le vêlage. Ceci pourrait s'expliquer par le fait que les vaches infectées avant la mise-bas ont développé une infection tissulaire massive qui s'est manifestée dès le début du fonctionnement de la glande, alors que les génisses se seraient infectées au début de la lactation où le germe n'a pas pu s'implanter d'une manière décisive, d'où les symptômes relativement peu prononcés. Si la description de cette endémie n'a pas une grande portée pratique du fait de sa rareté, elle nous a permis de reconstituer un modèle particulièrement instructif de la mastite de la vache, qui pourrait, toutes proportions gardées, s'appliquer à d'autres agents de mastites chroniques, tels que les staphylocoques pathogènes avec des aspects identiques dans la pathogénie, l'épidémiologie, dans l'inefficacité de la thérapeutique. D'autre part, cette description peut servir de mise en garde, à une époque où l'on intensifie le traitement des quartiers, principalement pendant le tarissement.

Il est nécessaire de relever enfin que le service d'inspection et de consultation en matière d'économie laitière n'a pas été averti de cette endémie, ce qui démontre que le contrôle bisannuel de l'état de la mamelle, prescrit dans le règlement suisse de livraison du lait, n'est pas pratiqué de façon très stricte.

Le fait que le lait de cette exploitation a été taxé durant toute l'année comme lait de première qualité, démontre l'urgence de considérer également l'état de la mamelle dans l'appréciation de la qualité du lait.

Résumé

Nous avons observé une endémie de nocardiose de la mamelle chez les bovins dans une exploitation de 18 têtes de bétail. Sur 14 vaches en lactation, nous avons isolé *Nocardia asteroides* chez 5 vaches (36%), alors que la sérologie (réaction de fixation du complément) permettait de déceler 2 cas supplémentaires (soit 50%). L'image clinique était caractérisée par une forte induration de la mamelle et par des symptômes aigus peu après la mise-bas. Les lésions anatomo-pathologiques observées prenaient une forme aiguë, avec mastite nécrotisante, ou une forme chronique, avec formation d'abcès. Des métastases furent trouvées dans les ganglions supramammaires, et dans un cas, dans les ganglions mésentériques.

La thérapeutique s'est avérée inefficace, seule une élimination radicale de l'exploitation a permis de combattre cette infection. L'épidémiologie de cette endémie n'a pu être complètement élucidée. On discute nos résultats en parallèle avec les observations faites dans la littérature.

Zusammenfassung

Die Autoren haben in einem Betrieb von 18 Kühen eine Endemie von Euter-Nocardiose beobachtet. Unter 14 Kühen in Laktation wurde bei 5 (36%) *Nocardia asteroides* festgestellt, währenddem mit der Serologie (Komplement-Fixation) zwei weitere Fälle entdeckt werden konnten (also 50%). Das klinische Bild war charakterisiert durch eine starke Induration des Euters und durch akute Symptome kurz nach der Geburt. Die beobachteten pathologisch-anatomischen Veränderungen zeigten eine akute Form mit nekrotisierender Mastitis oder eine chronische mit Abszeßbildung. Metastasen wurden gefunden in den supramammären Lymphdrüsen und in einem Fall in den Mesenteriallymphknoten. Die Therapie erwies sich als unwirksam; nur die radikale Ausräumung des Betriebes konnte die Infektion tilgen. Die Epidemiologie dieser Endemie konnte nicht vollkommen aufgeklärt werden. Die eigenen Resultate werden mit den Beobachtungen in der Literatur verglichen.

Riassunto

Gli autori hanno individuato in un'azienda di 18 vacche una endemia di nocardiosi mammaria. Su 14 vacche in lattazione si accertarono 5 (36%) casi di *Nocardia asteroides*, mentre per via sierologica (fissazione del complemento) se ne identificarono altri 2 casi (quindi 50%). Il quadro clinico era caratterizzato da una forte indurazione della mammella e da sintomi acuti subito dopo il parto. Le lesioni patologiche anatomiche dimostrarono una formazione di ascessi. Furono trovate metastasi nei linfonodi sopramammari e nei linf. mesenteriali. La terapia è stata senza successo. Solo la eliminazione totale degli animali potè estirpare l'infezione. L'epidemiologia di questa endemia non potè esser totalmente chiarita. I risultati propri sono paragonati alle osservazioni della letteratura.

Summary

In a herd of 18 cows the authors observed an endemic of nocardiosis of the udder. Out of 14 lactating cows 5 (36%) showed *Nocardia asteroides*, and serologically (complement fixation) two more cases were discovered (making 50%). The clinical picture was characterised by a severe induration of the udder and acute symptoms soon after parturition. The pathological-anatomical changes observed showed an acute form with necrotising mastitis or a chronic one with abscess formation. Metastases were found in the supramammary lymph glands and in one case in the mesenterial lymph nodules. Therapy proved ineffective; the infection could be ended only by a radical clearance of the herd. The epidemiology of this endemic could not be fully explained. Personal results are compared with observations in literature.

Bibliographie

- [1] Awad F.: I Studies on bovine Nocardiosis with particular Reference to its Interference in the Interpretation of the Results of tuberculin Testing. World Vet. Congress Hannover 1, 465-471 (1963). - [2] Barnum D.A. et Fuller D.S.: Report on the Isolation of two Species of *Nocardia* from Bovine Mastitis. Ann. Meet. Northeast Mastitis Coun. St. Hyacinthe Queb. Canada, 4, (1956). - [3] Bruhl H.G.: Bovine Mastitis Caused by *Nocardia Asteroides*. Aust. Vet. J. 39, 305-306 (1963). - [4] Carra J. et De Keyser P.: Un cas de mammite chez la bête bovine dû à *Nocardia asteroides*. Ann. Méd. Vét. 107, 483-490 (1963). - [5] Casey H.L.: Standardized Diagnostic Complement Fixation Method and Adaptation to Micro Test. Public Health Monograph No. 74 U.S. Dept. H.E.W. 1965. - [6] Eales J.D., Leaver D.D., Swan J. et Wellington N.A.: Bovine mastitis caused by *Nocardia*. Aust. Vet. J. 40, 321-324 (1964). - [7] Fey H., Holm P. et Teuscher E.: Nocardiosen. Kasuistische Mitteilung über einen Fall von septischer Nocardiose beim Hund und zwei Fälle von *Nocardia Abortus* beim Rind. Schweiz. Arch. Tierheilk. 96, 642-648 (1954). - [8] Georg L.K., Ajello L. et Mc Durmont C.: The Identification of *Nocardia asteroides* and *Nocardia*

brasiliensis. Amer. Rev. Resp. Dis. 84, 337-345 (1961). – [9] Gordon R.E. et Mihm J.M.: The Type Species of the Genus Nocardia. J. Gen. Microbiol. 27, 1-10 (1962). – [10] Hillermark K.: Nocardia asteroides als Ursache boviner Mastitis. Acta Vet. Scand. 1, 281-293 (1960). – [11] Johnston L.A.Y. et Connole M.D.: A Case of Bovine Nocardial Mastitis. Aust. Vet. J. 38, 462-467 (1962). – [12] Kielwein G.: Ein Fall von akuter Euternocardiose beim Rind. Dtsche. Tierärztl. Wschr. 23, 644 (1959). – [13] Lindt S. et Freudiger U.: Nocardiose beim Chinchilla. Schweiz. Arch. Tierheilk. 103, 302-309, (1961). – [14] Lindt S., König H. et Fey H.: Nocardiosen beim Rind. Schweiz. Arch. Tierheilk. 103, 468-478 (1961). – [15] Munch-Petersen E.: Actinomyces (Nocardia) sp. from a bovine udder infection. Aust. Vet. J. 30, 297-300 (1954). – [16] Pier A.C., Gray D.M. et Fossati M.J.: Nocardia asteroides. A newly Recognized Pathogen of the Mastitis Complex. Amer. J. Vet. Res. 19, 319-331 (1958). – [17] Pier A.C., Mejia M.J. et Willers E.H.: Nocardia asteroides as a Mammary Pathogen of Cattle. I. The Disease in Cattle and the Comparative Virulence of 5 Isolates. Amer. J. Vet. Res. 22, 502-517 (1961). – [18] Pier A.C., Willers E.H. et Mejia M.J.: Nocardia asteroides as a Mammary Pathogen of Cattle. II. The Sources of Nocardial Infection and Experimental Reproduction of the Disease. Amer. J. Vet. Res. 22, 698-703 (1961). – [19] Pier A.C. et Enright J.B.: Nocardia asteroides as a Mammary Pathogen of Cattle. III. Immunologic Reactions of Infected Animals. Amer. J. Vet. Res. 23, 284-292 (1962). – [20] Pier A.C.: Nocardiosis in Animals. Proc. 66th. Ann. Meet. Livestock Sanit. Ass. 409-415 (1962). – [21] Pier A.C. et Thurston J.R.: Diagnostic Antigens for the Detection of Nocardiosis in Animals. J. Amer. Vet. Med. Ass. 147, 1668 (1965). – [22] Savard E.V., Snyder I.S. et Hawkins J.E.: Haemagglutinating Antibodies to Nocardia asteroides. J. Infect. Dis. 116, 439-446 (1966). – [23] Zurek F.: Nocardia asteroides als Ursache einer Euterentzündung beim Rind. Zbl. Bakt. 188, 377-383 (1963).

Sammlung tierseuchenrechtlicher Vorschriften, 1. Ergänzungslieferung. Von Geissler-Rojahn. **Sammlung fleischbeschaurechtlicher Vorschriften, 1. und 2. Ergänzungslieferung.** Von Raschke. Verlag R. S. Schulz München 15.

Die beiden in Nr. 10/1967 dieser Zeitschrift besprochenen Sammelwerke gesetzlicher Vorschriften der Bundesrepublik Deutschland sind durch neue Ersatzblätter auf den neuesten Stand ergänzt worden.

Die tierseuchenrechtlichen Vorschriften enthalten Änderungen der Ausführungsvorschriften zum Viehseuchengesetz, neue Richtlinien über die Prüfung von Maul- und Klauenseuche-Vakzine sowie Änderungen der Bestimmungen über die Bekämpfung einzelner Seuchen (Afrikanische Schweinepest, Tuberkulose, Bruzellosen, Rinderleukose usw.). Entsprechend der Notwendigkeit einer ständigen Anpassung an die Seuchenlage und an die supranationale Koordination des Veterinärrechtes nehmen Änderungen und Ergänzungen der Ein- und Ausfuhrbestimmungen einen wichtigen Platz in der Vorschriftensammlung ein.

Die Sammlung der fleischbeschaurechtlichen Vorschriften ist durch Änderungen der EWG-Richtlinien für frisches Fleisch und der Importbestimmungen ergänzt und enthält außerdem eine Sammlung der Importvorschriften verschiedener Länder.

Für Besitzer der ursprünglichen Sammlungen ist die Anschaffung der Ergänzungslieferungen unerlässlich. Detaillierte Anweisungen ermöglichen das exakte Einfügen der neuen Blätter in die Sammelmappen.

R. Könz, Bern