

# Oesophago-gastrische Läsionen beim Schwein

Autor(en): **Hunziker, O. / Nicolet, J.**

Objektyp: **Article**

Zeitschrift: **Schweizer Archiv für Tierheilkunde SAT : die Fachzeitschrift für Tierärztinnen und Tierärzte = Archives Suisses de Médecine Vétérinaire ASMV : la revue professionnelle des vétérinaires**

Band (Jahr): **110 (1968)**

Heft 6

PDF erstellt am: **21.07.2024**

Persistenter Link: <https://doi.org/10.5169/seals-591711>

## **Nutzungsbedingungen**

Die ETH-Bibliothek ist Anbieterin der digitalisierten Zeitschriften. Sie besitzt keine Urheberrechte an den Inhalten der Zeitschriften. Die Rechte liegen in der Regel bei den Herausgebern.

Die auf der Plattform e-periodica veröffentlichten Dokumente stehen für nicht-kommerzielle Zwecke in Lehre und Forschung sowie für die private Nutzung frei zur Verfügung. Einzelne Dateien oder Ausdrucke aus diesem Angebot können zusammen mit diesen Nutzungsbedingungen und den korrekten Herkunftsbezeichnungen weitergegeben werden.

Das Veröffentlichen von Bildern in Print- und Online-Publikationen ist nur mit vorheriger Genehmigung der Rechteinhaber erlaubt. Die systematische Speicherung von Teilen des elektronischen Angebots auf anderen Servern bedarf ebenfalls des schriftlichen Einverständnisses der Rechteinhaber.

## **Haftungsausschluss**

Alle Angaben erfolgen ohne Gewähr für Vollständigkeit oder Richtigkeit. Es wird keine Haftung übernommen für Schäden durch die Verwendung von Informationen aus diesem Online-Angebot oder durch das Fehlen von Informationen. Dies gilt auch für Inhalte Dritter, die über dieses Angebot zugänglich sind.

## Oesophago-gastrische Läsionen beim Schwein

Von O. Hunziker und J. Nicolet

Es werden jene pathologischen Veränderungen beschrieben, welche die kutane Schleimhaut des Oesophagus und der Pars oesophagea des Magens betreffen. Zugleich wird die Beteiligung von *Candida* sp. diskutiert.

### Literatur

Die frühesten Berichte über ungewöhnliche Magengeschwüre beim Schwein stammen aus Italien [28] und Amerika [6]. In der Schweiz schreibt Walzl [53] erstmals über zwei Fälle von oesophago-gastrischen Geschwüren bei Läufer Schweinen.

Klinisch können drei Verlaufsformen unterschieden werden: Perakut, subakut und chronisch [19]. Am Abend scheinbar gesund, werden die Tiere bei perakutem Verlauf am folgenden Morgen tot aufgefunden. Subakute und chronische Fälle zeigen als charakteristisches Symptom eine hochgradige *Anämie* [2, 18, 19]. Weitere unterschiedlich auftretende Krankheitserscheinungen: Erbrechen (selten Blut); Absetzen von schwarzverfärbtem, hartem oder halbflüssigem Kot; Inappetenz; Verschlechterung des Allgemeinzustandes; Dyspnoe (Verwechslung mit Pneumonie möglich!) und Subtemperatur. Kowalczyk et al. [16] bestätigen, daß die rechtzeitige Erkennung von Magenulzera klinisch schwer ist und Anzeichen innerer Blutungen bereits das Endstadium darstellen. Meist erkranken Mastschweine im Alter von drei bis vier bzw. bis acht Monaten [3, 19, 20, 48]. Lindley [23] und Rothenbacher [48] berichten von mehreren Todesfällen bei Jungferkeln im Alter von 10 bis 14 bzw. 8 Tagen. Mutter Schweine werden während oder nach der Tragezeit [18], seltener große Eber [6] davon betroffen. Dafür anfällig sind Schweine jeder Rasse [46] und jeden Geschlechtes [33]. Während den Wintermonaten treten gehäuft Todesfälle durch Verbluten in den Magendarmkanal auf [17, 46, 51].

Muggenburg et al. [31] teilen die patho-morphologischen Veränderungen in fünf Gruppen ein: *Epithelveränderungen, Erosionen, subakute und chronische Ulzera, Narben. Verbluten* in den Magen-Darmkanal [3, 6, 9, 16, 19, 25, 48, 49, 51, 53] und *Perforation* mit nachfolgender Peritonitis, Pleuritis [16, 31, 46] oder mit Mediastinalabszessen [51] stellen Ulkuskomplikationen mit letalem Ausgang dar. Das Auftreten von oesophago-gastrischen Ulzera wurde u. a. mit Kupfervergiftung [1, 7] und mit rotgelber Leberdystrophie [34, 37] in Zusammenhang gebracht. Jegliche Beziehung zwischen diesen Erkrankungen und Magengeschwüren scheint bis heute zweifelhaft [31].

Schon 1921 [27] wird auf die *Mitbeteiligung von Soorpilzen (Candida)* im menschlichen *Ulcus rotundum* hingewiesen. Der obere Verdauungstrakt des Schweines enthält normalerweise Hefepilze der Arten *Candida albicans* [13, 26], *C. krusei* und *C. tropicalis* [26]. Auch aus Läsionen der Pars oesophagea des Magens gelingt die Isolierung von *C. albicans* und *Candida spp.* [4, 9, 13, 23, 43] und der färberische Nachweis von *Hefepseudomyzelien* im histologischen Präparat [2, 3, 51]. Hefepilze sind aber in Magenläsionen inkonstant oder können gänzlich fehlen [20]. Mehnert [26] und Gedek [12] erwähnen die durch *C. albicans* verursachte Soorkrankheit (Candidiasis) als Systemmykose des oberen Verdauungstraktes bei Jungferkeln.

Als Ursache der Läsionen werden heute *psychosomatische Störungen* im Zusammenhang mit einer *Stressituation* angenommen, z. B. bei Zwang durch zu kleine und zu

stark bestückte Buchten oder durch strenge Innenhaltung [16, 17, 18, 21, 46, 52] und bei Aufregung infolge Haltungsänderung [18].

Folgende Umstände können zu *Stoffwechselstörungen mit ulzerogener Wirkung* führen: Hoher Maisgehalt des Futters, z. B. 76% der Futtermischung [18, 44, 45]; bei der Pelletisierung erhitzter Mais [8, 11, 13, 18, 40, 47]; hoher Gehalt des Futters an Kohlehydraten [33], an Kasein [5, 33, 38] und an ungesättigten Fettsäuren [34, 35]. Die Häufigkeit konnte durch zusätzliche Gaben von Spurenelementen [16, 34, 38], von fett- und wasserlöslichen Vitaminen [33, 36, 44, 45] oder von S-haltigen Aminosäuren [33] nicht signifikant eingeschränkt werden. Nafstad [34] berichtet über nur geringe Schutzwirkung des Vitamins E. Mehrere Autoren [16, 17, 18, 46] vertreten die Meinung, daß Streßwirkung und metabolische Störungen alimentären Ursprunges zusammen Geschwürsbildung hervorrufen. Neuerdings gelang im Versuch die Erzeugung von Geschwüren der Pars oesophagea mit Hilfe wiederholter, intramuskulärer Injektionen von *Histamin* [14, 15, 30] und *Reserpin-Histamin* kombiniert [32].

### Eigene Untersuchungen

Insgesamt gelangten 35 Schweine zur Untersuchung. Davon wurden sechs Ferkel (7–10 Wochen alt) zu Kontrollzwecken sowie drei Mast Schweine (15 und 17 Wochen; 5 Monate) und ein dreijähriger Eber in extremis getötet. Bei 2 Schlachtschweinen (7 Monate) erfolgte die Organentnahme im Schlachthof Bern. Die restlichen 4 Ferkel (4–6 Wochen alt) und 19 Mast Schweine wurden zur Abklärung der Todesursache eingesandt. Die pathologisch-anatomischen und histologischen Untersuchungen ergaben folgende Befunde:

Bei *Epithelveränderungen* starke Furchung und Aufrauhung der kutanen Schleimhaut mit plattenartigen, gelblich-weißen Auflagerungen in Oesophagus und Pars oesophagea des Magens. Im histologischen Präparat erscheint das mehrschichtige Plattenepithel verschieden dick. Die oberflächlichen Zellschichten verlaufen zerklüftet, zeigen zytoplasmatische Verdichtung und Persistieren der Kerne (Pseudokeratinisierung). Die Interzellularräume der tiefer liegenden Schichten (Stratum basale, germinativum und spinosum) sind durch ein deutliches Oedem geweitet. Im Zytoplasma treten kleine Vakuolen auf. Die Papillen der Lamina propria erstrecken sich stark in das Epithel hinein.

Durch fortschreitenden Epithelverlust werden die Propriapapillen entblößt. Es bildet sich durch Konfluation eine etwa 0,2 bis 2 cm große *Erosion* mit unregelmäßigen Rändern. Ihr Grund kann von einer Pseudomembran bedeckt sein, erscheint dunkelbraun bei Anwesenheit von verdautem Blut oder rötlich durch lokale Hyperaemie. Histologisch fallen ödematöse Verquellung des umgebenden Papillarkörpers und ein erhöhter, mit Eosinophilen durchsetzter Rundzellgehalt der Propria auf.

Die flachen *subakuten Ulzera* sind – wie die Erosionen – entlang den Rändern der Pars oesophagea und im untern Oesophagus anzutreffen. Durchmesser zwischen 0,5 und 4 cm. Der Geschwürsgrund ist von nekrotischem Material bedeckt und gelblich-grau verfärbt. Darunter breitet sich eine Schicht ödematöses, entzündliches Granulationsgewebe mit vermehrter

Kollagenfaserproliferation aus. Die Blutgefäße in Submukosa und Muskularis weisen Veränderungen auf wie Intimaverbreiterung (durch Proliferation glatter Muskelfasern und durch Fibroblasten), Verquellung der Tunica elastica interna, Vakuolisierung der Media und schlußendlich Obliteration. Die entzündeten Lymphgefäße enthalten, neben Zelldetritus, segmentkernige Neutrophile.

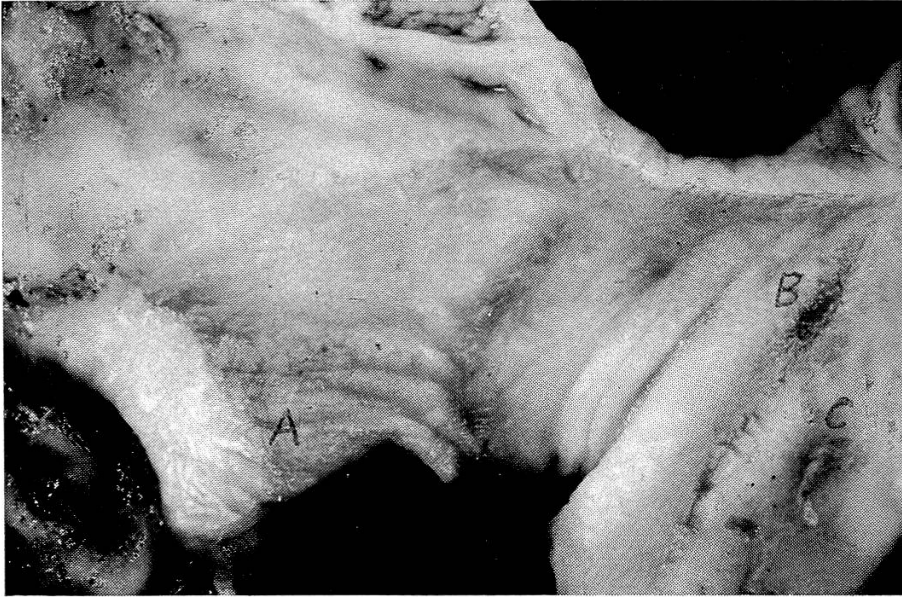*Chronische Ulzera* umfassen meist die ganze Region der Pars oesophagea. Der Durchmesser beträgt bei 3 bis 4 Monate alten Schweinen 6–8 cm. Die Geschwürsränder sind scharf und etwas überhöht. Die Farbe des Grundes wechselt von grau bis schokoladebraun. Bei der histologischen Betrachtung dehnen sich die geschwürigen Vorgänge bis in die tiefen Muskelschichten, oft sogar bis in die Serosa aus. Unterhalb der breiten, oberflächlichen Nekrosezone befindet sich eine schmale Exsudationszone mit zahlreichen Neutrophilen. An diese schließt sich eine entzündliche Granulationszone an. Stark vermehrtes Kollagenfasergewebe durchzieht die Geschwürszonen, die Muskelbündel der Muskularis und die Geschwürsränder. Es werden Gefäßthrombosierung und die bei den subakuten Ulzera erwähnten Gefäßveränderungen beobachtet. Die überwiegende Zahl chronischer Ulzera enthält in Abheilung begriffene, bindegewebig indurierte sowie akut aktive Gebiete. Abgeheilte Geschwüre hinterlassen *Narben*, die durch Striktur das Erscheinungsbild der Pars oesophagea verzerren und die Speiseröhrenmündung partiell stenosieren können.

Bei allen untersuchten Tieren lagen *Epithelveränderungen* im untersten Drittel der Speiseröhre und in der kutanen Schleimhaut des Magens vor. Das jüngste (4 Wochen) und ein 6 Wochen altes Ferkel wiesen in beiden Lokalisationen mehrere *Erosionen* auf. Solche konnten bei fünf Mastschweinen und beim Eber im Oesophagus gleichzeitig mit *chronischen Magenulzera* beobachtet werden. Die Mehrzahl der Ferkel (6 von 10) war mit *subakuten Geschwüren* behaftet (Abb. 1). Zwanzig Läufer- oder Mastschweine und zwei abgesetzte Ferkel zeigten ausgedehnte *chronische Ulzera* (Abb. 2). Bei einem 5 Monate alten Tier war *partielle Stenosierung* der Speiseröhrenmündung des Magens durch *Narbenstriktur* die Schlachtersache. Ein Ferkel und elf Mastschweine erlitten den Tod durch *Verbluten in den Magendarmkanal*. Magen und obere Dünndarmabschnitte waren mit viel geronnenem, z.T. abgebautem Blut oder schwarzbrauner Flüssigkeit gefüllt. Dabei erwies sich die Pars oesophagea ausgedehnt subakut, meist aber chronisch ulzeriert. In Einzelfällen kam als Todesursache eine schwere *Verschluckpneumonie* vor. Letztere trat auch als zusätzliche, mit Streptokokken, Pasteurellen oder *C. pyogenes* sekundär infizierte Erkrankung auf. Nur beim Eber und bei

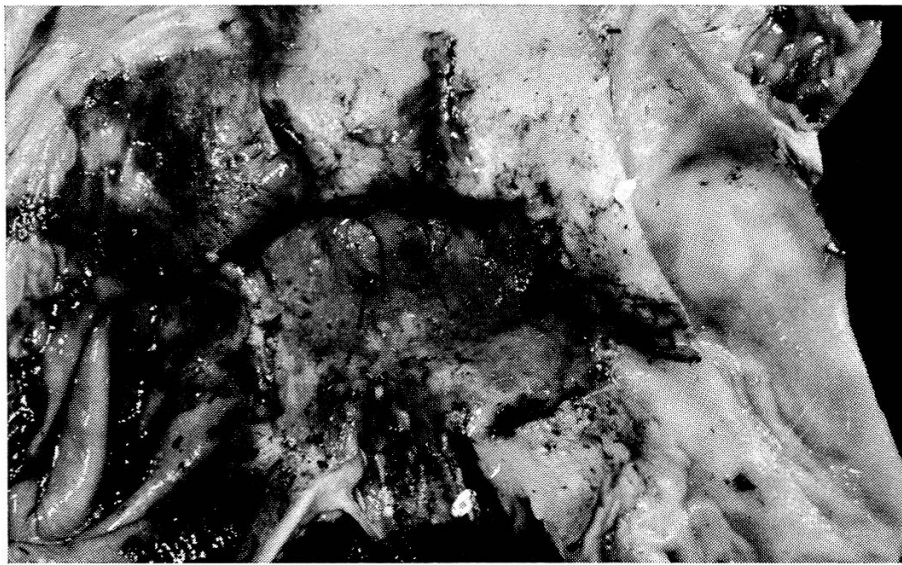
Abb. 1 Pseudokeratinisierung (A), Erosionen (B) und subakutes Ulcus (C) in der Pars oesophagea. Magen, Ferkel, 10 Wochen.

Abb. 2 Chronische Ulcus mit atrophischen Epithelzapfen (↑). Schwein, 3 Monate.

Abb. 3 *Candidapseudomyzelien* in Nekrose- und Exudationszone. Chronisches Ulcus. Schwein, 4 Monate. Form.-Fix., Grocot, 150 ×.



1



2



3



einem älteren Mastschwein war *Perforation* mit nachfolgender jauchiger Pleuritis und Peritonitis vorhanden. Verdauungsstörungen, Leberzirrhose, Hepatitis parasitaria, stauungsbedingtes Mediastinalödem, primäre Streptokokken- und Pasteurellenpneumonien und vereinzelt rotgelbe Leberdystrophie sind als *Begleiterkrankungen* zu erwähnen.

Der *histologische Candida-Nachweis* mit Hilfe der PAS-, Gram- und Grocottfärbungen ergab in 13 Fällen Eindringen von Pseudomyzelien in die oberflächlichen Plattenepithelschichten sowie in Nekrose- und Exsudationszone aller Geschwürsstadien, nie aber in die Granulationszone (Abb. 3). Erosionen und subakute Ulzera dreier Ferkel enthielten keine Hefepilze. Beim Rest der Tiere (19) wurden Hefepilze über der Plattenepithel- oder Geschwürsoberfläche beobachtet, in keinem Fall über der Drüsenschleimhaut.

Bei der *mykologischen Untersuchung*, die 6 Ferkel und 25 Mastschweine umfaßte, konnten aus der Oberfläche der Magenläsionen 16mal *C. albicans*, je 2mal *C. krusei* und *C. tropicalis* und 1mal *C. pseudotropicalis* isoliert werden.

### Diskussion

Unsere pathologischen Befunde stimmen weitgehend mit den in der Literatur angegebenen [9, 10, 31, 33, 51] überein.

Zu hoher Maisgehalt des Futters darf in unseren Fällen als ulzerogener Faktor ausgeschlossen werden, da die verwendete Nahrung nicht mehr als 10% Mais pro Futterration enthielt. Magenläsionen traten sowohl in Betrieben mit Würfelfütterung als auch bei Mehlfütterung auf. Eine geschwürsfördernde Wirkung der Würfel scheint deshalb fraglich.

Einwachsen von *Candidapseudomyzelien* konnte nur in Nekrose- und Exsudationszone, nie aber im Granulationsgewebe beobachtet werden (Abb. 3). Letzteres wehrt den Einbruch von Hefen in die Blutgefäße ab und verhindert dadurch eine hämatogene Aussaat [26]. Morphologisch war der Grad der Ulzeration unabhängig vom Pilzwachstum. Wie andere Autoren [2, 20, 50] vertreten wir die Ansicht, daß *Candida sekundär* in die Läsionen der kutanen Schleimhaut hineinwächst und dabei nicht ulzerogen wirkt. Das Mißlingen, oesophago-gastrische Ulzera mit hohen Zucker- und Hefegaben per os zu infizieren [50], unterstützt unsere Auffassung. Es dürfen deshalb auch keine Vergleiche mit der Soorkrankheit der Jungferkel [12, 26] oder mit dem durch *C. krusei* verursachten Durchfall der Absatzferkel [12, 26] gezogen werden.

Bei Epithelveränderungen ragen die Propriapapillen tief in die kutane Schleimhaut hinein. Über den Papillenspitzen zeigt sich Epithelverlust, *Atrophie*. Hier treten auch die ersten Erosionen auf. Oedematisierung der basalen Interzellularräume, Vakuolisierung der Spinosumzellen und oberflächliche Pseudokeratinisierung weisen auf *gesteigerte Zellneubildung* hin [39]. Beschleunigter Zellnachschieb verhindert die rechtzeitige Ausdiffe-

renzierung [24]. Vermehrte Neubildung und die beobachtete Epithelatrophy lassen sich nur vereinbaren, wenn auch die Zellabwanderung beschleunigt ist. In diesem Zusammenhang ist die *experimentelle Geschwürserzeugung mit Reserpin* [29] von Interesse. Das Rauwolfiaalkaloid Reserpin führt im Gehirn zur Verarmung der Speicherstellen und Synapsen an Noradrenalin und Serotonin [41]. Beide Substanzen wirken mitosehemmend [22, 42]. Überträgt man diese Erkenntnisse auf das normalerweise langsam regenerierende, mehrschichtige Plattenepithel [39] und auf den Magen, so wird die ulzerogene Wirkung des Reserpins verständlich. Dadurch erhärtet sich auch der Verdacht auf neurovegetative Störungen als primäre Ursache oesophago-gastrischer Ulzera. Autoradiographische Markierungsversuche der kutanen Magenschleimhaut und gleichzeitige, experimentelle Geschwürserzeugung werden die Ätiologie klären helfen.

Ein Ferkel benötigt bis zum Absetzen eine Buchtfläche von 1,5 m<sup>2</sup> [52]. Umfragen bestätigten in allen unseren Fällen eine *Streßwirkung durch strenge Innenhaltung*, verbunden mit zu kleinen und zu stark bestückten Zucht- und Mastbuchten.

#### Zusammenfassung

Anhand von 10 Ferkeln, 24 Mastschweinen und einem Eber werden die 5 bekanntesten Magenläsionen der Pars oesophagea (Epithelveränderungen, Erosionen, akute und chronische Ulzera, Narben) beschrieben.

Von insgesamt 21 Tieren gelang in 14 Fällen der Nachweis von *Candida albicans*. Je zweimal wurden *C. krusei* und *C. tropicalis*, einmal *C. pseudotropicalis* isoliert. Candidapseudomyzelien wachsen sekundär in die Schleimhautveränderungen ein und wirken nicht ulzerogen.

Als Hauptursache der oesophago-gastrischen Ulzera wird eine Streßwirkung infolge strenger Innenhaltung mit zu kleinen oder zu stark bestückten Zucht- und Mastbuchten angenommen.

#### Résumé

Les auteurs décrivent les cinq lésions connues par carence de la portion œsophagienne de l'estomac chez 10 porcelets, 24 porcs à l'engraissement et un verrat (modifications épithéliales, érosions, ulcères aigus et chroniques, cicatrices).

Dans 14 cas sur 21, il a été possible d'identifier *Candida albicans*, 2 fois *C. krusei* et *C. tropicalis* et 1 fois *C. pseudotropicalis*. Les pseudomycéliums de *Candida* qui croissent dans les parties modifiées de la muqueuse sont secondaires et n'engendrent pas d'ulcères.

La cause principale des ulcères œsophago-gastriques réside en un stress consécutif à une stabulation continue dans des box d'élevage et d'engraissement trop exigus ou surpeuplés.

#### Riassunto

Su 10 lattonzoli, 24 maiali da ingrasso ed un verro sono descritte le note 5 lesioni della Pars esofagea (lesioni epiteliali, erosioni, ulcera acuta e cronica, cicatrici). Su 21 animali vennero isolati 14 casi di *Candida albicans*, due casi di *C. krusei*, due casi di *C. tropicalis*, un caso di *C. pseudotropicalis*. I pseudomiceli della *Candida* crescono secondariamente nelle lesioni della mucosa, ma non hanno azione ulcerogena.

La causa principale dell'ulcera esofagogastrica è ritenuta uno stress dovuto alla tenuta di molti animali in un luogo chiuso, ristretto e nei box da ingrasso.



### Summary

Taking as material the cases of ten piglets, 24 fattening pigs and one boar, the authors describe the five known stomach lesions of the pars oesophagea (changes in the epithelium, erosions, acute ulcers, chronic ulcers, scars).

Out of a total of 21 animals, it was possible to prove the presence of *candida albicans* in 14 cases. *C. krusei* and *c. tropicalis* were each isolated in two cases and *c. pseudotropicalis* in the remaining one. Candida pseudomycelia grow secondarily into the changes in the mucous membrane and have no ulcerogenous effect.

The chief cause of oesophago-gastric ulcers is assumed to be a stress effect arising when the animals are kept permanently indoors in too small or overcrowded breeding and fattening pens.

### Literatur

- [1] Allcroft R., Burns K.N. and Lewis G.: Effects of High Levels of Copper in Rations for Pigs. *Vet. Rec.* 73, 714–718 (1961). – [2] Asdrubali G.: Osservazioni sulla incidenza delle ulcere gastriche nel suino. *Arch. vet. ital.* 17, 455–463 (1966). – [3] Asdrubali G. e Mugghetti L.: Contributo alla conoscenza dell'ulcera gastro-esofagea emorragica del suino. *Atti Soc. ital. Sci. vet.* 19, 412–416 (1965). – [4] Baker E.D. and Cadman L.P.: Candidiasis in Pigs in Northwestern Wisconsin. *J.A.V.M.A.* 142, 763–767 (1963). – [5] Bisson P.: On hyperkeratosis and ulceration of the oesophageal region of the porcine stomach. *Abstr.* 4355, *Vet. Bull.* 37, 764 (1967). – [6] Bullard J.F.: Gastric Ulcer in a Large Boar. *J.A.V.M.A.* 119, 129 (1951). – [7] Buntain D.: Deaths in Pigs on a High Copper Diet. *Vet. Rec.* 73, 707–713 (1961). – [8] Chamberlain C.C., Merriman G.M., Lidvall E.R. and Gamble C.T.: Effects of feed processing method and diet form on the incidence of esophagogastric ulcers in swine. *J. Animal. Sci.* 26, 72–73 (1967). – [9] Curtin T.M., Goetsch G.D. and Hollandbeck R.: Clinical and Pathologic Characterization of Esophagogastric Ulcers in Swine. *J.A.V.M.A.* 143, 854–860 (1963). – [10] Ferrando R., Froget J., van Haverbeke G. et Monavon L.: Ulcères œsophago-gastriques chez le porc. Etude nécropsique et anatomopathologique. *Bull. Acad. nat. Méd.* 149, 670–674 (1965). – [11] Fugate W.H., Pickett R.A., Perry T.W. and Curtin T.M.: Effect of Ration Preparation on Performance and Occurrence of Ulcers in Growing-Finishing Swine. *Purdue Univ., Lafayette, Indiana. Res. Progr. Report.* 203, 1–6 (1965). – [12] Gedek B.: Pilzkrankheiten während der Aufzucht. *Tierärztl. Umschau*, 22, 149–153 (1967). – [13] Griffing W.J.: A study of the etiology and pathology of gastric ulcers of swine. *Diss. Kansas State Univ., Manhattan, Kansas*, pp. 1–97 (1963). – [14] Huber W.G. and Wallin R.F.: Experimental Production of Gastric Ulcers in Swine. *Vet. Med.* 59, 551–558 (1965). – [15] Huber W.G. and Wallin R.F.: Pathogenesis of Porcine Gastric Ulcers. *Am. J. Vet. Res.* 28, 1455–1459 (1967). – [16] Kowalczyk T., Hoekstra W.G., Puestow K.L., Smith J.D. and Grummer R.H.: Stomach Ulcers in Swine. *J.A.V.M.A.* 137, 339–344 (1960). – [17] Kowalczyk T. and Muggenburg B.A.: Recent Developments in Gastric Ulcers in Swine. *Proc., 17th World Vet. Congr., Hannover 2*, 1311–1314 (1963). – [18] Kowalczyk T., Muggenburg B.A., Smith R.W., Hoekstra W.G., First N.L. and Grummer R.H.: Stomach Ulcers in Farrowing Gilts. *J.A.V.M.A.* 148, 52–62 (1966). – [19] Larenaudie B.: Le Syndrome de l'Ulçère Gastro-Oesophagien Hémorragique du Porc. *Encyl. vét. Périod.* 21, 110–116 (1964). – [20] Larenaudie B., Poulain R. et Lecompte A.: Étude du syndrome de l'ulçère gastro-oesophagien du Porc et essais de traitement. *Rec. Méd. Vét.* 142, 497–510 (1966). – [21] Le Bars H., Tournut J. et Calvet H.: Production d'ulcérations gastriques chez le Porc. *C.R. Acad. Sci., Paris* 255, 3501–1503 (1962). – [22] Lettré H.: Mitosegifte und ihre Beziehung zu Naturstoffen. *Naturwiss.* 30, 34 (1942). *Zit. nach Oehlert W.*, 1966. – [23] Lindley W.H.: Gastric mycosis of young pigs. *Vet. Med.* 58, 899 (1963). – [24] Marwah A.S., Weinmann J.P. and Meyer J.: Effect of chronic inflammation on the epithelial turnover of the human gingiva. *A.M.A. Arch. Path.* 69, 147 (1960). *Zit. nach Oehlert W.*, 1966. – [25] Mc Erlean B.A.: Recently recognised Clinical Disease Entities in Pigs in Ireland. *Irish Vet. J.* 16, 221–232 (1962). – [26] Mehnert B.: Die Beteiligung von Pilzen bei Aufzuchtkrankheiten des Schweines. *Zbl. Vet. Med.* 13, 201–205 (1966). – [27] v. Meyenburg H.: Zur Kenntnis der pathogenen Wirkung des Soorpilzes im Magen. *Münch. med. Wschr.* 21, 633–634 (1921). – [28] Mora A.: Nuova Vet. 19, 152 (1941). *Zit. nach Asdrubali G.*, 1966. – [29] Muggenburg B.A., Kowalczyk T., Hoekstra W.G. and Grummer R.H.: Experimental Production of Gastric Ulcers in Swine by Reserpine. *Am. J.*

Vet. Res. 27, 1663–1669 (1966). – [30] Muggenburg B.A., Kowalczyk T., Reese N.A., Hoekstra W.G. and Grummer R.H.: Experimental Production of Gastric Ulcers in Swine by Histamine in Mineral Oil-Beeswax. *Am. J. Vet. Res.* 27, 292–299 (1966). – [31] Muggenburg B.A., McNutt S.H. and Kowalczyk T.: Pathology of Gastric Ulcers in Swine. *Am. J. Vet. Res.* 25, 1354–1365 (1964). – [32] Muggenburg B.A., Reimann B.A., Kowalczyk T. and Hoekstra W.G.: Effect of Reserpine and Histamine in Mineral Oil-Beeswax Vehicle on Gastric Secretion in Swine. *Am. J. Vet. Res.* 28, 1427–1435 (1967). – [33] Nafstad J.: Gastric Ulcers in Swine. 1. Effect of Dietary Protein, Dietary Fat and Vitamin E on Ulcer Development. *Path. vet.* 4, 1–14 (1967). – [34] Nafstad J. and Tollersrud S.: Gastric Ulcers in Swine. 2. Effects of High Fat Diets and Vitamin E on Ulcer Development. *Path. vet.* 4, 15–22 (1967). – [35] Nafstad J., Tollersrud S. and Baustad B.: Gastric Ulcers in Swine. 3. Effects of Different Proteins and Fats on their Development. *Path. vet.* 4, 23–30 (1967). – [36] Nuwer A.J., Perry T.W., Pickett R.A., Curtin T.M., Featherston W.R. and Beeson W.M.: Value of various additives to ulcer-producing gelatinized corn diets fed to swine. *J. anim. Sci.* 24, 113–119 (1965). – [37] Obel A.L.: Studies on the Morphology and Etiology of so-called Toxic Liver Dystrophy (Hepatosi Diatetica) in Swine. *Acta path. microb. Scand.* 94, 5–87 (1953). – [38] O'Brien J.J. and Connolly J.F.: Ulceration of the Pars Oesophagea of the Pig. *Vet. Rec.* 77, 577 (1965). – [39] Oehlert W.: Die Steuerung der Regeneration im mehrschichtigen Plattenepithel. *Verh. dtsh. Ges. Path.*, 50. Tagung: 90–119 (1966). – [40] Perry T.W., Shively J.E., Jimenex A.A., Pickett R.A., Curtin T.M. and Beeson W.M.: Effect of type of ration on the incidence of swine gastric ulcers. *J. Anim. Sci.* 21, 1008–1009 (1962). – [41] Pöldinger W.: Kompendium der Psychopharmakotherapie. F. Hoffmann-La Roche u. Co., Basel 1967. – [42] Pukhalskaya E. Ch.: Serotonin induced inhibition of regeneration and of cell division in tadpoles. In: Liosner L.D. and Dobrokhoto V.N.: Regeneration and Cell Division in Animals, Publ. House «Science», 200 (1964). Zit. nach Oehlert W., 1966. – [43] Quin A.H.: Newer problems in swine diseases. Control and treatment. *Can. J. Comp. Med.* 16, 265–270 (1952). – [44] Reese N.A., Muggenburg B.A., Kowalczyk T., Grummer R.H. and Hoekstra W.G.: Nutritional and environmental factors influencing gastric ulcers in swine. *J. Anim. Sci.* 25, 14–20 (1966). – [45] Reese N.A., Muggenburg B.A., Kowalczyk T., Grummer R.H. and Hoekstra W.G.: Effects of corn, wheat, oats and alfalfa leaf meal on the development of gastric ulcers in swine. *J. Anim. Sci.* 25, 21–24 (1966). – [46] Rembold F.: Das ulcero-gastrorrhagische Syndrom beim Schwein. *Wien. tierärztl. Mschr.* 52, 851–857 (1965). – [47] Riker J.T.: The influence of various grains and temperature regimes on the etiology of esophagogastric ulcers in swine. *Vet. Bull.* 37, 764 (1967). – [48] Rothenbacher H.: Esophagogastric Ulcer Syndrom in Young Pigs. *Am. J. Vet. Res.* 26, 1214–1217 (1965). – [49] Rothenbacher H., Nelson L.W. and Ellis D.J.: The Stomach Ulcer-Gastrorrhagia Syndrome in Michigan Pigs. *Vet. Med.* 58, 806–816 (1963). – [50] Stedham M.A., Kelley D.C. and Coles E.H.: Influence of Dietary Sugar on Growth of *Candida albicans* in the Porcine Digestive Tract and Lesions in the Esophageal Area of the Stomach. *Am. J. Vet. Res.* 28, 153–159 (1967). – [51] Thoonen J. und Hoorens J.: Magengeschwüre der Pars oesophagea mit Verblutungstod bei Schweinen. *D.T.W.* 70, 394–395 (1963). – [52] Tournut J., Le Bars H. et Labie Ch.: Les lésions gastriques du porc. *Rev. Méd. vét.* 117, 365–388 (1966). – [53] Walzl H.L.: Zwei Fälle von «Esophagogastric Ulcers» beim Schwein. *Schweiz. Arch. Tierheilk.* 106, 491–497 (1964).

**Symposium Salzburg 1965.** Organisiert durch die Internationale Tierärztliche Arbeitsgemeinschaft für Tierernährung. 167 Seiten, Preis Fr. 35.– (zu beziehen bei der Bundeskammer der Tierärzte Österreichs, 1010 Wien, Biberstraße 22).

Die Broschüre enthält die 16 Referate, welche an der Tagung durch nationale und ausländische Referenten in Salzburg gehalten wurden. Die Wirtschaftlichkeit der Tierzucht, -mast und -haltung wird unter anderem wesentlich bestimmt durch hygienische und fütterungstechnische Aspekte. Der Zweck der Tagung bestand darin, die Tierärzte über den derzeitigen Stand der obgenannten Probleme zu orientieren sowie das Interesse für diese Fragen zu steigern. Es darf wohl behauptet werden, daß dieses Ziel erreicht wurde.

W. Weber, Bern