

Zeitschrift: Schweizer Archiv für Tierheilkunde SAT : die Fachzeitschrift für Tierärztinnen und Tierärzte = Archives Suisses de Médecine Vétérinaire ASMV : la revue professionnelle des vétérinaires

Herausgeber: Gesellschaft Schweizer Tierärztinnen und Tierärzte

Band: 110 (1968)

Heft: 8

Artikel: Recherches expérimentales sur la biopsie hépatique chez les bovins

Autor: Ivascu, I. / Ivascu, V. / Cociu, A.

DOI: <https://doi.org/10.5169/seals-592949>

Nutzungsbedingungen

Die ETH-Bibliothek ist die Anbieterin der digitalisierten Zeitschriften. Sie besitzt keine Urheberrechte an den Zeitschriften und ist nicht verantwortlich für deren Inhalte. Die Rechte liegen in der Regel bei den Herausgebern beziehungsweise den externen Rechteinhabern. [Siehe Rechtliche Hinweise.](#)

Conditions d'utilisation

L'ETH Library est le fournisseur des revues numérisées. Elle ne détient aucun droit d'auteur sur les revues et n'est pas responsable de leur contenu. En règle générale, les droits sont détenus par les éditeurs ou les détenteurs de droits externes. [Voir Informations légales.](#)

Terms of use

The ETH Library is the provider of the digitised journals. It does not own any copyrights to the journals and is not responsible for their content. The rights usually lie with the publishers or the external rights holders. [See Legal notice.](#)

Download PDF: 13.03.2025

ETH-Bibliothek Zürich, E-Periodica, <https://www.e-periodica.ch>

Recherches expérimentales sur la biopsie hépatique chez les bovins

Par I. Ivascu, V. Ivascu et A. Cociu

La biopsie hépatique chez les bovins, comme méthode de recherche et de diagnostic, a une grande importance aujourd'hui, parce qu'elle offre la possibilité de mettre en évidence les troubles fonctionnels de l'organe manifestés sous la forme de l'altération des tissus et parce qu'elle permet en même temps d'en apprécier l'accumulation de sels minéraux, des vitamines liposolubles et des glycogènes.

La biopsie peut être exécutée une fois ou plusieurs fois de suite à des intervalles relativement brefs (4 semaines d'après Bone), sur des animaux de tout âge et état physiologique, sans danger pour la vie de l'animal.

On connaît de nombreuses techniques et instruments de biopsie hépatique. Quant aux lieux d'entrée et à la manière de contention des animaux pour la récolte des preuves, ils sont variables.

En général, pour récolter une portion de foie nécessaire pour l'examen de laboratoire, en dehors de la hépatectomie partielle, on utilise les procédés suivants de biopsie hépatique :

1. La biopsie par aspiration utilisée chez l'homme par Iversen et Roholm [8] et adaptée pour les animaux par J. R. Garner [5], M. R. Loosmore et R. Allcroft [14], F. J. Bone [3], E. Gorenbacher et B. Maržan [6], J. Konrád [11], Z. Sova [19], I. Gorisek [7], A. A. Feoktistov [4], etc.

2. La biopsie par canule-trocart (procédé de G. Rosenberger [17], G. Narasimhamurty [15], etc.).

3. La biopsie par harponnage selon la technique de Wall, Vim-Silverman, H. Zoltan [22], etc.

Mais si par ces procédés il est possible de prélever une portion de tissu hépatique, il ne sera pas moins vrai que leur utilisation soulève une série d'inconvénients comme par exemple : l'obtention irrégulière de l'échantillon, l'obtention d'une preuve insuffisante, la provocation de certaines lésions dont on doit tenir compte, etc.

Notre travail se propose justement d'analyser d'une manière comparative les résultats obtenus à la suite de plusieurs procédés de biopsie hépatique et d'établir les meilleures indications pour chacun de ces procédés.

Matériel et méthodes

Les biopsies hépatiques ont été exécutées dans l'abattoir de Cluj sur un nombre de 89 bovins de la race Băltaț românească âgés de 1 à 9 ans, dont 80 étaient cliniquement sains et 9 avaient de différentes affections. Dans les 24 heures après la ponction les animaux ont été sacrifiés.

Pour la réalisation des biopsies nous avons employé les procédés suivants :

1. La biopsie à l'aide d'un dispositif original;
2. La biopsie par une canule-trocart;
3. La biopsie par l'aspiration.

Comme instruments nous avons employé un dispositif original constitué d'une canule et d'un stylet. La canule a une longueur de 20 cm et un diamètre de 5 mm, l'extrémité distale étant bien aiguë et la proximale munie d'un prolongement latéral. Le stylet est bien aigu distalement et dépasse de 6 cm la canule. Dans cette portion qui dépasse, la canule présente un creusement latéral long de 5 cm et profond de 3 mm. A la partie opposée le stylet a un signe à 5 cm de la manche.

Pour pouvoir vérifier comparativement les quantités de tissu obtenues nous avons employé le même instrument pour la biopsie par canule-trocart, mais avec le stylet retiré jusqu'au niveau de la canule. Dans la biopsie par l'aspiration nous avons utilisé une aiguille armée d'un mandrin, longue de 14,5 cm et au diamètre de 2 mm, en obtenant l'aspiration par une seringue Record de 20 ml (Fig.).

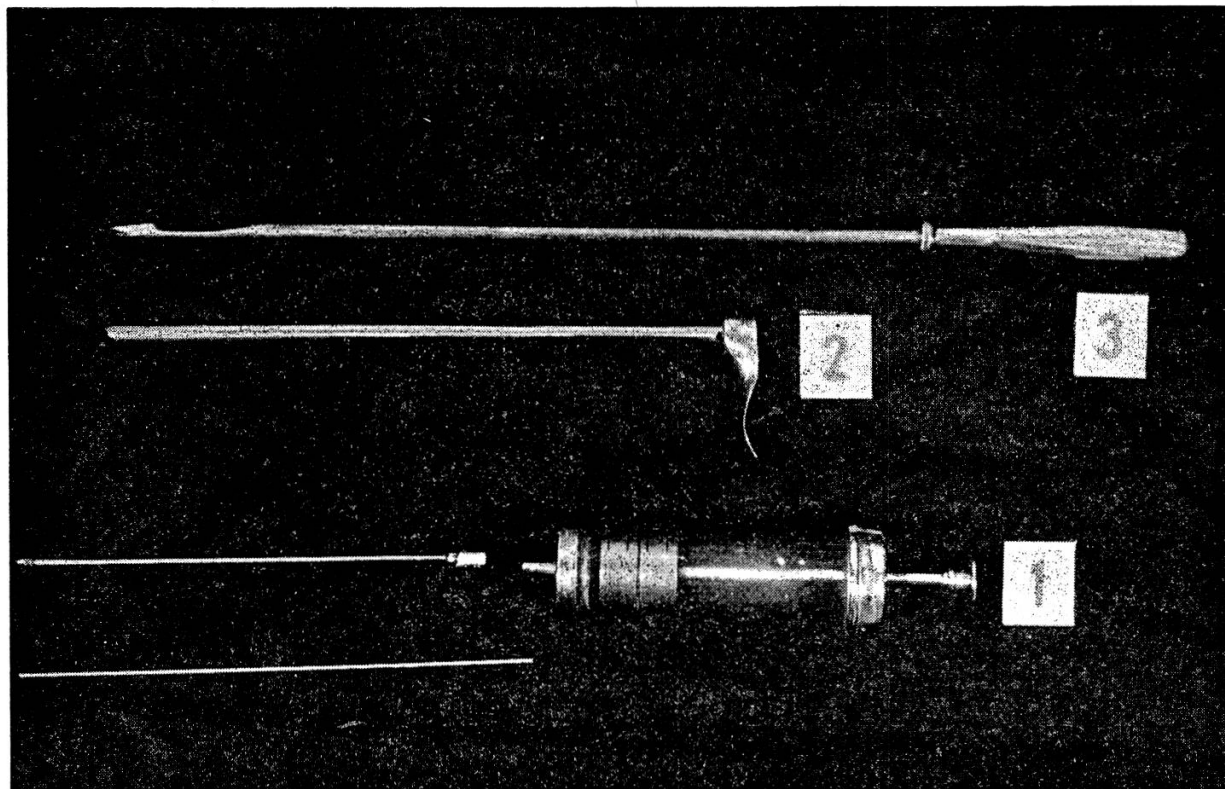


Fig. 1 L'instrumentaire utilisé pour la biopsie du foie chez les bovins : 1. l'aiguille et la seringue pour la biopsie par aspiration; 2. la canule de notre instrument; 3. le stylet du même instrument.

Le lieu d'entrée, situé au niveau du 12^{ème} espace intercostal droit, 2-3 cm sous la ligne qui passe horizontalement à la hanche, a été préparé, tondu et rasé, suivi de la désinfection. Ensuite l'incision de la peau a été pratiquée sur une distance de 1-1,5 cm.

L'instrument a été introduit dans la direction du sternum sur une distance de 5-12 cm en fonction de l'âge et de la taille de l'animal. En cas de l'emploi de notre dispositif, après la pénétration dans le parenchyme de l'organe sur une distance de 5-7 cm, la canule se remplit jusqu'à la marque et l'instrument est sorti. Dans les deux autres procédés, après avoir ponctionné le foie, on sort le stylet ou le mandrin, on pousse la canule ou l'aiguille 4-5 cm plus loin et puis on la retire, mais en assurant préalablement

le vide par l'aspiration avec la seringue ou par l'application du doigt sur l'orifice extérieur de la canule.

Pour la ponction les 89 animaux ont été groupés en 4 groupes. Sur trois groupes ayant chacun 23 animaux on a exécuté séparément chaque ponction, et sur le groupe de 20 animaux (11 sains et 9 malades) on a exécuté tous les types de ponction décrits. Tout le temps on a suivi comparativement la quantité de tissu obtenue, la fréquence des ponctions non réussies et après l'abattage l'intensité des lésions.

Résultats

Les biopsies ont été réalisées sur les animaux contenus debout par un seul auxiliaire dans la majorité des cas sans anesthésie locale. L'anesthésie locale a été substituée chez une partie des individus plus rétifs par une tranquillisation avec du Combelen administré i. m.

Les résultats des biopsies hépatiques par les méthodes présentées montrent qu'on obtient la plus grande quantité de matériel à l'aide de la canule trocart (2-4,5 cm/3-4,5 mm), puis par l'intermèse du dispositif original d'un même diamètre (3-4,5 cm/2-2,5 mm). En cas de l'utilisation de la biopsie par l'aspiration avec l'emploi d'une aiguille au diamètre de 2 mm, le matériel récolté ne peut pas être valorifié plus souvent que par de frottis.

On n'a pas signalé des différences significatives dans la récolte des preuves sur des animaux aux niveaux variés du contenu du tube digestif.

Contrairement à la biopsie par le dispositif original, les deux autres procédés imposent parfois la répétition de l'intervention pour l'obtention de l'échantillon hépatique. Ainsi, la biopsie par la canule-trocart, des 23 animaux qui ont subi l'intervention, pour un l'opération a dû être répétée (4,34%), et à la biopsie par l'aspiration pour 3 animaux sur 23 la répétition de l'intervention (13,04%) était nécessaire.

On peut remarquer que l'intervention par n'importe quel de ces procédés est simple et demande un temps relativement court (1'-3').

A la suite de la vérification des lésions installées comme conséquence de la biopsie on a observé qu'elles ne sont plus visibles après la pénétration de la canule-trocart et après la ponction par notre dispositif. La biopsie par l'aspiration selon le procédé décrit ne laisse pratiquement pas de traces sur l'organe.

Dans tous les cas, quoique les animaux ont été observés pendant 24 heures, on n'a pas constaté des hémorragies qui pouvaient mettre en péril la vie des animaux. Bien que chez 20 animaux on a effectué tous les trois types de ponction, aucun d'eux ne montrait des inconvénients après la biopsie.

Nous ne pouvons pas présenter des aspects liés au risque de l'infection parce que les animaux n'ont pas été gardés sous observation pendant une période de temps plus longue.

Discussions

On peut effectuer la biopsie hépatique dans de bonnes conditions sur l'animal contenu debout. Bien sûr, comme l'avait souligné G. Narasim-

hamurty [15], la contention de l'animal dans le décubitus latéral gauche et la pression du creux du flanc droit pousse le foie dans l'immédiat voisinage de la paroi, lui réduit l'aire et facilite la récolte de quelques échantillons plus grands de tissu hépatique. Mais l'intervention se complique en demandant un temps plus long, éventuellement une anesthésie et ajoute le risque d'accidents par le renversement.

Du fait que dans les conditions décrites l'intervention a duré peu de temps, l'anesthésie locale n'a pas été nécessaire pour la plupart des cas.

Le lieu choisi par nous est semblable à celui indiqué de Feoktistov [4]. Il a l'avantage de permettre un facile abord de l'organe, en évitant en même temps la perforation du diaphragme (G. Narasimhamurty [15]; H. Zoltan [22]).

Parce qu'on a fait les biopsies sur des animaux aux niveaux variés du contenu de tube digestif, nous pouvons signaler que, bien que la position du foie est changée en certaine mesure (H. Zoltan [22]), elle n'influence pas d'une manière particulière la récolte et l'ampleur de la preuve si la technique de la biopsie est correcte. D'habitude aux animaux en diète, l'instrument doit pénétrer plus profondément dans la cavité pour rencontrer le foie.

De l'examen comparatif des résultats obtenus par les trois procédés employés il en résulte que la plus grande sûreté dans l'assurance de la preuve hépatique est présentée par notre dispositif. Dans tous les cas la preuve de tissu a été suffisante pour l'examen histologique. Ce procédé a fait preuve d'être plus simple et plus efficace que celui par l'aspiration ou par la canule-trocart et ne détermine pas de lésions dont la gravité doit être prise en considération. Contrairement aux deux autres procédés qui se heurtent à des difficultés à la récolte de la preuve dans la cirrhose hépatique, avec notre dispositif elle est même facilitée grâce à son principe de fonctionnement.

Conformément aux considérations mentionnées, la biopsie par l'instrument confectionné par nous a la priorité lorsqu'il est nécessaire d'obtenir des preuves hépatiques pour l'examen histologique. La biopsie par la canule-trocart, parce qu'elle permet la récolte d'une quantité plus grande de tissu, est indiquée pour des examens biochimiques, et la biopsie par l'aspiration, comme nous l'avons effectuée, peut être employée si l'examen d'un frottis suffit pour le diagnostic.

Conclusions

1. La biopsie hépatique effectuée sur l'animal debout, indifféremment du niveau du contenu du tube digestif, a l'avantage de la récolte rapide de la preuve.

2. Le dispositif confectionné par nous présente la plus grande sûreté dans la récolte de la preuve hépatique, spécialement dans les affections chroniques de l'organe et on le recommande dans tous les cas nécessitant un examen histologique.

3. La biopsie par la canule-trocart est indiquée pour obtenir des preuves suffisantes pour l'examen biochimique.

4. On peut employer la biopsie par l'aspiration avec une aiguille de 2 mm diamètre quand, pour établir le diagnostic, il est suffisant d'examiner un frottis.

Résumé

Quelques techniques pour la biopsie hépatique chez des bovins adultes et âgés de plus de 6 mois ont été étudiées, notamment: la biopsie à l'aide du trocart à canule de grandes dimensions (5 à 6 mm); la biopsie à l'aide d'un instrument original constitué d'un trocart modifié, et la biopsie par aspiration.

Les ponctions ont été exécutées au niveau du dernier espace intercostal droit, chez l'animal debout, sans anesthésie locale dans la majorité des cas, après une préparation préalable et une incision de la peau de 1 cm.

Les résultats obtenus, tant chez les animaux destinés à l'abattage que dans des cas cliniques, démontrent que par l'utilisation d'une canule à grand diamètre on obtient une quantité de matériel suffisante même pour certains examens biochimiques. Le matériel récolté à l'aide du trocart modifié suffit pour les examens histopathologiques et histochimiques, tandis que la méthode par aspiration à l'aide d'une aiguille de grandes dimensions ne permet généralement que l'exécution de quelques frottis.

Quant aux risques, ils sont en grande partie évités en respectant la technique d'exécution de la biopsie.

Les accidents consécutifs à la ponction hépatique (hémorragies, lésions de certains canaux biliaires, etc.) sont plus graves et plus fréquents pour les deux premières techniques, ainsi on propose leur utilisation seulement dans les situations où la méthode par aspiration ne donne pas satisfaction (faute de récolte ou récolte d'une quantité insuffisante).

Zusammenfassung

Bei erwachsenen Rindern und bei Jungvieh über 6 Monaten wurden vergleichend einige Techniken der Leberbiopsie untersucht, darunter: Biopsie mit Trokar mit Kanüle von 5 bis 6 mm Durchmesser, Biopsie mit einem eigenen Instrument, hergestellt aus einem veränderten Trokar, und Biopsie durch Ansaugen.

Die Punktion wurde am stehenden Tier im letzten interkostalen Zwischenraum durchgeführt, in den meisten Fällen ohne Lokalanästhesie, aber nach vorgängiger Vorbereitung und Einschnitt der Haut von 1 cm.

Die erhaltenen Resultate, sowohl von Tieren, die nachher geschlachtet wurden, als auch von klinischen Fällen, zeigen, daß man mit einer Kanüle mit großem Durchmesser eine ausreichende Menge Material erhält, um auch einige biochemische Proben durchführen zu können. Das mit dem veränderten Trokar erhaltene Material genügt für histopathologische und histochemische Proben, während das Ansaugen durch eine Kanüle von großem Durchmesser es im allgemeinen nur ermöglicht, einige Abstrichpräparate anzufertigen.

Die Gefahren werden weitgehend vermieden durch das Einhalten der Technik bei der Durchführung der Biopsie.

Unerwartete Zwischenfälle nach der bioptischen Punktion (Blutungen, Verletzungen von Gallenkanälchen usw.) sind schwerer und häufiger bei den beiden zuerst genannten Techniken; deshalb ist es zu empfehlen, nur in Situationen, in welchen die Methode durch Ansaugen keinen genügenden Erfolg gibt (kein Material oder zu geringe Menge), von ihnen Gebrauch zu machen.

Riassunto

Nei bovini adulti ed in quelli giovani di oltre 6 mesi, furono sperimentate diverse tecniche della biopsia del fegato: biopsia con trocar con ago di 5-6 mm di diametro, con uno strumento proprio derivato da un trocar modificato, e biopsia per aspirazione.

La punzione fu eseguita sull'animale in stazione eretta, nell'ultimo spazio intercostale, nei maggior casi senza anestesia locale, ma con preparazione della cute, incisa per 1 cm.

I risultati ottenuti, sia in animali poi macellati, sia in casi clinici, dimostrano che con un ago di rilevante diametro si ottiene materiale sufficiente anche per eseguire prove biochimiche. Il materiale prelevato con il trocar modificato è sufficiente per le prove istopatologiche ed istochimiche, mentre l'aspirazione con un ago di rilevante diametro, in generale, permette solo di approntare qualche striscio.

I pericoli sono largamente evitati se si osservano le regole della tecnica della biopsia.

Incidenti insospettati dopo la puntione (emorragie, lesioni dei canali biliari, ecc.) sono più gravi e frequenti nei primi due metodi; perciò si raccomanda di usarli solo quando il metodo della aspirazione non porta ad un successo sufficiente (nessun materiale oppure in quantità troppo piccola).

Summary

Among fully-grown cattle and young animals over six months old some techniques of liver biopsy were examined on a comparative basis, among them

1. biopsy using a trocar with a cannula 5 to 6 mm in diameter,
2. biopsy using a self-invented instrument made out of an altered trocar and
3. biopsy by suction.

The puncture was carried out upon the standing animal in the last intercostal space, usually without local anaesthetic, but after previous preparation and a 1 cm skin incision.

The results obtained, from animals which were later slaughtered as well as from clinical cases, show that with a large-diameter cannula a sufficient amount of material is obtained to allow even the carrying out of some biochemical tests. The material obtained with the altered trocar is sufficient for histopathological and histochemical tests, while suction through a large-diameter cannula usually allows no more than the preparation of a few smears.

Dangers are largely eliminated when the correct technique is observed during the carrying out of the biopsy.

Unexpected incidents following the bioptic puncture (haemorrhages, damage to the gall-ducts, etc.) are more serious and more frequent in the two techniques first mentioned; for this reason their use is recommended only when the suction method gives an insufficient result (too little or no material).

Bibliographie

- [1] Adameşteanu I., Nicolau A. et Bîrză H.: *Semiologie, patologie și clinică medicală veterinară*. Ed. Didactică și Pedagogică, 190-191 (1966). - [2] Bernardin M.: *Contribution à l'étude des biopsies hépatiques chez le Mouton et le Porc*. Thèse, Alfort 1961. - [3] Bone J. F.: *North. Amer. Vet.* 35, 747-752 (1954). - [4] Feoktistov A. A.: *Veterinariia* 39 (1), 52-56 (1963). - [5] Garner R. J.: *Vet. Rec.* 62, 729-731 (1950). - [6] Gorenbacher E. et Maržan B.: *Vet. Arch.* 24, 272-275 (1954). - [7] Gorišek I., Maržan B. et Zdelar F.: *Veterinarski Arhiv* 32 (9-10), 248-253 (1967). - [8] Iversen P. et Roholm K.: *Acta Med. Scand.* 1, 102 (1939). - [9] Jaartsveld W. A. B.: *Tijdschr. Diergeneesk.* 91 (7), 433-437 (1966). - [10] Kapp P. et Papp L.: *Acta Veterinaria Academiae Scientiarum Hungaricae* 17 (1), 5-26 (1967). - [11] Konrãd J.: *Sbornik CSAZV - Vet. Med.* 5, 367 (1958). - [12] Lamberth L. J.: *Australian Veterinary Journal* 43, 272-273 (1967). - [13] Loghinov S. A. et Usa V. B.: *Veterinariia* 1, 77-79 (1964). - [14] Loosmore R. M. et Allcroft R.: *Vet. Rec.* 63 (24), 414 (1951). - [15] Narasimhamurty G.: *The Indian Veterinary Journal* 43 (2), 114-119 (1966). - [16] Nikov J. S.: *Veterinariia* 11, 60-62 (1965). - [17] Rosenberger G.: *Die klinische Untersuchung des Rindes*. Verlag Paul Parey Berlin und Hamburg 1964. - [18] Rittenbach P., Urbaneck D. et Rossow N.: *Mh. Vet. Med.* 21 (6), 205-211 (1966). - [19] Sova Z.: *Der praktische Tierarzt* 10-11, 1-5 (1965). - [20] Thoonen H., Oyaert W., Hoorens J. et Muylle E.: *Vlaams Diergeneeskundig Tijdschrift* 36 (1), 3-15 (1967). - [21] Vukelić E.: *Zentralblatt für Veterinärmedizin, Reihe A* 13 (2), 97-101 (1966). - [22] Zoltan H., Laszlo P. et Pal K.: *Magyar Allatorvosok Lapja* 22 (5), 205-208 (1967).