Zeitschrift: Schweizer Archiv für Tierheilkunde SAT : die Fachzeitschrift für Tierärztinnen und Tierärzte = Archives Suisses de Médecine Vétérinaire ASMV : la revue professionnelle des vétérinaires

Herausgeber: Gesellschaft Schweizer Tierärztinnen und Tierärzte

Band: 111 (1969)

Heft: 7

Artikel: Neuropathologische Befunde bei experimenteller Vioform-Vergiftung der weissen Maus

Autor: Püschner, H. / Fankhauser, R.

DOI: https://doi.org/10.5169/seals-591304

Nutzungsbedingungen

Die ETH-Bibliothek ist die Anbieterin der digitalisierten Zeitschriften auf E-Periodica. Sie besitzt keine Urheberrechte an den Zeitschriften und ist nicht verantwortlich für deren Inhalte. Die Rechte liegen in der Regel bei den Herausgebern beziehungsweise den externen Rechteinhabern. Das Veröffentlichen von Bildern in Print- und Online-Publikationen sowie auf Social Media-Kanälen oder Webseiten ist nur mit vorheriger Genehmigung der Rechteinhaber erlaubt. Mehr erfahren

Conditions d'utilisation

L'ETH Library est le fournisseur des revues numérisées. Elle ne détient aucun droit d'auteur sur les revues et n'est pas responsable de leur contenu. En règle générale, les droits sont détenus par les éditeurs ou les détenteurs de droits externes. La reproduction d'images dans des publications imprimées ou en ligne ainsi que sur des canaux de médias sociaux ou des sites web n'est autorisée qu'avec l'accord préalable des détenteurs des droits. En savoir plus

Terms of use

The ETH Library is the provider of the digitised journals. It does not own any copyrights to the journals and is not responsible for their content. The rights usually lie with the publishers or the external rights holders. Publishing images in print and online publications, as well as on social media channels or websites, is only permitted with the prior consent of the rights holders. Find out more

Download PDF: 17.07.2025

ETH-Bibliothek Zürich, E-Periodica, https://www.e-periodica.ch

Schweizer Archiv für Tierheilkunde

Herausgegeben von der Gesellschaft Schweizerischer Tierärzte

Band 111 · Heft 7 · Juli 1969

Aus dem Institut für Onkologie und Neuropathologie (Vorstand: Prof. Dr. E. Dahme) der Tierärztlichen Fakultät der Universität München und der Abteilung für vergleichende Neurologie (Leitung: Prof. Dr. E. Frauchiger) der Universität Bern

Neuropathologische Befunde bei experimenteller Vioform-Vergiftung der weißen Maus[1]

Von H. Püschner und R. Fankhauser

In gutem Glauben handelnde Besitzer – meist Angehörige medizinischer Berufe oder Personen, die das Medikament selbst einzunehmen pflegen – geben ihrem Hund oder ihrer Katze bei Durchfallserscheinungen nicht selten das beim Menschen vielfach verwendete Entero-Vioform® bzw. Mexaform S®. Beide Präparate enthalten das 5-Chlor-7-Jod-8-Hydroxy-Chinolin (= Vioform). Im Mexaform S ist außerdem noch Entobex (Phenanthrolinchinon) enthalten. Wie Hangartner (1965), Schantz und Wikström (1965), Müller (1967) und eigene Beobachtungen zeigen, kann es schon einen Tag nach Aufnahme nur weniger Tabletten dieser Mittel beim Hund zu plötzlich auftretenden nervösen Störungen kommen. Die Tiere zittern am ganzen Körper, es treten tonisch-klonische Grand-mal-Anfälle oder spastische Krämpfe der Extremitäten auf. Daneben werden Speicheln, Kieferschlagen und beschleunigte, oberflächliche Atmung beobachtet. Nicht selten bestehen Gleichgewichtsstörungen; die Tiere fallen um und zeigen ausgeprägten Opisthotonus. Die Anfälle wiederholen sich innert Minuten oder Stunden und können sehr heftig sein, so daß sich die Besitzer recht bald zur Euthanasie der Tiere entschließen. Todesfälle nach Vioform-Vergiftung wurden meist erst nach einigen Tagen beobachtet (Müller). Jedoch erkranken bei weitem nicht alle Tiere nach Aufnahme von Oxychinolinderivaten. Die genannten Präparate wurden in vielen andern Fällen mit Erfolg gegen leichte Diarrhöen verabreicht.

Bei der Allgemeinsektion von Tieren, die starke Vergiftungserscheinungen zeigten, ergab sich in der Regel ein unbefriedigender Befund. Lediglich die histologische Untersuchung des Gehirns zeigte Nervenzelldegenerationen, wie sie bei ischämischen Prozessen gesehen werden. Ganglienzellen mit leuchtend eosinrot gefärbtem Plasma und pyknotischen Kernen konnten in verschiedenen Gehirngebieten, besonders aber im Ammonshorn gefunden werden. Die Früh- und Spätstadien der Läsionen wurden eingehend von

[1] Unterstützt durch den Schweiz. Nationalfonds zur Förderung der wissenschaftlichen Forschung.

K. Fischer (1964) beschrieben. Der schon damals bei einer Reihe der untersuchten Fälle festgestellte Zusammenhang mit der Verabreichung von Vioform wurde beiläufig erwähnt. Seither konnten wir eine Anzahl weiterer Fälle bei Hund und Katze untersuchen. Müller erwähnt zahlreiche Diapedesisblutungen vor allem im Stammhirn und «stellenweise Vakuolen». Ob die anoxischen Veränderungen fehlten oder übersehen wurden, läßt sich nach den knappen Angaben nicht entscheiden.

Auch von Hangartner konnten bei einer Katze nervöse Erscheinungen nach Ablecken von Vioform-Puder, der zur Behandlung einer ausgedehnten Dermatitis verabreicht worden war, beobachtet werden. Nach Aufnahme anderer Oxychinolinderivate wie z.B. Intestopan, einem Dibromchinolinderivat, wurden nervöse Erscheinungen beim Hund gesehen (Schantz und Wikström; Müller). Daneben wurden bei verschiedenen Versuchstieren, vor allem bei Affen und Ratten, nervöse Störungen und als morphologisches Substrat Ganglienzell- und Markscheidendegenerationen nach Verabreichung einer Reihe weiterer Chinolinderivate geschildert (Schmidt und Schmidt 1948, 1951; Richter 1949; Rösch et al. 1965 sowie Schneider und Coper 1968).

Eine Zufallsbeobachtung (A.Wandeler, Abt. für vergl. Neurologie) zeigte, daß auch weiße Labormäuse nervöse Symptome nach oraler Aufnahme von Jod-Chlor-Oxychinolin = Vioform entwickeln können, was den Anstoß gab, die neuropathologischen Veränderungen der Vioform-Vergiftung an dieser Tierart näher zu untersuchen.

Material und Methodik

Für die Tierversuche wurden größtenteils ausgewachsene weiße Mäuse beiderlei Geschlechts aus unserer eigenen Zucht verwendet. Die Tiere erhielten handelsübliches Mäusefutter, dem 0,6–1% Vioform als Reinsubstanz beigemischt wurde. Dieses Futter konnte in beliebiger Menge aufgenommen werden. Ebenso stand Wasser ad libitum zur Verfügung. Die Verabreichung der kontaminierten Futterration erstreckte sich über einen Zeitraum von nur wenigen Stunden bis zu 14 Tagen, bevor die Mäuse getötet wurden. In Äthernarkose erfolgte vom linken Herzen aus die Perfusion mit neutralem, 1:7 verdünntem Formalin. Vereinzelt wurden auch spontan verendete Mäuse zur Untersuchung ausgewählt. Das Gehirn verblieb nach der Perfusion in der Regel mehrere Stunden bzw. 1–2 Tage, von der Schädelkapsel umschlossen, in 1:7 verdünntem Formalin liegen, ehe es freipräpariert wurde. Nach einer weiteren adäquaten Fixierungszeit wurden von frontalen Scheibchen Paraffin- und Gefrierschnitte hergestellt. Außerdem wurden Herz, Lunge, Leber und Niere nach der Tötung der Mäuse mittels Perfusion entnommen, in Formalin fixiert und zur Anfertigung von Paraffin- und Gefrierschnitten verwendet.

Färbungen: Hämalaun-Eosin, Luxolblau-Cresylechtviolett, Nissl, Hämoglobin nach Lepehne.

Klinische Symptome

Frühestens fünf Stunden nach Beginn der Aufnahme vioformhaltigen Futters konnten bei einem Teil der Mäuse abnorme Verhaltensweisen und Krämpfe beobachtet werden. Diese Störungen standen jedoch anscheinend

in keiner direkten Beziehung zur Konzentration des Chinolinpräparates im Futter. Im einzelnen waren Grad und Art der Krämpfe recht verschieden. Einige Tiere zeigten ruckartige Bewegungen der Gliedmaßen einer oder beider Seiten sowohl an Vorder- wie Hinterextremitäten, die sich in Sekundenabständen wiederholten und zum Teil über Stunden anhielten. Recht charakteristisch waren Schüttelkrämpfe bei höchster Dosierung des Vioforms, wie wir sie anfänglich verwendeten (1 g Substanz auf 20 g Futter). Die Tiere standen dabei auf den spastisch gestreckten Extremitäten, bewegten sich nur langsam und zeigten einen Tremor in sagittaler oder transversaler Richtung. Die Krämpfe ließen sich vielfach durch taktile oder akustische Reize oder durch Hochheben am Schwanzende auslösen. Außerdem konnten bei einzelnen Mäusen jeder Versuchsgruppe meist zu Beginn der nervösen Erscheinungen Hyperkinesien beobachtet werden. Die Mäuse schossen wie besessen durch den Käfig und sanken dann ermattet zusammen. Auch zeigten sie zum Teil eine gesteigerte Aggressivität, die sich in Rauf- und Beißsucht äußerte. Stunden bis 1–2 Tage, nachdem die Mäuse Anfälle gezeigt hatten, befiel sie Apathie. Sie saßen mit aufgekrümmtem Rücken und mit halb geöffneten Augen im Käfig und nahmen weder Futter noch Wasser mehr auf, wurden zusehends exsikkotisch und entkräftet. In diesem Stadium waren nur noch in den seltensten Fällen deutliche nervöse Erscheinungen zu beobachten. Außerdem traten oft recht charakteristische Lähmungserscheinungen auf, indem die Mäuse z. B. unfähig waren, eine Extremität vorzuführen oder den Kopf zu heben.

Andererseits schienen sich einzelne Tiere von den dann meist nur geringgradigen nervösen Störungen zu erholen. Die Mehrzahl der Mäuse aller Versuchsgruppen zeigte jedoch keine differenzierten neurologischen Symptome. Diese Tiere waren lediglich von unterschiedlich starker Apathie befallen und verendeten teilweise bereits am 2. Versuchstag, während andere 14 Tage (und, wäre der Versuch nicht abgebrochen worden, wohl auch noch länger) überlebten. Einen Teil der Mäuse schließlich schien das peroral aufgenommene Vioform überhaupt nicht zu schädigen.

Pathologisch-anatomischer und histologischer Organbefund

Mäuse, die bereits in den ersten Tagen des Versuchs verendeten, zeigten keine Veränderungen an den viszeralen Organen. Bei zahlreichen Tieren, die eine Vioform-Dosierung von 0,6–1% im Futter erhielten, wiesen nach 5–10 Tagen Versuchsdauer die Nieren herdförmige, dunkelbraune bis schwarze Einlagerungen auf. Diese dunklen Herde waren teils bevorzugt an den Nierenpolen, teils in Hilusnähe anzutreffen und betrafen sowohl das Mark als auch die Rinde. Bei der mikroskopischen Untersuchung erwiesen sich die dunklen Bezirke als Zonen von Pigmentablagerungen. Das dunkelbraune bis schwarze Pigment war staubförmig in Tubulusepithelien und als dichte Zylinder im Lumen der Tubuli und Sammelröhrchen nachzuweisen. Die Lepehne-Reaktion (Romeis) auf Hämoglobin war negativ.

Histopathologischer Hirnbefund

Starke Zellveränderungen zeigen sich im Ammonshorn bei Tieren, die nur Stunden, aber auch bis 2 und 3 Tage Gelegenheit hatten, vioformhaltiges Futter aufzunehmen. Die großen Pyramidenzellen der Ammonshornfelder CA1a, CA1b, CA1c, CA2 und CA 4 nach Lorente De No (1934) scheinen bevorzugt der Nekrose anheimzufallen. Ihre pyknotischen Kerne haben längliche, selten gelappte Form angenommen und sind von einem intensiv-eosinroten Zytoplasma umgeben. Die Veränderungen gleichen damit den durch ischämische Prozesse hervorgerufenen Nervenzelldegenerationen (Scholz 1951). Der Anteil solcher veränderter Zellen in den genannten Ammonshornfeldern ist recht beträchtlich und dürfte im einzelnen bis zu 80% aller Zellen ausmachen (Abb. 1). Neben derart «sklerotischen» Nervenzellen finden sich solche, die einen nur geringgradig kondensierten Kern aufweisen. Bei diesen Zellen bestehen aber stark aufgelockerte Plasmaräume um den Zellkern. Die Auflockerung der Zellorganellen kann so weit fortgeschritten sein, daß nur noch optisch leere Räume zwischen Kern- und Zellwand wahrnehmbar sind. Gleichartige Plasmaverquellungen weisen zahlreiche Gliazellen, vermutlich Astrozyten, auf. Solche «ödematisierte» Ganglien- und Gliazellen lassen sich im Ammonshorn, hier besonders im Feld CA3 und vereinzelt in ventrikelnahen Gebieten des Großhirns nachweisen. Zahlreiche nekrotische Ganglienzellen, wie sie im Ammonshorn vorkommen, trifft man auch in einzelnen Abschnitten des Nucleus amygdalae an. Daneben lassen sich hier wie in den Regionen CA4, CA3b und CA3c des Ammonshorns sowie im Gebiet, das zwischen CA1a, b und CA3a, b liegt, Ödembezirke der grauen sowohl wie der weißen Substanz finden. Auffallend bei derart starken Zell- und Gewebsveränderungen ist das Fehlen zelliger Reaktion (Neuronophagie). Andere Hirnabschnitte, insbesondere das Kleinhirn, scheinen wenig betroffen zu sein. In späteren Stadien der Vioform-Vergiftung – diese Gruppe erhielt 14 Tage lang 1% Jod-Chlor-Oxy-Chinolin im Futter – ergibt sich ein ähnliches Verteilungsmuster der Nervenzelldegenerationen, wobei jedoch gequollene Zellen weniger häufig vorkommen und ödematöse Herde ganz fehlen. Dafür sind die Zellausfälle in den Hippocampusfeldern markanter geworden. Viele der im frühen Stadium der Vioform-Vergiftung noch als solche erkennbaren Pyramidenzellen sind zu eosinophilen, meist länglichen Gebilden mit vollständig verblaßtem Kern geworden (Abb. 3). Manchmal ist der Kernrest jedoch noch als etwas dunklerer Zellabschnitt mit feinsten basophilen Granula erkennbar. Zwischen diese Pyramidenzellreste schieben sich Zellen mit länglichen, stäbchen- bis kommaförmigen chromatinreichen Kernen. Gleichartige Zellen treten vermehrt im relativ zellarmen Gebiet des Ammonshorns, das von CA1, CA2 und CA3 hufeisenförmig begrenzt ist, sowie in Teilen des Nucleus amygdalae auf. Es dürfte sich um Mikroglia handeln.

Versucht man den Schweregrad der Gehirnveränderungen bei den nur

1

2

3

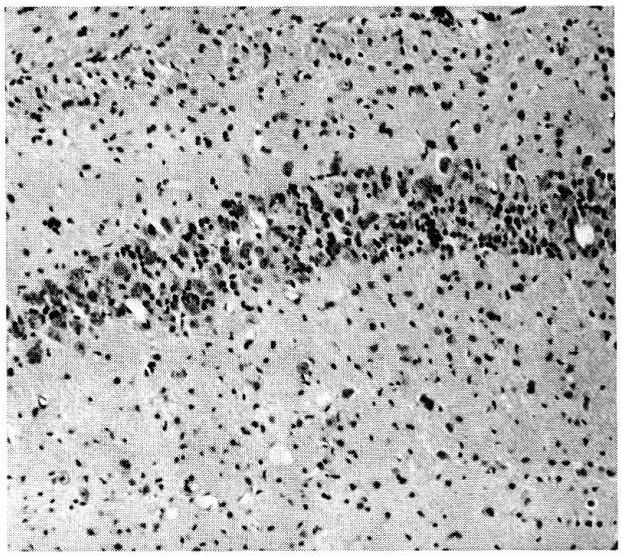

4

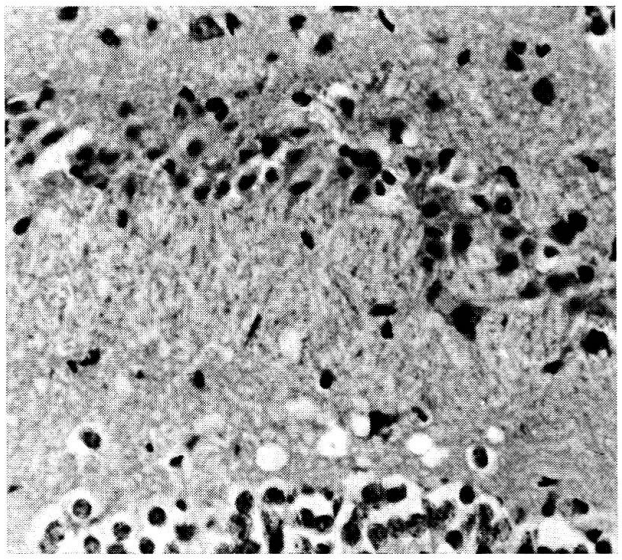

5

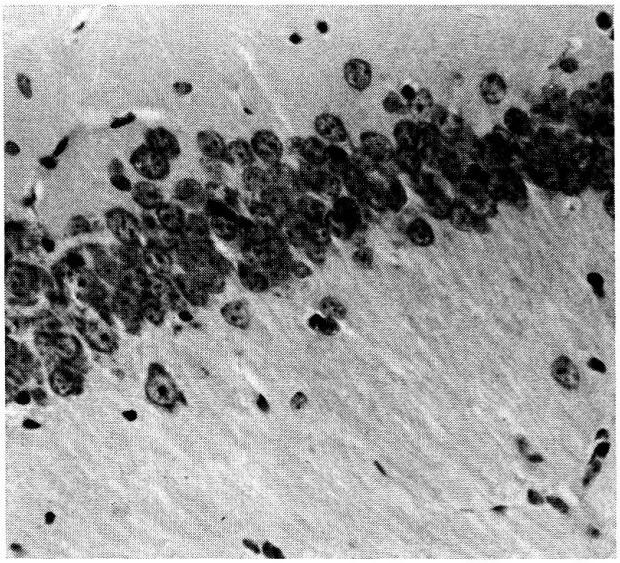

Abb. 1: Maus männlich 14,2 g, Gabe von 0,8% Vioform im Futter über 6 Tage. Tötung mittels Gehirnperfusion. Übersichtsbild: Starker Ausfall von Ganglienzellen in allen Feldern des Ammonshorns. (HE.)

Abb. 2: Kontrolltier. Tötung mittels Gehirnperfusion. (HE.)
Die Abbildungen 1 und 2 sind von der Breitseite zu betrachten!

Abb. 3: Maus männlich 24,0 g, 16 Tage 1% Vioform im Futter verabreicht. Tötung mittels Gehirnperfusion. Schwache Vergrößerung; verblaßte Nervenzellen sowie zahlreiche chromatinreiche Gliazellkerne im Feld CA2b des Ammonshorns. (HE.)

Abb. 4: Angaben wie bei Abb. 1. Mittlere Vergrößerung eines Ausschnittes des Feldes CA3a: Stark geschrumpfte Ganglienzellen mit pyknotischen Kernen. (HE.)

Abb. 5: Kontrolltier. Starke Vergrößerung: Ausschnitt aus dem Feld CA2b des Ammonshorns. (HE.)

einige Stunden bis 1–2 Tage sowie den 14 Tage unter der Einwirkung des Vioforms stehenden Mäusen mit den klinischen Erscheinungen zu korrelieren, so ist festzustellen, daß auch bei Tieren, bei denen keine nervösen Symptome beobachtet wurden, gleiche histopathologische Hirnveränderungen zu finden sind. Ob die nervösen Erscheinungen nur übersehen wurden oder klinisch nicht faßbar waren, ist nicht eindeutig zu entscheiden. Schließlich konnten bei zahlreichen Mäusen auch keine histologischen Gehirnveränderungen nachgewiesen werden.

Diskussion

Die bei einem Teil unserer Versuchsmäuse anzutreffenden Veränderungen, die wie bei Hund und Katze eine nicht zu übersehende Prädilektion (Pathoklise) für das Ammonshorn zeigen, ließen uns nach Mitteilungen über vergleichbare Prozesse in der experimentellen Literatur suchen. Es sind eine Reihe von Stoffen bekannt, nach deren Verabreichung beim Versuchstier spezifische Veränderungen im Ammonshorn angetroffen werden.

Hicks (1955), Coggeshall und Mac Lean (1958) berichten, daß durch 3-Acetylpyridin, einen Antimetaboliten der Nikotinsäure, Ammonshornveränderungen aufgetreten waren. Ähnliche Läsionen beobachteten Purpura und Gonzales-Monteagudo (1960) sowie Niklowitz (1966) nach Verabreichung von Methoxypyridoxin (= 2-Methyl-3-Methoxymethyl-3-Hydroxy-5-Hydroxymethyl-Pyridin), einem Antimetaboliten des Vitamins B_6. Hicks sah die Nervenzellnekrosen in Form von Kernschrumpfung und eosinophiler Tingierung des Zytoplasmas sich innerhalb von 5 bis 20 Stunden nach Verabreichung des 3-Acetylpyridins entwickeln. Er betont jedoch im Gegensatz zu Coggeshall und Mac Lean die Lokalisation im Ammonshorn nicht besonders. Vergleichsweise interessant ist jedoch seine Angabe, daß durch 3-Acetylpyridin nicht sehr häufig nervöse Symptome ausgelöst werden. Auch fügt er hinzu, daß bei Vergleichsmäusen, die eine nikotinsäurefreie Fütterung erhalten hatten, keine derartigen Gehirnveränderungen beobachtet werden konnten. Der Erzeugung von ZNS-Schäden durch 3-Acetylpyridin, einem Antagonisten der Nikotinsäure, scheint demnach ein etwas anderer Mechanismus zugrunde zu liegen, als ihn der Vitaminmangel an sich bedingt. Es bleibt jedoch die Frage offen, ob nicht vikariierend aus der Aminosäure Tryptophan genügend Nikotinsäure gebildet worden ist. Bekanntlich sind viele Tierarten, zum Beispiel die Ratte (nicht dagegen die Katze), befähigt, Nikotinsäure aus Tryptophan zu synthetisieren (Tiews 1969).

Purpura und Gonzales-Monteagudo beobachteten bei der Katze 2 Stunden nach Gabe von Methoxypyridoxin (Vitamin B_6-Antagonist) in der Nißl-Färbung basophil sich darstellende Zellnekrosen. Die stark geschrumpften Nervenzellen waren in den Regionen CA3 und CA4 des Ammonshorns anzutreffen. Niklowitz, der das gleiche Experiment am Kaninchen durchführte, konnte erste feingewebliche Veränderungen bereits 10 Minuten nach Verabreichung des Präparates feststellen.

Daneben gibt es eine Reihe weiterer Antimetaboliten des Nikotinamids bzw. der Nikotinsäure, bei denen klinische Ausfallserscheinungen und/oder histopathologisch darstellbare Schädigungen des ZNS nachgewiesen worden sind. Zu dieser Gruppe gehört das neben dem 3-Acetylpyridin mit am besten untersuchte 6-Aminonikotinsäureamid. Dieser letztgenannte Antimetabolit erzeugt ein topographisch abweichendes Bild, indem hier besonders Ausfälle im Rückenmark entstehen (Schneider und Coper 1968).

Von diesen beiden sogenannt klassischen Antimetaboliten des Nikotinamids konnten Coper und Herken (1963) nachweisen, daß diese an Stelle von Nikotinsäureamid in die Pyridinnukleotide des Gehirns eingebaut werden. Die Pyridinnukleotide DPN und TPN, nach neuerer Nomenklatur NAD (Nikotinamidadenin-dinukleotid) und NADP (Nikotinamid-adenin-dinukleotid-2-phosphat) genannt, gehören zu den wichtigsten Wasserstoff übertragenden Enzymen. Der an NAD gebundene Wasserstoff steht zur Energiegewinnung in der Atmungskette zur Verfügung.

Durch den Einbau von 3-Acetylpyridin bzw. 6-Aminonikotinsäureamid in NAD und NADP wird die Wasserstoffübertragung, wie die Arbeitsgruppe von Herken bestätigen konnte, vermindert (Literatur bei Coper und Herken). Weiter wurde gezeigt, daß der Austausch des 3-Acetylpyridins gegen Nikotinsäureamid im NADP des Ammonshorns den höchsten Wert erreicht. Dies dürfte gut zu den von Coggeshall und Mac Lean erhobenen histologischen Befunden passen. Bei 6-Aminonikotinsäureamid ist aus technischen Gründen ein derart eingehender Nachweis noch nicht gelungen. Daneben ist bekannt, daß durch die Antimetaboliten 3-Acetylpyridin und 6-Aminonikotinamid ein vermehrtes Eindringen von Na-Ionen in die Zellen und durch verminderte tubuläre Rückresorption eine erhöhte Na-Ausscheidung erfolgt (Literatur bei Coper 1966).

Nun sind aber nicht nur dem Nikotinamid strukturähnliche chemische Stoffe fähig, als Antivitamin zu wirken. Von einer Reihe weiterer Substanzen, die teils sehr verschiedene Strukturformeln haben, ist es bisher zumindest in vitro gelungen, NAD(P)-Analoge zu synthetisieren. Inwieweit solche Antimetaboliten des Nikotinamids in Zellen eindringen und auch in vivo abnorme NAD(P)-Analoge bilden können, ist bisher kaum untersucht (Coper). Zu diesen strukturformelfremden Nikotinamid-Antagonisten zählen interessanterweise auch das 5-Amino-Chinolin und das 8-Amino-Chinolin (Coper). Wir glauben, daß die von uns beobachteten Ammonshornveränderungen bei der Maus die Annahme zulassen, daß das Vioform oder dessen Metaboliten (und eventuell auch weitere Chinolinderivate) Nikotinamid-Antimetaboliten sein könnten. Wenn auch die von uns erzeugten Gehirnveränderungen nicht mit den nach 3-Acetylpyridin beobachteten Läsionen identisch sind, so ist zu sagen, daß zum Beispiel die mit 6-Aminonikotinamid, ebenfalls einem «klassischen» Antimetaboliten des Nikotinamid, hervorgerufenen Gehirnschäden keineswegs den durch 3-Acetylpyridin erzeugten gleichen. Auch ist der morphologische Befund speziell im Gehirn von 3-Acetylpyridinvergifteten Ratten recht widerspruchsvoll (Coper). Darüber hinaus gibt es vermutlich tierartlich bedingte Besonderheiten, und es scheint auch eine Frage der Blut-Liquor-Schranke, ob und in welchem Maße Schäden im ZNS auftreten. So gibt es zahlreiche Stoffe, die nur an bestimmten Stellen im ZNS die Blutbahn verlassen und ins Nervengewebe eindringen, um sich hier anzureichern.

Daß gerade die Ratte sehr häufig zur Untersuchung von Antimetaboliten des Nikotinamids herangezogen wurde, erscheint eigenartig, weil dieses Tier eine ausgeprägte Fähigkeit besitzt, aus Tryptophan selber Nikotinsäure zu synthetisieren (Tiews). Zudem hat Hicks bei der Maus gezeigt, daß durch simultane Gabe von 3-Acetylpyridin und Nikotinamid die Tiere vor 3-Acetylpyridin-Schädigungen bewahrt werden können. Greengard et al. konnten bei der Ratte den toxischen Effekt von 6-Aminonikotinamid durch Zugabe von Nikotinamid verzögern oder sogar aufheben. Besonders interessant ist dabei die Tatsache, daß es möglich war, durch Corticosteroide den toxischen Einfluß des 6-Aminonikotinamids und die alimentär bedingten Nikotinsäuremangelsymptome aufzuheben. Die Corticosteroide sollen die Eigenschaft haben, den im Gewebe vorhandenen NAD-Spiegel in Fällen einer Störung durch äußere Einflüße – ohne Rücksicht, ob es sich um eine Ab- oder Zunahme handelt – wieder zu regulieren (Greengard et al.).

Auf Grund dieser zahlreichen Beobachtungen morphologischer, pharmakologischer, toxikologischer sowie biochemischer Natur und unserer eigenen

Befunde an der Maus möchten wir als Ergebnis dieser Studie den klinisch tätigen Tierärzten die Empfehlung geben, Hunde und Katzen, die an nervösen Vergiftungserscheinungen nach Aufnahme von Vioform oder anderen Chinolinpräparaten erkrankt sind, mit hohen Vitamindosen, speziell Nikotinsäureamid (evtl. auch Vitamin B_6) und Nebennierenrindenhormonen (Corticosteroide). zu behandeln. Wir sind uns bewußt, anhand unserer einfachen Versuchsanordnung keine Aussage über den Wirkungsmechanismus verschiedener Chinolinpräparate, hier speziell des Jod-Chlor-Hydroxychinolins = Vioforms, auf das Nervensystem machen zu können. Der therapeutische Hinweis dürfte aber bereits in diesem Stadium der sich noch länger ausdehnenden Untersuchungen angebracht erscheinen.

Einen weiteren Sinn derartiger Untersuchungen sehen wir darin, anhand von Modellen wenigstens dem grundsätzlichen Verständnis der Entstehungsbedingungen derartiger malazischer Hirnprozesse näher zu kommen. Aus dem Schrifttum und von eigenen Untersuchungen kennen wir Hirnrindennekrosen bei Kalb, Lamm und Hund, symmetrische Malazien des Hirnstamms bei Rind, Schaf und Hund, Ammonshornnekrosen bei Hund und Katze, Thiaminmangelenzephalopathie bei der Katze, toxische Leukoenzephalopathie der Einhufer, nigropallidale Malazie beim Pferd und verschiedene andere noch ungenügend umschriebene Zustände. Die Literatur findet sich zusammengefaßt bei Fankhauser und Luginbühl (1968).

Zusammenfassung

Die bei Hund und Katze gelegentlich zu beobachtenden nervösen Symptome nach Vioform-Aufnahme lassen sich zum Teil auch bei der Labormaus durch Gabe von 0,6–1% vioformhaltigem Futter auslösen. Die histopathologische Gehirnuntersuchung bei der Maus zeigt auffällige Zellnekrosen besonders der Neurone des Ammonshorns.

Auf Grund dieser Veränderungen, die sich in ähnlicher Weise durch Vitaminantagonisten der Nikotinsäure hervorrufen lassen, und anhand von Literaturangaben über vermutete und nachgewiesene Nikotinsäureantimetaboliten äußern die Verfasser die Vermutung, daß möglicherweise auch das Vioform bzw. dessen intermediäre Abbauprodukte in die Klasse der Nikotinsäureantagonisten einzureihen sind.

Zur Behandlung der Vioform-Vergiftung bei Hund und Katze werden neue Vorschläge gemacht: Verabreichung großer Mengen von Nikotinsäure und darüber hinaus Gabe von Vitamin B_6 und Corticosteroiden.

Résumé

Les symptômes nerveux observés parfois chez le chien et le chat après l'administration de vioforme peuvent aussi être déclenchés en partie chez la souris de laboratoire par un aliment contenant 0,6 à 1% de vioforme. L'examen histologique du cerveau de la souris fait apparaître des nécroses cellulaires frappantes, spécialement dans les neurones de la corne d'Ammon.

En se fondant sur ces altérations, qui du reste peuvent être obtenues d'une manière analogue par les antagonistes vitaminiques de l'acide nicotinique, les auteurs émettent l'hypothèse que le vioforme ou ses produits intermédiaires de décomposition doivent être classés dans le groupe des antagonistes de l'acide nicotinique; cette hypothèse se réfère aux données de la littérature sur les antimétabolites de l'acide nicotinique.

Les auteurs proposent un nouveau traitement de l'intoxication par le vioforme chez le chien et le chat: administration de grandes quantités d'acide nicotinique et, en plus, de la vitamine B_6 et des corticostéroïdes.

Riassunto

I sintomi nervosi che talvolta si riscontrano nel cane e nel gatto in seguito ad un avvelenamento con vioformio, nel topino si ottengono con dosi di cibo contenente 0,6–1% di vioformio. L'analisi istopatologica del cervello dei topini evidenzia necrosi cellulare, specialmente dei neuroni del corno di ammonio.

Queste lesioni, ottenibili in egual modo con gli antagonisti dell'acido nicotinico, e secondo la letteratura con supposti od identificati antimetaboliti dell'acido nicotinico, inducono gli autori a ritenere che possibilmente anche il vioformio, rispettivamente i suoi prodotti intermediari nel processo d'eliminazione, sono da classificare nel gruppo degli antagonisti dell'acido nicotinico.

Per la cura degli avvelenamenti da vioformio nel cane e nel gatto sono fatte nuove proposte: somministrazione di forti dosi di acido nicotinico, con vitamina B_6 e corticosteroidi.

Summary

Dogs and cats with diarrhoea are occasionally treated with iodchlor-hydroxychinoline (Vioform), available as tablets under several brands. Overdosage is common. Some of these animals develop convulsions and other neurological symptoms. Vioform was fed to white mice as an admixture of from 0,6 to 1% to commercial food, and part of the animals developed nervous symptoms. Necrosis of neurons in the Ammons horn was found as an anatomical substratum, in accordance with the findings in dogs (Fischer 1964).

Similar lesions were produced by a number of other workers by the administration of niacin antagonists. A hypothesis that Vioform or its metabolites could act as niacin antagonists is presented, and new propositions for the treatment of such cases in dogs and cats are made: administration of large doses of niacin, combined with vitamin B_6 and corticosteroids.

Literatur

Coggeshall R. E. und MacLean P. D.: Hippocampal lesions following administration of 3-Acetylpyridine. Proc. Soc. Exp. Biol. *98*, 687–689 (1958). – Coper H.: Stoffwechselstörungen durch Antimetaboliten des Nicotinamids. B-Vitamine, klinische und physiologisch-chemische Probleme. H. Frh. v. Kress u. K.-U. Blum, Schattauer Verlag Stuttgart 1966, S. 276–291. – Coper H. und Herken H.: Schädigung des Zentralnervensystems durch Antimetaboliten des Nikotinsäureamids. Dtsch. Med. Wschr. *88*, 2025–2036 (1963). – Fankhauser R. und Luginbühl H.: Pathologische Anatomie des zentralen und peripheren Nervensystems der Haustiere. Berlin und Hamburg (Parey) 1968. – Fischer K.: Herdförmige symmetrische Hirngewebsnekrosen bei Hunden mit epileptiformen Krämpfen. Path. vet. *1*, 133–160 (1964). – Greengard P., Sigg E. B., Fratta I. und Zak S. B.: Prevention and remission by adrenocortical steroids of nicotinamide deficiency disorders and of 6-aminonicotinamide toxicity in rats and dogs. J. Pharmacol. Exp. Ther. *154*, 624–631 (1966). – Hangartner P.: Troubles nerveux observés chez le chien après absorption d'Entéro-Vioforme Ciba. Schweiz. Arch. Tierheilkd. *107*, 43–47 (1965). – Hicks S. P.: Pathologic effects of antimetabolites. I. Acute lesions in the hypothalamus, peripheral ganglia, and adrenal medulla caused by 3-acetylpyridine and prevented by nicotinamide. Am. J. Path. *31*, 189–211 (1955). – Lorente de No R.: Studies on the structure of the cerebral cortex. II. Continuation of the study of the ammonic system. J. Psychol. Neurol. (Lpz) *46*, 113–177 (1934). – Müller L. F.: Die Mexaformvergiftung des Hundes (Klinische Demonstration). Kleintierpraxis *12*, 51–52 (1967). – Niklowitz W.: Elektronenmikroskopische Untersuchungen am Ammonshorn. II. Über die Substruktur der Pyramidenzellen nach Methoxypyridoxin-Vergiftung. Zschr. Zellforsch. *70*, 220–239 (1966). – Purpura D. P. und Gonzalez-Monteagudo O.: Acute effects of methoxypyridoxine on hippocampal end-blade neurons; an experimental

study of «special pathoclisis» in the cerebral cortex. J. Neuropath. exp. Neurol. *19*, 421–432 (1960). – Richter R.: The effect of certain quinoline compounds upon the nervous system of monkeys. J. Neuropath. exp. Neurol. *8*, 155–170 (1949). – Roesch E., Roesch A. und Hoffter D.: Polyneuropathie durch 5-Nitro-8-hydroxychinolin in Tierexperimenten. Arch. Toxikol. *20*, 313–322 (1965). – Romeis B.: Mikroskopische Technik 1436. R. Oldenburg Verlag München 1948. – Schantz B. und Wikström B.: Suspected poisoning with oxyquinoline preparation in dogs. Swenska Vet. Tidn. *17*, 106–107 (1965). – Schmidt I. G. und Schmidt L. H.: Neurotoxicity of the 8-aminoquinolines. I. Lesions in the central nervous system of the rhesus monkey induced by administration of plasmocid. J. Neuropath. exp. Neurol. *7*, 386–398 (1948). – Schmidt I. G. und Schmidt L. H.: Neurotoxicity of the 8-aminoquinolines. III. The effects of pentaquine, isopentaquine, primaquine, and pamaquine on the central nervous system of the rhesus monkey. J. Neuropath. exp. Neurol. *10*, 231–256 (1951). – Schneider H. und Coper H.: Morphologische Befunde am Zentralnervensystem der Ratte nach Vergiftung mit Antimetaboliten des Nicotinamids (6-Aminonicotinsäureamid und 3-Acetylpyridin) und einem Chinolinderivat (5-Nitro-8-hydroxychinolin). Arch. Psychiat. Nervenkrankh. *211*, 138 (1968). – Scholz W.: Die Krampfschädigungen des Gehirns. Springer-Verlag Berlin-Göttingen-Heidelberg 1951. – Tiews J.: Vitamine. S. 79–125 in Lenkert W., B. Breirem und E. Crasemann: Handbuch der Tierernährung Bd. 1: Allgemeine Grundlagen. Verlag P. Parey Berlin-Hamburg 1969.

Frl. L. Ryser (Bern) und Frl. H. Ritz (München) gilt für ihre einwandfreie technische Mitarbeit unser bester Dank.

Anschrift der Autoren:

Dr. H. Püschner, Veterinärstraße 13, 8 München 22, Deutschland
Prof. Dr. R. Fankhauser, Bremgartenstraße 109a, 3001 Bern, Schweiz

Die Interkantonale Vereinbarung über die Kontrolle der Heilmittel vom 16. Juni 1954 mit besonderer Berücksichtigung der Rechtsstellung, Organisation und Aufgaben der Interkantonalen Kontrollstelle für Heilmittel (IKS). Von F. Wüst. 368 Seiten, Fr./DM 52.–. Verlag Herbert Lang & Cie AG, Bern 1969.

En six chapitres l'auteur fait un tour d'horizon très complet sur le contrôle des médicaments en Suisse. La première réglementation dans ce domaine date de 1866 déjà et elle est due à l'initiative du canton de Thurgovie. L'évolution du contrôle des médicaments au cours des ans est concrétisée finalement par l'adhésion de tous les cantons et de la Principauté de Lichtenstein à une convention intercantonale de droit public, révisée en 1954 et reconnue par le Conseil Fédéral. Cette convention est complétée par le règlement de l'OICM. Un chapitre entier est consacré au contrôle des médicaments, dont la responsabilité incombe aux autorités sanitaires cantonales. Le fonctionnement de l'OICM est présenté en détail en partant de la direction et en passant par l'administration, le laboratoire, les instituts reconnus, les collèges d'experts I et II (médicaments à usage humain et médicaments à usage vétérinaire), les experts permanents et non permanents, les commissions spéciales, la commission sur la prescription, la commission D pour la vente dans les drogueries. La délimitation des denrées alimentaires, des divers objets usuels, des médicaments, des fourrages et des produits cosmétiques est analysée et plusieurs pages sont consacrées à l'aliment médicamenteux pour animaux. La définition et la classification des médicaments sont présentées sous forme de tableaux en tenant compte de la Ph. H. Ed. VI.

Au 31 juillet 1968, l'OICM avait enregistré au total 16432 spécialités (Liste A 857, Liste B 4386, Liste C 3146, Liste D 3109, Liste E 459, spécialités vétérinaires Listes A à E 765, spécialités de comptoir 2500, appareils médicaux 526 et spécialités d'exportation 684). L'enregistrement, le régime de l'autorisation, le mode de vente, le vignettage, la réclame publique ou professionnelle, les emballages et textes de réclame sont présentés avec de nombreux exemples pratiques. On est renseigné aussi sur la nature des

moyens financiers dont disposa l'OICM. Le dernier chapitre a trait à la protection juridique et à la procédure en matière de recours. Pour terminer on trouve un résumé très pratique de l'ouvrage en 32 paragraphes et 17 annexes. Une liste très détaillée de tous les textes légaux, tant intercantonaux que cantonaux, et des lois sanitaires en vigueur figure en tête de l'ouvrage, mise à jour à la date du 31 août 1968.

Ce livre sera avant tout très utile à tous ceux qui s'intéressent de près ou de loin au problème des médicaments, qu'il s'agisse des autorités sanitaires cantonales ou fédérale, des organisations professionnelles des branches médicales, de l'industrie pharmaceutique ou des instituts universitaires de pharmacologie.

Ch. Dapples, Lausanne

Nomina Anatomica Veterinaria. Submitted by the International Committee on Veterinary Anatomical Nomenclature and adopted by the General Assembly of the World Association of Veterinary Anatomists Paris, 1967. Published Vienna 1968. Bestellungen an: Anatomisches Institut der Tierärztlichen Hochschule in Wien, Linke Bahngasse 11, A 1030 Wien, Österreich, S. XII, 146. Plastik, U.S. $ 5.–.

Im Jahre 1950 wurde in Oxford anläßlich des V. internationalen Anatomenkongresses eine Kommission (International Anatomical Nomenclature Committee) gewählt und beauftragt, die damals bestehenden Listen anatomischer Namen zu revidieren. Die von dieser Kommission vorgeschlagene Namenliste wurde am VI. Internationalen Anatomenkongreß 1955 in Paris angenommen. Obschon die neue Nomenklatur (Pariser Nomina Anatomica) einige Verbesserungen brachte und den großen Vorteil weltweiter Zustimmung hatte, waren die Tieranatomen nicht glücklich; denn die Pariser Nomina Anatomica sind einseitig auf die Verhältnisse am aufrechtstehenden menschlichen Körper abgestimmt und deshalb für die Tieranatomie nicht brauchbar. Die Tieranatomen bedauerten diese Tatsache um so mehr, als 1936 in Jena durch die Anatomische Gesellschaft eine Namenliste (Jenenser Nomina Anatomica) angenommen worden war, die sich in gleicher Weise für Mensch und vierfüßige Mammalia anwenden ließ. Die Weltvereinigung der Veterinäranatomen bestellte deshalb im Jahre 1957 das «International Committee on Veterinary Anatomical Nomenclature» mit Herrn J. Schreiber, Wien, als Präsidenten. Die Aufgabe, in möglichster Anlehnung an die Pariser Nomina Anatomica, aber doch unter Berücksichtigung der Verhältnisse bei den Haustieren, eine universell anwendbare anatomische Nomenklatur zu schaffen, wurde auf zwölf Subkommissionen verteilt.

Das Ergebnis liegt nun vor: Ein nomenklatorisches Erdbeben hat sich nicht ereignet, obschon manches mit dem Wunsche zur Verbesserung geändert, vieles neu geschaffen und hinzugefügt, etliches an Liebgewordenem auch der weltweiten Verständigung zuliebe geopfert worden ist. Der Mitteleuropäer möchte vielleicht eine kleine Träne weinen, wenn er – im Gedenken an die mühseligen altsprachlichen Lektionen seiner Jugendzeit – einige Ausdrücke als arg verschlimmbessert empfinden muß. Die durch Mehrheitsbeschlüsse geschaffene anatomische Namenliste hat aber den Vorteil weltweiter Anerkennung, und das ist ein echter Fortschritt. Selbstverständlich bleibt zu hoffen, daß nun jedermann, der in Wort oder Schrift tieranatomische Namen anwendet, sich streng an die offizielle Nomenklatur hält und in Zweifelsfällen die gedruckte Namenliste konsultiert.

W. Mosimann, Bern