

**Zeitschrift:** Schweizer Archiv für Tierheilkunde SAT : die Fachzeitschrift für Tierärztinnen und Tierärzte = Archives Suisses de Médecine Vétérinaire ASMV : la revue professionnelle des vétérinaires

**Herausgeber:** Gesellschaft Schweizer Tierärztinnen und Tierärzte

**Band:** 113 (1971)

**Heft:** 6

**Artikel:** Gebissentwicklung, Backenzahnabnutzung und Zahnalterschätzung beim Chinesischen Zwerghamster (*Cricetulus griseus*)

**Autor:** Habermehl, K.H.

**DOI:** <https://doi.org/10.5169/seals-590857>

### **Nutzungsbedingungen**

Die ETH-Bibliothek ist die Anbieterin der digitalisierten Zeitschriften. Sie besitzt keine Urheberrechte an den Zeitschriften und ist nicht verantwortlich für deren Inhalte. Die Rechte liegen in der Regel bei den Herausgebern beziehungsweise den externen Rechteinhabern. [Siehe Rechtliche Hinweise.](#)

### **Conditions d'utilisation**

L'ETH Library est le fournisseur des revues numérisées. Elle ne détient aucun droit d'auteur sur les revues et n'est pas responsable de leur contenu. En règle générale, les droits sont détenus par les éditeurs ou les détenteurs de droits externes. [Voir Informations légales.](#)

### **Terms of use**

The ETH Library is the provider of the digitised journals. It does not own any copyrights to the journals and is not responsible for their content. The rights usually lie with the publishers or the external rights holders. [See Legal notice.](#)

**Download PDF:** 30.01.2025

**ETH-Bibliothek Zürich, E-Periodica, <https://www.e-periodica.ch>**

## Gebißentwicklung, Backenzahnabnutzung und Zahnalterschätzung beim Chinesischen Zwerghamster (*Cricetulus griseus*)

von K.H. Habermehl

### Einleitung

Der Chinesische Zwerghamster (*Cricetulus griseus*, Milne-Edwards 1867) gehört zur Gruppe der paläarktischen Zwerghamster, von denen heute in Innerasien 5 Arten bekannt sind (Flint, 1966).

Seine Verwendung als Versuchstier für verschiedene Forschungsrichtungen und das bei ihm beobachtete Auftreten von Spontandiabetes haben ihn erneut in den Blickpunkt der medizinisch-experimentellen Forschung gerückt.

Obschon der Chinesische Zwerghamster seit etwa 50 Jahren als Versuchstier verwendet wird, ist über seine Anatomie nur wenig bekannt. Nachdem in einer ersten Mitteilung die postnatale Entwicklung dieses Versuchstieres abgehandelt wurde (Habermehl, 1970), soll im Rahmen weiterer, vom Zürcher Vet.-anat. Institut geplanter Arbeiten über die Anatomie des Zwerghamsters zunächst über dessen Gebißentwicklung und Backenzahnabnutzung berichtet werden.

### Material und Methode

Zur Untersuchung standen zahlreiche Köpfe frisch getöteter Tiere bekannten Alters zur Verfügung, die nach einer ersten Gebißkontrolle mazeriert und dann erneut untersucht wurden.

Wegen der Kleinheit der Zähne mußten die genaueren Untersuchungen mit einer binokularen Prismenlupe durchgeführt werden. Für die Längen- und Breitenmessungen der Backenzahnkronen wurden Schublehre und Lineal verwendet. Die Ermittlung der freien Nagezahnlänge erfolgte am Labialrand mit dem Fadenmaß. Die Längenmessung der aus ihren Alveolen herausgelösten und unterschiedlich stark gekrümmten Nagezähne geschah durch Feststellung ihres Bogensehnenmaßes.

Die der Arbeit beigefügten Abbildungen wurden in dankenswerter Weise von Herrn Graphiker A. Mahler mit einer Leica III f mit Spiegelkasten und Balgeneinstellgerät angefertigt. Als Objektiv wurde ein Leitz-Mikrosummar 80 mm 1:4, als Lichtquellen 2 Wild-Niedervoll-Mikroskopierlampen 6 V/30 W verwendet.

#### *Eigene Untersuchungen*

##### *Zahndurchbruch und Morphologie der Zähne*

Beim *neugeborenen* Chinesischen Zwerghamster sind bereits die Nagezähne, je 2 im Ober- und Unterkiefer, durchgebrochen. Es handelt sich um kleine, dünne, mit bloßem Auge kaum erkennbare Stiftchen von etwa 0,75 mm Länge, die jeweils durch einen Zwischenraum von etwa 0,5 mm getrennt sind (siehe später).

Backenzähne sind beim neugeborenen Zwerghamster noch nicht durchgebrochen. An der späteren Durchbruchstelle des vordersten Molaren (M1) sind der Kiefer und das Zahnfleisch verdickt, und zwar im Oberkiefer (OK) stärker als im Unterkiefer (UK).

Beim *3 Tage alten* Chinesenhamster sind die freien Abschnitte der Nagezähne schon etwas länger, aber nicht wesentlich stärker als beim Neugeborenen. Am mazerierten Schädel dieser Altersgruppe ist an der späteren Durchbruchstelle des M1 eine Spaltbildung im Alveolarbereich des Kiefers zu erkennen. Über den Anlagen des M2 und M3 ist der Knochen noch geschlossen.

Die freie Länge der Nagezähne beträgt bei *6 Tage alten* Junghamstern im Oberkiefer 0,75 bis 1,0 mm, im Unterkiefer 1,5 mm bei einer Dicke von etwa 0,25 mm.

Von den Backenzähnen ist im Oberkiefer noch nichts zu erkennen. Im Unterkiefer wölben die spitzen Schmelzhöcker der Zahnkronen von M1 und M2 das Zahnfleisch bereits vor. An mazerierten Schädeln ist der Alveolarteil des OK fast noch geschlossen, während der des UK schon weit klafft.

Beim *10 Tage alten* Zwerghamster zeigen die etwas länger gewordenen Nagezähne an ihrer Labialfläche eine leicht gelbliche Tönung.

Die vordersten Molaren (M1) sind in beiden Kiefern so weit durch das Zahnfleisch hindurchgetreten, daß die einzelnen Höcker ihrer Zahnkronen deutlich sichtbar sind. Die M2 sind noch von Zahnfleisch bedeckt, ihre Kronenhöckerspitzen durch die Zahnfleischabdeckung bereits erkennbar.

Bei *13 Tage alten* Jungtieren beträgt die freie Nagezähnlänge im OK 1,0, im UK 2,0 mm.

Die nun vollkommen hochgewachsenen M1 des OK bestehen aus 3 Zahneinheiten und besitzen auf ihrer Kaufläche 6 spitze Schmelzhöcker, die paarig angeordnet sind. Sie haben insgesamt 4 Wurzeln, und zwar bukkal eine große orale und eine kleine aborale, lingual 2 kleine Wurzeln. Die gerade mit ihrer Zahnkrone durchgebrochenen M2 des OK sind zweikomponentig und besitzen an ihrer Kaufläche 4 spitze Schmelzhöcker, die ebenfalls paarweise angeordnet sind. Von ihren 4 Wurzeln sind die beiden lingualen etwas stärker als die beiden bukkalen.

Die gleichfalls aus 3 Zahneinheiten zusammengesetzten M1 des Unterkiefers tragen auf ihren Kronen 5 Schmelzhöcker, nämlich einen kleinen oralen und je 2 größere auf der Kronenmitte und auf der aboralen Kaufläche. Die im Durchbruch begriffenen M2 des UK sind mit 4 gleich großen spitzen Schmelzhöckern, die paarweise hinter- bzw. nebeneinanderstehen, ausgestattet. M1 des UK besitzt 2 Wurzeln (eine orale runde und eine etwas kräftigere aborale von querovaler Form), M2 des UK ebenfalls 2 Wurzeln, die beide queroval geformt sind und von denen die hintere stärker ist als die vordere.

Die freie Länge der Nagezähne *16 Tage alter* Zwerghamster beträgt, an ihrer gelblichen Labialfläche vom Alveolarrand an gemessen, im Oberkiefer 1,5, im Unterkiefer 2,5 mm. Das Bogensehnenmaß ihrer Gesamtlänge kann für die Nagezähne des OK mit 4,5, für die des UK mit 9,0 mm angegeben werden. Die Spitzen der Nagezähne beider Kiefer liegen nun ohne Zwischenraum dicht beieinander.

Die M1 und M2 sind in beiden Kiefern vollständig durchgebrochen (Abb. 1a/2a).

*Bis zum 30. Lebensstag* zeigen die Nagezähne, von einer weiteren geringen Längen- und Dickenzunahme abgesehen, keine Besonderheiten.

Zu diesem Zeitpunkt sind in beiden Kiefern die spitzen Kronenhöcker der M3 durch das Zahnfleisch zu erkennen. Ihr Durchbruch findet *im Laufe des 2. Lebensmonates* statt. Ihre Zahnkronen besitzen jeweils 3 spitze Schmelzhöcker, und zwar 2 orale und einen aboralen. Die M3 haben im OK 3 Wurzeln (2 orale und eine kräftige aborale), im UK 2 Wurzeln (eine orale und eine aborale).

Die Labialfläche der Nagezähne *2 Monate alter* Chinesenhamster ist gelb gefärbt, im OK intensiver als im UK. Ihre Dicke beträgt nun 0,6 bis 0,7 mm, ihre extraalveoläre Länge im OK 4,0, im UK 6,5 mm bei einer Gesamtlänge (Bogensehnenmaß) von

6,5 mm im OK und 12,0 mm im UK. Damit haben die Nagezähne fast ihre definitive Länge erreicht, die zeitlebens beibehalten wird, sofern Abnutzung und Neuzuwachs annähernd gleich sind.

Alle Backenzähne sind zu diesem Zeitpunkt hochgewachsen, die Junghamster besitzen ihr vollständiges Gebiß. Die Backenzähne nehmen in oro-aboraler Richtung an

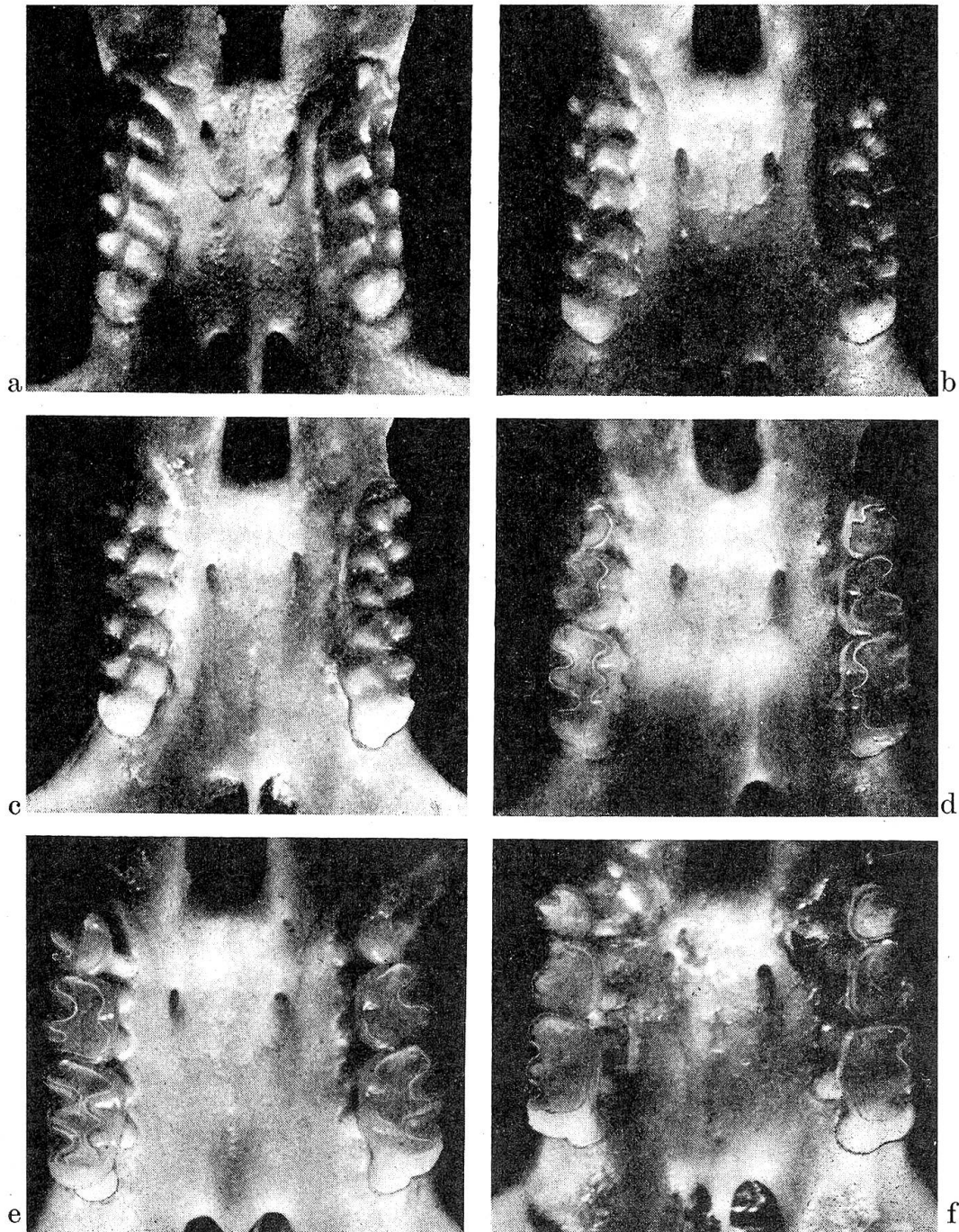


Abb. 1a-f Durchbruch und Abnutzung der Oberkiefermolaren beim Chinesischen Zwerg-

hamster. M = etwa 8:1

a 16 Tage alt

d 1 Jahr alt

b 3 Monate alt

e 2 Jahre alt

c 6 Monate alt

f 2 3/4 Jahre alt

Größe ab. Als Faustregel kann für die Backenzähne des Oberkiefers gelten, daß M 1 doppelt so groß wie M 2 und M 2 doppelt so groß wie M 3 ist (Abb. 1 b).

Die genauen Maße der noch nicht in Reibung getretenen Kronen der OK-Molaren betragen:

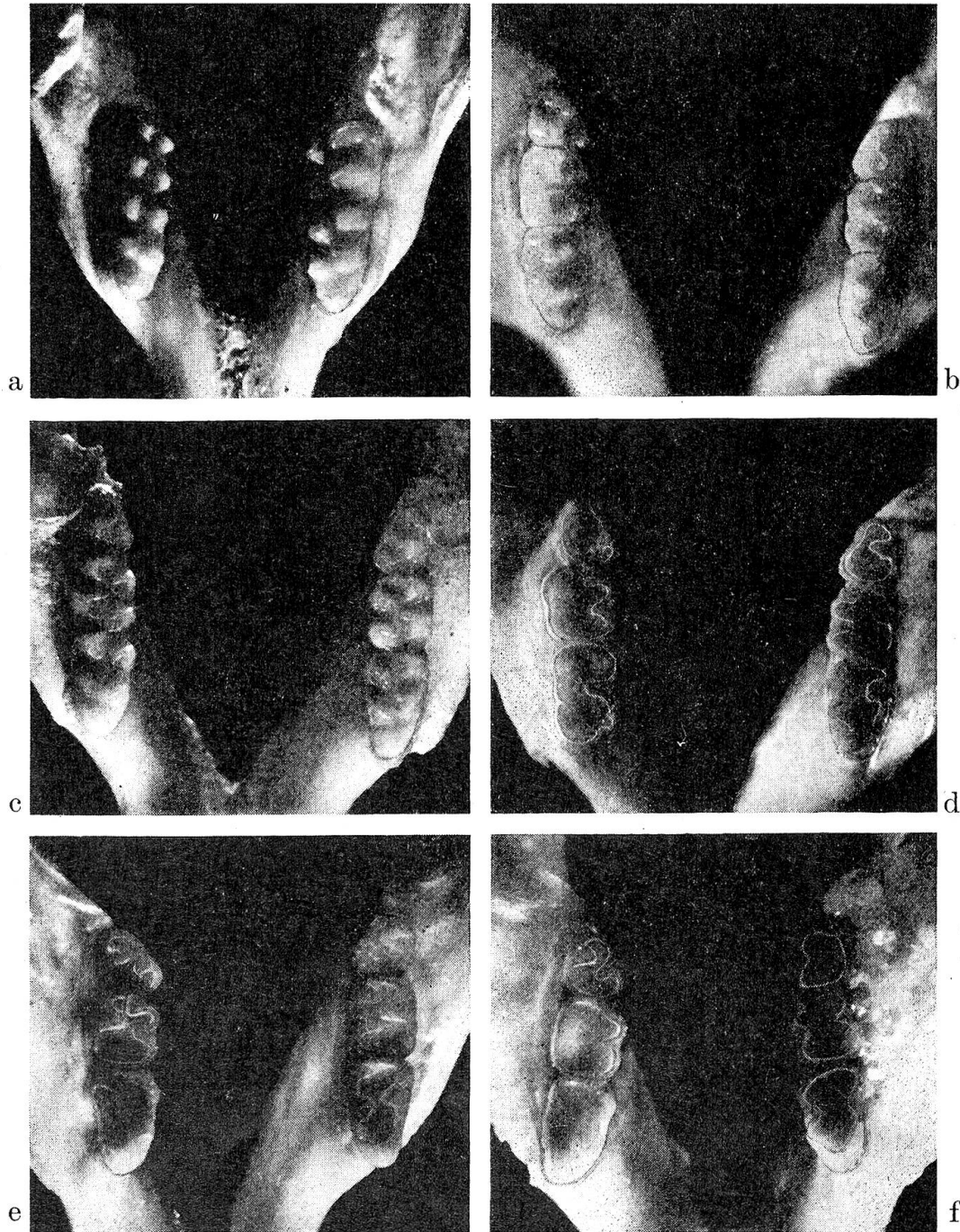


Abb. 2a-f Durchbruch und Abnutzung der Unterkiefermolaren beim Chinesischen Zwerghamster. M = etwa 8:1

a 16 Tage alt

b 3 Monate alt  
e 2 Jahre alt

c 6 Monate alt  
f 2 3/4 Jahre alt

	M 1	M 2	M 3
Länge:	2,0 mm	1,0 mm	0,75 mm
Breite:	1,0 mm	1,0 mm	0,75 mm

Auch an den Molaren des Unterkiefers nimmt die Zahngröße von vorn nach hinten ab. M 1 ist knapp doppelt so groß wie M 2, M 2 nicht auffällig größer als M 3 (Abb. 2b). Die genauen Kronenmaße der UK-Molaren sind:

	M 1	M 2	M 3
Länge:	1,5 mm	1,0 mm	0,75 mm
Breite:	0,8 mm	0,8 mm	0,75 mm

Die Gesamtlänge einer Oberkieferbackenzahnreihe beträgt demnach 3,75 mm, die einer Unterkieferbackenzahnreihe 3,25 mm. An mazerierten Schädeln dieser Altersgruppe sind die Wurzeln der Backenzähne nicht sichtbar, sondern stecken noch vollkommen in ihren Alveolen (Abb. 1b, 2b).

#### Zahnabnutzung

Die ersten Spuren der Backenzahnabnutzung können bereits bei 3 Monate alten Zwerghamstern festgestellt werden. Sie betreffen die Spitzen der Schmelzhöcker, die etwas abgekaut sind.

Bei 6 Monate alten Chinesenhamstern sind die Labialflächen der Nagezähne sehr deutlich gelb gefärbt, an der Basis der Oberkiefernagezähne sogar gelbrötlich. Die Länge und Dicke der Nagezähne sind gegenüber denen 3 Monate alter Tiere nur unwesentlich verändert, ihre Bogensehnenlänge am isolierten Zahn beträgt im OK 7,0, im UK 12,5 mm. An den Molaren des OK können die lingualen Schmelzhöcker abgerundet sein, die bukkalen spitzstumpf aussehen (Abb. 1c). Im UK sind die bukkalen Schmelzhöcker abgerundet, die lingualen spitzstumpf (Abb. 2c). Einige Tiere dieser Altersgruppe zeigen jedoch schwächere oder auch stärkere Grade der Abnutzung an ihren Backenzähnen.

Bei 1jährigen Zwerghamstern lassen die Nagezähne nichts Besonderes erkennen, sofern eine normale Abnutzung gewährleistet ist. Die Veränderungen an den Backenzähnen hingegen nehmen deutlich zu. Im Oberkiefer sind die lingualen Schmelzhöcker weitgehend, die bukkalen stark abgenutzt, aber noch erkennbar (Abb. 1d). Im Unterkiefer sind die bukkalen Höcker fast vollständig verschwunden, die lingualen als abgerundete schwache Erhabenheiten gerade noch erkennbar (Abb. 2d).

An den Schädeln 1½jähriger Tiere ist die Labialfläche der Oberkiefernagezähne gelbrötlich, die der Unterkiefernagezähne kräftig gelb gefärbt. Ihre extraalveoläre Länge beträgt im OK 5,0, im UK 7,0 mm, während das Bogensehnenmaß des ganzen Zahnes mit 7,0 mm im OK und mit 13,0 mm im UK nur wenig gegenüber den Maßen bei 6 Monate alten Tieren verändert ist.

In den meisten der untersuchten Fälle sind die Schmelzhöcker der Molaren, die beim frisch durchgebrochenen Zahn deutlich isoliert sind, so weit abgenutzt, daß ihre basalen Abschnitte in Form eines kontinuierlichen, zickzackförmigen Schmelzbandes die Kaufläche durchziehen. Hierbei ist die Reibfläche der Unterkiefermolaren stärker abgenutzt als die der Oberkiefermolaren und läßt zum Teil schon zentrale Exkavationen erkennen. Doch gibt es auch in dieser Altersgruppe Tiere, bei denen die Schmelzhöcker zwar stark abgenutzt, ihre Basen aber noch isoliert erkennbar sind.

2jährige Chinesenhamster zeigen bei normaler Zahnstellung keine Besonderheiten an den Nagezähnen, was auch für noch ältere Tiere gilt. Die Abreibungserscheinungen an den Backenzähnen beider Kiefer sind weiter fortgeschritten. So zeigt die Kaufläche der Oberkiefermolaren allgemein eine schmalflächige Aushöhlung im Zentrum. An der Kauflächenperipherie sind noch Reste der Schmelzfältelung als feine Randzacken sichtbar, während solche am lingualen Kauflächenrand fehlen (Abb. 1e). Auch hier

lassen die Molaren des Unterkiefers eine stärkere Aushöhlung erkennen, wobei vorwiegend die bukkalen Hälften der Reibeflächen betroffen sind (Abb. 2e).

Beim 2½-jährigen Zwerghamster können an den Molaren eine immer stärkere zentrale Aushöhlung, zunehmender gelbbraunlicher Belag an den Seitenrändern der Zahnkronen und Zahnausfall beobachtet werden. An Schädeln dieser Altersgruppe treten die Wurzeln bereits deutlich hervor, was durch das Herausschieben der Zähne aus ihren Alveolen bei gleichzeitiger Resorption der Alveolarränder bedingt ist (Abb. 1f, 2f). Die normale Lebenserwartung des Chinesischen Zwerghamsters kann mit 2½ bis 3½ Jahren angegeben werden.

Bei einem nachweislich mit 3½ Jahren gestorbenen Zwerghamster zeigten die Nagezähne keine Besonderheiten.

Von den Oberkiefermolaren waren die beiden M3 ausgefallen, die beiden M1 im mittleren und aboralen Drittel stark abgenutzt und tief ausgehöhlt. Am linken M2 des OK war das bukkale Drittel der Zahnkrone vollkommen abgeschliffen, am rechten M2 waren an dieser Stelle bräunliche Auflagerungen vorhanden.

Im Unterkiefer war der linke M3 ausgefallen, der rechte zeigte eine sehr starke zentrale Aushöhlung. Die beiden M1 besaßen eine glatte ausgehöhlte Kaufläche, ihr orales Kronendrittel war durch die Abnutzung deutlich verschmälert. Beide M2 waren stark ausgehöhlt, ihre Kauflächenränder jedoch noch mit leichten Schmelzfältelungen versehen. Auffällig waren an diesem Gebiß die starke Bukkalkippung der Oberkiefer- und eine entsprechende Lingualverkantung der Unterkieferbackenzähne.

Bei diabetischen Hamstern geht die Zahnabnutzung rascher vor sich, so daß 1 bis 1½ Jahre alte Tiere schon vollständig ausgehöhlte Kauflächen an den Backenzähnen besitzen können.

Nagezahnanomalien, wie sie von anderen Nagern und den Lagomorphae bekannt sind, kommen auch beim Chinesischen Zwerghamster vor. Als Ursache dafür können auch hier Zahnstellungsanomalien oder Abbruch des einen oder beider Nagezähne des UK in Betracht kommen.

### Diskussion der Befunde

Der Chinesische Zwerghamster gehört zur Ordnung der Rodentia und besitzt daher Nagezähne, die nur an der Vorderseite mit Schmelz überzogen sind (van der Brink, 1956).

Nach Weber (1904) «haben die Hamster Wurzelzähne mit Höckern, die in den Oberkiefermolaren in 2 Längsreihen angeordnet sind, von denen oben die äußeren, unten die inneren die höchsten sind, durch Abnutzung scheinen sie durch Querleisten verbunden. Der Form nach stimmt M3 mit M2 überein.»

Diese Angaben können für *Cricetulus griseus* zum Teil bestätigt und in wesentlichen Punkten ergänzt werden.

*Der Chinesische Zwerghamster hat ein isognathes, heterodontes, monophodontes, bunoplicodontes Gebiß.* Er besitzt im Ober- und Unterkiefer je 2 Nagezähne (J1) und je 3 Backenzähne (M1, M2 und M3), also insgesamt 16 Zähne. Seine Zahnformel lautet daher 1003 . Eckzähne (C) und Prämolaren

1003

(P) kommen bei ihm nicht mehr zur Ausbildung. Die Nagezähne und die Backenzähne brechen als bleibende Zähne durch, so daß kein Zahnwechsel mehr stattfindet. Seine mehrwurzeligen, brachydonten Backenzähne sind

an ihrer schmelzfaltigen Krone zusätzlich mit spitzen Schmelzhöckern ausgestattet.

Da die Aufnahme festen Futters und somit die Nage­tätigkeit bei *Cricetulus griseus* erst am 15. oder 16. Tag post partum beginnt, muß dem sehr frühen Vorhandensein der Nagezähne (s. vorn) eine bestimmte Bedeutung zukommen. Vermutlich dienen die bei der Geburt bereits vorhandenen und auf Distanz gestellten Nagezähne, von denen die des UK noch gespreizt werden können, zum Fixieren der bei Beginn des Saugens noch sehr kleinen Zitzen des Muttertieres. Von oral betrachtet, erkennt man nämlich, daß die vier etwas schräg gestellten Nagezähne bei zentraler Okklusion der Kiefer insgesamt eine rhombenförmige Öffnung bilden, die die mütterliche Zitze aufnehmen und während des Saugens fixieren kann. Die oben erwähnte, zusätzlich mögliche Spreizung der UK-Nagezähne erfolgt indirekt durch den *M. transversus mandibulae*, einen abgeplatteten, etwa 2,5 mm breiten Muskel, der etwas aboral des Angulus mentalis quer und ventral von der Lateralfläche des einen zu der des anderen Unterkieferknochens verläuft. Er ist beim gerade geborenen Jungtier schon als sehr dünne Platte vorhanden, seine funktionell wichtige Querstreifung im histologischen Nativpräparat bereits erkennbar. Bei seiner Kontraktion nähert er die beiden Unterkieferknochen hinter dem Angulus mentalis einander, wodurch ihr oraler Abschnitt und damit die beiden Nagezähne voneinander entfernt werden können. Dieser Muskel soll nach Greene (1955) bei allen Nagern vorkommen, deren Unterkieferäste eine bewegliche Gelenkverbindung besitzen.

Für ein eventuell mögliches Festhalten der mütterlichen Zitzen durch die Unterkiefernagezähne spricht die interessante Beobachtung, daß beim Hochheben des säugenden Muttertieres alle Jungen fest an den Zitzen hängen und erst nach einer gewissen Zeitspanne abzufallen beginnen.

Auch an ein rhythmisches, den Melkvorgang imitierendes Zusammen­drücken der Zitzen durch die beiden Unterkiefernagezähne während des Saugaktes könnte gedacht werden.

Funktionell lassen sich gewisse Parallelen zum neugeborenen Ferkel ziehen, bei dem ähnliche Saughilfen durch die bei der Geburt bereits vorhandenen Milchecksneide- und Milhhakenzähne beobachtet wurden (Habermehl, 1952).

Mit dem Beginn der Aufnahme fester Nahrung (16. Tag post partum) sind beim Chinesischen Zwerghamster lediglich die M 1 und M 2 in beiden Kiefern ausgebildet. Der Durchbruch des hintersten Molaren (M 3) erfolgt im Alter von 2 Monaten, so daß erst zu diesem Zeitpunkt das vollständige Gebiß vorhanden ist. Die meist paarweise angeordneten Kronenhöcker sind in der Regel etwas gegeneinander versetzt.

Der freie Teil der Nagezähne ist dicker als ihr in den Alveolen steckender Abschnitt. Die kräftigen, aber kürzeren und stärker gebogenen Nagezähne des OK sind gut zur Hälfte, die etwas schwächeren, längeren und mehr flach-



bogigen Nagezähne des Unterkiefers zu zwei Drittel in ihren Alveolen verborgen.

Dem Sehnenbogenmaß der Oberkiefernagezähne von 7,0 mm entspricht eine Gesamtlänge entlang ihrer großen Krümmung von etwa 12,5 mm, dem Sehnenbogenmaß der Unterkiefernagezähne von 13,0 mm eine Gesamtlänge entlang ihrer großen Krümmung von etwa 18,5 mm.

Über die Stellung der Backenzähne kann allgemein noch folgendes festgestellt werden: Die Molaren des OK sind etwas bukkal gekippt, so daß ihre Kauflächen ventrolateral gekehrt sind. An den Molaren des UK liegt genau das entgegengesetzte Verhalten vor; sie sind etwas lingual gekippt, ihre Kaufläche daher dorsomedial gerichtet (Abb. 1 a-f/2 a-f). Durch diese besondere Zahnstellung werden im OK zuerst die lingualen, im UK zuerst die bukkalen Schmelzhöcker abgerieben. Alle Backenzähne einer Kieferhälfte stehen in einer Geraden, die beiden Zahnreihen eines Kiefers verlaufen jeweils parallel oder können aboral leicht konvergieren.

Die Abnutzungserscheinungen an den Backenzähnen weisen eine gewisse Regelmäßigkeit auf, die mit der jeweiligen Nutzungsdauer der Zähne in Zusammenhang steht. So werden zunächst die spitzen Schmelzhöcker an- und abgerieben. Sobald die Basis der Höcker in den Abkautungsprozeß einbezogen wird, erkennt man, daß sie durch Schmelzfalten miteinander verbunden sind. Diese Schmelzfalten verleihen der Kaufläche nach Abnutzung der Schmelzhöcker weiterhin eine griffige und funktionstüchtige Beschaffenheit.

Mit zunehmendem Alter kommt es dann nach Verschwinden der Schmelzfalten zunächst zur Ausbildung einer glatten Kaufläche mit anschließender Aushöhlung, die vom Zentrum zur Peripherie hin fortschreitet. Eine Bevorzugung bestimmter Zähne für den Kautvorgang ist nicht zu erkennen, so daß alle Backenzähne mehr oder weniger gleichzeitig von den einzelnen Abnutzungsphasen erfaßt werden (siehe vorn).

Anhand der Kenntnis des Zahndurchbruches und der Backenzahnabnutzung läßt sich beim Chinesischen Zwerghamster eine Altersschätzung durchführen. Jedoch ist ein gewisser Unsicherheitsfaktor einzubeziehen, der aus der rascheren Abnutzung der Backenzähne bei diabetischen Hamstern und aus individuellen Ursachen (Härte des Zahnmaterials, Art des Futters) resultiert.

### Zusammenfassung

Es wird über die postnatale Gebißentwicklung und die Backenzahnabnutzung beim Chinesischen Zwerghamster (*Cricetulus griseus*) berichtet. Die beim neugeborenen Zwerghamster bereits vorhandenen Nagezähne stellen vermutlich funktionelle Hilfseinrichtungen für den Saugvorgang dar.

Hinweise auf die Möglichkeit einer Altersschätzung anhand des Zahndurchbruches und der Abnutzungserscheinungen an den Backenzähnen werden gegeben. Beim diabetischen Zwerghamster erfolgt die Zahnabnutzung rascher als beim nicht diabetischen Hamster.

### Résumé

L'auteur rapporte sur le développement post-natal de la mâchoire et de l'usure des molaires chez le hamster chinois nain (*Cricetulus griseus*). Les dents de ce rongeur nain qui existent déjà au moment de la naissance représentent probablement une disposition fonctionnelle accessoire pour la tétée.

La percée des dents et l'usure des molaires semblent donner des indications pour l'estimation de l'âge. L'usure dentaire est plus rapide chez le hamster nain diabétique que chez le hamster non diabétique.

### Riassunto

Si dà una relazione sulla formazione dei denti dopo la nascita e sulla abrasione dei molari nel criceto nano cinese (*Cricetulus griseus*). Gli incisivi, che nel criceto nano sono già presenti alla nascita, sono probabilmente elementi che facilitano la suzione.

Indicazioni sulla determinazione dell'età in base alla crescita dei denti ed alla abrasione dei molari sono date. Nel criceto nano diabetico la abrasione dei denti si svolge più rapidamente che nei soggetti non diabetici.

### Summary

An account is given of the post-natal development of the teeth and the wearing down of the molars in the Chinese dwarf hamster (*Cricetulus griseus*). As the incisors are already present in the newly-born dwarf hamster, they are presumably functional arrangements for aiding the sucking process.

Indications are given on the possibility of estimating the age of the animals according to how far the teeth have come through and how much wear can be seen on the molars. In the diabetic dwarf hamster the teeth are more quickly worn down than in the non-diabetic animal.

### Literaturverzeichnis

- [1] van den Brink F.H.: Die Säugetiere Europas. Verlag Paul Parey, Berlin u. Hamburg 1954. – [2] Flint W.E.: Die Zwerghamster der paläarktischen Fauna. Neue Brehmbücherei, Verlag A. Ziemser, Wittenberg 1966. – [3] Greene E.Ch.: Anatomy of the rat. Hafner Publishing Co., New York 1955. – [4] Habermehl K.H.: Über besondere Randpapillen an der Zunge neugeborener Säugetiere. *Z. Anat. Entw. gesch.* 116, 355–372 (1952). – [5] Habermehl K.H.: Die postnatale Entwicklung von *Cricetulus griseus*. *Schweiz. Arch. Tierhkd.* 112, 240–247 (1970). – [6] Weber M.: Die Säugetiere. Verlag Gustav Fischer, Jena 1927.

### Volare Suprakarpalexostosen beim Vollblutpferd. Von C.W. Raker und L.H. Evans. Wien. tierärztl. Mschr. 58, 4, 153 (1971).

Die Verfasser beschreiben drei Fälle, alle 2- bis 3jährige Vollblüter, mit mittel- bis hochgradiger Lahmheit nach Training oder Rennen. Es bestand auffallend vermehrte Füllung der Karpalbeugesehnnenscheide mit starkem Schmerz beim Abbiegen, das auch die Lahmheit vermehrte. Röntgenaufnahmen zeigten bei allen drei Pferden eine Exostose am Radius, handbreit oberhalb dem Erbsenbein. Eines der Pferde litt zudem an starker Verdickung der Interosseusschenkel und Fraktur der Spitzen der Gleichbeine; die Prognose wurde als ungünstig befunden und das Pferd geschlachtet. Die beiden anderen Pferde wurden operiert, das eine mit Zugang von lateral, das andere von medial. Die Exostose war am oberen Rand der Sehnnenscheide palpabel und reichte unter den Ansatz des tiefen Zehenbeugers hinein. Die Exostose wurde mit einem Osteotom abgetragen, die Sehnnenscheide mit dünnem Chrom-Catgut und der Rest in üblicher Art verschlossen. Nach Druckverband wurden am 7. Tage die Hautnähte entfernt und anschließend das Pferd während 6 Monaten ruhiggestellt. Beide Pferde wurden wieder rennfähig, eine Rezidive der Exostose entstand nicht.

A. Leuthold, Bern