

Zeitschrift: Schweizer Archiv für Tierheilkunde SAT : die Fachzeitschrift für Tierärztinnen und Tierärzte = Archives Suisses de Médecine Vétérinaire ASMV : la revue professionnelle des vétérinaires

Herausgeber: Gesellschaft Schweizer Tierärztinnen und Tierärzte

Band: 113 (1971)

Heft: 9

Artikel: Zur Involution des Gems-, Hirsch- und Rehgesäuges

Autor: Krähenmann, A.

DOI: <https://doi.org/10.5169/seals-592640>

Nutzungsbedingungen

Die ETH-Bibliothek ist die Anbieterin der digitalisierten Zeitschriften. Sie besitzt keine Urheberrechte an den Zeitschriften und ist nicht verantwortlich für deren Inhalte. Die Rechte liegen in der Regel bei den Herausgebern beziehungsweise den externen Rechteinhabern. [Siehe Rechtliche Hinweise.](#)

Conditions d'utilisation

L'ETH Library est le fournisseur des revues numérisées. Elle ne détient aucun droit d'auteur sur les revues et n'est pas responsable de leur contenu. En règle générale, les droits sont détenus par les éditeurs ou les détenteurs de droits externes. [Voir Informations légales.](#)

Terms of use

The ETH Library is the provider of the digitised journals. It does not own any copyrights to the journals and is not responsible for their content. The rights usually lie with the publishers or the external rights holders. [See Legal notice.](#)

Download PDF: 30.01.2025

ETH-Bibliothek Zürich, E-Periodica, <https://www.e-periodica.ch>

Zur Involution des Gems-, Hirsch- und Rehgesäuges¹

von A. Krähenmann

1. Einleitung

Zahlreiche Veröffentlichungen handeln von der ontogenetischen Entwicklung der Milchdrüse verschiedener Tierarten und ihrer Morphologie während der ersten Laktationsphase. Nur wenige Arbeiten befassen sich demgegenüber mit den Rückbildungsvorgängen. Außer den Untersuchungen, die an Gesäugen von Laboratoriumstieren vorgenommen wurden, beschäftigten sich einzelne Autoren mit der Involution der Rindermilchdrüse, vor allem Lenfers (1907), Mosimann (1949), Ziegler und Mosimann (1960) sowie indirekt auch Eich (1930) und Ras'hodowa (1930). Turner und Reineke (1936) studierten die Rückbildung bei der Ziege.

Prof. Höfliger (1969) hatte sich bis zu seinem Rücktritt als Prosektor dieses Instituts in zahlreichen Begutachtungen mit den Involutionvorgängen in Gesäugen wildlebender Wiederkäuer befaßt. Seine persönlichen Mitteilungen gaben den Anstoß zur vorliegenden Arbeit, die auf Untersuchungen an Gems-, Hirsch- und Rehgesäugen beruht, welche im Zusammenhang mit Jagdvergehen überwiesen worden waren.

2. Material und Technik

Die nachfolgend beschriebenen Befunde beziehen sich auf ein Untersuchungsgut von 527 Gems-, Hirsch- und Rehgesäugen oder -gesäugeteilen, die anlässlich ihrer Konfiskation durch die Jagdaufsichtsbehörden als laktierend erachtet worden waren. Darin eingeschlossen sind die von Prof. Höfliger² verfaßten Gutachten der Jahre 1936–1968 und die dazugehörigen histologischen Präparate (vgl. Tab. 1).

Die Organe stammten aus folgenden Kantonen: Graubünden 499, Schwyz 15, Glarus 7, Uri 2, Appenzell I.-Rh., Obwalden, Luzern und Baselland je 1. Der überwiegende Teil der Gesäuge wurde während der Jagdzeit überwiesen, im Falle des Kantons Graubünden gewöhnlich in der Zeit vom 9. bis 26. September.

Die Ermittlung des Funktionszustandes erfolgte anhand des makro- und mikroskopischen Befundes. Die makroskopische Untersuchung umfaßte die Feststellung der besonderen Merkmale jedes einzelnen Gesäuges, wie a) Angeborene oder erworbene, traumatisch bedingte Anomalien; b) Art der Behaarung der Zitzen und ihrer Umge-

¹ Herrn Prof. Dr. h.c. E. Seiferle mit den herzlichsten Wünschen zum 70. Geburtstag gewidmet.

² Herrn Prof. Dr. H. Höfliger danke ich herzlich für die bereitwillige Überlassung seiner Unterlagen und für die zahlreichen wertvollen Hinweise bei der Bearbeitung dieses Themas.

bung; e) Gewicht; d) Konsistenz der Drüsenkörper; e) Struktur der Schnittflächen und f) Beschaffenheit des Sekretes.

Die für die Beurteilung entscheidende histologische Untersuchung erfolgte an Formalin-fixierten Gefrierschnitten. Die Proben wurden den vier Drüsenkomplexen entnommen: je ein basales Gewebstück aus einem Vorder- und dem gegenüberliegenden Hinterviertel sowie je ein weiteres aus den mehr distal gelegenen, zisternennahen Organbezirken der beiden anderen Viertel.

Tab. 1 Übersicht über die untersuchten Gesäuge und die Untersuchungsergebnisse der Jahre 1936–1970. Funktionsstadium 1 und 2 sowie 4 und 5 sind zusammengefaßt.

| TIERART | Untersuchte Gesäuge, bzw. Gesäugeteile | Untersuchungsergebnis | | | nicht beurteilbar *) |
|---------|--|-----------------------|---|---------------------------------------|----------------------|
| | | säugend | nicht mehr regelmässig säugend, bzw. teilweise rückgebildet | nicht mehr säugend, bzw. rückgebildet | |
| GEMSE | 194 | 117 (61,0%) | 16 (8,3%) | 59 (30,7%) | 2 |
| HIRSCH | 322 | 252 (79,0%) | 18 (5,6%) | 49 (15,4%) | 3 |
| REH | 11 | 2 (18,2%) | 1 (9,1%) | 8 (72,7%) | — |
| total: | 527 | | | | 5 |

*) zu wenig Drüsengewebe [3], path. Veränderungen [1], Autolyse [1]

In den meisten Fällen ließen sich mit hinreichender Sicherheit bis zu fünf Funktionsstadien mit folgenden Charakteristika unterscheiden:

- Stadium 1: Evtl. beginnende Involution in 1 Viertel (Organ laktierend);
- Stadium 2: Beginnende Involution in 2–4 Vierteln (Laktation eingeschränkt);
- Stadium 3: Übergangsstadium (Laktation hochgradig eingeschränkt);
- Stadium 4: Fortgeschrittene Involution (Laktation aufgehoben);
- Stadium 5: Galtstadium (Organ trockenstehend).

Zur Beurteilung der einzelnen Schnittserien dienten die Übersichtsfärbung mit Hämatoxylin-Eosin, die Bindegewebsfärbung nach van Gieson und die Fettfärbung mit Sudan III.

3. Eigene Befunde

A. Makroskopische Untersuchung

a) Von den bisher untersuchten 322 Hirschgesäugen wiesen deren 5 *kon-genitale Anomalien* auf in Form von Aplasie bzw. Hypoplasie des linken Vorder- oder Hinterviertels. In einem Fall war die ganze rechte Euterhälfte hypoplastisch. An den Gemse- und Rehgesäugen ließen sich keine angeborenen Fehlentwicklungen feststellen.

b) Die Zitzen der Gemse sind unabhängig vom Funktionszustand des Gesäuges der ganzen Länge nach mit distal gerichteten Härchen besetzt, während diejenigen des Rotwildes und des Rehs lediglich proximal und nur sehr spärlich kurze, äußerst feine Haare aufweisen.

Bei der Hirschkuh grenzt ein medianer, deutlich behaarter Hautstreifen das linke und rechte Zitzenpaar gegeneinander ab, der bei säugenden Tieren zwischen den Hinterzitzen jedoch nur spärlich oder gar nicht behaart ist, so daß deren Höfe ineinander übergehen.

c) Zur *Gewichtsbestimmung* werden alle nicht unmittelbar zum Gesäuge gehörenden Anteile entfernt, wie überschüssige Haut und Subkutis sowie dem Organ nicht direkt anhaftendes Fettgewebe.

Die Gewichte (in g) der fünf verschiedenen Funktionsstadien lassen sich für die drei untersuchten Tierarten tabellarisch zusammenstellen:

Tab. 2 N = Anzahl der Gewichtsbestimmungen, x_1 = Gewicht des kleinsten Gesäuges, x_N = Gewicht des größten Gesäuges, \bar{x} = Durchschnittsgewicht (Mittelwert), s_x = Standardabweichung des Einzelwertes, Δ = Unterschied der \bar{x} (vgl. Diagramme 1 und 2).¹

| | Stadium | N | x_1-x_N | \bar{x} | s_x | Δ |
|--------|---------|-----|-----------|-----------|-------|-------------------------|
| Gemse | 1 | 45 | 190- 450 | 300 | 63 | 34 47 16 66 |
| | 2 | 58 | 180- 410 | 265 | 55 | |
| | 3 | 16 | 130- 350 | 218 | 63 | |
| | 4 | 24 | 110- 430 | 235 | 91 | |
| | 5 | 11 | 60- 380 | 168 | 109 | |
| Hirsch | 1 | 157 | 550-2150 | 1041 | 245 | 221 194 24 276 |
| | 2 | 64 | 480-1150 | 820 | 143 | |
| | 3 | 13 | 380-1340 | 690 | 145 | |
| | 4 | 20 | 360-1065 | 650 | 208 | |
| | 5 | 14 | 160- 680 | 374 | 167 | |
| Reh | 1 | - | - | - | - | - |
| | 2 | 1 | 150 | - | - | |
| | 3 | 1 | 135 | - | - | |
| | 4 | 2 | 120- 125 | - | - | |
| | 5 | 2 | 65- 140 | - | - | |

Die Unterschiede der Durchschnittsgewichte zwischen den aufeinanderfolgenden Funktionsstadien sind statistisch signifikant, ausgenommen diejenigen zwischen den Stadien 3 und 4. Dieser Umstand läßt erkennen, daß die Unterscheidung dieser beiden Stadien lediglich histologisch mit hinreichender Sicherheit möglich ist. Das Gewicht wie auch alle übrigen makroskopischen Merkmale liefern somit nur mehr oder weniger zuverlässige Hinweise.

¹ Herrn E. Eggenberger, dipl. ing. agr. ETH, verdanke ich die statistische Auswertung der Gewichtsbestimmungen.

Diagramm 1 Gewichte der untersuchten 194 Gemsgesäuge

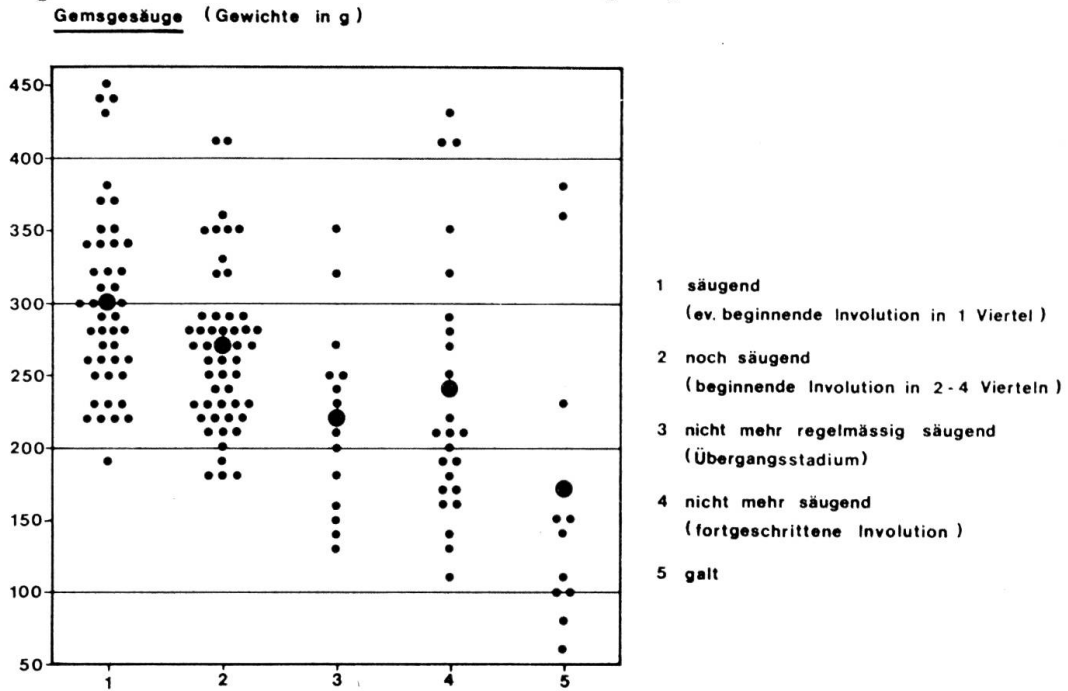
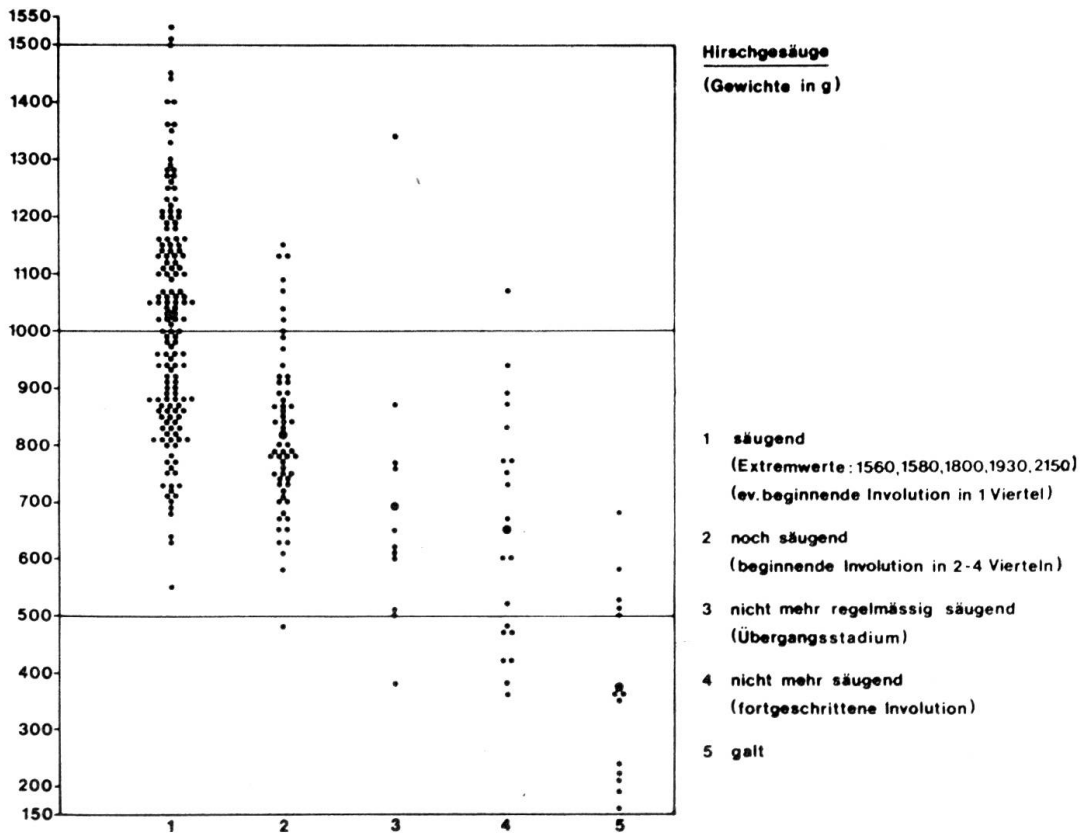


Diagramm 2 Gewichte der untersuchten 322 Hirschgesäuge



d) Die *Konsistenz* der Drüsenkörper hängt weitgehend vom Funktionszustand des Gesäuges ab. Durchwegs federnd-elastische Drüsenkörper deuten auf ein laktierendes Organ. Eine eher fleischig-derbe Beschaffenheit einzelner Viertel oder des ganzen Gesäuges legt demgegenüber bindegewebige Rückbildungsvorgänge nahe mit entsprechender Einschränkung des Sekretionsvermögens.

e) Zur Beurteilung der *inneren Drüsenstruktur* wird jede Organhälfte von basal her unter Eröffnung des Drüsenteils der Zisternen der Länge nach aufgeschnitten.

Die Lappchenzeichnung (Lobulierung) der Schnittflächen vermittelt einen weiteren Hinweis auf den Funktionszustand des Gesäuges. Bei säugenden Gemsgeißen tritt die Lappchenstruktur in Form einer feinen Felderung deutlich in Erscheinung; die einzelnen Lobuli heben sich aber in den meisten Fällen nicht oder nur unwesentlich vom interlobulären Bindegewebe ab. Bei den nicht mehr voll leistungsfähigen Gesäugen sind die Verhältnisse ähnlich: Die Lobulierung ist jedoch eher noch etwas auffälliger. Im Übergangsstadium erscheint die Felderung noch deutlicher. In den Fällen, in denen das interlobuläre Bindegewebe an verschiedenen Stellen bereits verdickt ist, erweist sich die Struktur als ziemlich grob. Bei den nicht mehr säugenden Geißen ist die Lobulierung besonders markant und tritt in der Regel plastisch hervor, indem die einzelnen Drüsenlappchen als Folge der bindegewebigen Einengung vorquellen.

Bei Hirschgesäugen der Funktionsstadien 1 und 2 sind die Lobuli anhand der Felderung ziemlich gut bis sehr gut erkennbar, heben sich jedoch nur selten vom umgebenden Bindegewebe ab. Bei den nicht mehr säugenden Tieren ist die Lappchenzeichnung auffallend deutlich und vielfach plastisch profiliert.

Bei den nicht mehr säugenden Rehgeißen tritt die Lobulierung ebenfalls deutlich in Erscheinung.

f) Die Beschaffenheit des in den Zisternen und größeren Milchgängen vorhandenen und gegebenenfalls von den Schnittflächen spontan abfließenden Sekretes wird anhand seiner *Farbe*, *Liquidität* und *Menge* beurteilt.

Gegen Ende der Säugezeit nimmt das Sekret zusehends rahmartige Beschaffenheit an und wird spärlicher, bleibt aber anfänglich noch weiß und nimmt gewöhnlich erst im Übergangsstadium eine gräuliche bis gelegentlich gelbliche Tönung an. Je nach dem Grad der Rückbildungsvorgänge in den einzelnen Vierteln kann das Sekret bei den nicht mehr regelmäßig säugenden Tieren entsprechend unterschiedliche Beschaffenheit aufweisen.

In Gesäugen, die auf Grund des histologischen Befundes nicht oder kaum mehr laktieren, ist das eher spärliche Sekret gewöhnlich rahmartig bis dickflüssig und nimmt besonders bei Gemsen einen gräulichen Farbton an. Kolostrum-ähnliche Milch deutet auf das beginnende Galtstadium. Ausnahmsweise lassen sich aber selbst in diesem Funktionsstadium noch mäßige

Sekretmengen auspressen. Das Vorhandensein von Gerinnseln ist auf eine gärungsbedingte intravitale oder postmortale Ansäuerung des in den Zisternen und Milchgängen vorhandenen Sekretes zurückzuführen. Möglicherweise wird die zur Gerinnung benötigte Protease von den im Endstadium der Laktation gelegentlich recht zahlreich auftretenden Leukozyten gebildet.

Die Menge des vorhandenen Sekretes ist für sich allein noch nicht signifikant. Selbst in einem laktierenden Gesäuge ist nur wenig Milch vorhanden, wenn das Muttertier bis unmittelbar vor dem Abschluß noch gesäugt oder wenn der Erleger das Organ ausgemolken hatte, um die Jagdaufsicht zu täuschen.

B. Lichtmikroskopische Untersuchung

Für die Beurteilung des Funktionsstadiums eines Gesäuges ist der am Alveolarepithel und Organgerüst erhobene histologische Befund maßgebend. Bei uneingeschränkt laktierenden oder trockenstehenden Organen bereitet die Deutung desselben keine Schwierigkeiten. Anders verhält es sich mit den Rückbildungsstadien 3 und 4. Vor allem die Erkennung des Übergangsstadiums ist häufig erst nach eingehender Untersuchung möglich.

Involution im Anschluß an Milchstauung

Bei unvermitteltem Ausbleiben des Milchentzuges nach Verlust des Jungtieres betrifft die Rückbildung von Anfang an sämtliche Anteile der Drüse. Die Alveolen zeigen Dehnungserscheinungen infolge Sekretstauung. Das Sekret besteht hierbei vorwiegend aus großen Fetttropfen. Gelegentlich zerreißen die Alveolenwände, und es entstehen größere Hohlräume. Die Epithelzellen und deren Kerne werden in den am stärksten gestauten Drüsenläppchen abgeflacht, während sie in anderen, weniger stark gedehnten Lobuli als Folge der intrazellulären Stauung die Gestalt von Siegelringzellen annehmen. Im weiteren Verlauf des Rückbildungsprozesses atrophiert das Drüsenparenchym. Inter-alveolär treten Lymphozyten, Mastzellen, Histiozyten, Fibroblasten und Plasmazellen auf, intra-alveolär nicht selten auch Kolostrumkörperchen. Das Bindegewebe und, je nach Organbezirk, auch das Fettgewebe nehmen kompensatorisch zu. Eine wichtige Rolle spielt hierbei die Blutversorgung, die sich in einem gestauten Organ zwangsläufig zugunsten des interlobulären Binde- und Fettgewebes verbessert.

Involution ohne vorangehende Milchstauung

Im Normalfall versiegt die Milchsekretion allmählich gegen Ende der Laktationsperiode. Hierbei leisten bei abnehmender Sekretion nicht gleichmäßig alle Teile der Drüse weniger, sondern schon relativ früh wird in gewissen Lobuli die Milchbildung völlig eingestellt, während sie in anderen unvermindert weitergeht. Auf Grund der vorliegenden Untersuchungen gestalten sich das Aussehen der Drüsenendstücke und die sekretorischen Erscheinungen am Alveolarepithel innerhalb eines Drüsenläppchens immer

gleichförmig. In Gems- und Hirschgesäugen mit beginnender Involution in 2–4 Vierteln lassen sich vor allem im Drüseninnern recht häufig Lobuli feststellen, die trotz ihrer Nachbarschaft morphologisch und funktionell verschiedenen Stadien angehören, indem das eine Lämpchen alle Merkmale einer aktiven Drüseneinheit zeigt, das unmittelbar benachbarte hingegen das Bild fortschreitender Rückbildung ohne jedes Anzeichen von Sekretion (vgl. Abb. 3). Einzelne rückgebildete Lämpchen können bereits in noch voll laktierenden Vierteln angetroffen werden. Mit fortschreitender Involution nimmt dann die Zahl der sich zurückbildenden Lobuli zu.

Im allgemeinen ergreift die Involution vorerst die distalen Drüsenbezirke, besonders das Gebiet der Zisternen und der großen Milchgänge, nicht selten unter Einbezug umfangreicher, zusammenhängender Partien. Die basalen Drüsenregionen werden demgegenüber erst im Endstadium involviert. Fehlbeurteilungen des Funktionszustandes eines Gesäuges sind daher ohne weiteres möglich, wenn nur distale oder periphere Organteile untersucht werden.

Die Untersuchungen haben ergeben, daß die Rückbildung grundsätzlich auf zwei verschiedene Arten vor sich gehen kann: Der eine Involutionsmodus ist durch das Wiederauftreten von interlobulärem Fettgewebe charakterisiert, während sich der andere durch die Vermehrung des intralobulären Bindegewebes auszeichnet. Je nach Drüsenregion und Größe des Gesäuges tritt entweder die eine oder die andere Art der Rückbildung in den Vordergrund.

Restitutiver Involutionsmodus

Die an der Peripherie mehrerer benachbarter Drüsenläppchen gelegenen Alveolen atrophieren unter dem raumfordernden Wachstum des interlobulären Fettgewebes, das vor allem in den distal und zentral gelegenen Lobuli in Erscheinung tritt und die überdauernden Drüsenendstücke mit dem Fortschreiten der Involution zusehends einengt. Der Durchmesser der einzelnen Alveolen verringert sich auf die Hälfte und weniger. Der Zellgehalt des interalveolären Bindegewebes nimmt kompensatorisch zu, unter hauptsächlichlicher Vermehrung der Fibroblasten und Histozyten, in weniger starkem Maße auch der Lymphozyten und Plasmazellen. In den Präparaten einiger weniger Gems- und Hirschgesäuge ließen etliche Alveolen außerdem einen zweischichtigen Drüsenzellbelag erkennen, wie er juvenilen Organen eigen ist (vgl. Abb. 6). Da bei den meisten Gesäugen die Fixation erst 24–72 Stunden nach erfolgter Konfiskation vorgenommen werden konnte, kam der Aufbau des Alveolarepithels in vielen Fällen nicht mit der wünschbaren Klarheit zur Geltung. Es ist denkbar, daß sich das Epithel bei frühzeitiger Fixation viel häufiger als zweischichtig erweisen würde.

Der restitutive Involutionsmodus ließ sich in vielen Gems- und Hirschgesäugen namentlich in proximalen Organbezirken beobachten, weniger

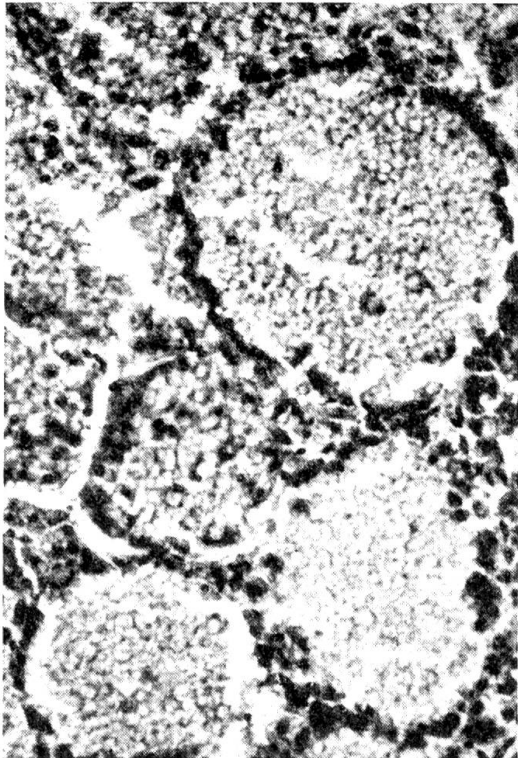


Abb. 1 Gemsesäuge. Ausschnitt aus einem Drüsenlobulus mit deutlicher Milchstauung. 350:1

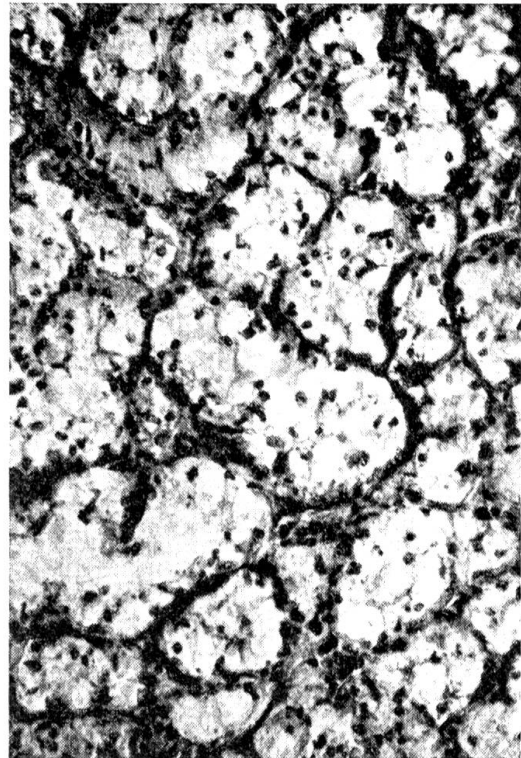


Abb. 2 Gemsesäuge. Zu Siegelringzellen umgebildete Epithelzellen einiger Drüsenendstücke. 140:1

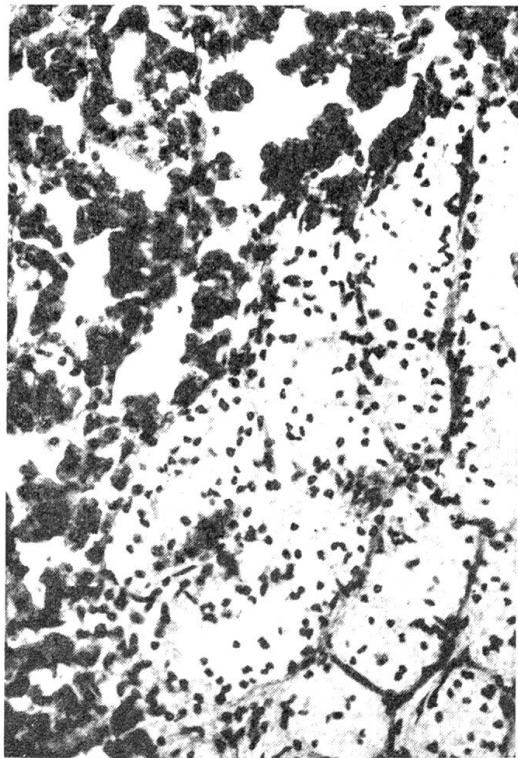


Abb. 3 Gemsesäuge. Drüsenlobulus (links) mit sezernierendem Alveolarepithel neben Lobulus (rechts) mit Epithel aus Siegelringzellen. 140:1

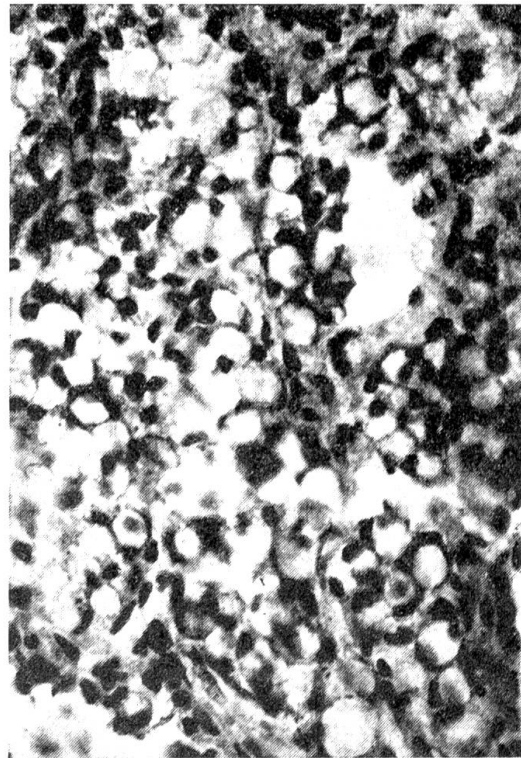


Abb. 4 Hirschgesäuge. Mit Siegelringzellen ausgekleidete Alveolen nach Milchstauung. 350:1

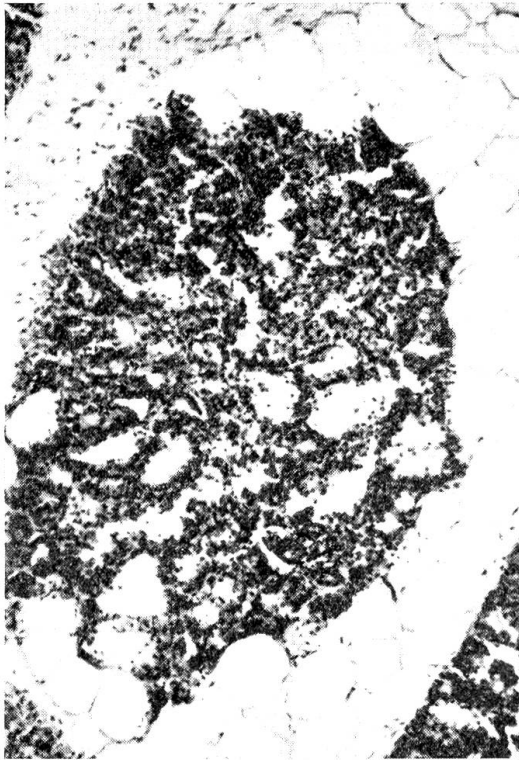


Abb. 5 Gemsesäuge. In Rückbildung begriffener Drüsenlobulus. Interlobuläres Fettgewebe an der Läppchenperipherie: Restitutive Involution. 55:1

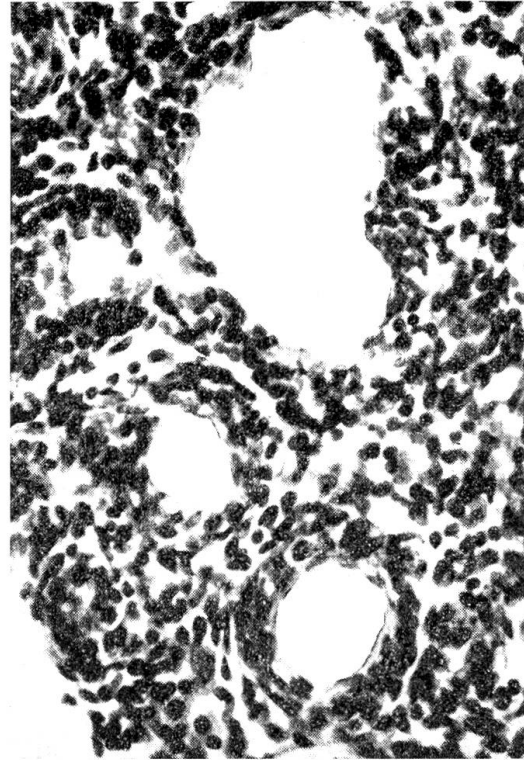


Abb. 6 Gemsesäuge. Ausschnitt aus involviertem Lobulus mit zweischichtigem Epithel. 350:1

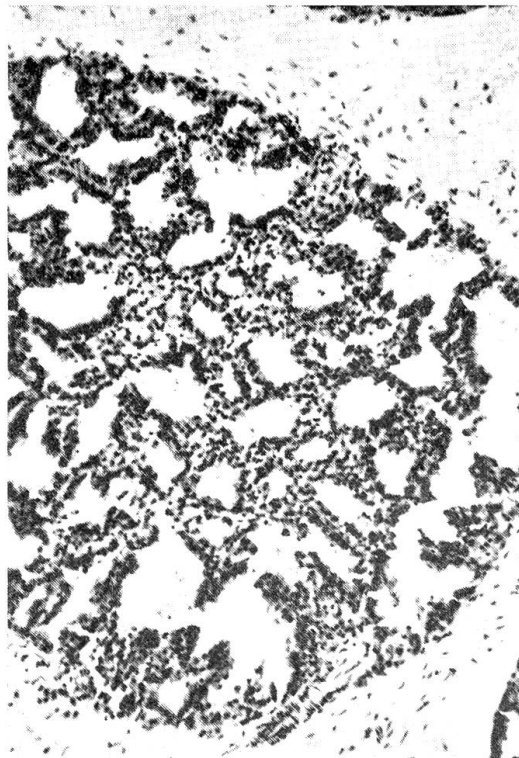


Abb. 7 Hirschgesäuge. Intralobuläres Bindegewebe leichtgradig vermehrt. Alveolen noch polyedrisch und mehrheitlich sezernierend sowie Milch stapelnd: Beginnende bindegewebige Involution. 55:1




Abb. 8 Gemsesäuge. Intralobuläres Bindegewebe stark vermehrt. Alveolen hochgradig eingengt: Fortgeschrittene bindegewebige Involution. 140:1

häufig in Gewebeproben aus distalen, in der Nähe der Zisternen gelegenen Partien.

Bindegewebiger Involutionsmodus

Im uneingeschränkt laktierenden Gesäuge bildet das intralobuläre Bindegewebe nur schmale Septen, so daß die meist unregelmäßig polyedrisch geformten Alveolen eines Lobulus eng aneinandergelagert sind.

Die bindegewebige Rückbildung ist durch eine Verdickung und zellige Vermehrung des interalveolären Bindegewebes gekennzeichnet. Die Alveolen verlieren dabei ihre ursprüngliche Form und nehmen mehr und mehr kugelige Gestalt an. Mit weiter fortschreitender Involution tritt die Einengung der Drüsenendstücke immer deutlicher in Erscheinung und es lassen sich da und dort Ansätze zur Bildung eines zweischichtigen Epithels beobachten. Ungleich der restitutiven Rückbildung tritt jedoch kein oder nur andeutungsweise interlobuläres Fettgewebe auf und das Bindegewebe zwischen den einzelnen Drüsenläppchen erfährt nur eine mäßige zellige Vermehrung.

In vielen Gems- und Hirschgesäugen erschien dieser Involutionsmodus auf die distalen Organbereiche beschränkt, in anderen wieder ließ er sich in etwas weniger ausgeprägtem Maße auch in basalen Bezirken nachweisen.

4. Diskussion

Die in Tab. 1 zusammengefaßten Untersuchungsergebnisse lassen erkennen, daß 30,7% aller Gemsgesäuge Anzeichen fortgeschrittener Involution aufwiesen und nur 15,4% aller Hirscheuter. Diese Feststellung ist teilweise biologisch und rechtlich begründet: a) Hirschkälber werden im allgemeinen erst im Frühling unabhängig, während die Gemsen ihre Kitzen bereits im Herbst absetzen; b) infolge ihres bevorzugten Aufenthaltes im offenen Gelände lassen sich Gemsen im Gegensatz zu Hirschen wesentlich länger ansprechen, so daß führende Geißen viel eher als solche erkannt werden; c) die geltende Gerichtspraxis ahndet das versehentliche Erlegen säugender Gemsgeißen wesentlich schwerer als das unachtsame Abschießen laktierender Hirschkühe.

Die Tatsache, daß in der zweiten Hälfte der Jagdzeit beinahe doppelt so viele Gemsgesäuge nicht mehr laktierend sind, dürfte weniger auf die erst Ende Oktober beginnende Brunst als auf die vermehrte Vorsicht der Jägerschaft zurückzuführen sein. Vollkommen trockenstehende Gesäuge stammen mit aller Wahrscheinlichkeit von Tieren, die im betreffenden Jahr gar kein Jungtier führten.

Hinsichtlich der verschiedenartigen Rückbildungsvorgänge stimmen die vorliegenden Befunde weitgehend überein mit denjenigen von Turner und Reineke (1936) am Ziegeneuter und von Mosimann (1969) an der Rindermilchdrüse. Nach diesen neueren Untersuchungen beschränkt sich der restitutive Involutionsmodus mit zunehmendem Alter mehr und mehr auf die basalen Organbezirke. Bei den erlegten Gemsgeißen und Hirschkühen

war das Alter indessen nur ausnahmsweise bekannt, die Anzahl der aufgezogenen Jungtiere aus naheliegenden Gründen überhaupt nicht. Zur Abklärung der Frage, nach welcher Laktation diese Art der Rückbildung nur noch in den bauchnahen Randgebieten des Gesäuges anzutreffen ist, bedarf es somit noch quantitativer Untersuchungen an anamnestisch gesicherten Organen. Bis anhin vermochten nur die Länge der Zitzen, die Behaarungsart der Euterhaut, das Gewicht, das Mengenverhältnis von Drüsenparenchym und Bindegewebe und das allfällige Auftreten von Corpora amylacea in den Alveolarlumina einen Hinweis auf das mutmaßliche Alter der erlegten Tiere zu geben.

Die zystöse Involutionsform, wie sie von Mosimann (1969) in der bovinen Milchdrüse beobachtet wurde, trat in den untersuchten Gems- und Hirschgesäugen nur vereinzelt und zudem lediglich andeutungsweise in Erscheinung. Sie verdient daher nicht als besondere Rückbildungsform hervorgehoben zu werden. Eine Altersabhängigkeit ließ sich aus den bereits erwähnten Gründen ebenfalls nicht ermitteln.

Sechs der untersuchten elf Rehgesäuge waren unbeschädigt, während von den übrigen Organen zum Teil nur kleine Gewebsreste zur Verfügung standen. Die Rückbildungsvorgänge stimmen weitgehend mit denjenigen in den Gems- und Hirschgesäugen überein. Die Anzahl der Untersuchungen ist jedoch zu klein, so daß vorläufig keine allgemeinen Rückschlüsse möglich sind.

5. Zusammenfassung

Von den 194 makroskopisch und lichtmikroskopisch untersuchten Gems- gesäugen befanden sich 30,7% im Stadium fortgeschrittener oder vollständiger Involution. Bei den 322 überprüften Hirschgesäugen erwiesen sich 15,4% als nicht mehr laktierend, und von den 11 untersuchten Rehgesäugen waren 72,7% rückgebildet.

Die Rückbildungsvorgänge vollziehen sich grundsätzlich auf zwei verschiedene Arten:

a) Der *restitutive Involutionsmodus* ist durch das Auftreten von interlobulärem Fettgewebe gekennzeichnet, wie es juvenilen Rinder- und Ziegen- eutern eigen ist. In vielen Gems- und Hirschgesäugen ließ er sich namentlich in proximalen Organbezirken beobachten.

b) Der *bindegewebige Involutionsmodus* ist durch eine Verdickung und zellige Vermehrung des interalveolären Bindegewebes charakterisiert. In zahlreichen Gems- und Hirschgesäugen erschien diese Rückbildungsart auf die distalen Organbereiche beschränkt, in anderen ließ er sich in geringerem Maße auch in basalen Bezirken nachweisen.

Je nach Drüsenregion und Größe des Gesäuges tritt entweder der eine oder andere Involutionsmodus in den Vordergrund. Gegen Ende der Laktation versiegt die Milchsekretion allmählich.

Bei unvermitteltem Ausbleiben des Milchentzuges nach Verlust des Jungtieres erfaßt die Rückbildung demgegenüber von Anfang an sämtliche Anteile der Drüse. Eine nur kurze Zeit bestehende *Milchstauung* führt zu einem initialen Involutionsmodus, der durch die mechanisch bedingte Sekretionshemmung in mehr oder weniger auffallender Weise an den zu Siegelringzellen umgebildeten Epithelzellen erkennbar ist. Unter Hinzutreten entzündlicher Reaktionen vollzieht sich der weitere Involutionsprozeß nach dem restitutiven oder bindegewebigen Modus.

Résumé

L'auteur a étudié macroscopiquement et microscopiquement 194 mamelles de chamois dont 30,7% se trouvaient au stade avancé ou terminal de l'involution. Sur 322 mamelles de cerfs examinées le 15,4% n'était plus au stade de lactation et sur 11 mamelles de chevreuils, 72,7% avaient terminé l'involution. Les phénomènes de l'involution s'accomplissent en principe selon deux modes différents:

a) Le *mode involutif restitutif* est caractérisé par la formation de tissu adipeux interlobulaire, tel qu'on le rencontre dans les mamelles de génisses et de la chèvre juvénile. Ce phénomène a surtout été observé dans les parties proximales de l'organe.

b) Le *mode involutif fibreux* est caractérisé par un épaissement et une multiplication cellulaire du tissu conjonctif interalvéolaire. Pour un grand nombre de mamelles de chamois et de cerfs ce mode involutif était limité au secteur distal de la glande, mais dans d'autres cas ce mode a également été constaté dans une plus faible mesure sur les secteurs basaux.

Selon la région de la glande et la grandeur de la mamelle on constate que c'est un des deux modes involutifs qui est dominant. Vers la fin de la lactation le tarissement est progressif.

Si la mère perd son petit l'involution est concomitante à tous les secteurs de la glande mammaire. Une *stase du lait* de courte durée induit le mode involutif initial qui est caractérisé par l'inhibition mécanique plus ou moins prononcée de la sécrétion, reconnaissable à une transformation des cellules en bague à sceau en cellules épithéliales. La suite du processus involutif accompagné d'une réaction inflammatoire s'acplit soit selon le mode restitutif, soit selon le mode fibreux.

Riassunto

Su 194 mammelle di camoscio esaminati macroscopicamente e microscopicamente con la luce, il 30,7% si trovavano in avanzata o completa involuzione. Delle 322 mammelle di cervo esaminate, il 15,4% non dava più latte e delle 11 mammelle di capriolo, il 72,7% era involuto. L'involuzione si sviluppa in due modi particolari:

a) *L'involuzione restitutiva* è caratterizzata dalla comparsa di tessuto adiposo interlobulare, come avviene nelle mammelle giovanili delle manze e delle capre. In molte mammelle di camoscio e cervo ciò si potè constatare particolarmente nei reparti prossimali.

b) *L'involuzione connettiva* è caratterizzata da un ispessimento e da una proliferazione cellulare del connettivo interalveolare. In molte mammelle di camosci e cervi questa involuzione apparve nella parte distale dell'organo, in altre in forma ridotta anche nelle parti basali.

Secondo la regione glandolare e la grossezza della mammella uno o l'altro modo involutivo ha la priorità. Verso la fine della lattazione la secrezione di latte diminuisce lentamente.

Se la suzione cessa istantaneamente per la perdita del capretto l'involuzione assume carattere generale sulla mammella e ciò già dall'inizio. Un *ristagno di latte* solo di breve durata conduce ad una involuzione iniziale, la quale a causa della difficoltosa secrezione latte per cause meccaniche è caratterizzata in forma più o meno appariscente dalla trasformazione delle cellule epiteliali. Subentrando una reazione infiammatoria, l'ulteriore processo involutivo si svolge secondo il modo restitutivo o connettivo.

Summary

The mammae of 194 chamois were examined macroscopically and light-microscopically; 30.7% were at the stage of advanced or complete involution. Of the 322 mammae of red-deer examined, 15.4% proved to be no longer lactating, and of the 11 roe-deer mammae examined 72.7% were retrograded. The processes of retrogression are basically of two different kinds:

a) *Restitutive involution* is characterized by the appearance of interlobular fat tissue, as is peculiar to juvenile heifer and goat udders. In the mammae of many of the chamois and red-deer it was especially to be observed in proximal organ regions.

b) *Connective tissue involution* is characterized by a thickening and cellular increase of the interalveolar connective tissue. In the mammae of many of the chamois and red-deer this type of retrogression was confined to the distal organ regions, but in others it could also be shown, to a lesser extent, in the basal areas.

According to the gland region and the size of the mammae, one or other type of involution is predominant. Towards the end of the period of lactation the secretion of milk gradually dries up.

If on the other hand the loss of a young animal is responsible for an unexpected failure to remove the milk, the retrogression at once comprehends all parts of the gland. A short temporary *stoppage of the flow of milk* leads to an initial involution which is characterized by the mechanically conditioned stoppage of secretion in a more or less obvious way on the basis of the epithelial cells being changed into signet-ring cells. With the addition of inflammatory reactions the further process of involution continues either by the restitutive or the connective tissue way.

Literatur

Eich J.: Untersuchungen über den Zusammenhang von Eutergröße und Art der Milchbildung unter besonderer Berücksichtigung der individuellen Euterkonstitution. Vet. med. Diss. Bern 1930. – Höfliger H.: Persönliche Mitteilungen und zur Verfügung gestellte Untersuchungs-Protokolle 1969. – Lenfers P.: Zur Histologie der Milchdrüse des Rindes. Vet. med. Diss. Gießen 1907. – Mosimann W.: Zur Anatomie der Rindermilchdrüse und über die Morphologie ihrer sezernierenden Teile. Vet. med. Diss. Bern 1949. – Mosimann W.: Zur Involution der bovinen Milchdrüse. Schweiz. Arch. Tierheilk. *111*, 8, 431–439 (1969). Ras'hodowa W.: Beiträge zum Studium des histologischen Baues der Milchdrüse bei den Rassen des Berg-, Kuban- und Kalmückenrindes im Nordkaukasus. Z. Tierzücht. u. Zücht. biol. *19*, 450–470 (1930). – Turner C. W. and Reineke E. P.: A Study of the Involution of the Mammary Gland of the Goat. Univ. Missouri Res. Bull. *235*, Columbia 1936. – Ziegler H. und Mosimann W.: Anatomie und Physiologie der Rindermilchdrüse. Parey-Verlag, Berlin und Hamburg 1960.

Die Abbildungen wurden in dankenswerter Weise von Frau S. Pletscher-Schwirzer und Herrn A. Mahler angefertigt.