

Zeitschrift: Schweizer Archiv für Tierheilkunde SAT : die Fachzeitschrift für Tierärztinnen und Tierärzte = Archives Suisses de Médecine Vétérinaire
ASMV : la revue professionnelle des vétérinaires

Herausgeber: Gesellschaft Schweizer Tierärztinnen und Tierärzte

Band: 114 (1972)

Heft: 6

Artikel: Tierzahnheilkunde : Zahnerhaltung (Füllungstherapie mit "Composite Materials" und Endodontie) bei Affen und Raubtieren

Autor: Triadan, H.

DOI: <https://doi.org/10.5169/seals-591284>

Nutzungsbedingungen

Die ETH-Bibliothek ist die Anbieterin der digitalisierten Zeitschriften. Sie besitzt keine Urheberrechte an den Zeitschriften und ist nicht verantwortlich für deren Inhalte. Die Rechte liegen in der Regel bei den Herausgebern beziehungsweise den externen Rechteinhabern. [Siehe Rechtliche Hinweise.](#)

Conditions d'utilisation

L'ETH Library est le fournisseur des revues numérisées. Elle ne détient aucun droit d'auteur sur les revues et n'est pas responsable de leur contenu. En règle générale, les droits sont détenus par les éditeurs ou les détenteurs de droits externes. [Voir Informations légales.](#)

Terms of use

The ETH Library is the provider of the digitised journals. It does not own any copyrights to the journals and is not responsible for their content. The rights usually lie with the publishers or the external rights holders. [See Legal notice.](#)

Download PDF: 06.02.2025

ETH-Bibliothek Zürich, E-Periodica, <https://www.e-periodica.ch>

Universität Bern – Medizinische Tierklinik
 (Direktor: Prof. Dr. med. vet. U. Freudiger)
 Veterinär-stomatologische Abteilung
 (Leiter: Prof. Dr. med. dent. H. Triadan)

Tierzahnheilkunde: Zahnerhaltung (Füllungstherapie mit «Composite Materials» und Endodontie) bei Affen und Raubtieren

von H. Triadan

1. Einleitung

1.1. Bedeutung der Tierzahnheilkunde und Problemstellung

Die Wichtigkeit des Gebisses für Raubtiere, Nutztiere und Affen und seine kunstgerechte Erhaltung wird von den Veterinärmedizinern immer mehr anerkannt und hervorgehoben [14].

Um eine optimale Betreuung dieses Gebietes zu erreichen, drängt sich deshalb je länger, je mehr die Zusammenarbeit der Veterinär- und der Zahnmediziner aus den folgenden Gründen auf:

- Einmal sind die anatomischen, physiologischen und pathologischen Verhältnisse des Raubtier- und Affengebisses (schmelzhöckerige Zähne) denen des menschlichen Gebisses sehr ähnlich, so daß der Humanzahnarzt ohne große Schwierigkeit seine Kenntnisse und Fertigkeiten transponieren kann, im Gegensatz zu den andersgearteten Gegebenheiten des Huftiergebisses (schmelzfaltige Zähne).
- Zum anderen schreitet die Entwicklung der Technologie (neue Apparate und Materialien) und der Forschung im humanzahnmedizinischen Bereich so schnell fort, daß nur noch der Fachmann Schritt halten und seine Erfahrung der Tierheilkunde zum Wohle ihrer Patienten weiterleiten kann.
- Ferner ist in der Regel jeder wissenschaftlich orientierte Humanzahnmediziner tierexperimentell tätig und dadurch mit der Behandlung von Tieren mehr oder weniger gut vertraut. Allerdings fehlt ihm die Erfahrung und der Überblick über die natürlicherweise vorkommenden Anomalien und Krankheiten des Kiefer-Gesichtsbereichs der Tiere, so daß seine systematische Arbeit an der veterinär-medizinischen Klinik unerläßlich ist.

Da weiterhin – zusammengefaßt gesagt – die «Philosophie» und «Strategie» sowohl der Veterinär- wie auch der Humanzahnmedizin die gleiche ist, wird aus der Synthese dieser beiden Disziplinen der größtmögliche Wirkungsgrad resultieren.

Der vorliegende Artikel befaßt sich als erstes mit der Erhaltung der Raubtier- und Affenzähne mittels Füllungen und endodontischer Verfahren

(Pulpa- und Wurzelbehandlung). Ein weiteres Kapitel über die Zahnerhaltung durch parodontologische und präventive Maßnahmen folgt.

Der Tier Zahnarzt wird in erster Linie die schmelzhöckerigen Zähne der Haushunde und -katzen, in zweiter Linie die der Zootiere (Caniden, Feliden, Hyänen, Bären, Affen) zu behandeln haben.

1.2. Nomenklatur

Die in der letzten Zeit publizierenden veterinär-medizinischen Autoren (Eisenmenger [14], Freeman [16]) befürworten die Übertragung der in der Humanzahnmedizin üblichen Bezeichnungen der einzelnen Zähne und der Zahnflächen auf das Tiergebiß.

Nun wurde aber in der Humanmedizin von der Fédération Dentaire Internationale kürzlich im Hinblick auf die computergerechte Formulierung ein neues Zahnschema eingeführt, das die schweizerische Zahnärztesgesellschaft mit dem 1. Januar 1972 für verbindlich erklärt hat [42].

Die nachfolgende Graphik stellt am Beispiel des menschlichen Gebisses das neue System den bis jetzt verwendeten gegenüber:

Tabelle 1

Mittellinie																
Oberkiefer rechts								links								
M ₃	M ₂	M ₁	P ₂	P ₁	C	I ₂	I ₁	I ₁	I ₂	C	P ₁	P ₂	M ₁	M ₂	M ₃	anatomisch
8+	7+	6+	5+	4+	3+	2+	1+	+1	+2	+3	+4	+5	+6	+7	+8	Haderup
<u>8</u>	<u>7</u>	<u>6</u>	<u>5</u>	<u>4</u>	<u>3</u>	<u>2</u>	<u>1</u>	<u>1</u>	<u>2</u>	<u>3</u>	<u>4</u>	<u>5</u>	<u>6</u>	<u>7</u>	<u>8</u>	Winkel
18	17	16	15	14	13	12	11	21	22	23	24	25	26	27	28	neu
<hr/>																
48	47	46	45	44	43	42	41	31	32	33	34	35	36	37	38	neu
8-	7-	6-	5-	4-	3-	2-	1-	-1	-2	-3	-4	-5	-6	-7	-8	Haderup
<u>8</u>	<u>7</u>	<u>6</u>	<u>5</u>	<u>4</u>	<u>3</u>	<u>2</u>	<u>1</u>	<u>1</u>	<u>2</u>	<u>3</u>	<u>4</u>	<u>5</u>	<u>6</u>	<u>7</u>	<u>8</u>	Winkel
M ₃	M ₂	M ₁	P ₂	P ₁	C	I ₂	I ₁	I ₂	I ₁	C	P ₁	P ₂	M ₁	M ₂	M ₃	anatomisch
<i>Unterkiefer</i>																

Die neue Nomenklatur zählt also auch wie das Winkel- oder das Haderup-System die Zähne von der Mittellinie aus nach distal ohne anatomische Unterscheidung der Zahntypen (I, C, P, M), ersetzt aber die Winkel (\overline{N}) = Oberkiefer rechts, \underline{N} = Oberkiefer links, $\overline{\overline{N}}$ = Unterkiefer links, $\overline{\underline{N}}$ = Unterkiefer rechts) oder die Vorzeichen (N+ = Oberkiefer rechts, +N = Oberkiefer links, -N = Unterkiefer links, N- = Unterkiefer rechts) durch die Zahlen 1 bis 4 (1 = Oberkiefer rechts, 2 = Oberkiefer links, 3 = Unterkiefer links, 4 = Unterkiefer rechts) für das bleibende Gebiß und durch die Zahlen 5 bis 8 (5 = Oberkiefer rechts, 6 = Oberkiefer links, 7 = Unterkiefer links, 8 = Unterkiefer rechts) für das Milchgebiß. Damit trägt jeder menschliche Zahn eine zweistellige Zahl, die seinen Sitz im Kiefer genau definiert. Wie schon erwähnt, war dafür vor allem die Notwendigkeit maßgebend, den Winkel oder das Vorzeichen in eine Zahl umzusetzen, um die Eingabe in den Computer zu ermöglichen. Dieses international anerkannte System läßt sich nun nicht ohne weiteres im Tiergebiß verwenden, da zum Beispiel der Hund mehr als 9 Zähne in einer Kieferhälfte besitzt, so daß sich gewisse Zahlen wiederholen und die Zahnbezeichnung nicht mehr eindeutig wäre (zum Beispiel 41 = M₃ unten links und I₁ unten rechts). Der Schreibende schlägt deshalb

für das Tiergebiß ein analoges aber dreistelliges Zahlenschema vor, ebenfalls mit fortlaufender Numerierung von der Mittellinie aus nach distal und mit der gleichen Bedeutung der ersten Ziffer (1 = Oberkiefer rechts, 2 = Oberkiefer links, 3 = Unterkiefer links, 4 = Unterkiefer rechts im bleibenden Gebiß, 5 = Oberkiefer rechts, 6 = Oberkiefer links, 7 = Unterkiefer links, 8 = Unterkiefer rechts im Milchgebiß).

Als Beispiel folgt die anatomische Zahnbenennung und die dazugehörigen neuen Zahlen für das permanente Hundegebiß:

Tabelle 2

Oberkiefer rechts											links											
M ₂	M ₁	P ₄	P ₃	P ₂	P ₁	C	I ₃	I ₂	I ₁		I ₁	I ₂	I ₃	C	P ₁	P ₂	P ₃	P ₄	M ₁	M ₂		
110	109	108	107	106	105	104	103	102	101		201	202	203	204	205	206	207	208	209	210		
411	410	409	408	407	406	405	404	403	402	401	301	302	303	304	305	306	307	308	309	310	311	
M ₃	M ₂	M ₁	P ₄	P ₃	P ₂	P ₁	C	I ₃	I ₂	I ₁		I ₁	I ₂	I ₃	C	P ₁	P ₂	P ₃	P ₄	M ₁	M ₂	M ₃
Unterkiefer rechts											links											

Im Milchgebiß sind dann die korrespondierenden Zahlen 501 bis 507, 601 bis 607, 701 bis 707 und 801 bis 807.

Diese neue Nomenklatur hat den Vorteil, daß sie

- konform der neuen internationalen Humanzahnterminologie ist,
- die sofortige klare Unterscheidung zwischen menschlichen und Tierzähnen erlaubt,
- für homologe Zähne des menschlichen und des tierischen Gebisses nicht verschiedene Symbole des gleichen Systems verwendet.

Gerade dieser letzte Punkt dürfte nach unserer Meinung einen Grund für die geringe Verbreitung des von Bodingbauer propagierten und von Eisenmenger [14] übernommenen Häkchensystems mit fortlaufender Zählung darstellen: Es war nämlich für einen Zahnarzt schwer, sich zum Beispiel unter einem 3 einen dritten Inzisiven oder einem 4 einen Caninus vorzustellen, da er mit dem Begriff «Dreier» unwillkürlich einen (menschlichen) Caninus und mit dem Begriff «Vierer» einen (menschlichen) ersten Prämolaren verband.

Dagegen erweckt beispielsweise die Zahl 203 oder 404 keine bestimmten Assoziationen an menschliche Zähne.

Die Adoption dieser dreizifferigen Zahnbezeichnung wird anfänglich sicher auch auf Schwierigkeiten stoßen. Unseres Erachtens sollte sie aber mitgeteilt werden, um eine internationale Vereinheitlichung der Nomenklatur für Untersuchungs-Protokolle, Tabellen, Statistiken und andere Aufstellungen zu erreichen, die unter Umständen im Computer gespeichert oder ausgewertet werden.

Für den «Klartext» ziehen wir die anatomischen Zeichen I, C, P, M mit den fortlaufenden Indizes kombiniert mit den Vorzeichen nach Haderup, also zum Beispiel I₃+, +C, -P₂, M₃- den Winkeln vor, da sie sich ohne Schwierigkeiten mit der Maschine schreiben und im Buchdruck setzen lassen.

2. Therapieplan

2.1. Normen für die Zahnerhaltung

Auf Grund der Meinung von Gnathologen und unserer eigenen Erfahrung scheinen uns aus funktionellen Gründen die Erhaltung der oberen und unteren Canini (Unterkieferführung! Waffe!), der oberen vierten Prämolaren

und ersten Molaren sowie der unteren ersten und – falls vorhanden – zweiten Molaren als gelenksnahe Abstützung und zum Zerkleinern der Nahrung der Raubtiere wesentlich. Gerade diese Zähne sind aber auch am häufigsten infolge kariösen Befalls oder von Frakturen behandlungsbedürftig. Im Primatengebiß sollten, wenn immer möglich, die Inzisiven, Canini und ersten Molaren konserviert werden.

2.2. Defekte der Zahnhartsubstanzen

2.2.1. Epidemiologie:

Substanzverluste der Zahnhartgewebe (Schmelz, Dentin, Zement) können pathologisch (Karies, Dysplasien) und/oder traumatisch verursacht sein.

- Karies: Die Kariesprävalenz wird in der Literatur unterschiedlich angegeben: Mooser [26] diagnostizierte 6mal kariöse Seitenzähne an 425 Hundeschädeln (0,5%), Gardner et al. [17] fanden 2 untere kariöse M_1 bei 200 untersuchten Hunden (1%), während Bodingbauer [6, 10] und Bell [4] ähnliche durchschnittliche Prävalenzraten von rund 5% mitteilen.

Kuntze [23] beschreibt Karies an verschiedenen Zootieren.

Im Raubtiergebiß sind die Prädilektionsstellen die Fissuren der Okklusalfächen der Molaren, besonders der M_1 und der Bukkalflächen der oberen P_4 und der unteren M_1 .

Wir haben aber bei der Untersuchung von 100 Hunden auch an anderen Stellen kariöse Läsionen beobachtet, nämlich: obere I_3 , untere C, obere und untere M_2 . Für das Affengebiß gelten die gleichen Verhältnisse wie beim Menschen: Am häufigsten lokalisiert sich die Karies in den Fissuren der Okklusalfächen der Prämolaren und Molaren, an den Kontakt- (Approximal-) Flächen und am Zahnhals.

- Dysplasien: Diese Zahnhartsubstanzdefekte gehen auf pathologische Prozesse (hauptsächlich Virusinfektionen [Staupe!], dann medikamentöse [Tetrazykline!] und andere Noxen) sowie Traumata während der Zahnentwicklung zurück.

Bodingbauer [8] beobachtete in rund 1% von 7742 Fällen (Hunde) Schmelzdysplasien.

- Frakturen: Bodingbauer [5] stellte in rund 3½% frakturierte Zähne fest (2307 Hunde, 96 894 Zähne). Am häufigsten betroffen waren die oberen P_4 , dann die unteren und oberen Canini.

Kuntze [23] untersuchte 65 Raubtiere des Berliner Tierparks Friedrichsfelde, denen in rund 50% ein oder mehrere Zähne, weitaus am häufigsten die Canini, abgebrochen waren.

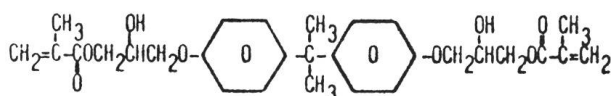
2.2.2. Materialien

Im allgemeinen wurde in der Tierzahnheilkunde bis vor kurzem das Silberamalgam als definitives Füllungsmaterial für die Deckung von Hartsubstanzdefekten benützt.

Wir selbst haben bis zum Jahre 1969 ebenfalls routinemäßig Amalgamfüllungen gelegt. Silikat- und Steinzemente betrachten wir im Gegensatz zu Eisenmenger [14] nicht als Dauerfüllungsmaterial für tierzahnärztliche Indikation wegen der mangelhaften physikalischen und chemischen Eigenschaften. Die von Eisenmenger erwähnten autopolymerisierenden Methakrylate werden nach unserer Meinung immer mehr durch selbsthärtende Kunststoffe mit einem verhältnismäßig hohen Anteil anorganischer Füller, die sogenannten «Composite Materials», verdrängt.

Der im Mittel rund 25% betragende organische Teil beruht auf der von Bowen angegebenen Formel, dem Reaktionsprodukt zwischen einer Epoxidverbindung und einem Akrylat, oder besteht aus einem reinen Methakrylat.

Bowen's Resin (U.S. Patent 3,066,112)



Auf die «Bowen-Präparate» wollen wir uns im folgenden beschränken:

Der anorganische Füller ist bei

Addent XV® und Concise® (3M, Minnesota Mining)	72%	Borosilikat
Adaptic® (Johnson & Johnson)	72–75%	Quarz
Blendant® (Kerr)	76%	Aluminiumsilikat

Als Katalysator dient Benzoylperoxid, als Akzelerator Dimethyl-p-toluidin, bei Adaptic® ein aromatisches Amin.

Diese «Bowen Composite Resins» sind außerordentlich hart und abrasionsfest und erreichen darin das Amalgam. Die Druck- und Zugfestigkeit sind höher als die der konventionellen Amalgame und Silikate; der auch von Eisenmenger [14] beanstandete hohe thermische Expansionskoeffizient der selbsthärtenden Methakrylate konnte auf die Amalgamwerte, die chemische Löslichkeit unter die des Methakrylates reduziert werden.

In der folgenden Tabelle sind die Daten zusammengestellt:

Tabelle 3

Eigenschaften	Zahn- substanz	Amal- gam	Silikat	Konv. Akrylat	Addent Concise	Adap- tic	Blen- dant
Härte (Knoop)	Schmelz 300 Dentin 65	90	100	16–20	100	100 bis 110	90
Druckfestigkeit in kg/cm ²	Schmelz 4160 Dentin 3010	1120 bis 3220	1400 bis 1610	770	2380	2520	1960
Zugfestigkeit in kg/cm ²	Schmelz 105 Dentin 525	525	49	210–350	476	455	245
Schrumpfung beim Abbinden in %	—	Ex- pansion	3,3	3–8		←0,5–2→	
Therm. Expansions- koeffizient (ppm/°C)	10	25	8	88	18–23	22	22
Löslichkeit in % des Gewichts nach 60 Tagen	—	0,9–2,4	2,2–3,3	0,7		←0,1–0,5→	
Wasseraufnahme in % des Gewichts	—	0,8	1,0–5,5	1,8–2,4		←0,7–1,5→	

(Rein approximative Zahlen, aus verschiedenen Literaturangaben und Ergebnissen eigener Untersuchungen zusammengestellt)

Aus Schroeder A.: Schweiz. Mschr. Zahnheilk. 81, S. 1002, 1971

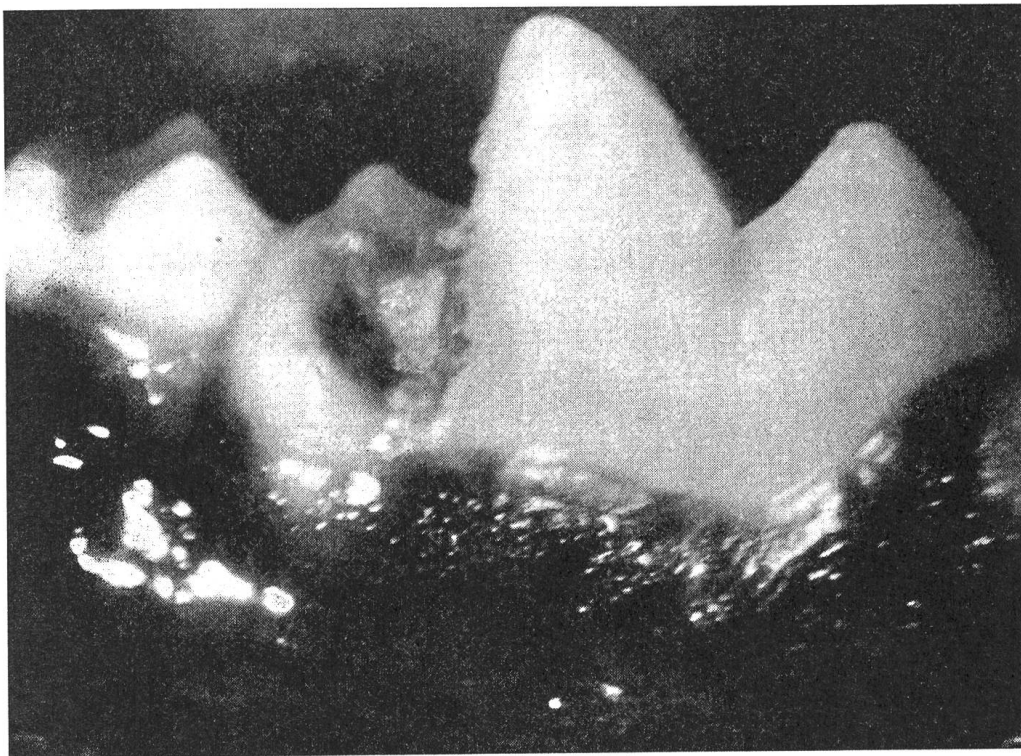


Abb. 1 Deutscher Schäfer, M₁ - (409), distal kariöse Kavität.

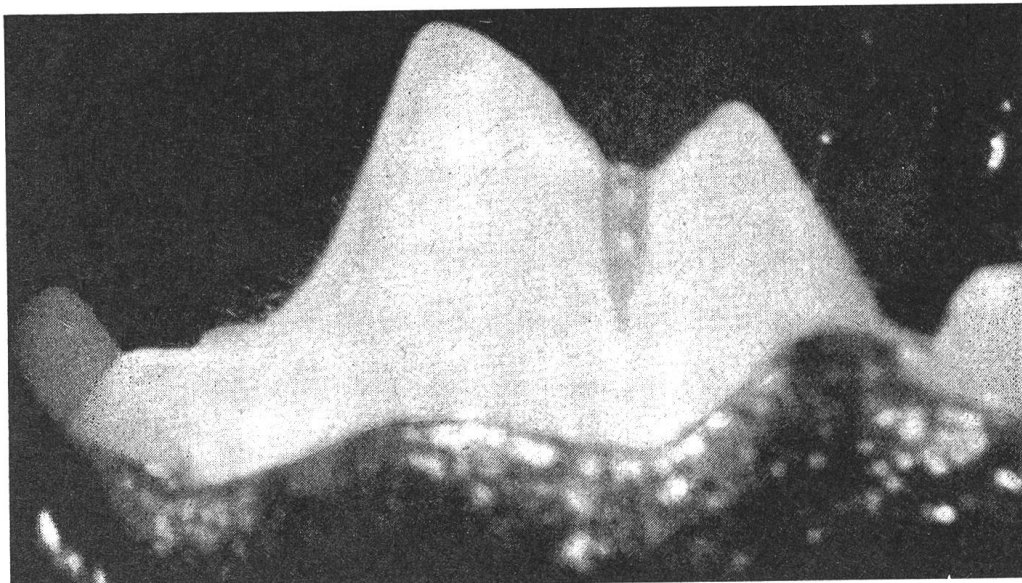


Abb. 2 Gleicher Zahn wie in Abb. 1: Distale Adaptic® -Füllung.

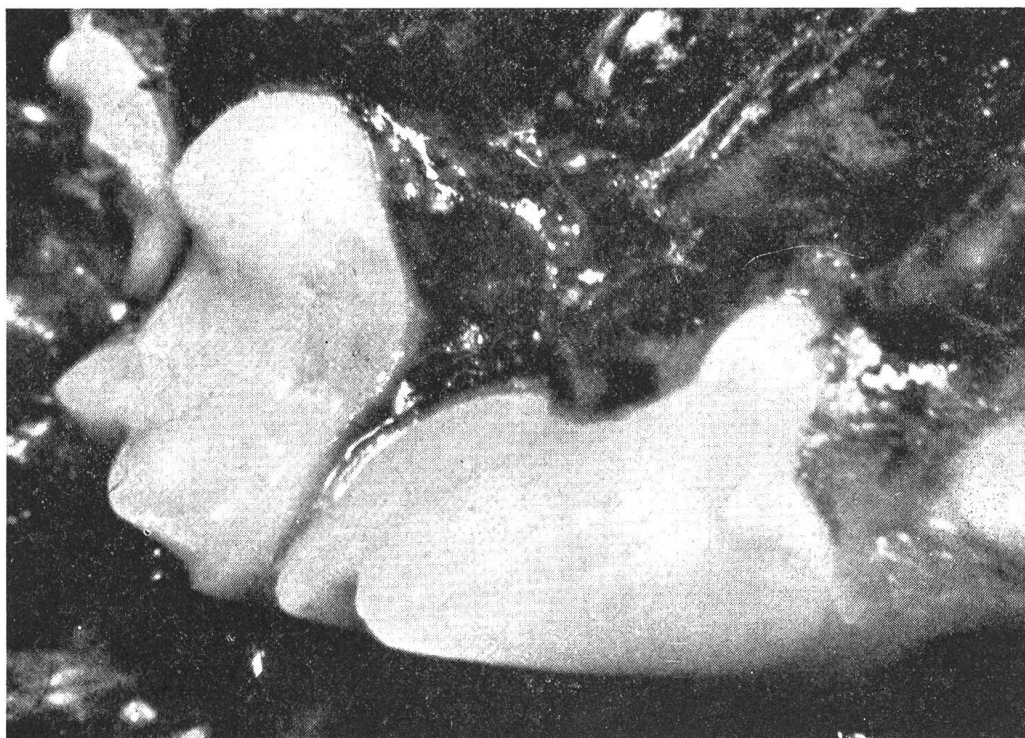


Abb. 3 Gleiches Tier wie in Abb. 1 und 2, +M₁ (209), okklusale Adaptic®-Füllung

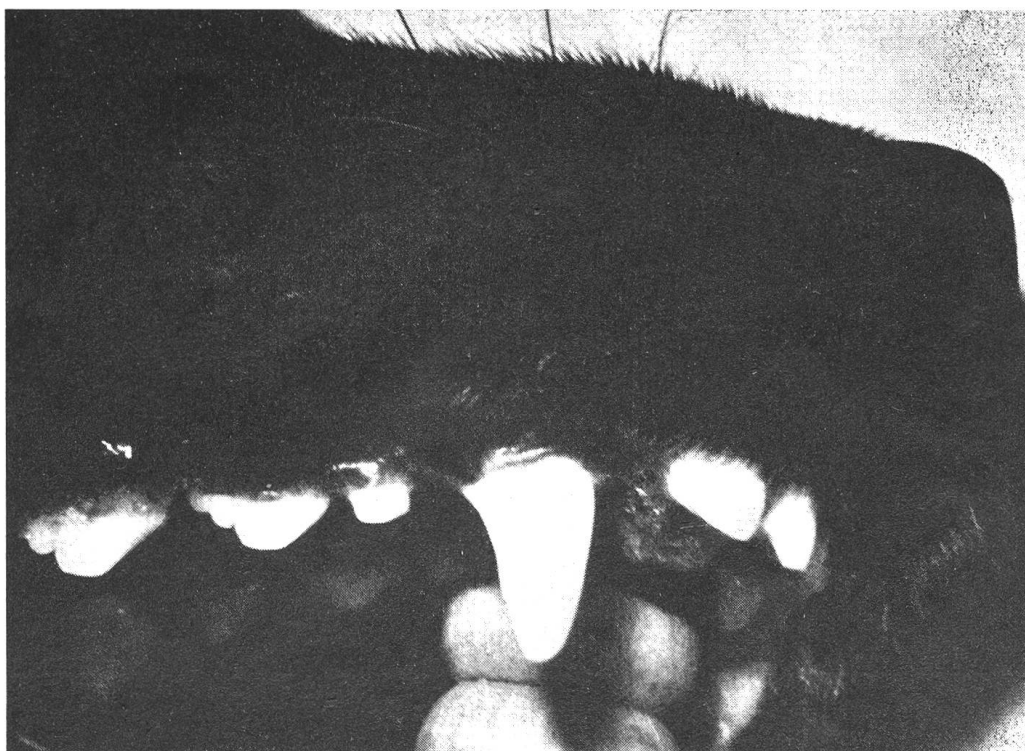

Abb. 4 Deutscher Schäfer, C+ (104), distale Adaptic®-Füllung.

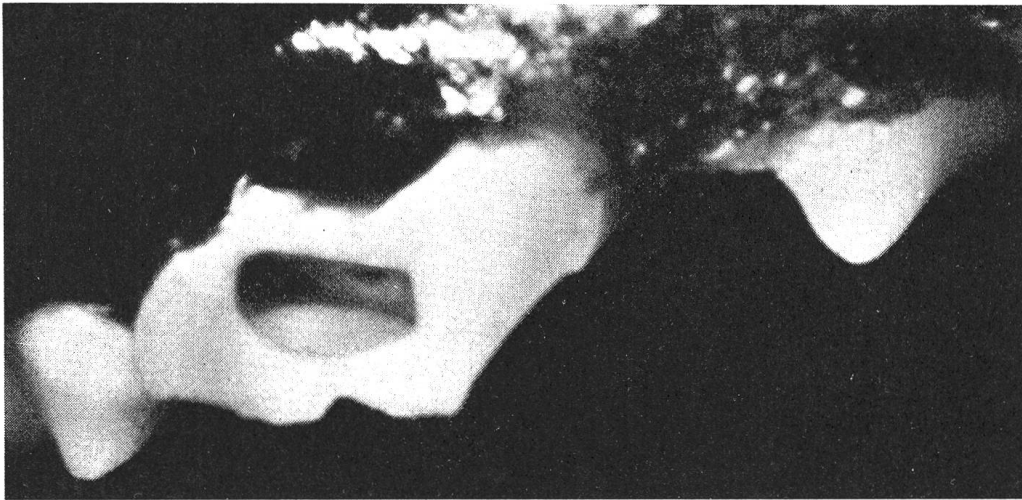


Abb. 5 Pudel, P₄+ (108), Sagittalfraktur, Pulpagangrän, kastenförmige zentrale Kavität.

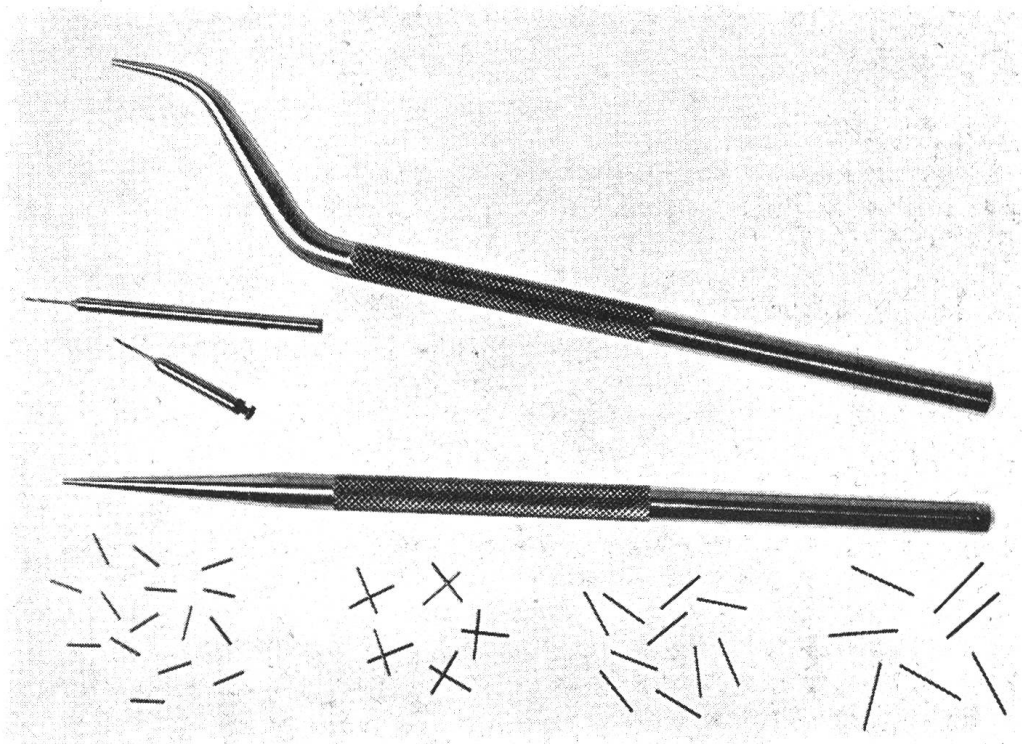


Abb. 6 Normierte Drillbohrer für gerades und abgewinkeltes Handstück, Stifte verschiedener Länge, gerade und abgewinkelte Griffe.

Unsere Untersuchungen dieser «Bowen Composite Materials» am Menschen und Tier begannen mit dem damals (1969) einzig erhältlichen einfachen Präparat auf der Zwei-Pasten-Basis *Adaptic*¹ (Abb. 1-4). Das ähnliche Material *Addent XV*[®] erfordert ein ziemlich kostspieliges Applikationsinstrumentarium (Schüttelapparat, spezielle Preßzangen), da es in Kapseln vordosiert angeboten wird. Es fiel für die Tierzahnheilkunde aus ökonomischen und technischen Gründen (komplizierte Manipulation) von vornherein außer Betracht.

2.2.3. Methodik

Die Kavitätenpräparation im Affen- und Raubtiergebiß orientiert sich weitestgehend an den für das menschliche Gebiß geltenden Regeln, deren moderne Fassung letzten Endes auf Black [3] zurückgeht, worauf auch Eisenmenger [14] klar hinweist. Das Grundprinzip besteht in einer kastenförmigen Exkavation der Zahnhartsubstanzen mit Unterschnitten, um die Füllung in ihrem Lager zu halten (Retentionsform) und das Herausfallen zu verhindern.

Ohne wesentliche Modifikationen kann man die Kavitätenpräparationsvorschriften der Humanzahnmedizin (siehe zum Beispiel Harndt [19] oder Pilz, Plathner und Taatz [28] auf das Affengebiß übertragen wegen seiner großen anatomischen Ähnlichkeit mit dem menschlichen Gebiß. Im Raubtiergebiß befürworten wir möglichst die Herstellung einer zentralen Kavität, das heißt einer Höhle mit vier Wänden und nur einem Eingang (siehe Abb. 5).

Im Falle fehlender Wände applizieren wir in der Tierzahnheilkunde mit Vorliebe *Friction-Lock-Stifte*² als sogenannte Hilfsverankerung (Dilts et al. [13]). Die Wirkungsweise ist die folgende:

Mit einem normierten Drillbohrer im elektrisch betriebenen Winkelstück wird an der gewünschten Stelle im Zahn ein etwa 1 bis 2 mm tiefes Loch vorgebohrt, in das dann ein um 0,025 mm dickerer Stahlstift wahlweise verschiedener Länge, mit einem geraden oder gebogenen Griff und einem Hammer eingetrieben wird (Abb. 6). Man kann auch mehrere Stifte in einen Zahn einlassen. Der oder die Stifte halten allein durch Friktion im Dentin (Going [18]) und verstärken die Retention der darübergelegten «Composite-Resin»-Füllung (Abb. 7, 8). Seltener drehen wir die in der Humanzahnmedizin üblichen Messing- oder Stahlschrauben in die Wurzelkanäle devitaler Zähne ein.

- Als *Schneideinstrumente* dienen uns an der veterinär-stomatologischen Abteilung der Medizinischen Tierklinik der Universität Bern konventionelle mobile Turbinenbohrgeräte (Airotor) und elektrische Bohrmaschinen mit geraden und abgewinkelten Handstücken, dazupassende Diamantschleifkörper, Carborundum- und Arkansassteine, Hartmetallbohrer aus dem humanzahnmedizinischen Armamentarium, selten Handinstrumente (Schmelzmesser, Exkavatoren).

¹ Johnson & Johnson, Wettingen.

² Inter Unitek, Zürich.

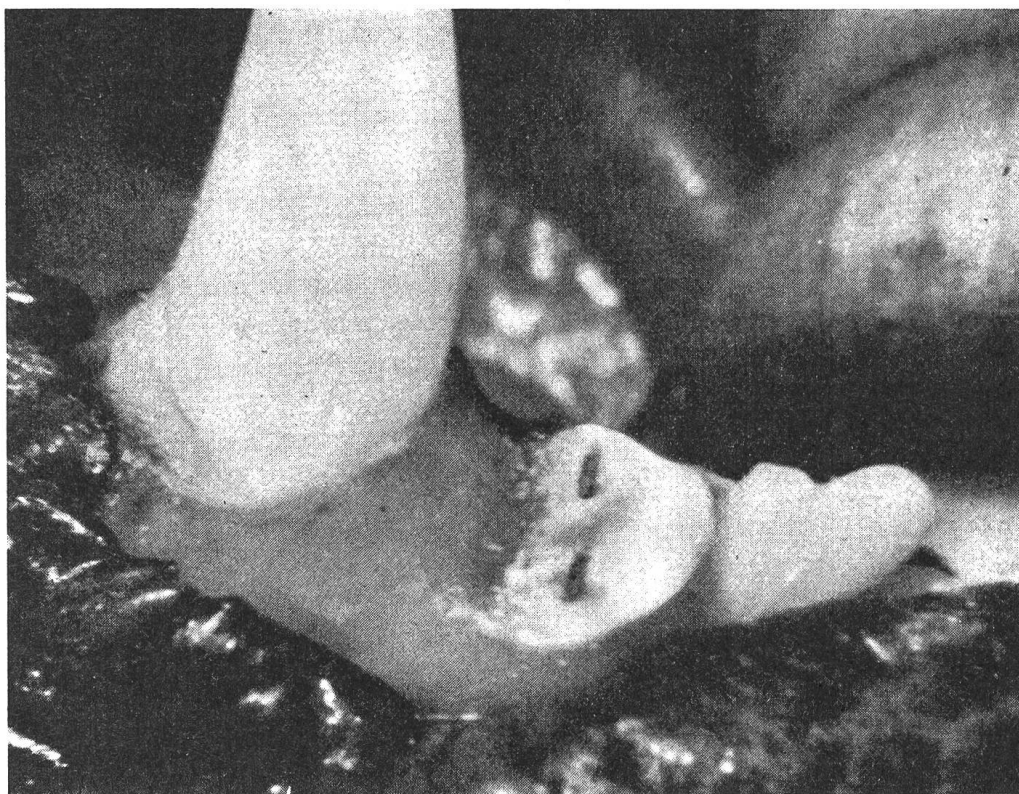

Abb. 7 Deutscher Schäfer, I₃— (403), distal frakturiert, 2 Friction-Lock-Stifte plaziert.

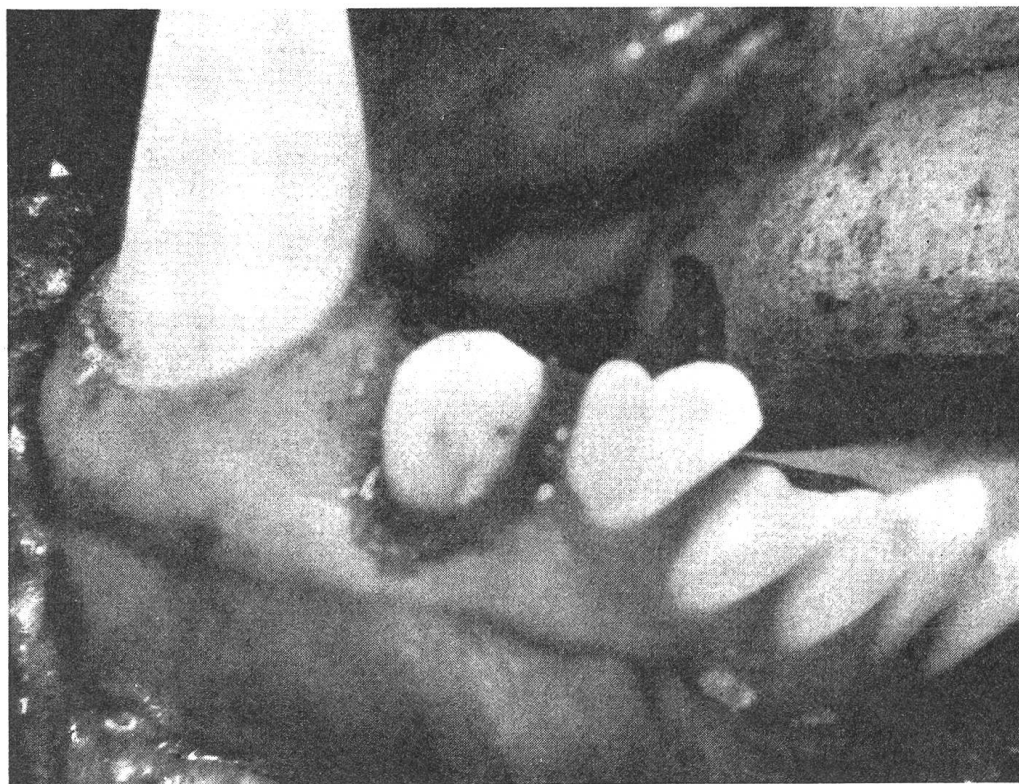


Abb. 8 Gleicher Zahn wie in Abb. 7, über die Friction-Lock-Stifte gelegte Adaptic® -Füllung.

- Für die *Diagnostik* verwenden wir zahnärztliche Spiegel, Sonden und einen Dentalröntgenapparat mit Long Cone. Über die Röntgentechnik im Raubtiergebiß werden wir gesondert berichten.
- *Füllinstrumente* in Form von Spateln und Stopfern übernehmen wir ebenfalls aus der Humanzahnmedizin, außer für große Raubkatzen und Bären, für die wir uns spezielle Größen haben anfertigen lassen (Abb. 9).
- Für das *Ausarbeiten und Polieren* der «Composite»-Füllungen bedienen wir uns des Sets von Meisinger¹ im Airotor und der Gummischeiben und Filzkegel verschiedener Körnung in der elektrischen Maschine.

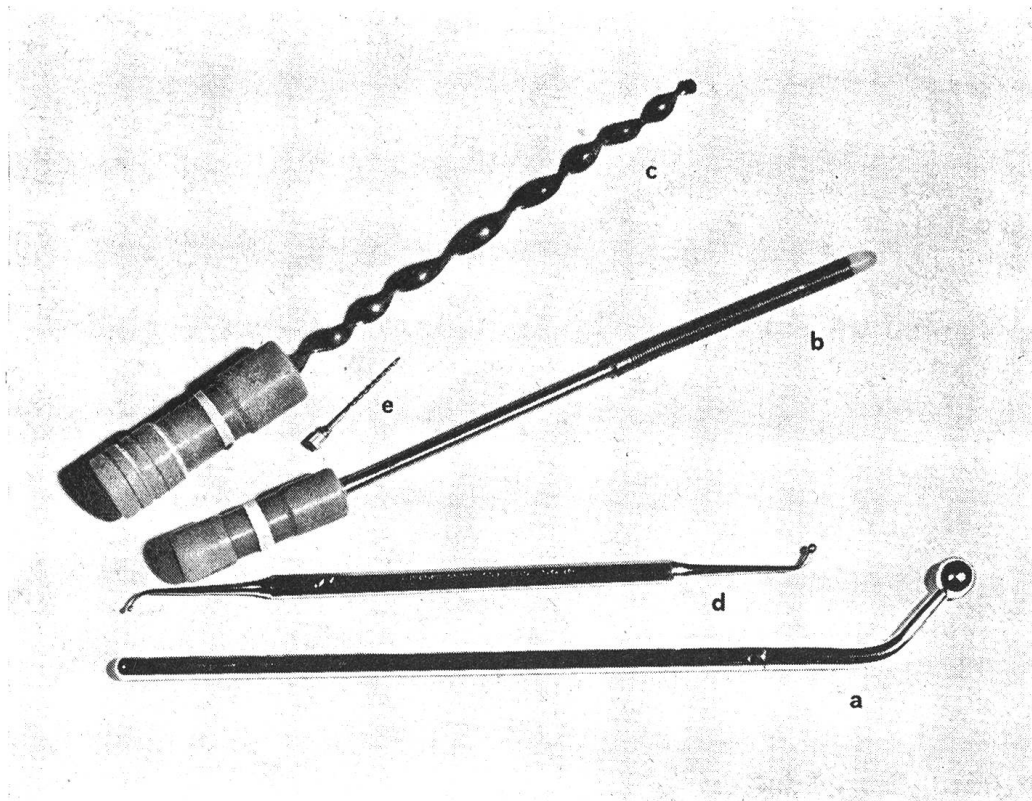


Abb. 9 Spezial-Füllinstrumente (Kugelstopfer [a.] und flexibler Wurzelkanalstopfer [b.] und Reamer (c) für Großkatzen und Bären. Zum Größenvergleich ein Kugelstopfer (d) und ein Reamer (e) der Humanzahnmedizin.

Haben die Zahnhartsubstanzdefekte, meistens infolge von Frakturen, ein Ausmaß erreicht, das die Rekonstruktion mit «Composite Materials» verbietet, so wäre die Anfertigung künstlicher Kronen, wie sie vereinzelt von verschiedenen Autoren vorgeschlagen worden sind [12, 21, 22, 24, 29, 32], zu erwägen. Diesem Thema wird sich der Schreibende in einer weiteren Studie widmen.

¹ Hager & Meisinger GmbH, Düsseldorf, bezogen durch Dentaldepots.

In allen tierzahnärztlichen Fällen trägt ein Assistent der Medizinischen Tierklinik die Verantwortung für die *Anästhesie*, die er auch ausführt. In der Regel erfolgt sie als intravenöse Neuroleptanalgesie mit einem Tranquilizer (Combelen®) und entweder einem Morphinderivat (Polamivet®, Palfium®) oder einem Barbiturat (Vetanarcol®).

2.3. Schäden der Pulpa und des Parodontiums

2.3.1. Epidemiologie

Die Erkrankungen der Zahnpulpa (Pulpopathien) treten in entzündlicher Form (Pulpitis; serosa, purulenta) bei den Tieren entweder als Folge der Dentinkaries oder der Frakturen und anderer Hartsubstanzdefekte auf. Daher wird die Pulpitishäufigkeit in der Größenordnung der Defektfrequenz (kariös, dysplastisch und traumatisch bedingt) liegen, jedoch eher geringer sein, da nicht alle Hartsubstanzverluste unbedingt zu einer Pulpaentzündung führen müssen. Genauere zahlenmäßige Angaben sind nicht möglich, da sich die klinische Diagnose einzig auf die subjektiv angemeldeten Schmerzsymptome stützt. Die regressiven Pulpopathien (Dystrophien) werden häufiger beim alten Patienten registriert, als Altersinvolution oder im Zusammenhang mit Abrasionen. Sie sind klinisch stumm und werden histologisch nachgewiesen, so daß uns auch hier präzise Zahlenverhältnisse in der Tierzahnmedizin fehlen. Das nächste Stadium, die (seltene) akute und (häufigere) chronische apikale Parodontitis nach gangränösem Zerfall der Pulpa wird im allgemeinen in der Tierzahnheilkunde nicht radiologisch, sondern dann erkannt, wenn sich augenfällige Komplikationen (nach außen durchbrechende Abszesse und Fisteln) zeigen. Bell [4] verzeichnet sie im Oberkiefer (maxillary dento alveolar abscess) in rund 8%. Bodingbauer [11] beschäftigte sich histologisch und bakteriologisch mit diesem Krankheitsbild.

2.3.2. Materialien

Von den in der Humanzahnmedizin gebräuchlichen und in einer gewissen Auswahl von Eisenmenger [14] angegebenen Medikamenten und Materialien haben wir aus Rationalisierungsgründen und um die Behandlungsprinzipien zu vereinheitlichen in unseren tierzahnärztlichen Therapieschatz für die Pulpa- und Wurzelbehandlung aufgenommen:

- Desinfektionslösung: 5%iges Hydro-Merfen®¹
 Wurzelkanalspülmittel: 2%iges Natriumhypochlorit und
 3%iges Wasserstoffperoxid.
 Medikamente für die lebende Pulpa:
 Ledermix® -Paste und Zement²
 Calxyl®³

¹ Zyma, Nyon.

² Lederle Laboratories, Pearl River, Vertretung für die Schweiz: Opopharma, Zürich.

³ Otto, Frankfurt am Main. Bezogen durch Dentaldepots.

Wurzelkanalfüllmittel: AH 26¹, EBA-Zement², N 2³, selten Amalgam (für Canini größerer Tiere)

2.3.3. Methodik

- *Instrumente:* Unser Wurzelkanalbehandlungsinstrumentarium enthält wie in der Humanzahnmedizin Kanalerweiterer (Reamers), Feilen (Files) und Füllspiralen (Lentulo). Da in der Regel in der Tierzahnheilkunde die dreimalige Aufnahme eines Röntgenbildes (zur Längeneinstellung der Instrumente, zur Korrektur der Länge intra operationem, zur Kontrolle der Wurzelfüllung) aus anästhesiologischen und finanziellen Gründen unmöglich ist, erübrigt sich der Einsatz teurer sogenannter Meßinstrumente (zum Beispiel System Zipperer[®] oder Maillefer[®]).

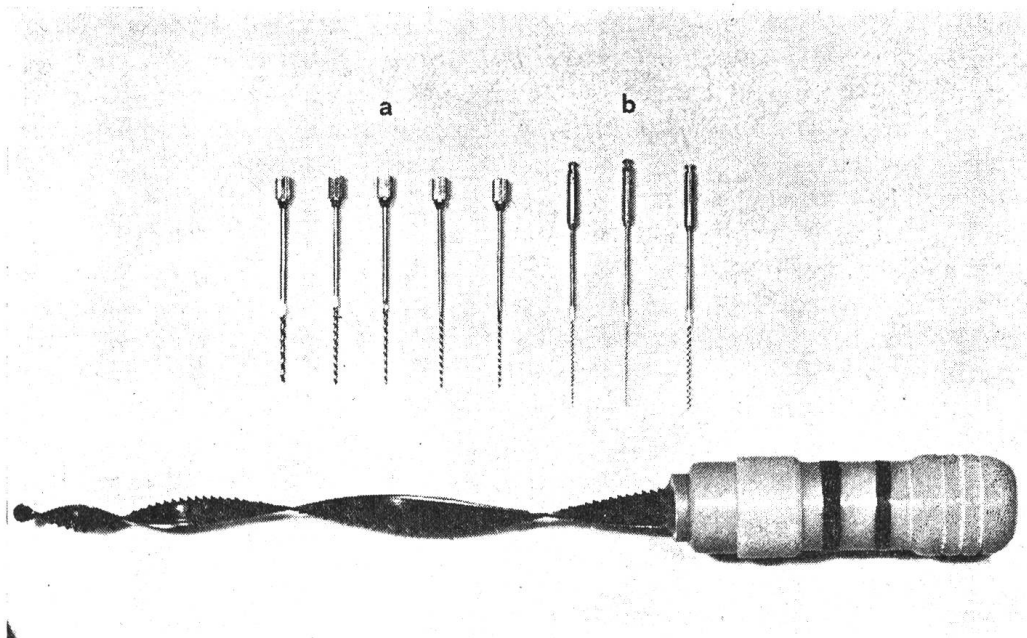


Abb. 10 Spezial-Reamers (a) und -Lentulo (b) für Hundecanini. Zum Größenvergleich ein Reamer für Großkatzen und Bären.

Dagegen kommt man aus anatomischen Gründen nicht umhin, spezielle Längen anfertigen zu lassen. So besitzen wir überlange Reamers (40 mm) und Lentulospiralen (40 mm) aufsteigender Stärke (Abb. 10) vor allem für Hundecanini⁴ und ein Spezialinstrumentarium für Großkatzen und Bären (Abb. 11).

¹ De Trey, Zürich.

² Stident Products Ltd., Staines (Middlesex), Vertreter für die Schweiz: Breitschmied, Kriens.

³ AGSA, Locarno.

⁴ Sonderanfertigung Maillefer, Ballaigues.

– *Therapieformen*

Wir stimmen bezüglich der Pulpa- und Wurzelbehandlungsprinzipien im wesentlichen mit der sorgfältigen Zusammenstellung von Eisenmenger [14] überein, versuchen aber in einem gewissen Gegensatz zu ihm, wenn immer möglich, mit einer Sitzung auszukommen.

Dadurch berauben wir uns allerdings der Möglichkeit medikamentöser Zwischeneinlagen.

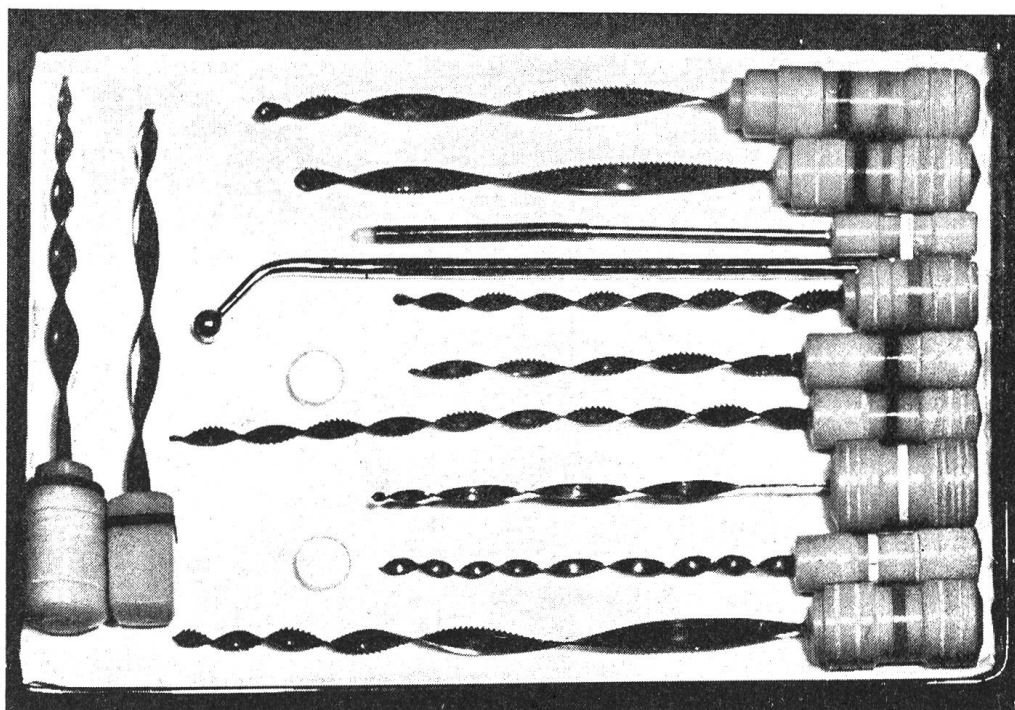


Abb. 11 Spezial-Wurzelkanalbesteck für Großkatzen und Bären mit Reamers und Files verschiedener Stärke und Länge und den 2 Stopfern aus Abb. 9.

Unser praktisches Prozedere gestaltet sich in der Regel wie folgt:

- Zahnhartsubstanzverlust infolge von Karies oder Frakturen, Pulpa vital und noch geschlossen: Indirekte Überkappung mit Ledermix®-Zement. Pulpa eröffnet und blutend: Direkte Überkappung mit Ledermix®-Zement (vorher Blutstillung mit 2%igem Adrenalin, eventuell oberflächliche Verschorfung mit Perhydrol [30%iges Wasserstoffperoxid]). Ledermix®-Zement besteht aus 0,67% Triamcinolon, 2% Demethylchlortetracyclin in einem Zinkoxid-Eugenol-Zement und geht auf eine vom Schreibenden im Jahre 1960 geäußerte Idee zurück [39], die Entzündung des Zahnmarkes mittels hochwirksamer, synthetischer fluorierter Kortikosteroide und Antibiotika lokal zu bekämpfen und am Leben zu erhalten.

Im Falle frischer Frakturen, wenn weniger die antiphlogistische und antiinfektiöse Wirkung des Ledermix[®], sondern mehr die dentinogenetische Aktion des Pulpa«verbandes» im Vordergrund steht, überkappen wir die Pulpawunde direkt mit Calxyl[®], einem Kalziumhydroxid-Präparat, das von Herrmann [20] 1920 erstmals vorgestellt wurde und sich seither großer Beliebtheit in der Humanzahnmedizin erfreut.

Ein Übersichtsreferat über die Vitalerhaltung des Zahnmarkes und die medikamentöse Therapie der Pulpopathien findet sich an anderer Stelle [41].

- Pulpa nekrotisch und hochgradig infiziert (Gangrän:) Wenn immer möglich, Ausräumen sämtlichen zerfallenen Pulpagewebes, gutes Ausspülen mit 2%igem Natriumhypochlorit und 3%igem H₂O₂ (letzte Spülung damit), Wurzelfüllung bis zum Apex oder zu den Apices mit AH 26 oder EBA-Zement und Guttaperchaspitzen (einwurzelliger Zahn) oder mit N 2 (mehrwurzellige Zähne).

AH 26, ein nicht resorbierbares, wandständiges, radiopakes Epoxidharz, wurde von Schroeder [35, 36], N 2, ein Paraformaldehyd enthaltendes

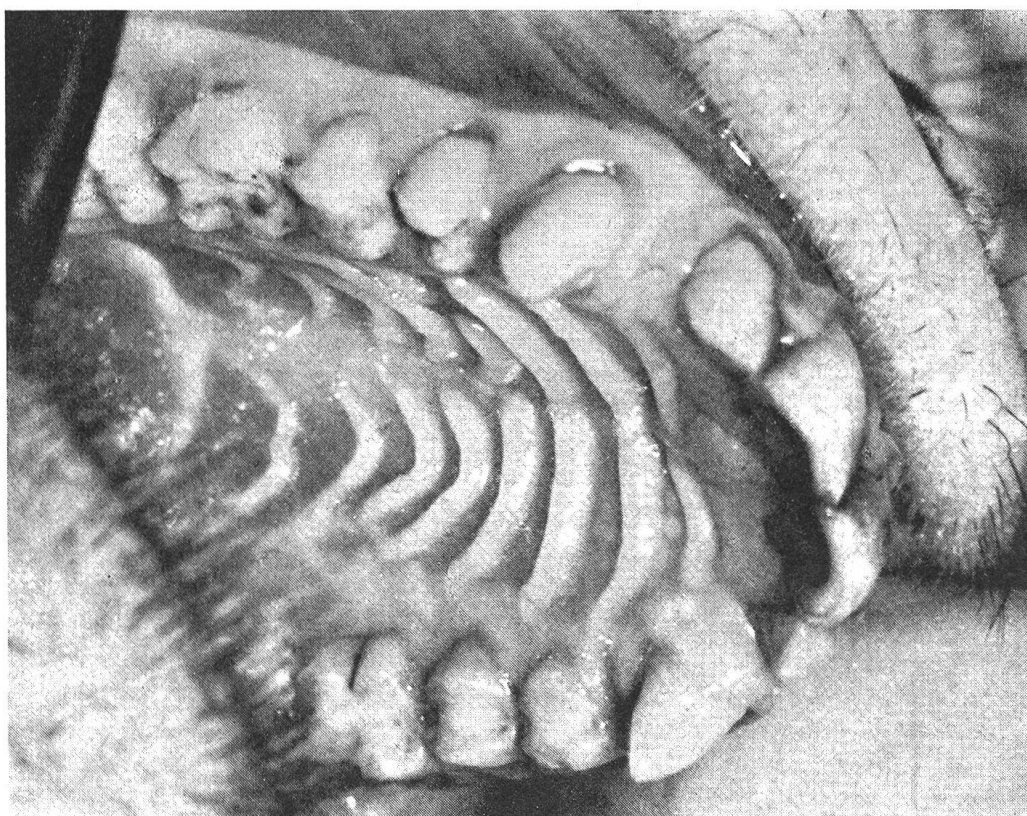


Abb. 12 Macaca speciosa mit zentral-okklusalen und Zahnhalsfüllungen aus «Composite Resins».

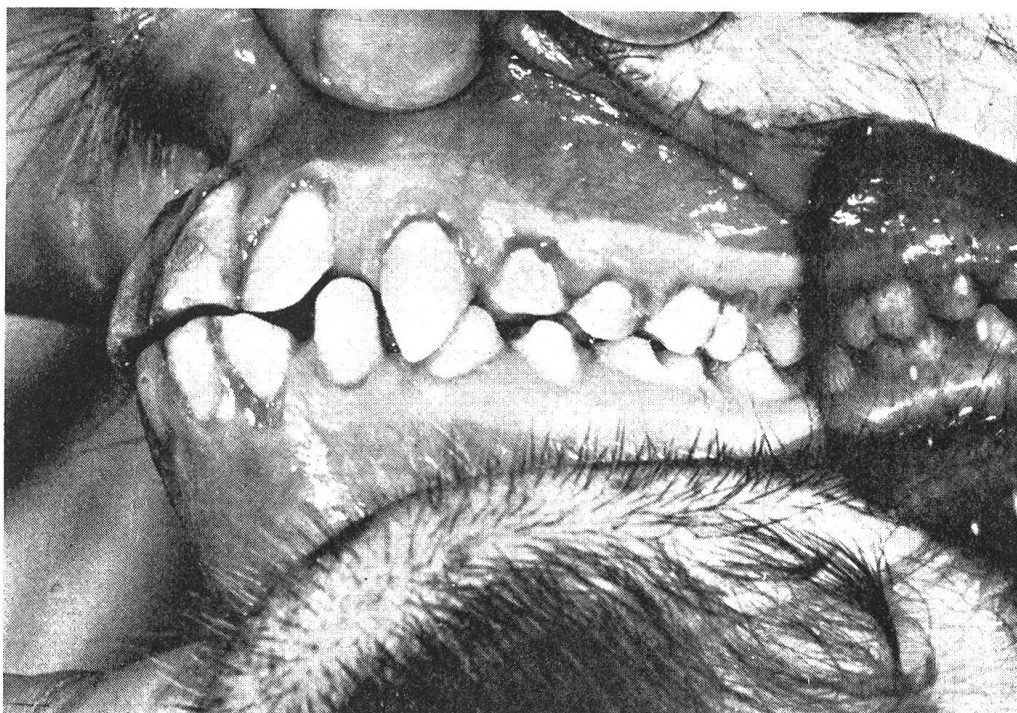

Abb. 13 *Macaca speciosa* mit Zahnhalsfüllungen aus «Composite Resins» an sämtlichen oberen und unteren Zähnen. Zum Vergleich zentral-labiale Amalgamfüllung am +I₁ (201).

Zinkoxid-Eugenol-Präparat von Sargenti [33] entwickelt und in die Zahnheilkunde eingeführt. EBA-Zement setzt sich aus Zinkoxid und Äthoxybenzoesäure-Eugenol zusammen.

Leopold und Spinella [25] verwendeten Guttapercha, um den im mittleren Teil sich erweiternden Wurzelkanal im unteren Hundecaninus besser ausfüllen zu können.

Im Falle einer zeitlichen oder anatomischen Kontraindikation (starke Wurzelkrümmung, Obstruktionen der Wurzelkanäle) legen wir wie Eisenmenger [14] Triopaste¹ vermischt mit radiopaken Asbestfasern als Dauerdesinfiziens ins gereinigte Pulpenkavum im Sinne der Mortal- amputation.

In Übereinstimmung mit Eisenmenger [14] führen wir bei der sogenannten komplizierten Gangrän (mit apikaler chronisch granulierender Parodontitis und Knochenresorption [Granulom, evtl. mit Fistelbildung nach außen]) die chirurgische Wurzelspitzenamputation vom Vestibulum her (Bodingbauer [7], Ramy und Segreto [30]) nur in Ausnahmefällen durch. Dagegen stecken wir die Indikation für die Extraktion von Zähnen aus endodontischen Gründen enger als Eisenmenger [14] und verfolgen länger die

¹ De Trey, Zürich.

konservative Linie in der Ansicht, daß die Komplikationen der Pulpagangrän nach einer korrekten Wurzelbehandlung eine gute Heilungschance besitzen, während die Extraktion toter mehrwurzeliger Zähne und der Canini nicht ganz unproblematisch ist. Der oft noch gute Halt dieser Zähne und die große Sprödigkeit der toten Zahnhartgewebe verlangen häufig eine operative Entfernung der während eines Extraktionsversuches frakturierten Wurzeln.

3. Resultate

3.1. Füllungstherapie

Die Tabelle 4 stellt die vom Schreibenden innerhalb von insgesamt 8 Monaten therapeutisch gelegten 56 «Composite»-Füllungen topographisch geordnet dar. Die ältesten Füllungen sind jetzt 1 Jahr alt und nach zahnärztlich-klinischen Kriterien beurteilt (Farbe, Oberflächen- und Randverhalten) einwandfrei. 2 Füllungen sind mit Friction-Lock-Stiften verankert. Alle sind bis jetzt in situ.

Auf die 88 experimentellen «Composite»-Füllungen an Affen wird in der Diskussion noch kurz eingegangen (Abb. 12, 13).

Tab. 4 Adaptic®-Füllungen

<i>Hunde</i>	
obere I ₁ : -	untere -
I ₂ : 1	-
I ₃ : 2	2
C : 13	11
P ₁ : -	-
P ₂ : 1	-
P ₃ : -	1
P ₄ : 10	1
M ₁ : 4	5
M ₂ : 1	2
M ₃ : -	-
<i>Katzen</i>	
obere C : 2	

3.2. Pulpa- und Wurzelbehandlung (Endodontie)

Die vom Schreibenden innerhalb der gleichen 8monatigen Zeitspanne behandelten 45 Zähne sind in Tab. 5 aufgeführt.

Da außer dem Röntgenbild unmittelbar nach der Wurzelfüllung regelmäßige Röntgennachkontrollen unserer Endodontiefälle aus äußeren Gründen (Kosten, Narkose) nicht möglich sind, können wir nicht die gleichen Bewertungsmaßstäbe des Behandlungserfolges anlegen wie beim Menschen. Immerhin sind alle klinisch erfaßbaren Komplikationen (Abszesse, Fisteln) nach der endodontischen Therapie ausgeheilt.

Tab. 5 Pulpa- und Wurzelbehandlungen

<i>Hunde</i>		<i>Direkte Überkappung</i>	<i>Mortal- amputation</i>	<i>Wurzel- füllung</i>	
<i>obere</i>	I ₁				
	I ₂			1 AH 26 ³	
	I ₃	1 LM ¹		1 AH 26	
	C	6 LM		6 AH 26	
	P ₁				
	P ₂	1 LM			
	P ₃				
	P ₄	2 LM	3 Trio ²	3 AH 26	
	M ₁		2 Trio		
	M ₂	1 LM			
	<i>untere</i>	I ₁			
		I ₂			
		I ₃	1 LM		1 AH 26
		C	2 LM		3 AH 26 2 EBA ⁴
P ₁					
P ₂					
P ₃			1 Trio		
P ₄					
M ₁		1 LM	2 Trio	1 AH 26	
M ₂		2 LM			
<i>Katzen</i>	<i>obere</i>				
		C	1 LM	1 EBA	

Etwas ausführlicher müssen wir wegen der dabei aufgetretenen Besonderheiten auf die Wurzelbehandlung des oberen linken Caninus eines etwa 6jährigen männlichen Tigers am 3. Juni 1970 eingehen.

Der Zahn war etwa im gingivalen Drittel der Krone, angeblich bei einem Dressurakt, schräg frakturiert worden (Abb. 14).

Das Tier wurde mit der Anästhesiepistole betäubt (Dr. H. Sägesser), es erhielt insgesamt 400 mg Parkesernyl[®].

Die Inspektion des offenen Wurzelkanals zeigte den totalen Zerfall der Zahnpulpa bis zum Apex der Wurzel. Mittels der nach einem Schädel angefertigten Instrumente wurde der Kanal aufbereitet, gespült, gesäubert und getrocknet (Abb. 15). Wegen der großen Dimensionen entschloß sich der Schreibende, den Wurzelkanal mit Kupferamalgam zu füllen (Abb. 16). Als weitere Gründe dafür waren maßgebend:

- Möglichkeit, das Material portionenweise zu stopfen,
- im Gegensatz zum Silberamalgam lange dauernde Plastizität,
- von zahnärztlichen Autoren betonte antiinfektiöse Wirkung des Kupferamalgams. Der Kanal nahm insgesamt 250 g Kupferamalgam auf.

Neben der anwesenden Filmequipe, dem Anästhesisten und dem Schreibenden als Behandler wurden 3 Mitarbeiter benötigt:

¹ Ledermix[®]-Zement.

² Trio-Paste + Asbestfasern.

³ Epoxidharz AH 26.

⁴ Aethoxybenzoesäure - Zinkoxid - Eugenol - Zement.




Abb. 14 Etwa 6jähriger männlicher Tiger mit schräg frakturiertem +C (204).

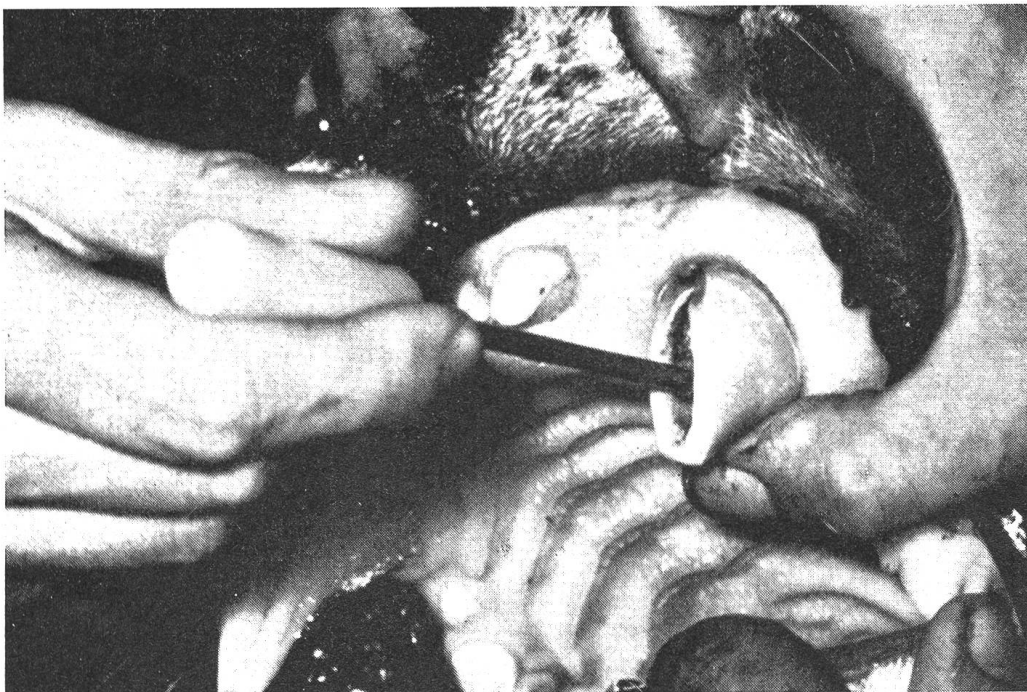

Abb. 15 Gleiches Tier wie in Abb. 14, frakturierter linker oberer Caninus mit eingeführtem Instrument.

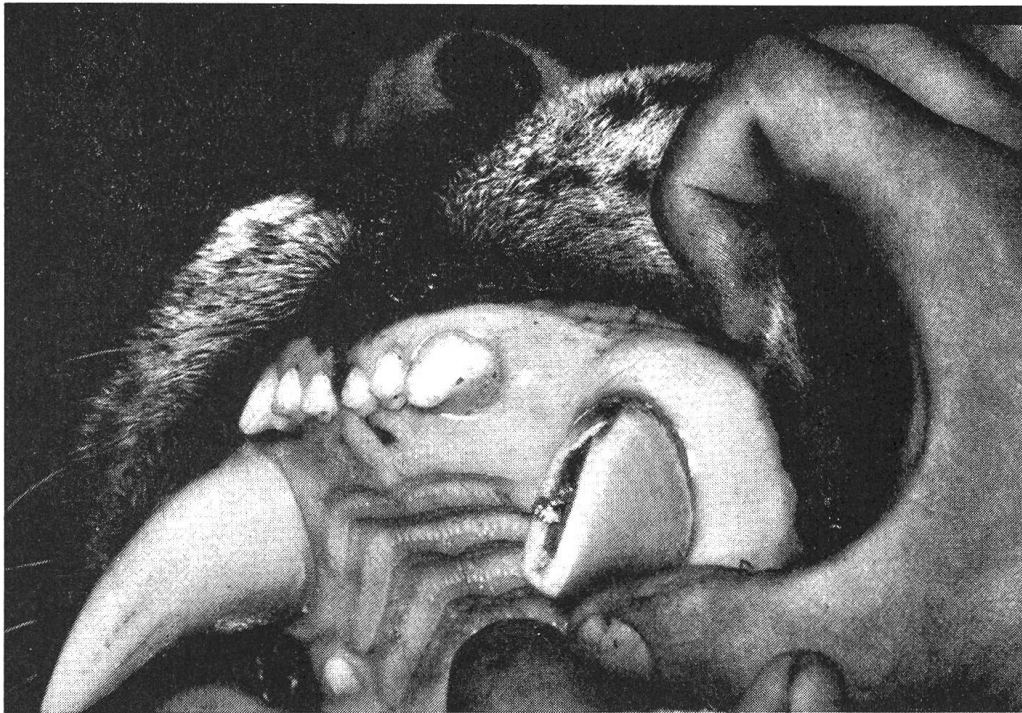

Abb. 16 Gleicher Zahn wie in Abb. 15, Wurzelkanal-Füllung aus Kupferamalgam beinahe beendet.

(1 Tierarzt, 1 zahnärztliche Helferin, 1 technischer Assistent für die Installation und die Überwachung der Maschinen in der Nähe des Käfigs).

Die Nachkontrollen ergaben – nach den Aussagen des Besitzers – eine markante Verminderung der früheren Aggressivität und eine größere Freßlust des Tieres.

4. Diskussion

Die Verwendung von Kunststoffen auf der Bowen-Formel-Basis mit anorganischen Füllern verstärkt, als zwei Pasten mit wahlweise zu verwendenden Farbpasten angeboten, zur Restauration von Hartsubstanzdefekten in der Tierzahnheilkunde scheint nach den nunmehr 4jährigen Erfahrungen in der Humanzahnmedizin gerechtfertigt.

Neben mehreren Abhandlungen über die Vorläufer der heutigen «Composite Materials» wurden Übersichtsreferate über dieses Gebiet mit umfassenden Literaturangaben von Schroeder [37, 38], Untersuchungsberichte über Adaptic® von Adams und Lord [1], Schindler et al. [34], Ribbons [31], Fisher et al. [15] publiziert. Die beiden erstgenannten Autoren prüften die Wirkung von Adaptic® auf die Pulpa von Affenzähnen, der zweitgenannte in einer vom Schreibenden geleiteten Dissertation die Pulpa-Toxizität an menschlichen Zähnen im Vergleich zu anderen Kunststoffen. In der Studie von Schindler schnitt Adaptic® besser ab als das ähnliche «Com-

posite Material» Addent XV®. Eine histologische Arbeit von Baume, Fiore-Donno und Holz [2] über die Pulpaverträglichkeit von Addent XV® scheint den Befund von Schindler zu bestätigen. Fisher, Jones und Wilson [15] begannen eine klinische 1–5 Jahresuntersuchung und informieren über die Ergebnisse von Laboratoriumsprüfungen, während sich Ribbons günstig über 270 therapeutisch gelegte Adaptic®-Füllungen ausspricht. Phillips et al. [27] konstatierten an Adaptic®-Füllungen weniger Randdefekte und Frakturen als an Amalgamfüllungen.

Triadan [40] ließ zu Versuchszwecken je 22 Adaptic®- und 22 Concise®¹-Füllungen an 2 Affen (*Macaca speciosa*) ein halbes und ein Jahr tragen. Von den insgesamt 88 «Composite»-Füllungen waren klinisch alle einwandfrei, so daß er nicht nur über die im Abschnitt 3 erwähnten tierzahnärztlich-therapeutischen, sondern auch über längerfristige tierexperimentelle Erfahrung verfügt. Die beanspruchten Füllungen werden nach der Euthanasie der Tiere physikalisch-chemisch und raster-elektronenmikroskopisch untersucht und die Resultate anderenorts mitgeteilt werden.

In Anbetracht dieser Sachlage sprechen unserer Ansicht nach für die Füllungstherapie von Affen- und Raubtierzähnen mit Adaptic® die folgenden Gründe:

- Unabhängigkeit von zahnärztlichen Einrichtungen und Apparaten. Die zwei Töpfchen mit der Universalpaste und dem Katalysator können sozusagen in der «Hosentasche» überallhin mitgeführt werden.
- Äußerst einfache Handhabung. Die Vermischung zweier gleichgroßer Portionen der zähflüssigen Pasten und die Applikation erfordern keinerlei Spezialistenroutine.
- Zahnfarbe.
- Schnellhärtend (1 bis 2 Minuten), Applikation und Ausarbeitung in einer Sitzung, Politur in einer folgenden Sitzung entfällt.
- Pulpaschonend.
- Nach einer Stunde belastbar. Dieser Punkt ist für die Tierzahnheilkunde wichtig, da Amalgamfüllungen zum Beispiel je nach Produkt eine mindestens 8stündige Ruhezeit benötigen, während der das Tier nicht fressen darf (der menschliche Patient wird angewiesen, die frische Amalgamfüllung zu schonen und auf der anderen Seite zu kauen).

Diesen praktischen Vorteilen stehen dem Amalgam mindestens ebenbürtige physikalisch-chemische Eigenschaften gegenüber, wozu noch die geringe Wärmeleitfähigkeit der Kunststoffe verglichen mit den Metallen tritt, so daß Adaptic® nach unserer Meinung einen Fortschritt in der tierzahnärztlichen Füllungstherapie bedeutet.

¹ Neues 2-Pasten-Material [3M, Minnesota Mining], mit dem wir noch keine tierzahnärztliche Erfahrung besitzen.

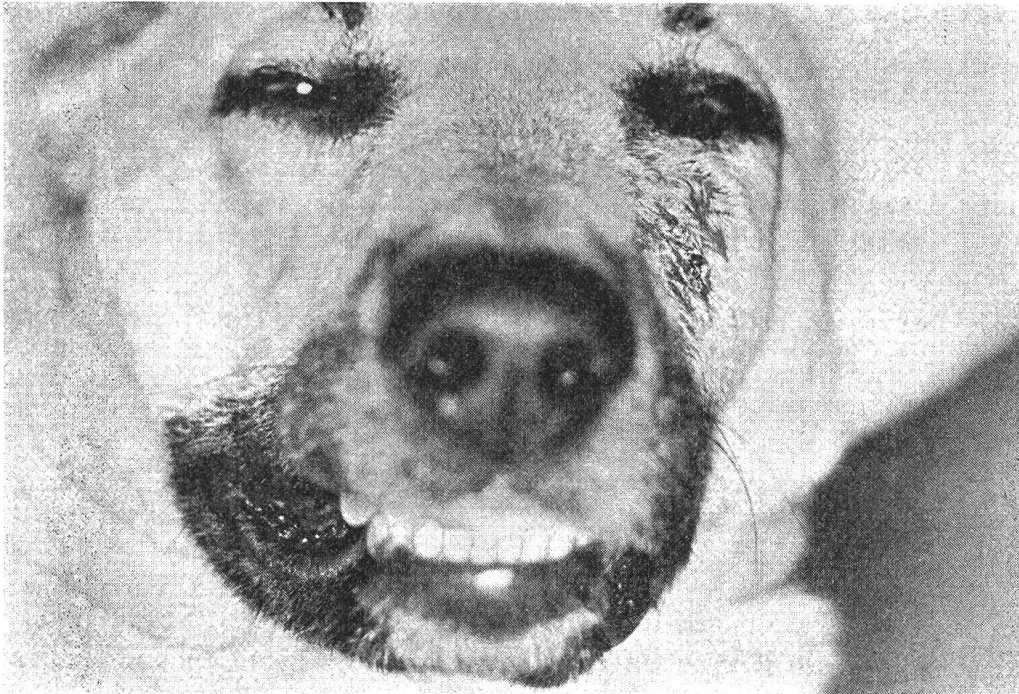

Abb. 17 Deutscher Schäfer, Schwellung der Wange, Abszeß mit äußerer Fistelmündung unter dem Auge ausgehend vom gangränösen +C (204).

Die direkte Überkappung der offenen, aber noch vitalen Pulpa mit einem Kortikosteroid-Antibiotikum-Präparat (Ledermix®) vermeidet die in der Tierzahnheilkunde aus anästhesiologischen, anatomischen und ökonomischen Gründen unbeliebte Wurzelkanalbehandlung. Infolgedessen sollten vor allem frisch frakturierte Zähne möglichst schnell in fachmännische Obhut kommen. Die Aufklärung der Tierbesitzer wäre deshalb zu intensivieren.

Im Falle der schon bestehenden Gangrän eröffnet die beschriebene Wurzelkanalbehandlung gute Aussichten, funktionell wichtige Zähne (siehe S. 294 und 295) zu erhalten, Komplikationen zu vermeiden oder schon vorhandene auszuheilen (Abszesse, Fisteln) und Mißgeschicken im Zuge der Extraktion von Zähnen vorzubeugen (*Radices relictæ*), die, wie der Verfasser mehrmals beobachten mußte, zu langwierigen Ostitiden mit Fistulation Anlaß geben können (Abb. 17).

Die beschriebenen Zahnerhaltungsmethoden sollen es dem praktischen Tierarzt vermehrt ermöglichen, seine Tätigkeit auch auf das Gebiet der konservierenden Zahnmedizin auszudehnen und vor allem Füllungen und Überkappungen auszuführen, so daß der Spezialist nur noch für schwierigere Fälle, zum Beispiel für die Wurzelkanalbehandlung, beigezogen werden muß.

5. Zusammenfassung

Nach einigen Bemerkungen über die steigende Bedeutung der Tierzahnheilkunde und der damit verbundenen notwendigen Zusammenarbeit der Veterinär- und Zahnmediziner empfiehlt der Verfasser die Übernahme der neuen, nurmehr aus Zahlen bestehenden humanmedizinischen Zahnbezeichnungen in die Tierheilkunde. Dazu drängt sich die Modifikation in Form einer Ausdehnung auf ein computergerechtes dreizifferiges System auf.

Darauf wird über gute therapeutische und experimentelle Erfahrungen mit einem zahnfarbenen, äußerst einfach zu handhabenden sogenannten «Composite»-Füllungskunststoff (Adaptic®) für die Deckung pathologisch (Karies, Dysplasien) und/oder traumatisch bedingter Zahnhartsubstanz-Defekte berichtet (56 Zähne).

Das Material setzt sich zu rund 75% aus Quarz und zu rund 25% aus «Bowen»-Harz (Epoxid-Methakrylat-Verbindung) zusammen. Es besitzt bessere physikalische und chemische Eigenschaften als die früheren nicht-metallischen Füllungswerkstoffe.

Ferner erläutert der Autor seine Prinzipien der Pulpa- und Wurzelkanalbehandlung und demonstriert sie an 46 Fällen (43 Hunde, 2 Hauskatzen, 1 Tiger). Dabei liegt das Schwergewicht auf der Vitalerhaltung und medikamentösen Therapie der Pulpa, um die in der Tierzahnheilkunde aus methodischen, anästhesiologischen und ökonomischen Gründen unerwünschten Wurzelkanalbehandlungen (Pulpa-Exstirpationen mit Wurzelfüllungen) zurückzudrängen.

Beide Verfahren machen dem praktisch tätigen Tierarzt konservierende Zahnbehandlungen seiner Patienten in zunehmendem Maße zugänglich.

Résumé

L'auteur émet quelques considérations d'ordre général sur l'importance croissante de la médecine dentaire animale et sur la collaboration entre vétérinaire et dentiste. Il suggère de reprendre les nouvelles données chiffrées des dents telles qu'on les trouve chez l'homme et de les adapter à l'animal. Cette modification doit s'étendre à un système de trois chiffres pour ordinateur.

Ensuite l'auteur communique quelques bons résultats expérimentaux et thérapeutiques obtenus par un plombage synthétique composé (Adaptic®), couleur émail très simple à manipuler; il s'en est servi pour l'obturation de déficiences pathologiques (caries, dysplasies) et/ou traumatiques de l'ivoire sur 56 cas.

Cette matière se compose d'environ 75% de quartz et de 25% de résine «Bowen». Elle possède de meilleures propriétés physiques et chimiques que les matériaux d'obturation non métalliques utilisés antérieurement.

Ensuite l'auteur décrit ses principes de traitement de la pulpe et de la racine qu'il démontre à l'aide de 46 cas (43 chiens, 2 chats domestiques et 1 tigre). Il insiste sur la conservation d'une pulpe vivante et sur la thérapie médicamenteuse, car en médecine vétérinaire il faut éviter des traitements de racine (extirpation avec obturation de la racine) qui, pour des raisons méthodologiques, anesthésiologiques et économiques, sont indésirables.

Les deux méthodes autorisent le vétérinaire praticien à instaurer une thérapeutique conservatrice de la dent plus fréquemment chez ses patients.

Riassunto

Dopo alcune osservazioni sulla cura dentaria negli animali e sulla necessaria collaborazione fra veterinari e dentisti, l'autore propone di assumere la nuova definizione dei denti solo in base a numeri, in uso nella dentaria umana. Perciò si impone una modifica in forma dell'allargamento ad un sistema a 3 cifre applicabile ad un computer.

Viene data una indicazione su esperienze terapeutiche e sperimentali con un prodotto dal color dei denti, molto semplice nell'impiego, chiamato Composite (Adaptic®), per la copertura di difetti patologici (carie, displasie) e/o difetti dovuti a traumi (56 denti).

Il materiale si compone nel 75% di quarzo e 25% di pece «Boven» (Epoxid-metacrilat). Esso possiede qualità fisiche e chimiche superiori ai prodotti precedenti non metallici.

Inoltre l'autore esprime i suoi principi sulla cura del trattamento della pulpa e della radice e li dimostra su 46 casi (43 cani, 2 gatti domestici, 1 tigre). Con ciò il punto principale sta nel mantenimento vitale e nel trattamento medicamentoso della pulpa, per diminuire il trattamento canalicolare della radice (estirpazione con riempimento della radice) non desiderato, per motivi di metodo, di anestesia ed economici, in dentaria veterinaria.

I due metodi rendono più accessibile al veterinario praticante il trattamento curativo conservativo del dente dei suoi pazienti.

Summary

After a few remarks on the increasing importance of animal dentistry and the need for cooperation between veterinarians and dentists, the author recommends that animal dentistry should adopt the new system of classifying the teeth by numbers only, as is done in human dentistry. It seems advisable to modify this system by extending it into a three-digit one suitable for a computer.

Then the author gives an account of his successful therapeutic and experimental experiences with Adaptic®, a tooth-coloured, so-called "Composite" filling material which is very easy to use, for treating defects in the hard substance of the teeth, whether caused pathologically (caries, dysplasias) or traumatically (56 teeth).

The material is composed of about 75% quartz and about 25% "Bowen" resin (epoxid-methacrylate combination). It possesses better physical and chemical qualities than the earlier non-metallic filling materials.

Thereupon the author explains the principles underlying his treatment of pulp and of root-channels, and demonstrates it by describing 46 cases (43 dogs, 2 domestic cats and one tiger); whereby emphasis is on keeping the pulp alive and treating it with medicaments in order to obviate as far as possible the need for root-channel treatment (extirpations with root fillings), as in animal dentistry these are undesirable for methodical, anaesthetical and economic reasons.

Both methods make it possible for the veterinarian in general practice to give his patients conservatory dental treatment in increasing measure.

Literatur

- [1] Adams R. J. and Lord G. H.: Preliminary histopathological study of a new quartz-filled composite dental restorative material. *J. dent. Res.* 50, 474, 1971. — [2] Baume L.-J., Fiore-Donno G. et Holz J.: La réaction pulpaire à l'égard de l'Addent XV et sa prévention. *Rev. mens. suisse Odonto-stomatol.* 81, 1099, 1971. — [3] Black G. V.: *Konservierende Zahnheilkunde*. Band II: Die Technik des Zahnfüllens. Herrmann Meusser, Berlin 1914. — [4] Bell A. F.: Dental disease in the dog. *J. small anim. Pract.* 6, 421, 1966. — [5] Bodingbauer J.:

Zahnfrakturen beim Hund. Wiener tierärztl. Mschr. 34, 447, 1947. – [6] id.: Vergleichende Betrachtungen über das Vorkommen der Karies beim Menschen und beim Hunde. Z. Stomatol. (Wien) 44, 333, 1947. – [7] id.: Wurzelspitzenresektion beim Hund. Wiener tierärztl. Mschr. 35, 49, 97, 1948. – [8] id.: Die Staupe-Schmelzhypoplasien (Staupegebiß) des Hundes. Schweiz. Arch. Tierheilk. 91, 84, 1949. – [9] id.: Histopathologische und bakteriologische Studien über die Zahnbein-Karies des Hundes. Wiener tierärztl. Mschr. 37, 323, 1950. – [10] id.: Zahnkaries beim Hund. Wiener tierärztl. Mschr. 42, 177, 1955. – [11] id.: Die apicale Parodontitis des Hundes. Zbl. Veterinärmed. 2, 368, 1955. – [12] Charnock M. and Usher F. J.: Fitting a prosthetic crown to a canine tooth in a Police dog. Vet. Rec. 83, 464, 1968. – [13] Dilts W. E., Welk D. A., Laswell H. R. and George L.: Crazing of tooth structure associated with placement of pins for amalgam restorations. J. Amer. dent. Ass. 81, 387, 1970. – [14] Eisenmenger E.: Konservierende Behandlung von Zahnfrakturen des Hundes. Wiener tierärztl. Mschr. 58, 30, 1971. – [15] Fisher F. J., Jones P. A. and Wilson H. J.: An assessment of composite and silicate materials. Dent. Pract. 22, 73, 1971. – [16] Freeman A.: Dental anatomic terminology. J. Amer. vet. med. Ass. 159, 382, 1971. – [17] Gardner A. F., Darke B. H. and Keary G. T.: Dental caries in domesticated dogs. J. Amer. vet. med. Ass. 140, 433, 1962. – [18] Going R. E.: Pin-retained amalgam. J. Amer. dent. Ass. 73, 619, 1966. – [19] Harndt E.: Caries, Klinik und Therapie. In: Handbuch der Zahn-, Mund- und Kieferheilkunde. 2. Band, S. 319–470. Urban & Schwarzenberg, München–Berlin 1955. – [20] Herrmann B. W.: Kalziumhydroxyd als Mittel zum Behandeln und Füllen von Zahnwurzelkanälen. Med. Diss. Würzburg 1920. – [21] Jirava E., Krepelka V. und Fagos Z.: Über die Behandlung von frakturierten Zähnen bei Hunden. Berliner und Münchener tierärztl. Wschr. 28, 235, 1966. – [22] Kaplan B. and Marx S. G.: Restoration of the maxillary canine teeth of a dog with enamel and dentin hypoplasia. J. Amer. vet. med. Ass. 150, 603, 1967. – [23] Kuntze A.: Beitrag zu den Zahnerkrankungen der Raubtiere. T. Diergeneesk. 89, 57, 1964, Suppl. I. – [24] Mc Laren W. P.: Dental prosthesis in the dog. Vet. Rec. 84, 23, 1969. – [25] Leopold S. and Spinella D. J.: A technic for canine root canal restoration. Vet. Med. Small anim. Clin. 59, 29, 1964. – [26] Mooser M.: Zahnärztlich-vergleichende Untersuchungen an 425 Hundeschädeln. Schweiz. Arch. Tierheilk. 100, 209, 1958. – [27] Phillips R. W., Avery D. R., Mehra Rita, Swartz Marjorie and McCune R. J.: One-year observation on a composite resin for class II restorations. J. prosth. Dent. 26, 68, 1971. – [28] Pilz W., Plathner C. H. und Taatz H.: Grundlagen der Kariologie und Endodontie. Carl Hanser, München 1969. – [29] Pollok S. and Diaz Z.: Restoration of a broken canine tooth. Vet. Med. Small anim. Clin. 63, 27, 1968. – [30] Ramy Ch. T. and Segreto V. A.: Apicoectomy and root canal therapy for exposed pulp canal in the dog. J. Amer. vet. med. Ass. 150, 977, 1967. – [31] Ribbons J. W.: Handling properties of a new composite filling material. Brit. dent. J. 129, 509, 1970. – [32] Robin Y.: Pose d'une couronne en or sur une incisive de chien. Rev. méd. vét. 112, 503, 1961. – [33] Sargenti A.: Rationelle Wurzelbehandlung. Die Quintessenz, Berlin 1968. – [34] Schindler H.-H., Röttig E. und Triadan H.: Vergleichende histologische Untersuchung über die Pulpreaktion auf 3 neuere «Composite»-Füllungsmaterialien (Addent XV[®], Adaptic[®], Palakav[®]) beim Menschen. Schweiz. Mschr. Zahnheilk. 82, 500, 1972. – [35] Schroeder A.: Mitteilungen über die Abschlußdichtigkeit von Wurzelfüllmaterialien und erster Hinweis auf ein neues Wurzelfüllmittel. Schweiz. Mschr. Zahnheilk. 64, 921, 1954. – [36] Schroeder A.: Zum Problem der bakteriendichten Wurzelkanalversorgung. Zahnärztl. Welt/Ref. 58, 531, 1957. – [37] Schroeder A.: Gegenwart und Zukunft auf dem Sektor der plastischen Kavitätenfüllmaterialien. Schweiz. Mschr. Zahnheilk. 80, 944, 1970. – [38] Schroeder A.: Stand der Erfahrungen auf dem Gebiet der neuen Kunststoff-Kompositionsmaterialien auf Basis der Bowen-Formel. Schweiz. Mschr. Zahnheilk. 81, 999, 1971. – [39] Triadan H. und Schroeder A.: Die pharmakologische Heilung der Pulpitis. Schweiz. Mschr. Zahnheilk. 70, 725, 1960. – [40] Triadan H.: Pharmacological and dental filling materials testing in non-human primates. Proceeding of Third Conference on Experimental Medicine and Surgery in Primates, Lyon June 21–23 1972. Karger, Basel 1972. – [41] Triadan H. und Schroeder A.: Möglichkeiten und Grenzen der Vitalerhaltung der Pulpa. Zahnärztl. Praxis 23, 147, 1972. – [42] Zweiziffriges Zahnschema zur Kennzeichnung der Zähne. Schweiz. Mschr. Zahnheilk. 81, 373, 1971.

Adresse des Autors: Prof. Dr. H. Triadan, Länggäßstraße 124, Postfach 2735, 3001 Bern (Schweiz)