

Zeitschrift: Schweizer Archiv für Tierheilkunde SAT : die Fachzeitschrift für Tierärztinnen und Tierärzte = Archives Suisses de Médecine Vétérinaire ASMV : la revue professionnelle des vétérinaires

Herausgeber: Gesellschaft Schweizer Tierärztinnen und Tierärzte

Band: 116 (1974)

Heft: 2

Artikel: Zur laparoskopischen Beurteilung der inneren Genitalorgane beim Rind

Autor: Schneider, F. / Otto, F.

DOI: <https://doi.org/10.5169/seals-589882>

Nutzungsbedingungen

Die ETH-Bibliothek ist die Anbieterin der digitalisierten Zeitschriften. Sie besitzt keine Urheberrechte an den Zeitschriften und ist nicht verantwortlich für deren Inhalte. Die Rechte liegen in der Regel bei den Herausgebern beziehungsweise den externen Rechteinhabern. [Siehe Rechtliche Hinweise.](#)

Conditions d'utilisation

L'ETH Library est le fournisseur des revues numérisées. Elle ne détient aucun droit d'auteur sur les revues et n'est pas responsable de leur contenu. En règle générale, les droits sont détenus par les éditeurs ou les détenteurs de droits externes. [Voir Informations légales.](#)

Terms of use

The ETH Library is the provider of the digitised journals. It does not own any copyrights to the journals and is not responsible for their content. The rights usually lie with the publishers or the external rights holders. [See Legal notice.](#)

Download PDF: 30.01.2025

ETH-Bibliothek Zürich, E-Periodica, <https://www.e-periodica.ch>

Schweiz. Arch. Tierheilk. 116, 103–109; 1974

Aus der Klinik für Geburtshilfe und Gynäkologie der Haustiere mit Ambulatorium,
Universität Zürich (Direktor: Prof. Dr. M. Berchtold)

Zur laparoskopischen Beurteilung der inneren Genitalorgane beim Rind¹

von F. Schneider und F. Otto²

Die rektale Untersuchung der inneren Geschlechtsorgane, namentlich der Ovarien, ergibt oft ungenügend objektivierbare Befunde. Daher sind eine einwandfreie klinische Diagnostik von Uterus- und Adnexaffektionen und die kritische, objektive Interpretation therapeutischer Eingriffe nur bedingt möglich. Um so verständlicher ist der Wunsch nach einer optischen Beurteilung der Geschlechtsorgane.

Durch Laparotomie [5] oder Kuldotomie [1, 2, 7] wurde schon früher versucht, die Ovarien am lebenden Tier direkt zu besichtigen. Dabei wurden erhebliche Irritationen in Kauf genommen.

Eine grundsätzliche Verbesserung der diagnostischen Möglichkeiten erbringt die Laparoskopie. Sie erlaubt eine objektive Beurteilung der Genitalorgane in situ mit zusätzlicher Befunddokumentation durch Fotolaparoskopie.

Die Laparoskopie beim Rind wurde bereits verschiedentlich beschrieben [5, 6, 8]. Die Weiterentwicklung der entsprechenden optischen Geräte bzw. eine verfeinerte Technik, wie das Anlegen eines Pneumoperitoneums, rechtfertigen eine zusammenfassende Darstellung der Methodik und einiger Ergebnisse.

Instrumentarium

- Laparoskop* (Hopkins-Geradeausblick-Optik, Fiberglas-Lichtleitung, separater Instrumentenkanal, Länge 51 cm, Ø 11 mm)
- Trokar* und Trokarhülse* mit Ventil (Länge 21 cm)
- Kaltlichtfontäne Spezial 486* (Halogenlampe 15 Volt, 150 Watt, zwei Lichtentnahmestellen)
- Elektronenblitz-Generator 550*
- Extrakorporale Elektronenblitzröhre*
- Robot-Kamera
- Insufflationskanülen (stumpfe Kanüle mit Mandrin, Länge 13 cm, Ø 3 mm, oder Pneumoperitoneum-Kanüle nach Verres)
- N₂O-Insufflationsflasche

¹ Mit Unterstützung durch das Eidg. Veterinäramt.

² Adresse: Dr. F. Schneider und Dr. F. Otto, Winterthurerstraße 260, CH-8057 Zürich.

*Firma Karl Storz KG, Tuttlingen.

- Zusatzinstrumente (Tastsonde*, Biopsiezange* passend in Instrumentenkanal des Laparoscopes)

Vorbereitung des Tieres

Die Laparoskopie wird am stehenden, mit Rompun ruhiggestellten Tier vorgenommen (4–6 mg/kg KGW).

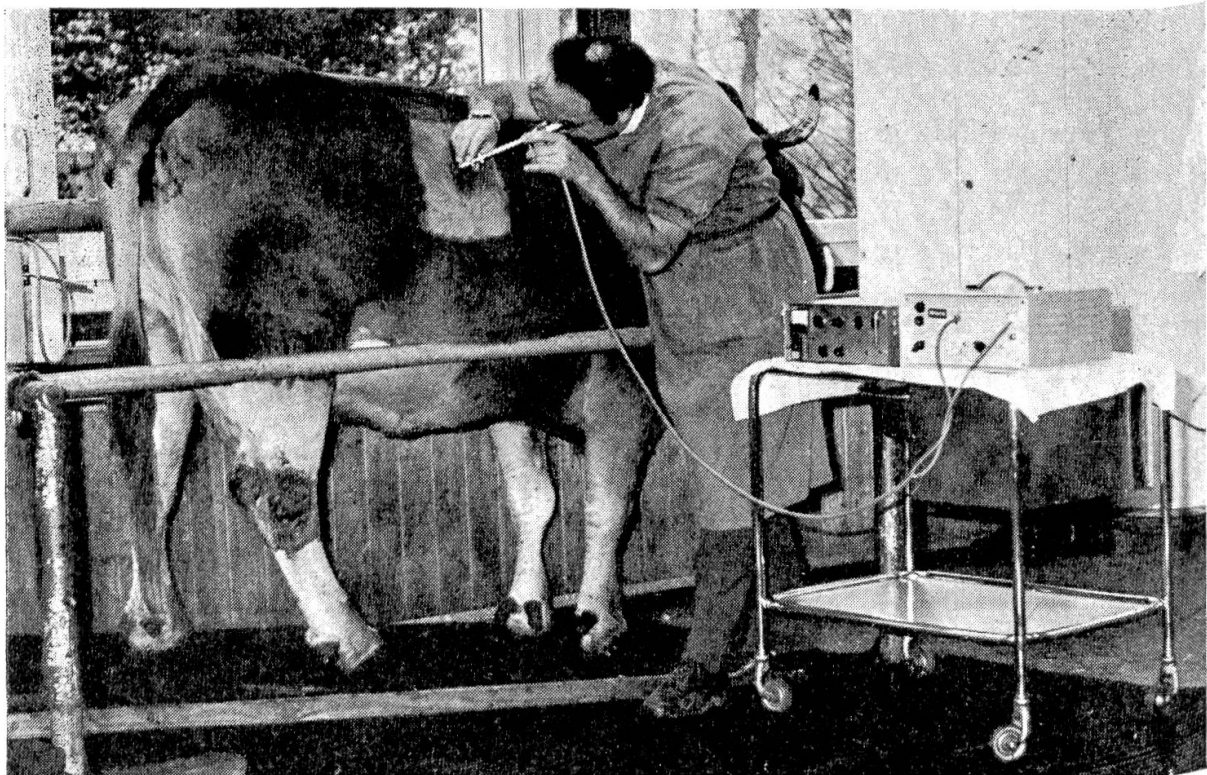


Abb. 1 Zur Laparoskopie fixierte, hinten hochgestellte Kuh. Im Vordergrund Kaltlichtprojektor und Elektronenblitzgenerator.

Die Reduktion der Pansenfüllung durch einen vorangehenden 12–24-stündigen Futterentzug erwies sich als vorteilhaft. Durch Hochstellen der Nachhand (ca. 30 cm) ergaben sich bessere Beobachtungsverhältnisse, da der Pansen sich nach kranial verlagert. Eine sichere Fixation des Tieres ist anzustreben (Abb. 1).

Anlegen des Pneumoperitoneums

Da die Bauchhöhlenorgane in situ eng aneinander gelagert sind, kann unter normalen Bedingungen ein Objekt mit dem Laparoskop weder gezielt aufgesucht noch aus Distanz beobachtet werden.

Diese Schwierigkeiten können nur durch Anlegen eines Pneumoperitoneums überwunden werden. Bei genügend großem Druck werden der Pansen

* Firma Karl Storz K. G., Tuttlingen.

nach vorn und die Därme nach unten verdrängt, so daß vor dem Becken bzw. den Genitalorganen ein freier Beobachtungsraum entsteht.

Das Pneumoperitoneum wird durch intraperitoneale Insufflation eines Gases erzeugt. Für die vorliegenden Untersuchungen wurde Lachgas (N_2O) verwendet. Mit 40–70 Liter Lachgas wird eine hinreichende Füllung erreicht. Die Applikation erfolgt – nach Anlegen einer kleinen Hautinzision – über die Verres-Kanüle oder mit einer mindestens 10 cm langen und 3 mm dicken stumpfen Kanüle, die an der gleichen Stelle eingesetzt wird, welche für die anschließende Trokarierung dient. Bauchmuskulatur und Peritoneum werden schlagartig durchstoßen, um ein Abheben des Bauchfelles zu vermeiden.

Der richtige Sitz der Kanüle muß sorgfältig kontrolliert werden, wobei folgende Kriterien zu beachten sind:

Vor der Insufflation:

- Die Kanülenspitze soll frei beweglich sein.

Während der Insufflation:

- Die Kanüle muß dauernd frei beweglich sein. Ein nachträglicher Kontakt mit den sich verschiebenden inneren Organen muß vermieden werden.
- An der gegenüberliegenden Hungergrube muß durch Palpation und Perkussion eine deutliche Umfangsvermehrung festgestellt werden. Der unter der Bauchwand deutlich spürbare Gasraum ist regelmäßig ab 10–15 Liter insufflierten Gases palpierbar.
- Abwehrbewegungen des Tieres sind ein Hinweis für eine fehlerhafte Insufflation.

Während der Laparoskopie tritt häufig ein Gasverlust auf, der bedingt ist durch Resorption des Gases und Ausströmen an undichten Stellen (z. B. Instrumentenkanal), beim Wechsel von Instrumenten, Dehiszenz zwischen Bauchwand und Trokar bei dünner Bauchdecke oder hohem Innendruck. Die Nachfüllung erfolgt über den Instrumentenkanal des Laparoscopes.

Trokarierung und Einführen des Laparoscopes

Die Eingangsstelle wird so gewählt, daß ein optimaler Überblick über die Geschlechtsorgane und eine minimale Verletzungsgefahr bestehen, nämlich in der Hungergrube, je eine Handbreite unter den Lendenwirbel-Querfortsätzen und kranial vom Hüfthöcker.

An der gewählten Stelle wird die Haut rasiert, desinfiziert, lokal anästhesiert und eine ca. 2 cm lange Hautinzision gesetzt. Anschließend wird der Trokar mit der Hülse in leicht kaudoventraler Richtung eingesetzt. Dies erfolgt gefahrlos, weil die Bauchwand durch das Pneumoperitoneum genügend von den inneren Organen abgehoben ist. Der richtige Sitz des Trokars wird daran erkannt, daß Lachgas aus ihm entströmt. An Stelle des Trokars wird anschließend das Laparoskop durch die Hülse eingeführt.

Inspektion der Genitalorgane

Je nach Wahl der Eingangsstelle können folgende Organe im Abdominalraum erfaßt werden:

- beidseitig Uterus und Adnexe (Abb. 2–7), Harnblase, Darm, Pansen und Peritoneum;
- rechts zusätzlich der Lobus caudatus der Leber, die Gallenblase und die Nieren;
- links zusätzlich die Milz.

Das Auffinden des Uterus und der Ligg. lata bereitet meistens keine Schwierigkeiten. Der Uterus kann in der Regel von der Cervix bis zur Hornspitze verfolgt werden.

Die Ovarien sind nicht immer auf Anhieb zu überblicken. Um einen lückenlosen Aspekt der Ovarien zu gewinnen, bestehen folgende Möglichkeiten:

- Abwarten von zufälligen Organdislokationen infolge Peristaltik oder Eigenbewegung des Tieres.
- Rektale oder vaginale Manipulation, z. B. mit der Cervixzange.
- Aktive, gezielte Verlagerung unter Sichtkontrolle mit einer Tastsonde oder Faßzange, die durch den Instrumentenkanal eingeführt wird (Abb. 6–7).
- Eingehen mit dem Laparoskop von rechts und von links.
- Gleichzeitige Untersuchung von beiden Seiten mit zwei Laparoskopien. Dadurch werden auch die instrumentellen Manipulationsmöglichkeiten verbessert.

Die rektale Beihilfe hat sich als ungünstig erwiesen, da infolge des Pneumoperitoneums reduzierte Exkursionsmöglichkeiten mit dem Darm bestehen und größere Entfernungen zu den Organen die Exploration erschweren.

Postoperative Versorgung

Nach Abschluß der laparoskopischen Untersuchung wird das restliche Lachgas aus der Bauchhöhle entfernt, indem das Klappventil der Trokarhülse geöffnet und die Bauchwand komprimiert wird. Zur Adhäsions- und Infektionsprophylaxe kann ein Gemisch von Polyvinylpyrrolidon 2%, in physiologischer

Abb. 2 Ovar mit pilzförmigem, deutlich über die Ovaroberfläche hinausragendem Corpus luteum in Blüte, einem alten Corpus luteum, kraterförmig eingezogen, und mehreren Cc. albicantia.

Abb. 3 Ovar mit Corpus luteum in Blüte, großem transparentem Tertiärfollikel, Fimbrienplatte und Mesovar.

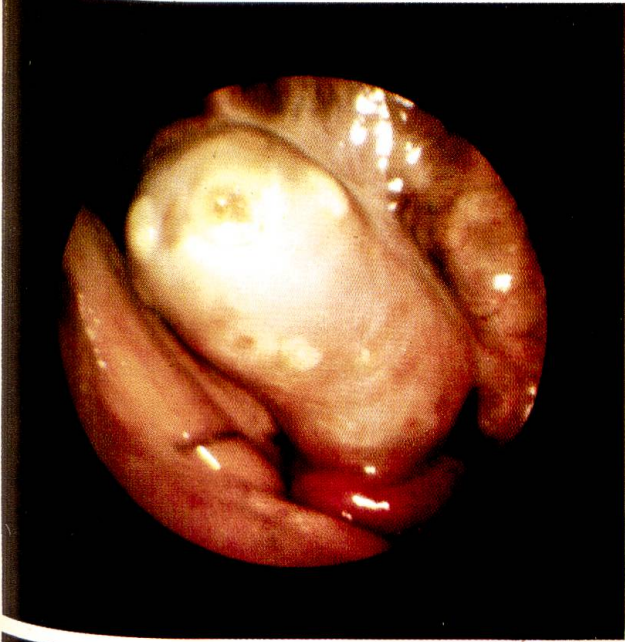Abb. 4 Nahaufnahme des Corpus luteum der Abb. 3, C. 1. zum Teil von der stark vaskularisierten Fimbrienplatte bedeckt.

Abb. 5 Eileiter, mäanderförmig in der Mesosalpinx verlaufend.

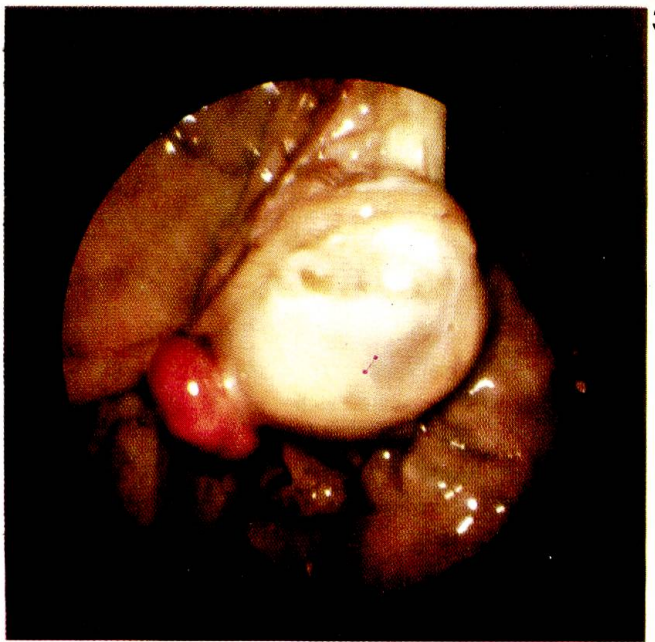Abb. 6 Tastsonde am Corpus luteum in Blüte. Zusätzlich ein dunkelrot gefärbtes, frisches C. 1. in Anbildung (36 Stunden nach Applikation eines LH-Releaser-Hormons).

Abb. 7 Nahaufnahme des C. 1. in Anbildung des Ovars von Abb. 6.

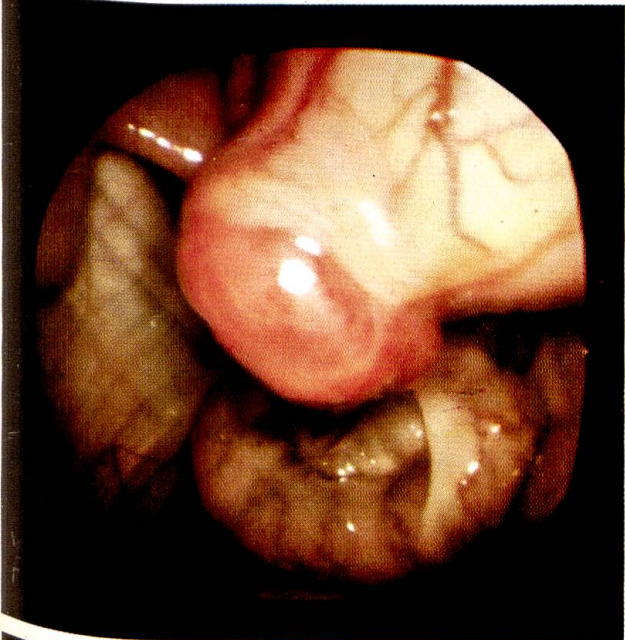
2



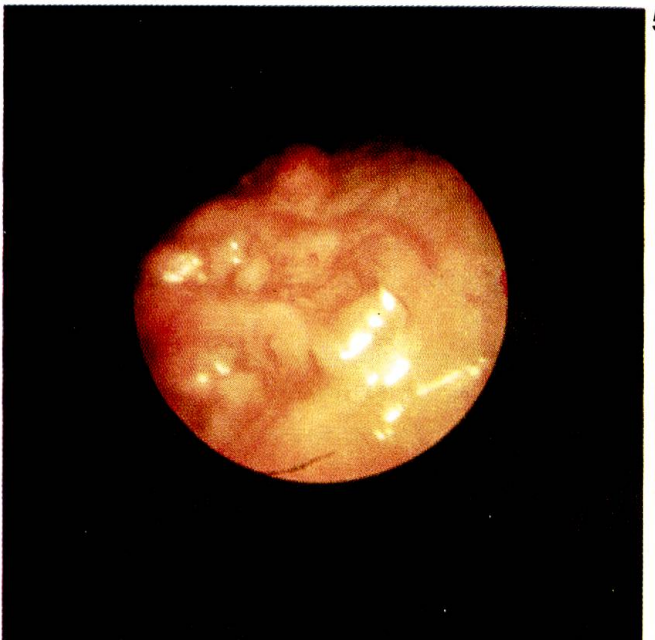3



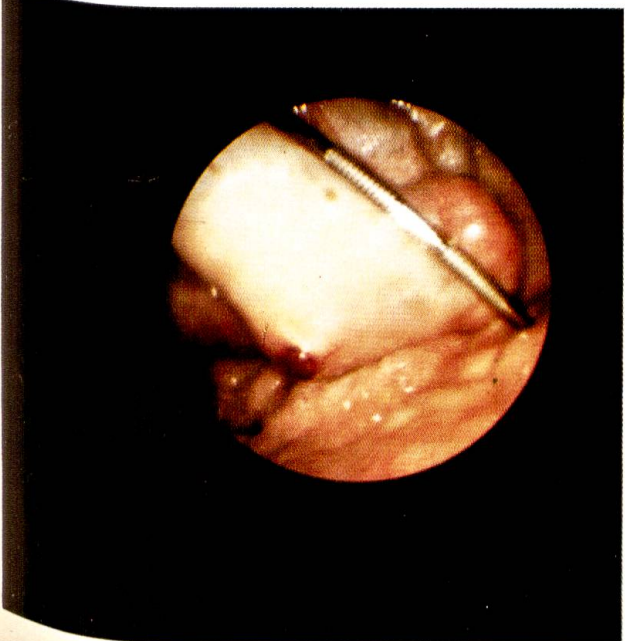
4



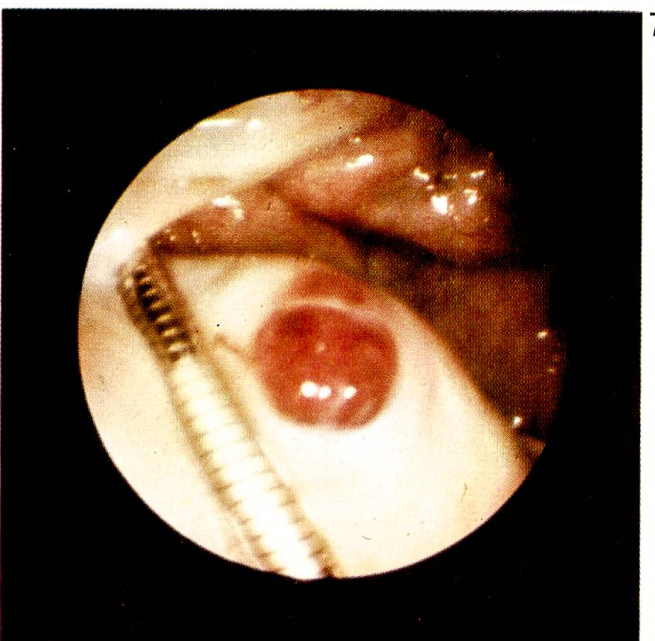
5



6



7



Kochsalzlösung, mit Antibiotika durch die Trokarhülle intraperitoneal appliziert werden. Anschließend wird die Hautwunde vernäht.

Sequenzuntersuchungen

Kurzfristig wiederholte laparoskopische Untersuchungen am gleichen Tier sind ohne weiteres möglich. Innerhalb weniger Tage können 3–4 Eingriffe an der gleichen Eingangsstelle durchgeführt werden. Für spätere Untersuchungen kommt nur eine frische, unmittelbar benachbarte Stelle in Frage.

Komplikationen

Bislang traten Komplikationen nur beim Anlegen des Pneumoperitoneums auf. Bei der Punktion des Abdomens mit stumpfer Kanüle in der linken Hungergrube kann der Pansen sehr leicht getroffen werden, vor allem nach ungenügendem Futterentzug. Allerdings ist anhand der ausströmenden Gase die Fehlpunktion sofort zu erkennen. Beim Eingehen von rechts können Darmteile (Caecum), Netz oder Mesenterium getroffen oder während der Insufflation nachträglich angestochen werden. Die Kanülenspitze ist dann meist nicht mehr frei beweglich. Unabhängig von der Seitenwahl kann die Insufflationskanüle subperitoneal zu liegen kommen, vor allem wenn sie zu langsam durch die Bauchwand vorgetrieben wird.

Wird die Fehlpunktion nicht rechtzeitig erkannt und die Insufflation fortgesetzt, so entstehen Emphyseme bzw. Blähungen der betroffenen Organe.

Eine Fehlinsufflation kann die Laparoskopie behindern oder verunmöglichen.

Die Verletzungen innerer Organe waren wegen des geringen Durchmessers der Insufflationskanüle unbedeutend und verliefen bislang ohne Komplikationen.

Eine fehlerhafte Insufflation kann anhand folgender Anzeichen erkannt werden:

- Insufflation subperitoneal oder mesenterial:
keine Umfangsvermehrung der gegenüberliegenden Hungergrube, häufiges Stöhnen.
- Insufflation in den Darm:
sofortige Abwehrbewegungen, Flatulenz, keine Umfangsvermehrung auf der Gegenseite, tympanisches Darmstück rektal fühlbar.
- Insufflation in den Pansen:
Umfangvermehrung beidseitig, Bauchwand aber direkt dem Pansen anliegend, Abwehrbewegungen nur bei starker Füllung.

Diskussion

Die beschriebene Technik der Laparoskopie beim Rind wurde bei ca. 50 Tieren angewandt und hat sich bewährt.

Die Genitalorgane konnten gezielt, die Ovarien vollumfänglich inspiziert werden. Schwerwiegende Komplikationen traten nicht auf. Das Anlegen des Pneumoperitoneums, eine unerläßliche Bedingung, wurde von allen Tieren sehr gut vertragen.

Verbesserungen der Technik müßten die Punktion der Bauchhöhle betreffen. Fehlpunktionen traten mit allen Kanülentypen auf, auch mit der in der Humanmedizin verwendeten Verres-Kanüle (scharfe Kanüle mit stumpfem Mandrin, der nach Perforation des Peritoneums automatisch vorschnellt). Die Perforation unter Sichtkontrolle, wie sie Heinze et al. [4] beim Pferd beschreiben, wäre beim Rind zu prüfen.

Für Sequenzuntersuchungen wäre ein Dauertrokar wünschenswert, der folgenden Anforderungen genügt:

- Reizlosigkeit,
- genügende Beweglichkeit für Richtungsänderungen des Laparoscopes,
- hermetischer Verschuß bei eingeführtem Laparoskop.

Die Wahl von Lachgas für das Pneumoperitoneum geschah in Anlehnung an die Gegenüberstellung von N₂O und CO₂ durch Frangenheim [3], wonach bei Lachgas keine Hyperämie und der geringste peritoneale Reiz zu erwarten sind.

Die Laparoskopie ist technisch und finanziell aufwendig, so daß ihre Anwendung vorerst auf Kliniken beschränkt bleiben wird.

Zusammenfassung

Eine geeignete Technik der Laparoskopie beim Rind wird dargestellt, welche eine objektive Beurteilung der Genitalorgane, vor allem der Ovarien, erlaubt. Die allgemeinen und lokalen Irritationen sind minimal. Als Eingangsstellen werden die Hungergruben empfohlen. Das Anlegen des Pneumoperitoneums ist unerläßlich, wobei sich die Insufflation von Lachgas in der Menge von 40–70 Litern bewährt hat. Mit Hilfe einer Tastsonde lassen sich die Ovarien dislozieren, so daß sie allseitig überblickt werden können. Auf die Möglichkeit von Sequenzuntersuchungen wird hingewiesen. Als Hauptkomplikation wird die nicht intraperitoneale Insufflation genannt.

Résumé

Les auteurs présentent une technique par laparoscopie chez le bovin permettant une appréciation objective des organes génitaux, en particulier des ovaires. Les irritations générales et locales sont minimales. L'accès a lieu au niveau des fosses paralombaires. Une pneumopéritoine par une insufflation de 40 à 70 litres de gaz hilarant est indispensable. À l'aide d'une sonde tactile les ovaires se laissent déplacer de telle manière qu'ils peuvent être observés de tous les côtés. Il est possible de faire des examens en série. Comme principale complication les auteurs citent l'insufflation extrapéritonéale.

Riassunto

È presentata una tecnica appropriata della laparoscopia nel bovino, la quale permette un giudizio obiettivo sugli organi genitali ed in particolare delle ovaie. Le irritazioni generali e particolari sono minime. Come porta d'entrata si consiglia la parete addominale. È indispensabile procurare un pneumoperitoneo, tenendo conto che l'insufflazione

di gas esilarante nella quantità di 40—70 litri ha dato buon risultato. Per mezzo di una sonda tattile le ovaie si lasciano dislocare, di modo che possono esser osservate da tutte le parti. Sulla possibilità di effettuare esami in sequenza viene data una informazione. Come complicazione è da ricordare l'insufflazione non intraperitoneale.

Summary

The authors describe a suitable technique for laparoscopy in cattle, by means of which the genital organs, particularly the ovaries, may be judged objectively. General and local irritations are negligible. Incisions should be made in the upper flanks. It is necessary to apply a pneumo-peritoneum, for which the insufflation of 40—70 litres of laughing-gas has proved suitable. With the aid of a probe the ovaries may be dislodged and so surveyed on all sides. The possibility of sequence examinations is referred to. The main complication would occur if the insufflation were not intra-peritoneal.

Literatur

[1] Baker A.A.: An intravaginal technique for ovarian examination in the cow. *Aust. Vet. J.* 44, 210—211 (1968). — [2] Doyle J.B.: Exploratory culdotomy for observation of tuboovarian physiology at ovulation time. *Fert. and Ster.* 2, 475—486 (1951). — [3] Frangenheim H.: Die Laparoskopie und die Kuldoskopie in der Gynäkologie. Georg Thieme Verlag, Stuttgart 1971. — [4] Heinze H., Klug E.: Endoskopische Beobachtungen an den inneren Genitalorganen (Pelviskopie) bei Pferd und Esel. *Die Blauen Hefte* 50, 555—560 (1973). — [5] Lamond D.R., Halmes J.H.G.: Suitable endoscope and laparotomy techniques for ovarian examination in the cow. *Aust. Vet. J.* 41, 324—325 (1965). — [6] Megale F., Fincher M.G., McEntee K.: Peritoneoscopy in the cow: Visualization of the ovaries, oviducts, and uterine horns. *Cornell Vet.* 46, 109—121 (1956). — [7] Schultz R.H., Fahning M.L., Graham E.F.: A technique for exposure of the bovine internal genitalia. *Vet. Rec.* 78, 91—93 (1966). — [8] Wishart D.F., Snowball J.B.: Endoscopy in cattle: Observation of the ovary in situ. *Vet. Rec.* 92, 139—143 (1973).

BUCHBESPRECHUNGEN

Lehrbuch der Anatomie der Haustiere. Von R. Nickel, A. Schummer und E. Seiferle
Bd. V.: A. Schummer: Anatomie der Hausvögel, XII/203 S., 141 Abb., Verlag
P. Parey, Berlin und Hamburg 1973, Ganzleinen DM 96,—.

Wie die erschienenen beiden ersten Bände von «Lehrbuch der Anatomie der Haustiere» ist Band V, «Anatomie der Hausvögel», von Form und Inhalt her in ebenso klarer und übersichtlicher Art und Weise gestaltet.

Die Kapitel werden nach einzelnen Organsystemen geordnet, wobei derer systematischen Beschreibung jeweils allgemeine Bemerkungen über Bau und Funktion in Abhängigkeit zum Gesamtorganismus vorangestellt werden. Zahlreiche vortreffliche Abbildungen, viele davon neu gezeichnet und zum kleineren Teil aus anderen Publikationen entnommen, illustrieren das Buch. Als Novum wird in diesem Band erstmals ein umfassendes Literaturverzeichnis eingefügt, das die Möglichkeit zu vertieftem Studium freigibt.

Die hier gekonnt und ausführlich beschriebene makroskopische Anatomie bezieht sich in erster Linie auf das Haushuhn. Gans, Ente, Taube sowie Trut- und Perlhuhn dagegen werden nur dort besonders berücksichtigt, wo sich diese in der Morphologie vom Haushuhn unterscheiden. Durchwegs werden nützliche Vergleiche mit den anatomischen Verhältnissen beim Säugetier gemacht. Ist es dem besseren Verstehen der Struktur dienlich, sind die Organe von der Entwicklung her beleuchtet und gelegentlich auch die mikroskopische Anatomie in ihre Betrachtung einbezogen. Die Funktion der Organe wird in einem für ein anatomisches Werk nicht zu weit gefaßten Rahmen erläutert.