

**Zeitschrift:** Schweizer Archiv für Tierheilkunde SAT : die Fachzeitschrift für Tierärztinnen und Tierärzte = Archives Suisses de Médecine Vétérinaire ASMV : la revue professionnelle des vétérinaires

**Herausgeber:** Gesellschaft Schweizer Tierärztinnen und Tierärzte

**Band:** 116 (1974)

**Heft:** 5

**Artikel:** Diffuse Toxoplasmose-Encephalitis in der rechten Grosshirnhälfte einer Ziege

**Autor:** Fatzer, R.

**DOI:** <https://doi.org/10.5169/seals-591716>

### **Nutzungsbedingungen**

Die ETH-Bibliothek ist die Anbieterin der digitalisierten Zeitschriften. Sie besitzt keine Urheberrechte an den Zeitschriften und ist nicht verantwortlich für deren Inhalte. Die Rechte liegen in der Regel bei den Herausgebern beziehungsweise den externen Rechteinhabern. [Siehe Rechtliche Hinweise.](#)

### **Conditions d'utilisation**

L'ETH Library est le fournisseur des revues numérisées. Elle ne détient aucun droit d'auteur sur les revues et n'est pas responsable de leur contenu. En règle générale, les droits sont détenus par les éditeurs ou les détenteurs de droits externes. [Voir Informations légales.](#)

### **Terms of use**

The ETH Library is the provider of the digitised journals. It does not own any copyrights to the journals and is not responsible for their content. The rights usually lie with the publishers or the external rights holders. [See Legal notice.](#)

**Download PDF:** 30.01.2025

**ETH-Bibliothek Zürich, E-Periodica, <https://www.e-periodica.ch>**

Aus dem Institut für Vergleichende Neurologie  
der Universität Bern

## Diffuse Toxoplasmose-Encephalitis in der rechten Grosshirnhälfte einer Ziege

von R. Fatzer<sup>1</sup>

Pathologischen Prozessen im Zentralnervensystem der Ziege wurde bisher wenig Aufmerksamkeit geschenkt. Intensiver befasste man sich seit jeher mit dem Schaf, wohl weil es in den meisten Gebieten der Erde wirtschaftlich von grösserer Bedeutung ist. Grundsätzlich sind bei der Ziege dieselben Krankheiten zu erwarten wie beim Schaf: Hirnrindennekrose und Listeriose-Encephalitis dürften in Ziegenbeständen etwa die gleiche Rolle spielen wie in Schafherden; Scrapie, eine «Slow virus infection», die zu degenerativen Veränderungen an Nervenzellen und starker Reaktion der Astroglia führt, und Swayback, eine Leukoencephalopathie der Neugeborenen infolge Kupfermangels der Muttertiere während der Trächtigkeit, wurden bisher zwar nur beim Schaf unter natürlichen Bedingungen beobachtet, sind aber experimentell auch bei der Ziege zu erzeugen (für Scrapie siehe u.a. Zlotnik, 1961 und 1962; Brotherton et al., 1968; für Swayback Owen et al., 1965). Für experimentelle Scrapie scheint die Ziege sogar empfänglicher zu sein als das Schaf (Hadlow, 1961; Pattison et al., 1972). Kürzlich wurde von Stavrou et al. (1969) und Dahme et al. (1973) eine granulomatöse Encephalitis bei Ziegen beschrieben, die sowohl histologisch als auch serologisch dem Visna der Schafe (Sigurdson, Pálsson und van Bogaert, 1962) zu entsprechen scheint.

Die von Fankhauser (1963) beobachtete Thalamusmelanose ist wohl die einzige bisher nur bei der Ziege vorkommende ZNS-Veränderung. Vermutlich handelt es sich dabei um eine symptomlos bleibende Gewebsmissbildung; von den vier Tieren unserer Sammlung hatte keines damit zu korrelierende zentralnervöse Störungen gezeigt. Ein Zufallsbefund war auch der Fall von Kaliner (Publikation in Vorbereitung).

<sup>1</sup> Adresse: Dr. Rosmarie Fatzer, Postfach 2735, CH-3001 Bern.

<sup>1</sup> Herrn Dr. F. Germann, Frutigen, sei an dieser Stelle für die Überweisung des Materials bestens gedankt.

### Fallbeschreibung

Der Kopf einer 6 Monate alten weiblichen Ziege gemischter Rasse wurde von einem Tierarzt aus dem Berner Oberland<sup>1</sup> zur Untersuchung eingesandt mit dem Vorbericht, das Tier hätte zwar noch ziemlich gut gefressen, aber Torticollis nach links, Opisthotonus und herabgesetzte Sensibilität gezeigt bei einer Körpertemperatur von 39,3°C. Das Tier lag in Brustlage und stand nicht mehr spontan auf. Auf die Beine gestellt, vermochte es zu stehen, stürzte aber beim Versuch, sich fortzubewegen, sofort zusammen. Die Krankheitsdauer konnte nicht genau eruiert werden. Die Tötung erfolgte leider durch Kopfschuss. Abgesehen von den schussbedingten Blutungen erschien das Gehirn makroskopisch oberflächlich normal. Auf Frontalschnitten zeigte sich eine gelblich-orange Verfärbung der gesamten weissen Substanz der rechten Grosshirnhemisphäre und des rechten Thalamusgebietes. Dem Gewebe fehlte das leicht glänzende, homogene Aussehen normalen Markes; vielmehr war es locker-faserig, z.T. löcherig, und von etwas glasig-gallertiger Beschaffenheit. Ausgedehnte Hohlräume, angefüllt mit farblosen, gallertigen Massen, fanden sich rechts lateral im Zwischenhirn.

Ausser *Neisseria mucosa*, einem Mikroorganismus, dessen ätiologische Bedeutung beim Tier noch nicht erwiesen ist, konnte bakteriologisch nichts isoliert werden.

### Histologie

Eine granulomatöse Encephalitis breitet sich diffus, an Intensität von rostral nach kaudal zunehmend, über die ganze rechte Hemisphäre, das rechte Zwischenhirn und dorsale Abschnitte des rechten Mittelhirns aus. Verschont sind nur rostrale Abschnitte der Stammganglien und des Cortex und grosse Anteile des Lobus piriformis. Von der weissen Substanz (Marklager und -strahlen) ist kaum mehr etwas zu erkennen (Abb. 1). In der Markscheiden-Färbung (Luxol-Cresyl) finden sich nur noch stellenweise staubförmige Markscheidenreste, und Bruchstücke liegen vereinzelt in den überall massenhaft vorkommenden Makrophagen. In der Luxol-Silber-Färbung lassen sich zerfallende Axone darstellen. Es handelt sich demnach nicht nur um eine Demyelinisierung, sondern um eine totale Zerstörung des Markes. Die Gefässe haben breite Manschetten vorwiegend aus Lymphozyten, retikulo-histiozytären Zellen und vereinzelt Plasmazellen. Neben den Makrophagen, die das Hauptelement in den intervaskulären Zonen darstellen und diffuse, ausgedehnte Rasen bilden, finden sich ebenfalls Lymphozyten und lymphoide Zellen, retikulo-histiozytäre Elemente, Plasmazellen und Zellen glialen Ursprungs. Etwas zellärmere Gebiete mit Mikroglia und gemästeten sowohl wie fibrillären Astrozyten kommen vor und weisen auf eine geringgradige Vernarbungstendenz hin (Abb. 2). Stellenweise sind im entzündlichen Gewebe mottenfrassähnliche Löcher zu beobachten, die sich im Thalamusgebiet zu schon makroskopisch sichtbaren Zysten vergrössern. Vereinzelt können Mitosen gefunden werden. Polymorphkernige Leukozyten

sind nirgends vorhanden. Trotz des granulomatösen Charakters der Veränderungen fehlt jede Zubildung von Bindegewebe.

Die Grenze dieses diffusen entzündlichen Prozesses verläuft z.T. im Gebiet der U-Fasern am Übergang von Mark und Cortex, z.T. in peripheren Cortexschichten. Diese Grenze ist meist gekennzeichnet durch perlschnurartig angeordnete, oft zu laminären Rasen konfluierende Knötchen vorwiegend aus mikroglialen und mesenchymalen Zellen. Dieser Grenzwall ist besonders deutlich in der Mittellinie des Zwischenhirns, wo der Prozess gegen die linke Hemisphäre abrupt aufhört.

Das Cortextgewebe jenseits des Grenzwalles ist aufgelockert, durchsetzt mit proliferierten Gliazellen, infiltrierten Gefässen und mottenfrassähnlichen Nekrosebezirken.

Neben den entzündlichen Veränderungen im Hirnparenchym findet sich eine diffuse, in der Tiefe der Sulci besonders schwere, lymphozytäre Meningitis.

Spezialfärbungen zum Nachweis von Bakterien oder Pilzen (Gram, Methenamin-Silber, Ziehl-Neelsen) sind alle negativ.

Auffallend sind die massenhaft vorkommenden Kalk- und Pseudokalkablagerungen (Abb. 1). Zu einem grossen Teil handelt es sich um verkalkte Gefässe sowohl in den Meningen als auch im Parenchym (Abb. 2). Häufig ist aber nicht auszumachen, was das anatomische Substrat der Verkalkungen gewesen ist. Prinzipiell liegen zwei Typen vor: Kalkplättchen aus feinen, konzentrisch geschichteten Lamellen und Anhäufungen von runden Granula. Manche dieser Gebilde weisen einen kapselartigen, radiär gestreiften oder ausgefransten Abschluss auf. Sie sind positiv in der PAS-Färbung zur Darstellung von Mucopolysacchariden und in der Färbung nach Kossa für Phosphate. Beim ersten Typ handelt es sich wohl um verkalkende Zellen und quergetroffene Gefässchen; die Plättchen entsprechen sowohl morphologisch als auch färberisch Pseudokalkablagerungen (Innes und Hadlow, 1968), einer Verkalkungsvorstufe. Ungeordnete Ablagerungen von Kalk und Kalkvorstufen sind häufig. Ganz vereinzelt gelingt der Nachweis von Zysten, die von jenen bei Toxoplasmose-Encephalitis des Hundes und anderer Tiere nicht zu unterscheiden sind (Abb. 3, 4). Sie liegen sowohl in leichter veränderten Randgebieten als auch in stark entzündlichen Zonen. In der linken Hirnhälfte und im Kleinhirn, wo lediglich eine disseminierte Meningo-Encephalitis mit perivaskulären lymphozytären Infiltraten und Gliaknötchen vorliegt, können keine solchen Zysten gefunden werden. Die ursächliche Beteiligung der Parasiten an einem so massiven Prozess scheint durch ihr spärliches Auftreten in Frage gestellt. Es können jedoch verschiedene Gründe dafür angeführt werden:

1. Die entzündlichen Veränderungen sind so massiv, die Zellen so dicht gelagert und Zelldébris so häufig, dass das Auffinden besonders von nicht in Zysten zusammengelagerten Parasiten stark erschwert ist.

2. Koestner und Cole (1961) machten bei experimentell mit Toxoplasma infizierten Schafen die Erfahrung, dass der Nachweis von Parasitenzysten mit zunehmendem Alter des Prozesses im ZNS immer schwieriger wird.

3. Möglicherweise fand eine Verkalkung von Zysten statt. Dieser Verdacht wird erweckt durch die Kalkablagerungen vom granulären Typ. Von Verkalkung der Zysten in Fällen von Toxoplasmose-Encephalitis des Menschen spricht u.a. auch Osetowska (1965).

### Diskussion

Der zwingendste Hinweis, dass es sich im vorliegenden Fall um eine Toxoplasmose-Encephalitis handelt, ist das Vorkommen charakteristischer Parasitenzysten, ferner die Art der entzündlichen Veränderungen vor allem in weniger diffus betroffenen Gebieten, wo eine Encephalitis granulomatösen Charakters mit zur Hauptsache lymphozytären Infiltraten und Parenchymherdchen aus mesenchymalen und mikroglialen Elementen vorliegt (Abb. 3, 4) (für den Hund vgl. Fankhauser, 1963, für experimentelle Toxoplasmose beim Schaf Koestner und Cole, 1961, für spontane Toxoplasma-Myelitis McErlean, 1974). Koestner und Cole befassten sich eingehend mit den Veränderungen im ZNS experimentell infizierter Schafe und ihrer Foeten bzw. Lämmer. Aus ihren Experimenten ist ersichtlich, dass die Toxoplasmose-Encephalitis der Schafe nicht stets tödlich verläuft. Bei Tieren, die wenige Tage p.i. in der akuten Phase starben, fanden sich primär degenerative Erscheinungen an den Gefässwänden und schon 4 Tage p.i. perivaskuläre Proliferation von Mikroglia und mesenchymalen, adventitiellen Elementen. Etwas später waren dichte perivaskuläre Infiltrate und starke, oft knötchenförmige Reaktion der Glia die hervorstechendsten Merkmale. Bei 4 von 20 Tieren trat eine Verkalkung von Meninx- und Hirngefässen auf. In diesem Zusammenhang sei erwähnt, dass auch bei der Toxoplasmose des Menschen, vor allem der kongenitalen Form, Verkalkungen im ZNS häufig sind (Scheidegger, 1958; Osetowska, 1965; Innes und Hadlow, 1968). Koestner und Cole stellten solche Verkalkungen sowohl bei erwachsenen (drei 2jährige Auen) als auch bei jungen Tieren (1 einwöchiges Lamm) fest. Eine Prädilektion für bestimmte Hirngebiete ist bei der Toxoplasmose-Encephalitis der Schafe nicht festzustellen.

Eine ausführliche Zusammenstellung der Literatur über Toxoplasmose findet sich bei Jíra und Kozojed (1970). Für die Ziege liegen fast ausschliesslich serologische Untersuchungen vor, und zumindest für unsere Regionen wurde Toxoplasmose-Encephalitis bei dieser Tierart nicht beschrieben. Allerdings fehlt uns der Überblick über die schwer zugängliche neueste Literatur aus den Ostländern.

Differentialdiagnostisch ist die von Dahme et al. (1973) beschriebene, natürlich vorkommende und experimentell erzeugbare granulomatöse Encephalitis der Ziege, vor allem deren diffuser sog. Demyelinisierungstyp in Betracht zu ziehen. Sie ist möglicherweise mit Visna identisch. Die Veränderungen bestehen wie bei unserem Fall in einer sich vorwiegend in der weissen Substanz ausbreitenden Entzündung mit relativ scharfer Grenze gegen den Cortex. Jedoch sind bei dieser Erkrankung das Ependym und die subependymalen Zonen primärer Sitz der Veränderungen; initial liegt ein periventrikulärer Prozess vor,

der sich von den periventrikulären Zonen aus in das Marklager vorschiebt und dieses bei genügend langer Dauer vollständig zerstört. In unserem Fall sind wohl auch subependymale Granulome festzustellen, aber das Ependym ist darüber intakt. Bei Visna wird es über subependymären Granulomen in Mitleidenschaft gezogen, beim diffusen Demyelinisierungstyp, mit dem unser Fall gewisse Ähnlichkeit hat, jedoch vollständig zerstört. Kerneinschlüsse, wie von Dahme et al. dargestellt, können vereinzelt auch bei unserer Ziege gefunden werden; wir halten sie hier für degenerative Erscheinungen an Zellkernen.

### Zusammenfassung

Es werden makro- und mikroskopische Befunde in einem Fall von Toxoplasmose-Encephalitis bei einer Ziege beschrieben. Sie umfasste die ganze rechte Grosshirnhälfte und Teile des rechten Hirnstammes. Ihr granulomatöser Charakter mit Ausbildung von Parenchymherdchen aus vorwiegend mikroglialen und mesenchymalen Zellen, vor allem aber das Vorkommen eindeutiger Toxoplasmazysten scheinen die Diagnose zu sichern. Die Veränderungen werden mit einer kürzlich durch Dahme und Mitarb. beschriebenen visnaähnlichen Erkrankung der Ziege verglichen.

### Résumé

Les lésions macroscopiques et histologiques dans un cas d'encéphalite toxoplasmique chez une chèvre sont décrites. Cette encéphalite s'étendait sur l'hémisphère droit entier et les parties rostrales du tronc cérébral droit. Le caractère granulomateux avec formation de foyers inflammatoires dans le tissu nerveux, essentiellement composés de cellules mésoenchymateuses et gliales, mais surtout la présence de kystes parasitaires, sans doute toxoplasmiques, semblent supporter ce diagnostic. Les lésions sont comparées avec celles récemment observées par Dahme et coll. dans une encéphalite caprine ressemblant au visna du mouton.

### Riassunto

Sono descritti gli aspetti macroscopici ed istologici in un caso di encefalite toxoplasmatica in una capra. Il processo patologico interessava l'intero emisfero cerebrale destro e zone della porzione destra del tronco cerebrale anteriore. Il suo carattere granulomatoso, ma specialmente la presenza di tipiche cisti di Toxoplasma, sembrano confortare tale diagnosi. Questa osservazione è messa a confronto con un'encefalite granulomatosa nella capra simile alla Visna e descritta recentemente da Dahme e collaboratori.

### Summary

The macroscopical and histological findings in a case of toxoplasmic encephalitis in a goat are described. The pathologic process involved the entire right cerebral hemisphere and parts of the right side of the anterior brain stem. Its granulomatous character with foci of predominantly macroglial and mesenchymal elements, but especially the presence of "typical" Toxoplasma cysts seem to corroborate the diagnosis. This observation is compared with a granulomatous encephalitis in the goat resembling visna, and described recently by Dahme and coworkers.

## Literatur

Brotherston J.G., Renwick C.C., Stamp J.T., Zlotnik I. und Pattison I.H.: Spread of scrapie by contact to goats and sheep. *Journal of Comparative Pathology* 78, 9–17 (1968). – Dahme E., Stavrou D., Deutschländer N., Arnold W. und Kaiser E.: Klinik und Pathologie einer übertragbaren granulomatösen Meningoencephalomyelitis (gMEM) bei der Hausziege. *Acta Neuropathologica* 23, 59–76 (1973). – Fankhauser R.: Cerebrale Melanose bei der Ziege. *Wiener tierärztliche Monatsschrift* 50, 373–384 (1963). – Fankhauser R.: Polymyositis und Encephalomyelitis granulomatosa toxoplasmica beim Hund. *Schweizer Archiv für Tierheilkunde* 105, 688–699 (1963). – Hadlow W.J.: The pathology of experimental scrapie in the dairy goat. *Research in Veterinary Science* 2, 289–314 (1961). – Innes J.R.M. und Hadlow W.J.: Comparative neuropathology. In: *Pathology of the Nervous System*, von J. Minckler, Bd. 1; McGraw-Hill Book Company New York-Toronto-Sydney-London 1968 (Part 1 Kap. 4, 29–76). – Jacobs J. und Hartley W.J.: Ovine toxoplasmosis: Studies on parasitaemia, tissue infection and congenital transmission in ewes infected by various routes. *British Veterinary Journal* 120, 347–364 (1964). – Jíra J. und Kozojed V.: Toxoplasmose 1908–1967. *Literatur-Dokumentation Reihe 3 Teil 1*; Gustav Fischer, Stuttgart 1970. – Koestner A. und Cole C.R.: Neuropathology of ovine and bovine toxoplasmosis. *American Journal of Veterinary Research* 22, 53–66 (1961). – McErlean B.A.: Ovine paralysis associated with spinal lesions of toxoplasmosis. *Vet. Rec.* 94, 264–266 (1974). – Osetowska E.: Étude comparée de l'encéphalite à toxoplasmes chez l'adulte, chez le nouveau-né et chez le chien. *Journal of the Neurological Sciences* 2, 126–139 (1965). – Owen E.C., Proudfoot R., Robertson J.M., Barlow R.M., Butler E.J. und Smith B.S.W.: Pathological and biochemical studies of an outbreak of swayback in goats. *Journal of Comparative Pathology* 75, 241–251 (1965). – Pattison I.H., Hoare M.N., Jebbett J.N. und Watson W.A.: Spread of scrapie to sheep and goats by oral dosing with foetal membranes from scrapie-affected sheep. *Veterinary Record* 90, 465–468 (1972). – Scheidegger S.: Toxoplasmose. In: *Handbuch der speziellen pathologischen Anatomie* von O. Lubarsch, F. Henke und R. Rössle Bd. 13/2A; 1199–1221. Springer Berlin-Göttingen-Heidelberg 1958. – Sigurdsson B., Pálsson P.A. und van Bogaert L.: Pathology of Visna. Transmissible demyelinating disease in sheep in Iceland. *Acta Neuropathologica* 1, 343–362 (1962). – Stavrou D., Deutschländer N. und Dahme E.: Granulomatous encephalomyelitis in goats. *Journal of Comparative Pathology* 79, 393–396 (1973). – Zlotnik I.: The histopathology of the brain of goats affected with scrapie. *The Journal of Comparative Pathology* 71, 440–448 (1961). – Zlotnik I.: A comparative study of early brain lesions of goats inoculated with scrapie goat brain by the intracerebral and the subcutaneous routes. *The Journal of Comparative Pathology* 72, 366–373 (1962).

## Addendum

Kürzlich beschrieben Cork et al. (1974 a, b) eine virusbedingte Leukoencephalomyelitis bei jungen Ziegen in den USA. Eine Identifikation mit der visnaähnlichen Ziegenencephalitis von Dahme et al. (1973) wird zwar abgelehnt, auf der andern Seite die Ähnlichkeit mit dem Visna des Schafes betont.

Cork L. C., Hadlow W. J., Grawford T. B., Gorham J. R. und Piper R. C.: Infectious leucoencephalomyelitis of young goats. *J. inf. Dis.* 129, 134–141 (1974a).

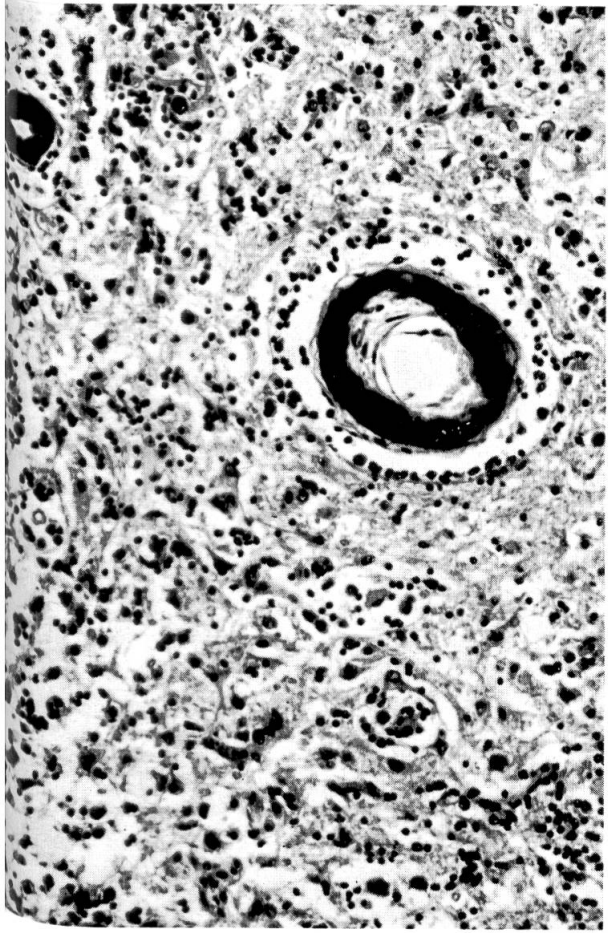
Cork L. C., Hadlow W. J., Gorham J. R., Piper R. C. und Crawford T. B.: Pathology of viral leucoencephalomyelitis of goats. *Acta neuropath.* (im Druck: 1974b).

Abb. 1 Diffuse Encephalitis granulomatösen Charakters mit Kalkablagerungen, Markstrahl; HE-Übersicht.

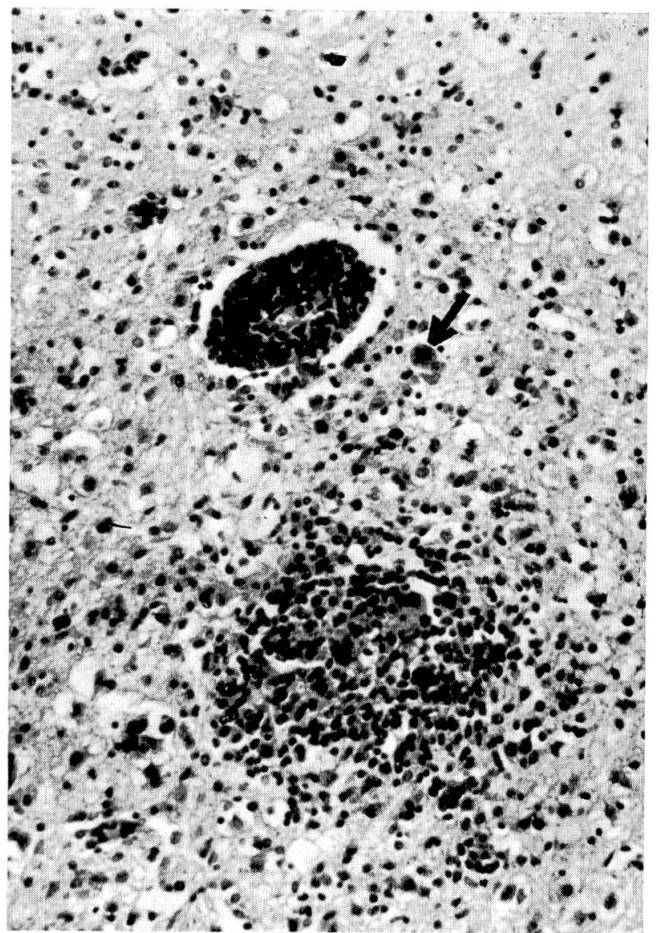
Abb. 2 Verkalkte Gefäße in Malaziegebiet mit Vernarbungstendenz (Mikroglia, gemästete und fibrilläre Astrozyten); HE, 80x.

Abb. 3 Typische Toxoplasmazyste am Rand eines vorwiegend mikroglialen Herdes; HE, 200x.

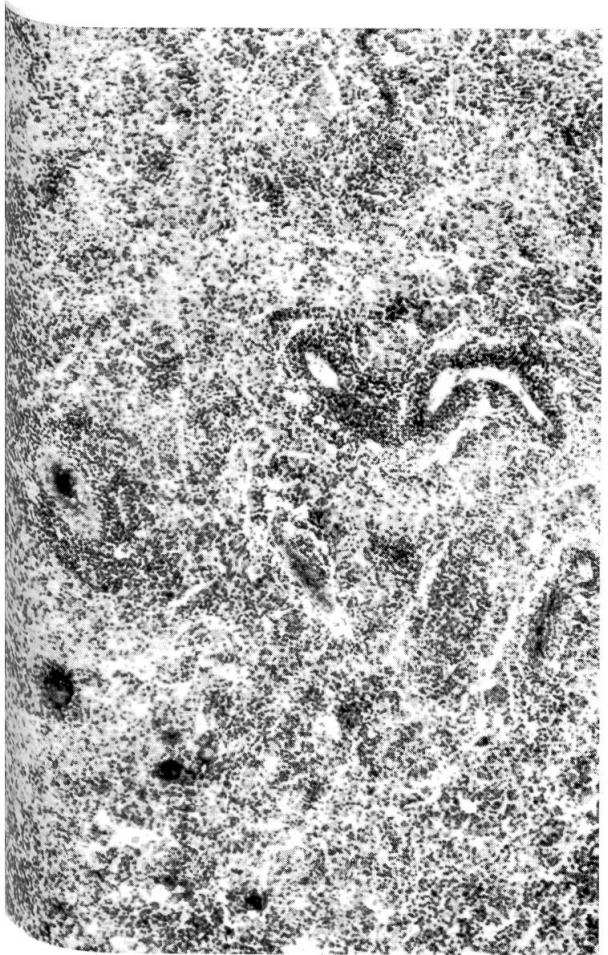
Abb. 4 Knötchen aus mesenchymalen und mikroglialen Elementen, perivaskuläres lymphozytäres Infiltrat und Gliaproliferation im Cortex; Toxoplasmazyste (→); HE, 80x.



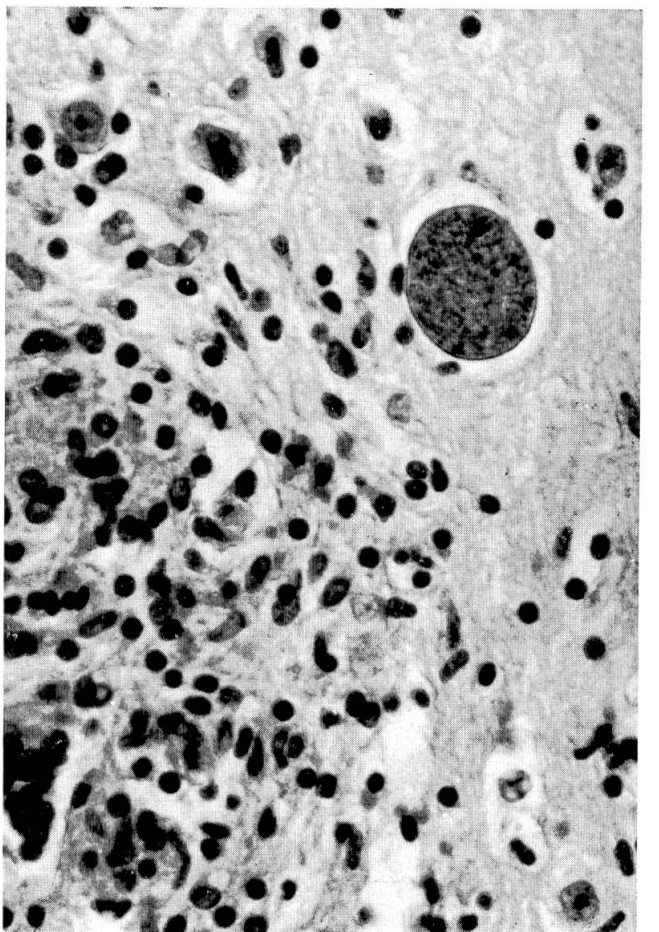
2



4




1

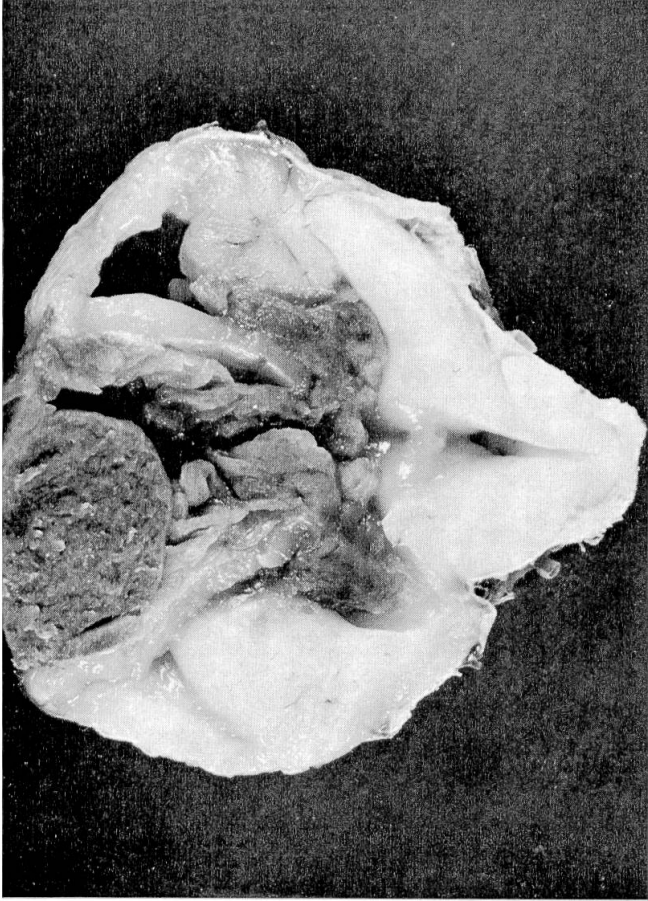


3

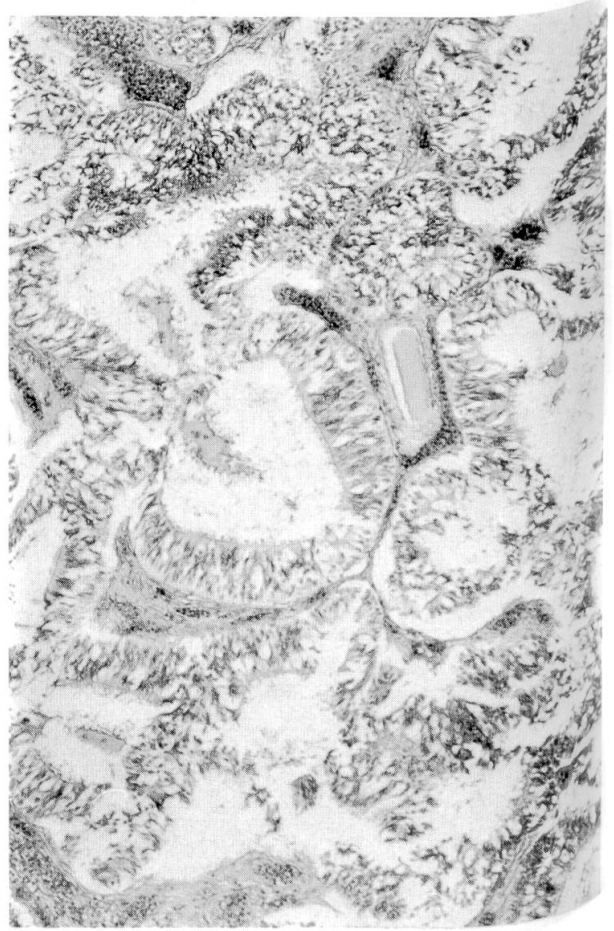




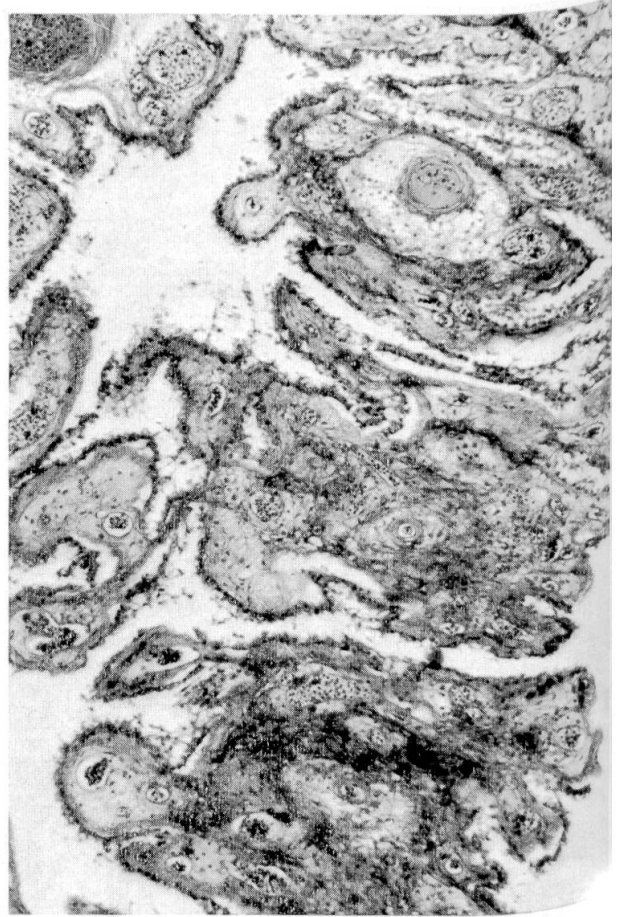
1



2



3



4