

**Zeitschrift:** Schweizer Archiv für Tierheilkunde SAT : die Fachzeitschrift für Tierärztinnen und Tierärzte = Archives Suisses de Médecine Vétérinaire ASMV : la revue professionnelle des vétérinaires

**Herausgeber:** Gesellschaft Schweizer Tierärztinnen und Tierärzte

**Band:** 116 (1974)

**Heft:** 11

**Artikel:** Cerebrospinale Angiopathie bei Ferkeln mit experimenteller Coli-Enterotoxämie

**Autor:** Bertschinger, H.U. / Pohlenz, J.

**DOI:** <https://doi.org/10.5169/seals-593613>

### **Nutzungsbedingungen**

Die ETH-Bibliothek ist die Anbieterin der digitalisierten Zeitschriften. Sie besitzt keine Urheberrechte an den Zeitschriften und ist nicht verantwortlich für deren Inhalte. Die Rechte liegen in der Regel bei den Herausgebern beziehungsweise den externen Rechteinhabern. [Siehe Rechtliche Hinweise.](#)

### **Conditions d'utilisation**

L'ETH Library est le fournisseur des revues numérisées. Elle ne détient aucun droit d'auteur sur les revues et n'est pas responsable de leur contenu. En règle générale, les droits sont détenus par les éditeurs ou les détenteurs de droits externes. [Voir Informations légales.](#)

### **Terms of use**

The ETH Library is the provider of the digitised journals. It does not own any copyrights to the journals and is not responsible for their content. The rights usually lie with the publishers or the external rights holders. [See Legal notice.](#)

**Download PDF:** 30.01.2025

**ETH-Bibliothek Zürich, E-Periodica, <https://www.e-periodica.ch>**

Schweiz. Arch. Tierheilk. 116, 543–554, 1974

Aus dem Veterinär-Bakteriologischen (Prof. Dr. E. Hess) und dem Veterinär-Pathologischen Institut (Prof. Dr. H. Stünzi) der Universität Zürich

## Cerebrospinale Angiopathie bei Ferkeln mit experimenteller Coli-Enterotoxämie

von H. U. Bertschinger und J. Pohlenz<sup>1</sup>

### Einleitung

Harding hat im Jahre 1966 unter dem Namen cerebrospinale Angiopathie eine Gefässerkrankung beim Schwein beschrieben, die am häufigsten im ZNS und gelegentlich auch in anderen Organen auftritt. Dabei zeigen vor allem die Arteriolen und kleinen Arterien eine Verdickung der Wand mit subintimalen Insudationen, Zerfall der Muskelzellen, gelegentlich Proliferation der Intima und häufig Proliferation der adventitiellen Gefässanteile. Im Gehirn finden sich in der Umgebung betroffener Gefässe kugelige Massen in der Grösse von 1 bis 40  $\mu$ . Im allgemeinen wird die Krankheit einige Zeit nach dem Absetzen, am häufigsten bei 10 bis 12 Wochen alten Ferkeln, manchmal aber auch später beobachtet. Neben Kümmern zeigen die Tiere zentralnervöse Störungen wie schiefe Haltung des Kopfes, schlaffe Lähmung der Hinterhand oder der Vorderhand, Kreisbewegungen und mangelndes Orientierungsvermögen. Vereinzelt wird auch Blindheit beobachtet.

Während Frese und von Sandersleben (1968) die cerebrospinale Angiopathie als eine selbständige Krankheit betrachten, halten sie Harding (1966), Hoorens und Thoonen (1967) sowie Köhler (1971) möglicherweise für eine Folgekrankheit nach Coli-Enterotoxämie. Bei eigenen Untersuchungen über den Einfluss von Chemotherapeutika und Antibiotika auf experimentell erzeugte Coli-Infektionen im Darm von Absetzferkeln sind wir auf Krankheitsbilder gestossen, die der cerebrospinalen Angiopathie entsprechen. Da uns ein Zusammenhang mit der vorangegangenen Coli-Infektion gegeben scheint, sollen die Versuchsanordnung und die Befunde bei der im Experiment erzeugten Krankheit näher dargestellt werden.

### Material und Methoden

Die beschriebenen Fälle von cerebrospinaler Angiopathie kamen in zwei Experimenten zur Beobachtung (Tab. 1). Für jedes Experiment verwendeten wir 24 Edelschwein-Ferkel. Sie wurden am Tag des Absetzens von der Sau im

---

<sup>1</sup> Adresse der Autoren: PD Dr. H.U. Bertschinger und Dr. J. Pohlenz, Winterthurerstrasse 270, CH-8057 Zürich.

Tab. 1 Behandlung der Versuchsgruppen, in denen Fälle von cerebrospinaler Angiopathie vorkamen.

Experiment	Gruppe	Ferkel Nummer	Substanz	Dosis und Applikation	Tag p.i.
9	A	18	Suspensionsgrundlage von BAY Va 9391*	oral	1-3
			Neomycinsulfat	300 ppm im Futter	18-23
	C	8	Bay Va 9391*	15 mg/kg i.m.	1-3
85		Neomycinsulfat	300 ppm im Futter	18-23	
14	D	6	Bay Va 9391*	15 mg/kg oral	1-3
		34	Neomycinsulfat	300 ppm im Futter	18-23
14	B	33	unbehandelte Kontrolle		
		37			
14	D	39	Neomycinsulfat	300 ppm im Futter	1-5
			Ampicillin	250 ppm im Futter	1-5

\* Antibakteriell wirksames Chemotherapeuticum von Bayer AG, Wuppertal.

Alter zwischen 3½ und 5 Wochen in Ferkelbatterien verbracht und erhielten während der ersten 4 bzw. 5 Tage zur Unterdrückung spontaner Coli-Infektionen ein handelsübliches Fertigfutter für Ferkel mit einem Zusatz von 300 ppm Neomycinsulfat.

Der für die Infektionsversuche verwendete Colistamm 212/74 ist aus dem Darm eines Ferkels mit Coli-Enterotoxämie isoliert worden. Er hämolysiert Schaferythrozyten und gehört zur Serogruppe O141:K85a,c(B). Am 5. bzw. 6. Tag nach dem Absetzen gaben wir den Ferkeln 2,0 ml einer 24 h bei 37° C inkubierten Bouillonkultur in die Maulhöhle. Täglich wurden Rektaltupfer entnommen und auf Schafblutagar verimpft. Wir schätzten die Zahl der Enterobakterienkolonien und den Anteil der Kolonien mit Hämolyse. Die serologische Typisierung beschränkte sich auf die Objektträgeragglutination mit OK-Seren.

Im Anschluss an die Inokulation kam es in beiden Experimenten zu teilweise tödlichen Erkrankungen an Colidiarrhöe und Coli-enterotoxämie. Der Verlauf der experimentellen Infektion und die Therapieergebnisse werden Gegenstand einer besonderen Publikation sein.

Im späteren Verlauf der Experimente fanden wir bei 8 Ferkeln aus verschiedenen Versuchsgruppen das charakteristische Bild der cerebrospinalen Angiopathie. Art und Dauer der medikamentösen Behandlung dieser Ferkel sind in Tab. 1 zusammengestellt. Die Gruppe 14D wurde nach Abschluss der

Tab. 2 Ausscheidung von pathogenen E. coli bei den Ferkeln mit cerebrospinaler Angiopathie.

Experiment	Ferkel	Starke Ausscheidung von pathogenen E. Coli		Spontaninfektion		Tötung Tag p.i.
		vor Therapie Tage p.i.	nach Therapie Tage p.i.	Beginn Tag p.i.	Serogruppe	
9	18	1- 8/13-14				23
	8	1- 2	6-10	6	O 139:K82 (B)	23
	85	1- 2	9-12	7	O 139:K82 (B)	23
	6	1	7-10	10	O 139:K82 (B)	23
	34	3	4-15	17	O 139:K82 (B)	23
14	33	1-11		-1	O141:K85a,c(B)	21
	37	1- 7		-1	O141:K85a,c(B)	17
	39	1- 2	8-18			27

Behandlung ein zweites Mal auf gleiche Weise mit dem Colistamm 212/74 inokuliert. Im Experiment 9 erhielten die Ferkel in den letzten 5 Tagen vor der Tötung nochmals Futter mit Neomycin, um vor dem ursprünglich beabsichtigten Verkauf der Tiere die Infektion zu eliminieren.

Tab. 3 Häufigkeit von Veränderungen an Arterien und Arteriolen in verschiedenen Lokalisationen des ZNS.

Art der Veränderung	Medulla oblongata	Pons	Grosshirn (4 Lokalis.)	Kleinhirn	Vorderes Halsmark	Rückenmark (4 Lokalis.)
Vakuolen in Muskelzellen	6	6	6	3	7	7
Nekrosen in Muskelzellen	3	4	5	-	5	6
Subintimale Insudation	1	2	1	-	1	4
Intimaproliferation	6	5	3	-	4	3
Perivaskuläre Proliferation	6	6	5	-	5	5
Perivaskuläre PAS-pos. Kugeln	7	7	8	2	7	5
Plasmadiapedesen	6	3	3	-	4	5
Erythrodiapedesen	2	2	-	-	2	2
Malazien	2	2	-	-	1	2
Anzahl der Ferkel	8	8	8	8	8	8

Die Ferkel wurden durch intravenöse Injektion eines Barbitursäurepräparates betäubt und durch Blutentzug getötet. Innerhalb von 30 Minuten fixierten wir Organmaterial in 4% Formaldehyd. Von jedem Tier wurden

Tab. 4 Häufigkeit von Veränderungen an Arteriolen und Arterien ausserhalb des ZNS.

Art der Veränderung	Magen	Duodenum	Jejunum	Ileum	Colon	Darmlymphknoten	Milz	Tonsille	Thymus	Pankreas	Niere	Harnblase	Herzmuskel
Wenige Vakuolen in Muskelzellen	3	3	1	1	1	4	2	3	2	1	2	3	4
Zahlreiche Vakuolen in Muskelzellen	5	4	7	7	7	3	3	2	1	2	5	1	1
Nekrosen in Muskelzellen	5	3	7	7	3	2	1	—	1	—	3	1	—
Subintimale Insudation	2	1	6	4	1	1	—	—	—	—	—	—	—
Intimaprolieration	4	2	6	5	5	2	1	—	1	—	1	—	—
Adventitia-prolieration	7	3	7	6	6	2	1	1	1	2	1	1	—
Anzahl der Ferkel	8	8	8	8	8	8	8	8	8	8	8	8	8

7 Lokalisationen aus dem Gehirn und 5 aus dem Rückenmark (Tab. 3) sowie Material aus den Organen (Tab. 4) nach Einbettung in Paraplast geschnitten und mit Hämalaun-Eosin, Martius-Scarlett-Blue (MSB), PAS-Tartrazin sowie nach Masson-Goldner gefärbt. Ausser den in Tab. 4 aufgeführten Organen gelangten auch Nebenniere, Schilddrüse, Leber, Skelettmuskulatur, Aorta und Mundspeicheldrüse zur Untersuchung. Bei 3 Tieren wurden auch von den Augen und bei dem Ferkel mit Ohrtrandveränderungen vom Ohr histologische Präparate hergestellt.

### Ergebnisse

Die hier mitgeteilten Beobachtungen beziehen sich ausschliesslich auf die Ferkel mit cerebrospinaler Angiopathie.

Abb. 1 Feinstaubige, teils intrazellulär gelegene PAS-positive Kugeln auch in grösserer Entfernung von einem Gefäss.

Vorderes Halsmark, Ferkel 6, PAS-Tartrazin.

Abb. 2 Hochgradiges perikapilläres Ödem mit zahlreichen unterschiedlich grossen PAS-positiven Kugeln in der Gefässperipherie.

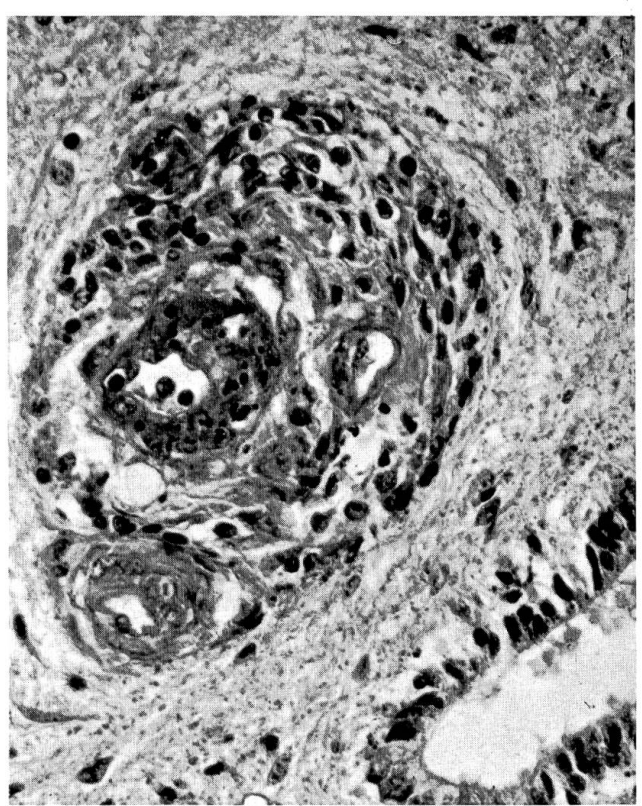
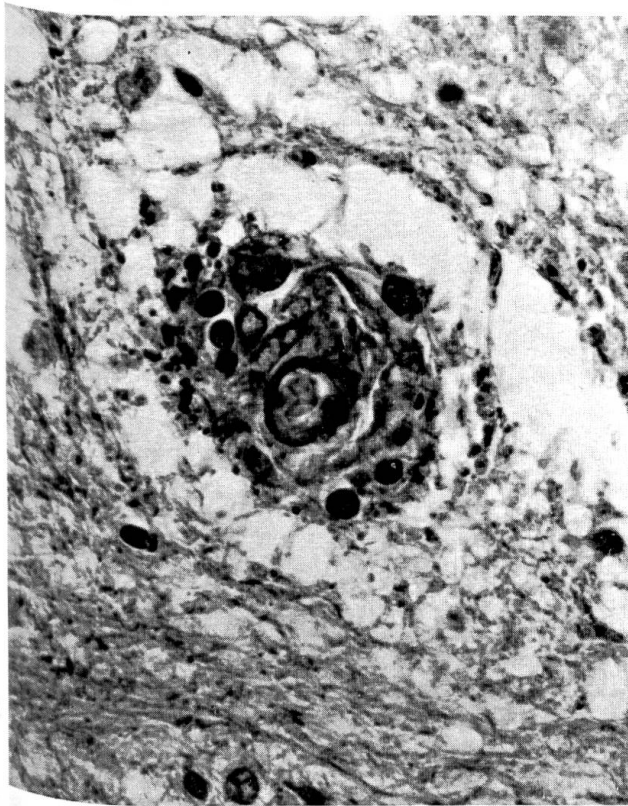
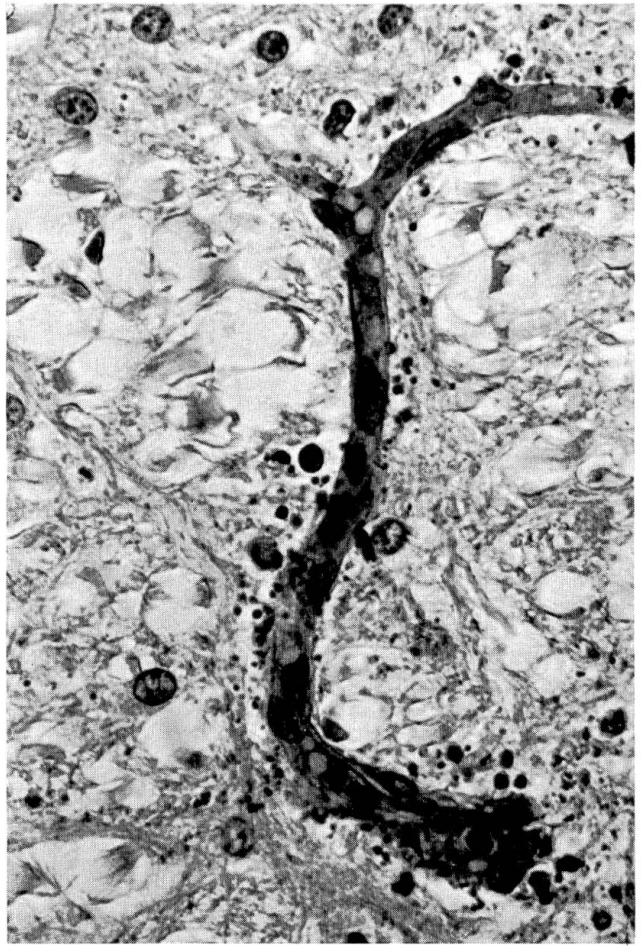
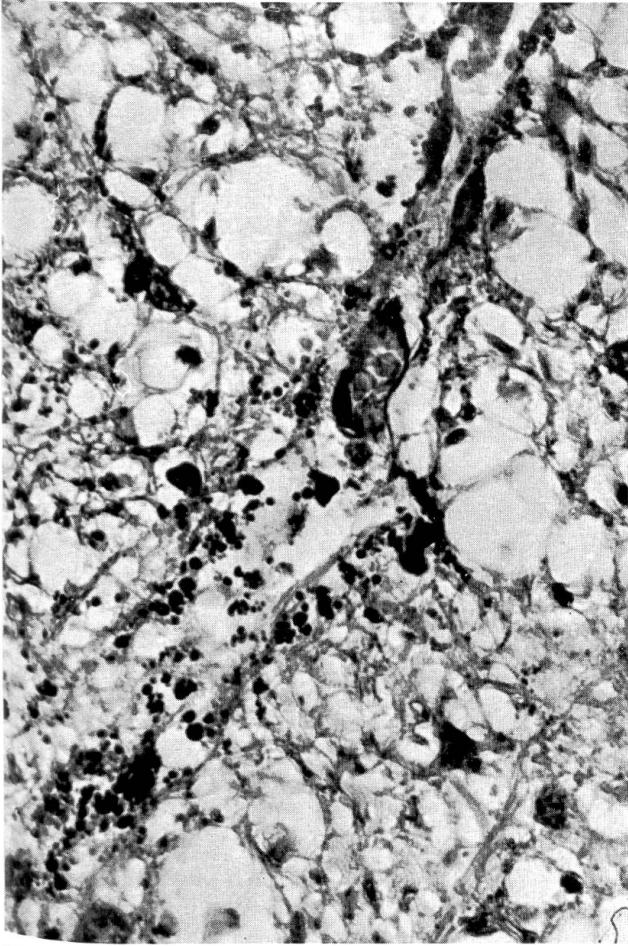
Vorderes Halsmark, Ferkel 8, PAS-Tartrazin.

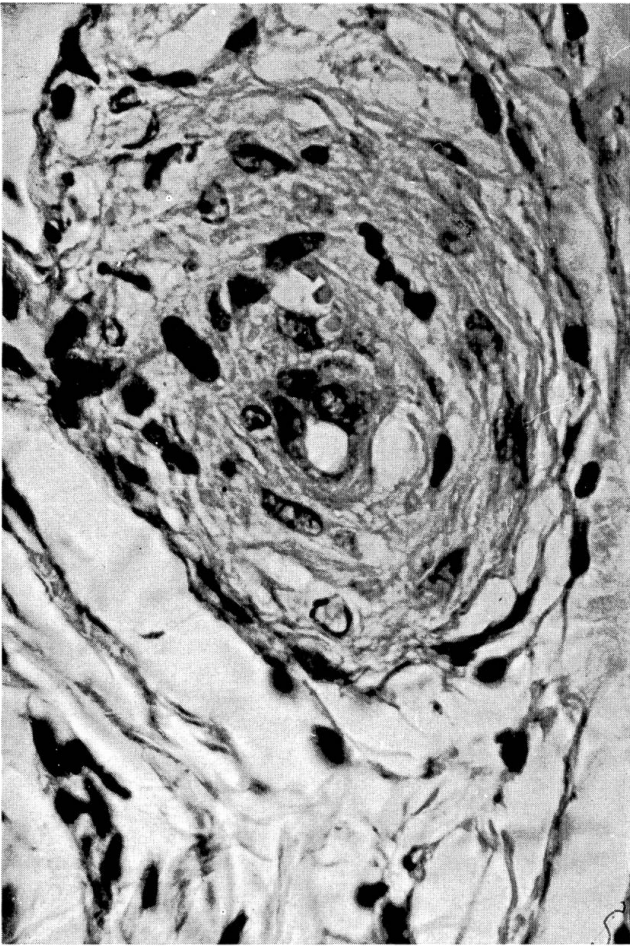
Abb. 3 Arteriole mit beginnender perivaskulärer Proliferation und ringförmiger Insudation; in der Gefässwand und in der Gefässperipherie PAS-positive Kugeln; hochgradiges perivaskuläres Ödem.

Pons, Ferkel 8, PAS-Tartrazin.

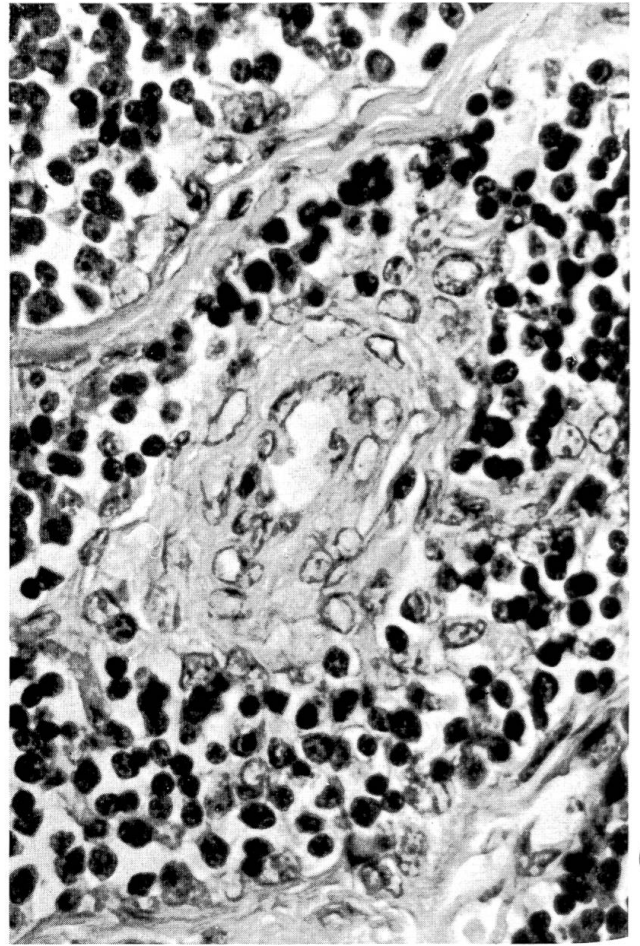
Abb. 4 Medianekrose und hochgradige perivaskuläre Proliferation.

Intumescentia caudalis, Ferkel 34, PAS-Tartrazin.

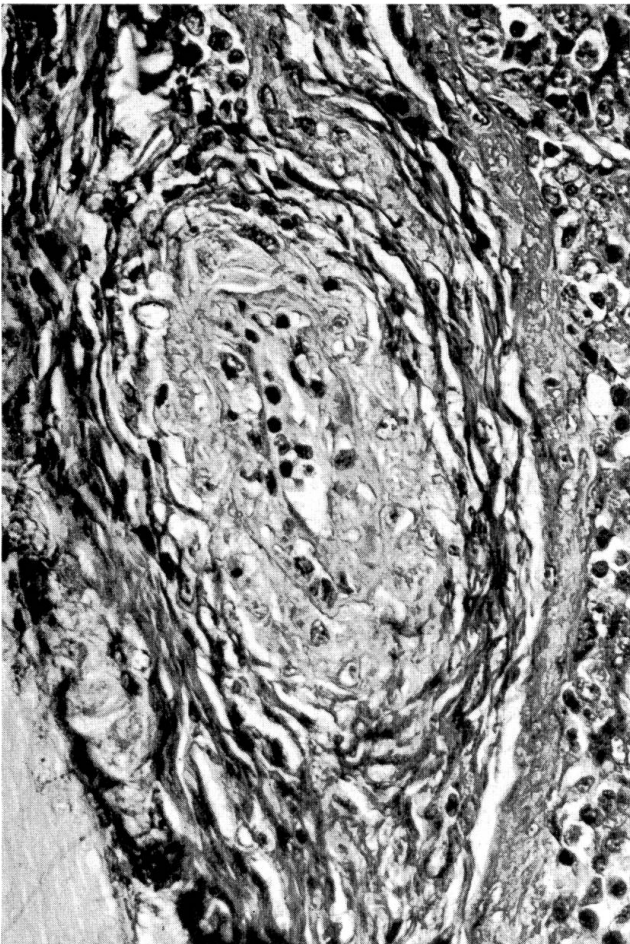




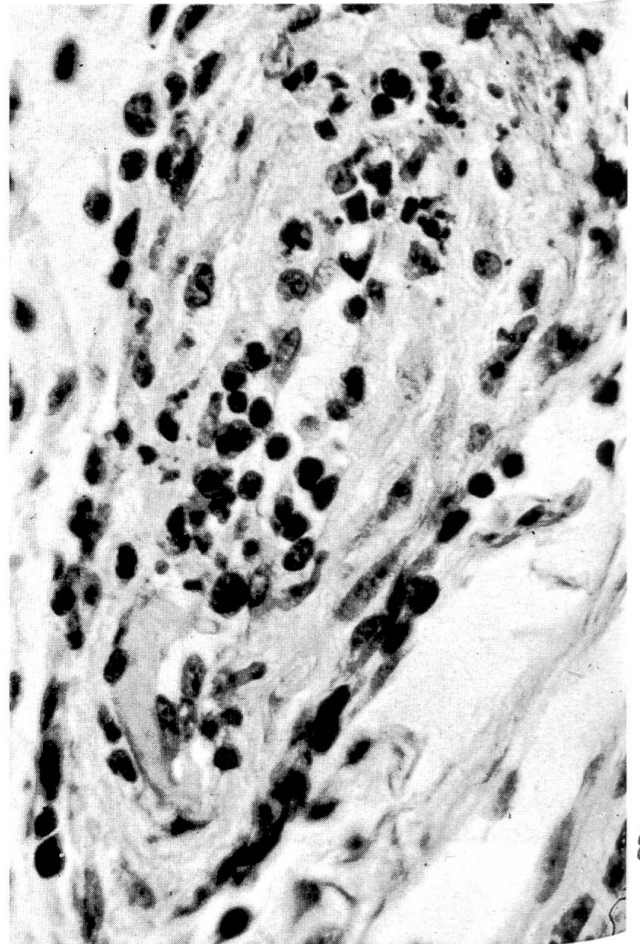
5



6



7



8

### Verlauf der Infektion

Die pathogenen *E. coli* wurden von den unbehandelten Ferkeln Nrn. 18, 33 und 37 während 8 bis 11 Tagen massiv ausgeschieden (Tab. 2). Dann fiel die Keimzahl in den Fäzes rasch ab; einzig bei Ferkel 18 kam es am 13. Tag p.i. nochmals zu einer stärkeren Ausscheidung. Bei allen 5 behandelten Ferkeln war der pathogene Stamm vorübergehend nicht oder in reduzierter Zahl nachweisbar. Einen Tag bis 6 Tage nach der letzten Behandlung setzte erneut starke Ausscheidung ein, die 10 bis 18 Tage p.i. aufhörte.

In beiden Experimenten kam es in einzelnen Versuchsgruppen zu akzidentellen Spontaninfektionen mit pathogenen *E. coli* (Tab. 2). Bei 4 Ferkeln des Experimentes 9 erschienen zwischen dem 6. und 17. Tag p.i. *E. coli* der Serogruppe 0139:K82(B) und wurden z.T. in grosser Zahl ausgeschieden. Im Experiment 14 erwiesen sich 2 Ferkel einen Tag vor der künstlichen Ansteckung als infiziert mit einem Colistamm der Serogruppe O141:K85a,c(B), der sich vom Stamm 212/74 aufgrund seines Resistenzverhaltens – er war u.a. Neomycin-resistent – unterscheiden liess. Bei den Ferkeln 18 und 39 wurde keine Spontaninfektion festgestellt. Bei allen 8 Tieren konnten in den letzten 8 bis 13 Tagen vor der Sektion in den Rektaltupfern keine oder nur vereinzelte pathogene *E. Coli* gefunden werden.

### Klinische Beobachtungen

Im Experiment 9 zeigten die 3 Ferkel 18, 8 und 6 schon einen Tag p.i. Durchfall, der beim unbehandelten Ferkel 18 während 7 Tagen anhielt, wogegen die Symptome bei den behandelten Tieren innerhalb eines Tages verschwanden. Das Ferkel 34 erkrankte erst nach Abschluss der Behandlung zwischen dem 10. und 17. Tag an Durchfall. Bei Nr. 85 waren die Fäzes stets normal. Einzig beim unbehandelten Ferkel 18 wurde am 8. Tag p.i. vorübergehend Lidödem wahrgenommen. Abgesehen von gelegentlichem Husten und Niesen stellten wir sonst keine Krankheitserscheinungen fest, bis die Ferkel am 23. Tag p.i. wegen ungenügender Gewichtszunahme getötet wurden.

Im Experiment 14 waren die klinischen Symptome wesentlich eindrücklicher. Das Ferkel 33 hatte am 9. und 10. Tag p.i. leichten Durchfall. Am 20.

---

Abb. 5 Vakuolisierung der Media mit Kernzerfall und Proliferation. Darmlymphknoten, Ferkel 8, HE.

Abb. 6 Hochgradige Vakuolisierung der Media in einer Arteriole. Thymus, Ferkel 8, HE.

Abb. 7 Subintimales Ödem und beginnende Insudation sowie Mediazerfall und Proliferation in einer submukösen Arterie. Jejunum, Ferkel 18, Martius-Scarlett-Blue.

Abb. 8 Subintimales Insudat, beginnende Intimaproliferation und Zerfall von Muskelzellkernen in der Media. Jejunum, Ferkel 39, HE.



Tag war es plötzlich apathisch, krümmte den Rücken auf und setzte sich häufig hin. Am nächsten Tag lag es in normaler Haltung auf dem Bauch, konnte aber nicht mehr aufstehen und wurde getötet. Das Ferkel 37 hatte am 3. und 4. Tag p.i. starke Diarrhöe. Einen Tag später zeigte es leichtes Lidödem und eine allgemeine Depression. Es hielt den Kopf schief mit nach hinten angelegten Ohren. Obwohl diese Symptome in leichter Form bestehen blieben, stellte sich wieder Fresslust ein, und das Körpergewicht nahm noch etwas zu. Zum Zeitpunkt der Tötung war das Ferkel blass mit aufgezo-genem Bauch. Es hielt die Augenlider halb geschlossen und die Ohren immer noch nach hinten angelegt. Das Ferkel 39 litt vom 10. bis 14. Tag p.i. an zeitweise schwerer Diarrhöe. Am 19. Tag p.i. machte sich eine leichtgradige Ataxie bemerkbar, der Bauch wurde mehr und mehr aufgezo-gen, und das Tier war kraftlos. Am 24. Tag p.i. zeigte sich an den Ohrrändern beidseitig ein schmaler roter Saum mit lokaler Schorfbildung. Am 27. Tag nahm das Ferkel hundesitzartige Stellung ein und konnte sich nicht mehr erheben. Bei Aufstehversuchen überkötete es vorn beidseitig. An diesem Tag wurde es getötet.

### Sektionsbefunde

Alle Ferkel waren in schlechtem Nährzustand. Die Tiere aus Experiment 14 wiesen leichtgradige (33 und 37) bzw. mittelgradige (39) Ödeme auf, die in den Augenlidern, im übrigen subkutanen Bindegewebe, in den Körperlymphknoten, in der Submukosa der Magenwand, im Darmgekröse und in den mesenterialen Lymphknoten lokalisiert waren. Bei den Ferkeln 85 und 39 war der Liquor cerebrospinalis mässig vermehrt, aber nicht getrübt. Davon abgesehen konnten am ZNS keine pathologischen Befunde erhoben werden.

Eine Pneumonie war bei allen Tieren ausser Nr. 18 vorhanden. Bei den Ferkeln 8, 85, 6 und 34 handelte es sich um Nekroseherde mit umschriebener fibröser Pleuritis in unterschiedlicher Ausdehnung, bei den Ferkeln 8, 85, 33 und 39 lagen gering- bis hochgradig ausgedehnte Veränderungen wie bei enzootischer Pneumonie vor. Der Magen wies in der Pars proventricularis Verhornungsstörungen auf; bei Nr. 18 fanden sich in diesem Bereich Schleimhautfissuren, bei Nrn. 6, 34 und 39 kleine Schleimhauterosionen, bei Nr. 8 grosse frische Ulzerationen und bei Nr. 85 ein chronisches Ulcus oesophogogastricum.

### Histologische Befunde

Im ZNS zeigen Arteriolen und Arterien regelmässig Veränderungen. Bei den verschiedenen Tieren sind die Läsionen im Prinzip gleichartig; Unterschiede bestehen nur in bezug auf Grad und Ausdehnung. Bei den zwei Ferkeln 33 und 39 mit schweren zentralnervösen Störungen sind im ZNS die Veränderungen an den Gefässen und die Parenchymschädigungen stärker als bei den wegen Kümmerns getöteten Tieren. Der Befall der verschiedenen Regionen des Gehirns und des Rückenmarks wechselt von Fall zu Fall (Tab. 3). Regelmässig

befallen sind Medulla oblongata, Pons und Mittelhirn, während in den verschiedenen Grosshirnlokalisationen oft nur einzelne Gefässe betroffen und im Kleinhirn nur in zwei Fällen Veränderungen nachzuweisen sind. Im Rückenmark sind die Intumescencia cranialis und caudalis sowie der Anfangsteil des Halsmarkes stets stärker befallen als das Brust- oder vordere Lendenmark.

An der Gefässwand finden sich die Veränderungen am häufigsten in der Media, und zwar in Form einer Vakuolisierung einzelner Muskelzellen. Das Zytoplasma erscheint vermehrt eosinophil, und einzelne Kerne von Muskelzellen werden pyknotisch, wobei sie teilweise zerfallen. Die Zellkerne der Intima sind geschwollen. In Gefässen, wo mehrere Muskelzellen verändert sind, ist im subintimalen Bereich ein schwach eosinophil angefärbter und schwach PAS-positiver Saum zu erkennen. Zahlreiche kleinere Arterien und einzelne Arteriolen zeigen eine Intimaproliferation, die bei den Ferkeln 6, 34, 33 und 39 besonders ausgeprägt ist. Dabei kommt es zu partiellen oder totalen Verlegungen des Gefässlumens. In der subintimalen Schicht sind Insudationen zu finden, die sich bei der MSB-Färbung als fibrinhaltige Substanzen erweisen. Bei dieser Färbung heben sie sich als halbmondförmige oder schollige Gebilde besonders deutlich von der Umgebung ab. Auch in der Media und in der Gefässperipherie erscheinen manchmal fibrinpositive Gebilde von zumeist kugelförmiger Form.

Bei allen 8 Tieren sind die perivaskulären Räume verbreitert und enthalten in unterschiedlicher Anzahl Kugeln wechselnder Grösse, die sich bei der PAS-Tartrazinfärbung besonders deutlich abzeichnen. Diese Kugeln sind nicht nur bei Arterien und Arteriolen, sondern auch bei Kapillaren zu finden und können feinstaubig in breiter Umgebung das ganze, häufig stark ödematöse Neuron durchsetzen. Oft sind sie auch innerhalb von Gliazellen als feinste bis  $3 \mu$  grosse Körnchen zu erkennen. Um stärker veränderte Gefässe können einzelne Kugeln bis  $30 \mu$  Durchmesser erreichen. Auch diese zeigen eine positive PAS-Reaktion, färben sich jedoch mit der MSB-Färbung nur etwa zur Hälfte rot (fibrinpositiv) und bei der Masson-Goldner-Färbung teils rot, teils grün. Einige grosse Kugeln haben bei der MSB-Färbung einen hellblauen Saum und einen hellroten Innenraum. In verschiedenen Lokalisationen des Mittelhirns und des Rückenmarks fallen in der Nähe des Zentralkanals das gesamte Nervengewebe durchsetzende feinstaubige PAS-positive Kügelchen auf. Sie sind bei den Tieren mit Malazien besonders häufig zu sehen. (Wir bezeichnen nur solche Gewebeerweichungen als Malazien, bei denen im zerfallenen Gewebe Gehirnmakrophagen nachweisbar sind oder bei denen in allen vier Färbungen eine starke ödematöse Durchtränkung und ein Gewebszerfall darstellbar sind.)

In einzelnen Fällen können Plasmadiapedesen entweder allein oder zusammen mit Erythrodiapedesen gesehen werden. Neben diesen Gefässalterationen sind in mehreren Lokalisationen hochgradige submeningeale Ödeme sowie in der inneren Grosshirnrinde periganglionäre Ödeme mit Zerfall von Ganglienzellen nachweisbar.

Die im ZNS beschriebenen Gefässveränderungen kommen regelmässig auch im Darm, gelegentlich im Magen und vereinzelt in weiteren Organen vor

(Tab. 4). Hier fehlen jedoch die perivaskulären kugelförmigen Gebilde. Die Intimaproliferation, die Vakuolisierung von Muskelzellen und die subintimale Insudation scheinen im Bereich des Jejunums und des Ileums häufiger und von grösserem Ausmass zu sein. Die Gefässveränderungen kommen im Darm nicht nur in der Submukosa, sondern auch in den intermuskulären Schichten vor. Dabei werden gleichzeitig ein starkes Ödem und gelegentlich Degeneration von Ganglienzellen in den intramuralen Ganglien beobachtet. Die adventitielle Proliferation scheint in der Submukosa deutlicher zu sein, wobei häufig auch ein Ödem und eine geringgradige lymphozytäre Infiltration vorliegen. Im Dünndarm sind die Schleimhautzotten sehr kurz; doch ist die Mukosa nur geringgradig mit Lymphozyten, Plasmazellen und eosinophilen Granulozyten infiltriert. Im Auge eines Tieres findet sich eine subintimale Insudation mit Intimaproliferation. Beim Ferkel mit der Ohrveränderung sieht man in den lokalen Gefässen Wandnekrosen. In Nebenniere, Schilddrüse, Leber, Skelettmuskulatur und Aorta wurden keine Gefässläsionen beobachtet.

### Bakteriologische Untersuchung

*Haemophilus parahaemolyticus* wurde bei 3 der 4 Ferkel mit Nekroseherden in der Lunge nachgewiesen. Bei den Ferkeln aus Experiment 14 färbten wir Ausstrichpräparate von Bronchialschleim nach Giemsa. Mykoplasmen mit der Morphologie vom *M. hyopneumoniae* fanden sich bei Nrn. 37 und 39. Ausserdem wiesen wir bei 6 Ferkeln in den Atemwegen *Bordetella bronchiseptica* und bei je einem Ferkel *Pasteurella multocida* bzw. *Haemophilus parasuis* nach.

Die Kulturen von Leber, Milz, Niere und Mesenteriallymphknoten der Ferkel aus Experiment 14 ergaben kein Wachstum. Nur bei Tier 39 konnten vereinzelte *E. coli* der Serogruppe O 139:K82(B) aus dem Duodenum isoliert werden. Jejunum, Ileum und Colon dieses Ferkels und alle vier Darmabschnitte der Ferkel 33 und 37 enthielten keine pathogenen *E. coli*. Die Ferkel aus Experiment 9 wurden nicht auf pathogene *E. coli* untersucht, weil sie in den letzten Tagen vor der Tötung Futter mit Neomycin erhalten hatten.

### Diskussion

In den hier beschriebenen Versuchen haben wir nach künstlicher Ansteckung mit einem Colistamm der Serogruppe O 141:K85a,c(B) bei mehreren Ferkeln Gefässveränderungen wie bei cerebros spinaler Angiopathie beobachtet. Experimentelle Colienterotoxämie ist schon vielfach durch intravenöse Injektion entweder vom flüssigen Überstand des Dünndarminhalts befallener Schweine oder von Bakterienextrakten ausgelöst worden (Literatur bei Clugston und Nielsen, 1974). Hingegen hat unseres Wissens nur eine einzige Forschergruppe über die Erzeugung von Colienterotoxämie durch orale Verabreichung lebender Colibakterien berichtet, wobei sie mit einem Stamm der Serogruppe O 141:K85a,c(B) gearbeitet hat (Smith und Halls, 1968; Smith und

Linggood, 1971). Mit einem Colistamm derselben Serogruppe haben wir ein gleichartiges Krankheitsbild wie die genannten Autoren hervorrufen können. Der einzige Unterschied besteht darin, dass in unseren Experimenten ein Teil der Tiere nach Abklingen der Darminfektion die klinischen Symptome und die histologischen Veränderungen der cerebraspinalen Angiopathie entwickelte.

Die von uns beobachteten Gefäßläsionen stimmen weitgehend überein mit den Befunden von Harding (1966), Hoorens und Thoonen (1967), Frese und von Sandersleben (1968) und Köhler u.M. (1971), wobei das Auftreten von perivaskulären PAS-positiven Kugeln wohl besonders charakteristisch ist. Ebenso wie Harding (1966), Frese und von Sandersleben (1968) und Köhler u.M. (1971) sehen wir entsprechende Läsionen auch an den Gefäßen des Magens und des Darmes sowie seltener anderer Organe, doch fehlen hier die PAS-positiven Kugeln in der Umgebung der Gefäße. Diese extracerebralen Gefäßläsionen entsprechen den Veränderungen, die Kurtz et al. (1969) als typisch für Ödemkrankheit dargestellt haben.

Aus dem gehäuften Auftreten der cerebraspinalen Angiopathie in unseren Versuchen ziehen wir den Schluss, es handle sich um eine protrahierte Form der Colienterotoxämie. Eine entsprechende Vermutung haben auch Harding (1966), Hoorens und Thoonen (1967) und Drommer (1971) ausgesprochen. Andererseits wurden von Corner und Jericho (1964), von Szeky und Szabo (1972) und von Fiedler und Schulz (1973) weitgehend ähnliche Gefäßalterationen beschrieben, wobei das primäre Vorliegen einer Colienterotoxämie aufgrund der Anamnese bzw. des Alters der Tiere unwahrscheinlich ist. Fiedler und Schulz (1973) betonen die Möglichkeit der postmortalen Entstehung von perivaskulären fibrinpositiven kugeligen Gebilden, während Drommer u.M. (1970) eine Schädigung der Hirngefäße auch bei experimenteller Rotlaufinfektion nachweisen. Demnach können verschiedene Ursachen zu ähnlichen Läsionen am Gefäßsystem führen.

Die Beweisführung für einen Zusammenhang zwischen der experimentellen Infektion mit dem Colistamm 212/74 und der cerebraspinalen Angiopathie ist anfechtbar. So haben wir bei den Versuchsferkeln nicht nur akzidentelle Spontaninfektionen mit anderen Colistämmen sondern Erkrankungen an Bordetellose, Hämophilus-Pleuropneumonie und enzootischer Pneumonie festgestellt. Allerdings war keine dieser Spontaninfektionen bei allen 8 Ferkeln mit cerebraspinaler Angiopathie nachzuweisen. Ebenso könnten antimikrobielle Medikamente bei der Entstehung von Gefäßläsionen beteiligt gewesen sein. Insbesondere wurde sämtlichen Ferkeln vor der Ansteckung Neomycinsulfat verabreicht. Diesem Einwand ist entgegenzuhalten, dass in 7 vorangegangenen Experimenten 164 Ferkel in gleicher Weise vorbehandelt und dann mit E. coli der Serogruppe O 147:K89(B) 88(L) inokuliert wurden, ohne dass es zu einer klinisch manifesten cerebraspinalen Angiopathie gekommen wäre.

Stämme der Serogruppe O 147:K89(B) 88(L) produzieren ein hitzelabiles und ein hitzestabiles Enterotoxin (Smith und Gyles, 1970), während bei Stämmen der Serogruppe O 141:K85a,c(B) neben einem hitzestabilen Entero-

toxin (Smith und Gyles, 1970) ein Ödemkrankheit auslösendes Prinzip nachgewiesen werden kann, für das auch die Bezeichnung Neurotoxin (Schimmelpfennig, 1970) oder Vasotoxin (Clugston und Nielsen, 1974) vorgeschlagen worden ist.

Die Pathogenese der cerebrospinalen Angiopathie ist trotz eingehender feinstruktureller (Drommer, 1971) und histochemischer (Frese und von Sandersleben, 1968; Fiedler und Schulz, 1973) Untersuchungen ungenügend geklärt.

Unsere an einem beschränkten Material erhobenen Befunde lassen erkennen, dass die charakteristischen PAS-positiven perivaskulären Kugeln zwischen dem 17. und 21. Tag p.i. ausgebildet waren, nicht aber bei den Tieren, die vor dem 10. Tag untersucht wurden. Der zeitliche Zusammenhang kann nur bei den Ferkeln 33 und 37 mit einphasigem Verlauf der Infektion eindeutig hergestellt werden. Bei den übrigen Ferkeln, die einer an sich wirksamen, aber zu kurzen Behandlung unterzogen wurden, lief die Infektion in zwei Phasen ab. Dabei ist nicht zu entscheiden, ob beiden Krankheitsschüben Bedeutung zukam.

Köhler u.M. (1971) stellen bei der Diskussion der Pathogenese der cerebrospinalen Angiopathie Immunreaktionen in den Vordergrund. Demgegenüber hat Drommer (1971) 43 Stunden nach intravenöser Injektion eines Gesamtextraktes von Colibakterien der 0-Gruppe 139 selbst bei einem keimfreien Ferkel PAS-positive Kugeln in der Umgebung von Gefäßen des ZNS nachweisen können. Nachdem das teilweise gereinigte, Ödemkrankheit auslösende Prinzip eine hohe Gefäßaktivität besitzt (Clugston, Nielsen und Roe, 1974), ist es naheliegend, in der cerebrospinalen Angiopathie eine Spätfolge der Toxineinwirkung zu sehen. Allerdings haben diese Autoren durch einmalige Injektion des toxischen Extraktes nur Angiopathien in Form von Nekrosen in den Muskelzellen der Media und von Hyalinisierung der Arterienwand erzeugen können. Selbst nach 75 Tagen waren keine perivaskulären PAS-positiven Kugeln nachzuweisen (Clugston, Nielsen und Smith, 1974).

### Zusammenfassung

In Therapieversuchen wurden 48 Ferkel mit *E. coli* der Serogruppe O 141:K85a,c (B) per os angesteckt. Sie erkrankten und starben teilweise an Colidiarrhöe und Colienterotoxämie. Nach Abklingen der Darminfektion mussten 17 bis 27 Tage p.i. weitere Ferkel wegen Kümmerns und teilweise wegen zentralnervöser Symptome getötet werden. In 8 Fällen wurden histologische Veränderungen wie bei der cerebrospinalen Angiopathie vom Typ HARDING festgestellt. Neben den Arterien und Arteriolen des ZNS waren die Gefäße der Verdauungsorgane am häufigsten betroffen, doch wurden ausserhalb des ZNS in den perivaskulären Räumen keine PAS-positiven Massen gefunden. Aus den Befunden wird gefolgert, dass die cerebrospinale Angiopathie zumindest teilweise als protrahierte Form der Colienterotoxämie zu betrachten sei.

### Résumé

Au cours d'un essai de traitement, on a infecté expérimentalement per os 48 porcelets avec une culture d'*E. coli* du sérotype O 141:K85a,c(B). Certains animaux furent atteints de diarrhée et présentaient ensuite les symptômes caractéristiques de la coli-entérotaxémie.

D'autres porcelets, devenus chétifs et montrant en partie des symptômes nerveux furent sacrifiés entre le 17<sup>e</sup> et le 27<sup>e</sup> jour après l'infection. L'examen histologique révéla dans 8 de ces derniers cas des lésions analogues à celles que l'on rencontre dans l'angiopathie cérébrale du type HARDING. A côté des artères et artérioles du névraxe, les vaisseaux sanguins les plus atteints étaient ceux des organes de la digestion. On ne décéla cependant aucune substance PAS-positive dans les espaces périvasculaires en dehors du névraxe. Les auteurs estiment que les lésions d'angiopathie cérébrale chez le porc doivent être considérées, en tout cas en partie, comme le résultat d'une forme ralentie de la maladie de l'œdème.

### Riassunto

Ai fini di esperimenti farmacologici 48 suinetti furono infettati oralmente con ceppi di *E. coli* del sierogruppo O 141:K 85 a,c (B). Alcuni suinetti manifestarono sintomi di una diarrea da coli seguita da colienterotossimia. Altri soggetti dovettero essere soppressi da 17 a 27 giorni dopo l'infezione a causa del deperimento ed in alcuni casi di sintomi del SNC. L'esame istologico evidenziò in 8 casi lesioni analoghe a quelle dell'angiopatia cerebrospinale del tipo descritto da Harding. Queste alterazioni non erano comunque limitate alle arterie ed arteriole del SNC e furono osservate inoltre più frequentemente nei vasi del tubo digerente, sebbene non siano state rilevate goccioline PAS-positive nello spazio perivascolare al di fuori del SNC. Gli AA ritengono che l'angiopatia cerebrospinale dovrebbe almeno in parte essere considerata come una forma protratta di colienterotossimia.

### Summary

For the purpose of drug trials, 48 piglets were infected orally with *E. coli* organisms of the serogroup O 141:K85a,c (B). Some piglets developed the symptoms of colidiarrhoea followed by colienterotoxaemia. Further piglets had to be killed between 17 and 27 days p.i. on account of wasting and in some cases because of CNS symptoms. Histological examination revealed in 8 cases lesions as seen in cerebrospinal angiopathy of the type described by HARDING. These changes were not limited to the arteries and arterioles of the CNS however, but were seen in addition most frequently in the vessels of the digestive tract, although no PAS-positive droplets were noted in the perivascular space outside the CNS. The authors consider that cerebrospinal angiopathy should, in part at least, be regarded as a protracted form of colienterotoxaemia.

### Literatur

Clugston R.E. and Nielsen N.O.: Experimental edema disease of swine. I. Detection and preparation of an active principle. *Can. J. comp. Med.* 38, 22–28 (1974). – Clugston R.E., Nielsen N.O. and Roe W.E.: Experimental edema disease in swine. II. The development of hypertension after the intravenous administration of edema disease principle. *Can. J. comp. Med.* 38, 29–33 (1974). – Clugston R.E., Nielsen N.O. and Smith D.L.T.: Experimental edema disease of swine. III. Pathology and pathogenesis. *Can. J. comp. Med.* 38, 34–43 (1974). – Corner A.H. and Jericho K.W.F.: A necrotizing arteritis in the brains of swine. *Can. J. comp. Med. Vet. Sci.* 28, 224–227 (1964). – Drommer W.: Feinstruktur der Gefäße und ihre Alterationen bei Permeabilitätsstörungen im zentralen Nervensystem des Schweines. Habilitationsschrift Tierärztl. Hochschule Hannover, 1971. – Drommer W., Schulz L.C. und Pohlenz J.: Experimenteller Rotlauf beim Schwein. Permeabilitätsstörungen und Malazien im zentralen Nervensystem *Path. vet.* 7, 455–473 (1970). – Fiedler H.H. und Schulz L.C.: Permeabilitätsstörungen im Gehirn des Schweines. Ein Beitrag zum Vorkommen von Exsudationen bei Spontanmaterial. *Zbl. Vet. Med. A* 20, 817–825 (1973). – Frese K. und von Sandersleben J.: Über das Auftreten der cerebrospinalen Angiopathie (Harding) der Schweine in Deutschland und ihre Stellung als selbständige Erkrankung. *Berl. Münch. Tierärztl. Wschr.* 81, 197–203 (1968). – Harding J.D.J.:

A cerebrospinal angiopathy in pigs. *Path. vet.* 3, 83–88 (1966). – Hoorens J. und Thoonen H.: Cerebrospinale angiopathie (type Harding) bij het varken. *Vlaams Diergeneesk. Tijdschr.* 36, 553–557 (1967). – Köhler H., Herceg M. und Glawischnig E.: Cerebrospinale Angiopathie verbunden mit Sehstörungen bei Schweinen. *Dtsch. tierärztl. Wschr.* 78, 1–24 (1971). – Kurtz H.J., Bergeland M.E. and Barnes D.M.: Pathologic changes in edema disease of swine. *Am J. Vet. Res.* 30, 791–806 (1969). – Schimmelpfennig H.H.: Untersuchungen zur Ätiologie der Ödemkrankheit des Schweines. *Zbl. Vet. Med. Beiheft* 13 (1970). – Smith H.W. and Gyles C.L.: The relationship between two apparently different enterotoxins produced by enteropathogenic strains of *E. coli* of porcine origin. *J. Med. Microbiol.* 3, 387–401 (1970). – Smith H.W. and Halls S.: The production of oedema disease and diarrhoea in weaned pigs by the oral administration of *Escherichia coli*: Factors that influence the course of the experimental disease. *J. Med. Microbiol.* 1, 45–59 (1968). – Smith H.W. and Linggood M.A.: The effect of antisera in protecting pigs against experimental *Escherichia coli* diarrhoea and oedema disease. *J. Med. Microbiol.* 4, 487–493 (1971). – Szekey A. and Szabo I.: Cerebrospinal vascular wall lesions causing nervous symptoms in swine (Harding's cerebrospinal angiopathy). *Vet. Acad. Sci. Hung.* 22, 283–297 (1972).

## REFERATE

**Zur intrauterinen Therapie bei der Kuh.** Von B. E. Seguin und 2 Mitarb., *J. A. V. M. A.* 164, 6, 609–612, 1974.

Infusionen von Jodlösungen, Nitrofurazon und Oxytetracyclin in den Uterus können den Brunstzyklus verkürzen oder verlängern. Wenn reizende Lösungen in den ersten Tagen des Zyklus (3.–9.) infundiert werden, wird der Zyklus verkürzt, in der letzten Periode (14.–17. Tag) verzögert. Infusionen in der Mitte des Zyklus oder gegen Ende verändern dessen Ablauf nicht. Reizende Lösungen sollten nicht später als 48 Stunden nach dem Sprung infundiert werden, wenn nicht Abort beabsichtigt ist. Antibakterielle Faktoren sind im Uterus aktiver in der östrogenen Phase als der gestagenen. Die Beachtung dieses Faktums durch den Therapeuten kann die Wirksamkeit der intrauterinen Therapie verbessern. Verschiedene Sulfonamide, Oxytetracyclin und Nitrofurazon sind mindestens bis 48 Stunden nach intrauteriner Anwendung in Blut und Milch nachweisbar.

*A. Leuthold, Bern*

**Arsanilsäure-Vergiftung beim Schwein.** Von H. Barnikol, *Tierärztliche Umschau* 29, 6, 325–326, 1974.

In USA wird Arsanilsäure beim Schwein schon seit einigen Jahren zur Wachstumsförderung und zur Therapie von Dysenterien verwendet. Seit einiger Zeit wird das Präparat Pro-Gen W, das Arsanilsäure enthält, auch in Deutschland vertrieben. Der Verfasser berichtet von einem südbadischen Ferkelerzeugungsbetrieb, in welchem 42 Absatzferkel im Gewicht von 15–20 kg an unstillbarem Durchfall erkrankt waren. Der Besitzer verabreichte Pro-Gen W im Trinkwasser, aber statt wie vom Tierarzt vorgeschrieben, 1 Teelöffel auf 33 l, die gleiche Menge auf 1 Trinkeimer, etwa 10 l. Nach 4 Tagen war der Durchfall gestoppt; aber in den 3 folgenden Tagen zeigten alle Ferkel das sogenannte «Betrunkene Seemann-Syndrom», d. h. Schwanken bis Umsinken der Nachhand, ferner abnorme Ruhe und Mühe zum Aufstehen. Ab 7. Tag nach Behandlungsbeginn wurde strikter Futterentzug, viel Trinkwasser und 1 × 1 ml Vitamin B 12 s. c. verordnet. Alle Tiere erholten sich, blieben aber in der Entwicklung zurück. Ihr Mastgewicht von 90 bis 100 kg wurde erst mit 7–8 Monaten erreicht.

*A. Leuthold, Bern*