

Ein weiterer Fall von Paratuberkulose beim Schaf

Autor(en): **Tontis, A.**

Objektyp: **Article**

Zeitschrift: **Schweizer Archiv für Tierheilkunde SAT : die Fachzeitschrift für Tierärztinnen und Tierärzte = Archives Suisses de Médecine Vétérinaire ASMV : la revue professionnelle des vétérinaires**

Band (Jahr): **117 (1975)**

Heft 11

PDF erstellt am: **21.07.2024**

Persistenter Link: <https://doi.org/10.5169/seals-593567>

Nutzungsbedingungen

Die ETH-Bibliothek ist Anbieterin der digitalisierten Zeitschriften. Sie besitzt keine Urheberrechte an den Inhalten der Zeitschriften. Die Rechte liegen in der Regel bei den Herausgebern.

Die auf der Plattform e-periodica veröffentlichten Dokumente stehen für nicht-kommerzielle Zwecke in Lehre und Forschung sowie für die private Nutzung frei zur Verfügung. Einzelne Dateien oder Ausdrucke aus diesem Angebot können zusammen mit diesen Nutzungsbedingungen und den korrekten Herkunftsbezeichnungen weitergegeben werden.

Das Veröffentlichen von Bildern in Print- und Online-Publikationen ist nur mit vorheriger Genehmigung der Rechteinhaber erlaubt. Die systematische Speicherung von Teilen des elektronischen Angebots auf anderen Servern bedarf ebenfalls des schriftlichen Einverständnisses der Rechteinhaber.

Haftungsausschluss

Alle Angaben erfolgen ohne Gewähr für Vollständigkeit oder Richtigkeit. Es wird keine Haftung übernommen für Schäden durch die Verwendung von Informationen aus diesem Online-Angebot oder durch das Fehlen von Informationen. Dies gilt auch für Inhalte Dritter, die über dieses Angebot zugänglich sind.

Kurze Originalmitteilung**Ein weiterer Fall von Paratuberkulose beim Schaf¹**von A. Tontis²

In der Schweiz gilt das Auftreten von Paratuberkulose beim Schaf allgemein als sehr selten. Die klinischen Symptome sind hier nicht spezifisch, meistens wird eine zunehmende Abmagerung beobachtet. Systematische Untersuchungen würden bestimmt zu vermehrter Diagnose der Krankheit führen (ausführliche Darstellung s. Tontis, 1974; geschichtlicher Überblick s. Katic, 1975).

Aus einem Schafbestand von ca. 30 Tieren wurde eine 2jährige Aue (schwarzbraunes Gebirgsschaf) zur Sektion eingesandt³. Bei normaler Fresslust war das Tier zunehmend abgemagert und hatte unter chronisch-rezidivierendem, wässrig-stinkendem Durchfall gelitten. Eine Woche vor dem Exitus konnte das Schaf nicht mehr aufstehen und hatte das Futter verweigert.

Sektionsbefund:

Der hochgradig abgemagerte Kadaver wies ein mattes, struppiges und sprödes Vlies auf. Neben Dekubitusveränderungen fielen in der Subkutis ausgedehnte sulzige Ödeme an Unterhals, Unter- und Seitenbrust sowie mittelgradiger Ascites auf. In Epikard, Nierenkapsel und Mesenterium war das Fett gallertig degeneriert.

Die für Paratuberkulose typischen Veränderungen beschränkten sich auf Jejunum (etwa $\frac{2}{3}$ seiner Länge), Ileum und Caecum. In diesen Darmabschnitten war die Schleimhaut durch unregelmässige *Faltenbildung* auffällig verdickt (Abb. 1). In der blassen, gebietsweise leicht gelblich getönten Oberfläche fanden sich zahlreiche Petechien. Die regionären Lymphknoten waren mässig vergrössert. Die histologischen Befunde stimmen mit früheren Beobachtungen überein. Es handelt sich um eine ausgesprochene, chronisch-hyperplastische Enteritis (weitere Einzelheiten und Literatur s. Tontis, 1974). Aufgrund der charakteristischen Darmveränderungen mit massenhaft säurefesten Bakterien in zahl-

¹ Untersuchungen mit finanzieller Unterstützung durch das Eidg. Veterinäramt.

² Adresse des Autors: Dr. A. Tontis, Postfach 2735, CH-3001 Bern (Schweiz).

³ Herrn Dr. E. Schipper, Neuenegg, sei für die Einsendung gedankt.

reichen Makrophagen (Abb. 2) bietet die Diagnose keine Schwierigkeiten, sofern die *veränderten* Darmabschnitte daraufhin untersucht werden⁴.

Der kulturelle Erregernachweis ist langwierig und benötigt Spezialnährböden. Unter den verschiedenen indirekten Nachweisverfahren steht heute die KBR am lebenden Tier im Vordergrund (Seffner, 1974). Danach sind Titer ab 1:32 bzw. 2,5 Titereinheiten als positiv zu werten. In der Schweiz werden serologische Untersuchungen (KBR) bei Paratuberkulose des Rindes seit einigen Jahren von der Veterinaria AG, Zürich (Dr. G. Kilchsperger), durchgeführt.

Zusammenfassung

Bei einem zweijährigen, schwarzbraunen Gebirgsschaf mit Exitus nach chronisch-rezidivierendem Durchfall und Kachexie wird Paratuberkulose anhand der typischen Darmläsionen gesichert.

Résumé

Un cas de paratuberculose a été diagnostiqué, d'après les lésions intestinales typiques, chez un mouton âgé de deux ans, de la race noire et brune, qui avait péri des suites d'une diarrhée chronique récidivante et de cachexie.

Riassunto

In una pecora nero-bruna di montagna, di 2 anni d'età, morta in seguito ad una diarrea cronica recidivante e cachessia, è stata evidenziata la paratuberculosis in base alle tipiche lesioni intestinali.

Summary

A two-year old black-brown mountain sheep died of chronic relapsing diarrhea and cachexia. The pathological lesions of the gut were found to be typical of Johne's disease.

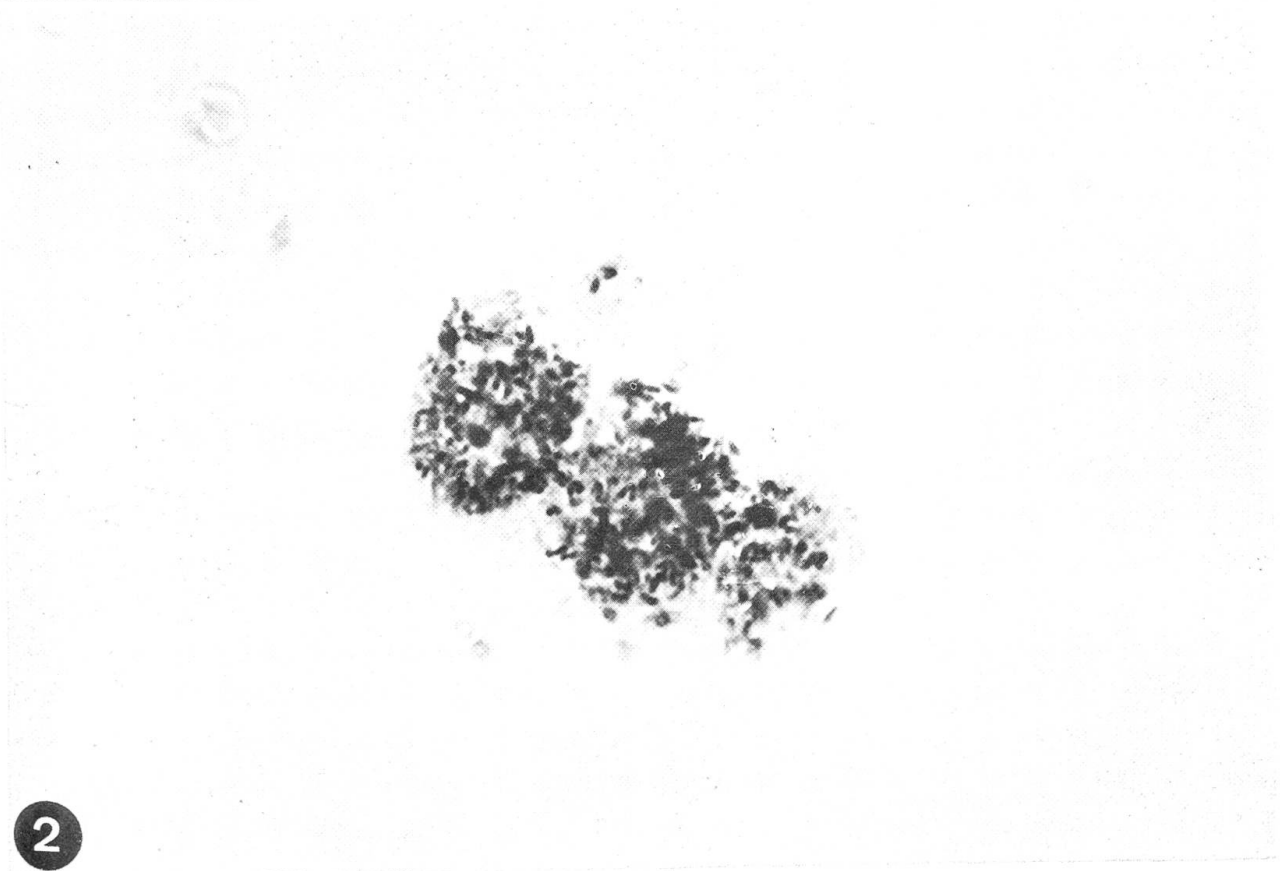
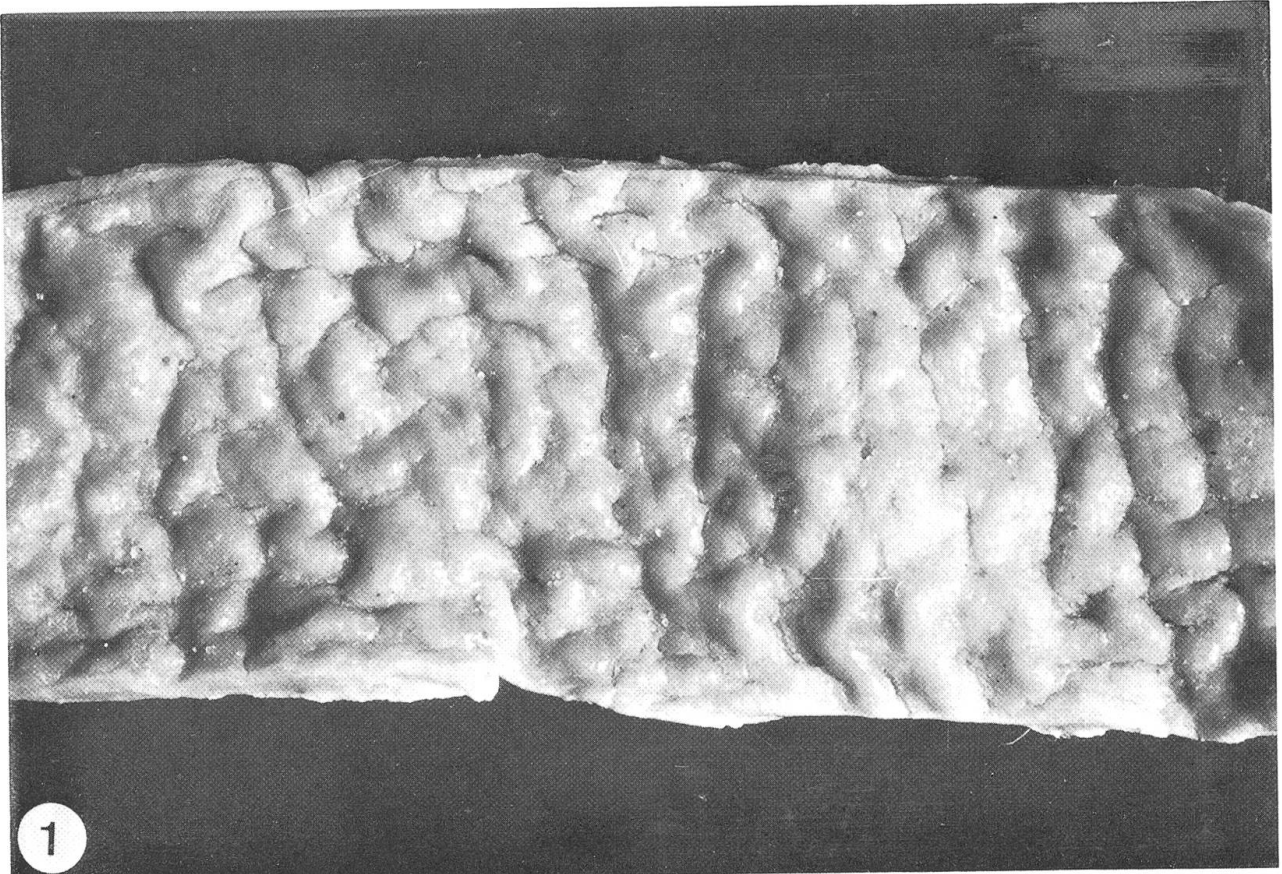
Literatur

Katic J.: Aus der Geschichte der Paratuberkulose. Schweiz. Arch. Tierheilk. 117, 163–170 (1975). – Seffner W.: Paratuberkulose. In Beer J.: Infektionskrankheiten der Haustiere. I. Aufl., II. Teil, S. 561–564, VEB Gustav Fischer Verlag, Jena 1974. – Tontis A.: Zur Paratuberkulose des Schafes. Schweiz. Arch. Tierheilk. 116, 203–206 (1974).

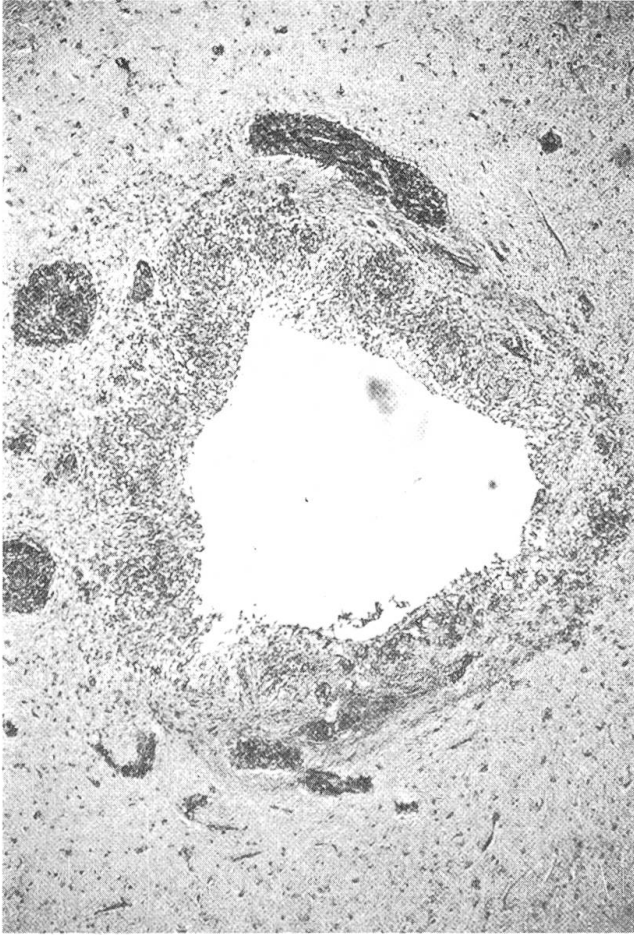
⁴ Herrn Dr. P. Boss vom hiesigen vet. bakt. Institut sei für die Beurteilung der Ausstriche gedankt.

Abb. 1 Wulstförmige Schleimhautverdickungen des Ileums bei Paratuberkulose. Lupenvergrößerung.

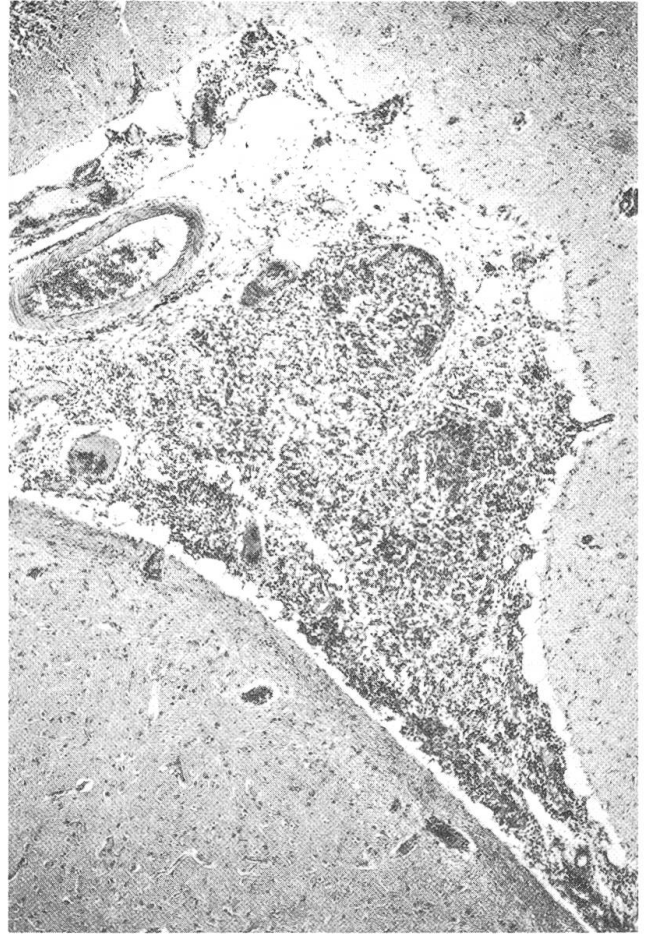
Abb. 2 Haufenweise phagozytierte säurefeste Stäbchen (Paratuberkulosebazillen) in Epitheloidzellen. Ziehl-Neelsen Färbung. Starke Vergrößerung (Immersion).



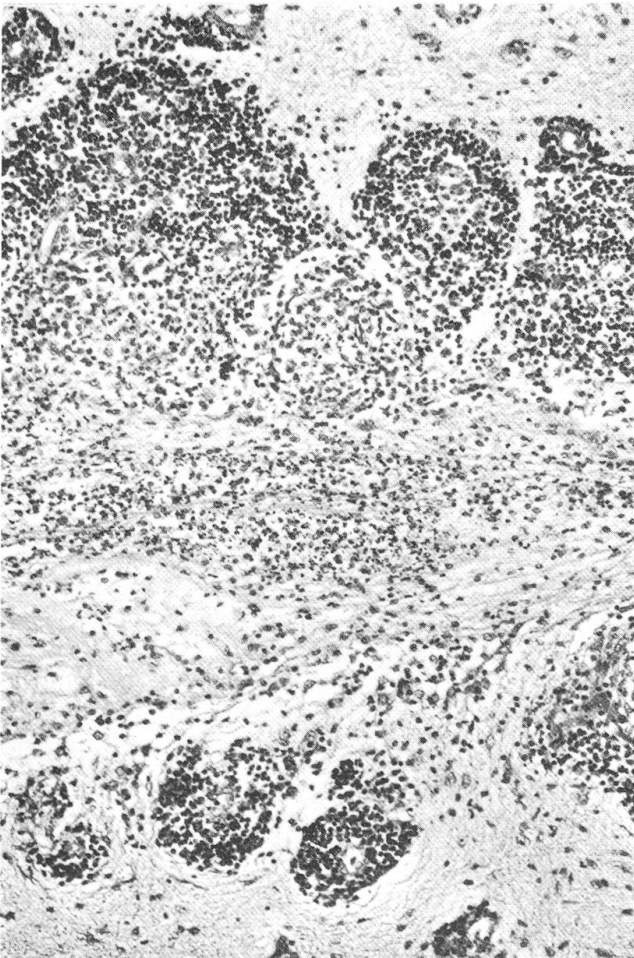
1



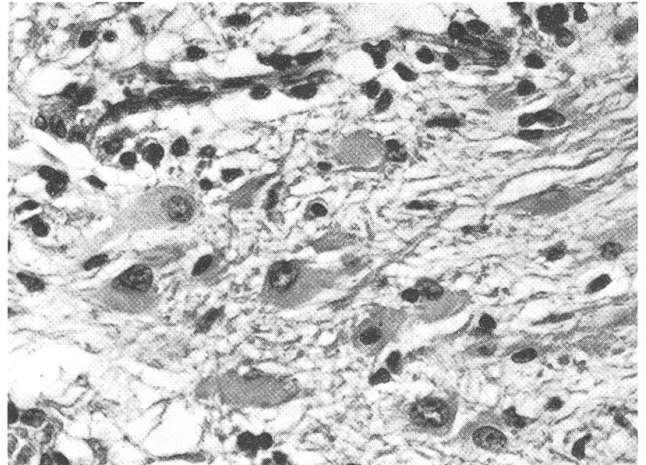
2



3



4



5

