

Zeitschrift: Schweizer Archiv für Tierheilkunde SAT : die Fachzeitschrift für Tierärztinnen und Tierärzte = Archives Suisses de Médecine Vétérinaire
ASMV : la revue professionnelle des vétérinaires

Band: 117 (1975)

Heft: 6

Artikel: Hochgradige Erythrocytendeformation bei Kälbern

Autor: Gerber, H. / Martig, J. / Tschudi, P.

DOI: <https://doi.org/10.5169/seals-591994>

Nutzungsbedingungen

Die ETH-Bibliothek ist die Anbieterin der digitalisierten Zeitschriften. Sie besitzt keine Urheberrechte an den Zeitschriften und ist nicht verantwortlich für deren Inhalte. Die Rechte liegen in der Regel bei den Herausgebern beziehungsweise den externen Rechteinhabern. [Siehe Rechtliche Hinweise.](#)

Conditions d'utilisation

L'ETH Library est le fournisseur des revues numérisées. Elle ne détient aucun droit d'auteur sur les revues et n'est pas responsable de leur contenu. En règle générale, les droits sont détenus par les éditeurs ou les détenteurs de droits externes. [Voir Informations légales.](#)

Terms of use

The ETH Library is the provider of the digitised journals. It does not own any copyrights to the journals and is not responsible for their content. The rights usually lie with the publishers or the external rights holders. [See Legal notice.](#)

Download PDF: 06.10.2024

ETH-Bibliothek Zürich, E-Periodica, <https://www.e-periodica.ch>

Aus der Klinik für Nutztiere und Pferde
(Prof. Dr. H. Gerber)
und dem Veterinär-Pharmakologischen Institut
(Prof. Dr. H. J. Schatzmann)
der Universität Bern

Hochgradige Erythrocytendeformation bei Kälbern

H. Gerber, J. Martig, P. Tschudi und H. J. Schatzmann¹

Im Zuge systematischer, hämatologischer Untersuchungen haben wir in einem Kälberbestand Erythrocytenveränderungen beobachtet, die wir in der Literatur über Kälberkrankheiten nicht erwähnt finden. Das Krankheitsbild zeichnet sich aus durch eine hochgradige Anämie und eine schwere Deformation der Erythrocyten.

Seit langem ist bekannt, dass die Eisenmangelanämie des Mastkalbes in der Regel mit Anisocytose, Poikilocytose und vermehrtem Auftreten von Stechapfelformen einhergeht. Die hier zu beschreibenden Veränderungen gehören aus verschiedenen Gründen nicht in diese Kategorie von Erythrocytendeformationen.

Material und Methoden

Die Deformation wurde zuerst bei zweieiigen Simmentaler-Zwillingskälbern (ein Stierkalb, ein Zwitterkalb) im Alter von 3 Wochen beobachtet. Kontrolluntersuchungen im gleichen Bestand liessen den Befund bei zwei weiteren männlichen Simmentaler-Mastkälbern nachweisen (6 und 8 Wochen alt). Ein weiterer Fall trat in einem benachbarten Bauernhof bei einem männlichen Simmentaler-Mastkalb auf, und ein Jahr später fanden wir im ersten Betrieb ein weiteres Mastkalb (3 Monate alt; männlich) mit identischen Veränderungen. Die Mastkälber dieser Betriebe wurden mit Kuhmilch und Milchaustauschern gemästet. Die Aufzuchtälber erhielten neben Kuhmilch von der 3. Lebenswoche an auch Rauhfutter.

Nach der Feststellung der Erythrocytendeformation haben wir gleichzeitig in den betreffenden Betrieben insgesamt 27 weitere, identisch gehaltene Kälber als Kontrollen mituntersucht und auch zehn Kühe (einschliesslich der Mütter aller erkrankten Kälber) einbezogen. In zwei anderen Grossbetrieben haben wir 32 gesunde Kälber mit der gleichen Methodik untersucht. Die Abstammung der Kälber wurde analytisch überprüft.

Die bei uns üblichen hämatologischen Untersuchungen (s. Scheidegger, 1973a; Scheidegger et al. 1974) wurden bei diesen Kälbern insofern modifiziert, als die Ausstriche für die Differenzierung der Zellen direkt beim Kalb angefertigt wurden. Um eine Artefaktbildung sicherer auszuschliessen, wurde frisches Heparinatblut mit homologem Serum verdünnt. Die lebenden Erythrocyten wurden sofort anschliessend im Phasenkontrast untersucht.

¹ Adresse der Autoren: Postfach 2735, CH-3001 Bern

Abb. 1 Hochgradig deformierte Erythrocyten im Giemsa-gefärbten Ausstrich.

Abb. 2 Deformierte Erythrocyten in vivo (homologes Plasma).

Es wurde versucht, die Erythrocyten nach dem Grad ihrer Deformation zu differenzieren. Zu diesem Zweck haben wir Photographien mittlerer Vergrößerung Giemsa-gefärbter Ausstriche verwendet. Die Differenzierung von mindestens 100 Zellen hatte die Einstufung in vier «Deformationskategorien» zum Ziel: I = normal geformte Erythrocyten; II = Stechapfelform; III = leicht- bis mittelgradige, acanthocytotische Deformation; IV = eindeutige, schwere Acanthocytose.

Neben den direkt mit der Deformation zusammenhängenden Untersuchungen haben wir eine ganze Anzahl anderer Methoden angewendet, deren Beschreibung den Rahmen dieser Mitteilung sprengen würde. Wir beschränken uns mit einer Aufzählung: osmotische Resistenz der Erythrocyten; Überlebenszeit der Erythrocyten (Cr^{51}); Hämoglobintypen; Elektronenmikroskopie der Membran; Glucose-6-Phosphatdehydrogenase (G-6-PDH); reduziertes Glutathion; intraerythrocytäres Natrium und Kalium; Lipidstaten der Membran; Knochenmarksausstriche und -biopsien; Serumkonzentrationen von Hämoglobin (Hb), Natrium, Kalium, Calcium, Magnesium, Phosphor, Chlorid, Eisen, Kupfer, Gesamteiweiss, Eiweissfraktionen, Bilirubin; Eisenbindungskapazität (TIBC); Serumaktivität von GOT, GPT, Lactatdehydrogenase, Creatin-Phosphokinase, Sorbitdehydrogenase, Glutamatdehydrogenase.

Drei Mastkälber konnten nach der Schlachtung autoptisch und histologisch untersucht werden.

Klinische Befunde

Die ersten beiden Kälber (Zwillinge) wurden von Geburt an im Rahmen anderer Untersuchungen in 14tägigen Intervallen hämatologisch überwacht. Beide Kälber wurden mit verhältnismässig tiefen roten Blutwerten geboren (13,1 g Hb/100 ml) und wiesen eine Leukopenie auf. Die Werte des Roten Blutbildes verschlechterten sich während des ersten Monats deutlich. Beide Kälber wiesen im Alter von 20 Tagen acanthocytotisch deformierte Erythrocyten auf (bei 5,3 bzw. 3,8 g Hb/100 ml).

Der männliche Zwillling zeigte am 31. Lebenstag eine leichte Leukocytose und erkrankte am 32. Tag fieberhaft ohne Lokalisation, aber mit auffallender Blässe. Während 8 Tagen wurde er chemotherapeutisch behandelt, ohne dass sich eine Besserung einstellte. Die Anämie (3,7 g/100 ml) und Erythrocyten-deformation hatten zu dieser Zeit alarmierendes Ausmass erreicht (Abb. 1 und 2). Das Kalb erhielt im Abstand von 3 bis 4 Tagen Bluttransfusionen (300 bis 500 ml pro Mal), worauf sich sein klinischer Zustand normalisierte. Im Alter von 3 Monaten wurde das Tier als klinisch gesund entlassen; seine Entwicklung verlief später normal (Kontrollen bis zum Alter von 7 Monaten).

Das weibliche, sterile Zwillingsskalb verhielt sich hämatologisch gleich. Seine Anämie erwies sich als hochgradiger, was wir der reinen Milchmast zugeschrieben haben (tiefster Wert 2,2 g Hb/100 ml). Klinisch war nur eine etwas verlangsamte Entwicklung und auffallende Blässe zu bemerken. Ausser für eine banale Durchfallserkrankung bestand bis zur 12. Lebenswoche kein Grund für eine tierärztliche Intervention. Zu diesem Zeitpunkt erkrankte das Tier an einer schweren, ätiologisch ungeklärten Pneumoenteritis. Es erhielt Elektrolyte, Penicillin-Streptomycin und Sulfamethazin und zusätzlich täglich 500 ml Blut während 4 Tagen. Am 5. Tag wurde das Kalb als klinisch unauffällig beurteilt;

es erhielt in der Folge Eisen parenteral und per os (200 mg pro Tag während 3 Wochen). Seine Entwicklung wurde während 4 weiteren Monaten verfolgt.

Von 12 weiteren Kälbern in diesem Betrieb wiesen zwei die als Acanthocytose bezeichnete Erythrocytendeformation auf (Mastkälber). Ein weiteres Mastkalb wurde als verdächtig beurteilt. Zur selben Zeit erkrankte ein Kalb auf einem Nachbarbetrieb an Enteritis. Auch dieses Tier wies eine Acanthocytose auf, die indessen keine spezielle Behandlung zu erfordern schien. 32 gleichzeitig untersuchte Kälber aus anderen Betrieben zeigten keine Veränderungen.

Im Betrieb mit den vier sicheren Fällen wurde ein Jahr später ein weiterer Fall nachgewiesen (unter 15 Kälbern). In den zwei folgenden Abkalbep perioden konnte die Veränderung nicht mehr gefunden werden. 2 Jahre später beobachteten wir identische Deformationen bei einem erwachsenen Schaf.

Spezielle Laboruntersuchungen

Über eine längere Zeit wurden nur die beiden ersten Kälber verfolgt. Verglichen mit gesunden Aufzucht- bzw. Mastkälbern aus demselben Betrieb ergab sich bei diesen Tieren eine hochgradige Eisenmangelanämie, wobei sowohl Hämoglobingehalt (z. B. 2,2 g/100 ml) als auch der Hämatokrit (10 Vol. %) deutlicher herabgesetzt waren als die Erythrocytenzahl ($3,1 \cdot 10^6/\mu\text{l}$). Die Kälber litten demnach an einer extremen mikrocytären, hypochromen Anämie (z. B. MCH 7,1 pg, MCV 31,9 fl, MCHC 22,4 g Hb/100 ml E).

Nachdem durch Untersuchungen an lebenden Erythrocyten sichergestellt werden konnte, dass die beobachtete Acanthocytose nicht einem Artefakt gleichzusetzen war (Abb. 2), haben wir versucht, die Erythrocyten nach dem Grad ihrer Deformation zu differenzieren. Die Anzahl acanthocytotisch deformierter Erythrocyten erreichte bei den Zwillingskälbern über 90% aller Erythrocyten, bei den anderen Fällen schwankte sie zwischen 35 und 75%. Die Zu- und Abnahme der Anzahl schwer deformierter Zellen liess sich bei den ersten Kälbern gut verfolgen und mit anderen hämatologischen Parametern korrelieren (Abb. 3). Die prozentuale Anzahl acanthocytotischer Erythrocyten erwies sich als negativ korreliert mit der Eisenkonzentration des Serums (z. B.: $r = -0,6093$; $p < 0,01$), als positiv korreliert mit TIBC ($r = +0,8642$; $p < 0,001$) und als negativ korreliert mit dem Hämoglobingehalt des Blutes ($r = -0,8415$; $p < 0,001$) bzw. mit MCH ($r = -0,8247$; $p < 0,001$).

Die elektrophoretische Untersuchung der Hämoglobintypen ergab keine sicher pathologischen Befunde; das fötale Hämoglobin verschwand allerdings später als bei vergleichbaren Mastkälbern (Scheidegger, 1973b). Die quantitative Bestimmung von HbF erwies sich jedoch als unmöglich, weil alle vier derart untersuchten Kälber sowohl HbA als auch HbB aufwiesen.

Die Bestimmung der Serum-Hb-Konzentration ergab zum Teil erhöhte Werte (bis 70 mg/100 ml), was als Ausdruck einer Hämolyse zu deuten wäre; die Kälber litten indessen zu keiner Zeit an einer Hyperbilirubinämie (alle Werte $< 0,5$ mg/100 ml).

Die Serum-Eisenkonzentrationen aller erkrankten Kälber erwiesen sich, auch ver-

glichen mit Milchmastkälbern, als sehr niedrig; sie schwankten bei unbehandelten Tieren zwischen $< 10 \mu\text{g}/100 \text{ ml}$ bis höchstens $40 \mu\text{g}/100 \text{ ml}$. Die Eisenbindungskapazität war entsprechend erhöht (Werte zwischen $700\text{--}900 \mu\text{g}/100 \text{ ml}$).

Innerhalb der Norm für gleichaltrige Tiere lagen die Serumkonzentrationen für Na, K, Cl, Ca, Mg, P und Cu. Gelegentliche Bestimmungen der Gesamteiweisskonzentration und die elektrophoretische Trennung der Serumproteine wiesen eine leichte Hypoproteinämie nach, z. T. (Kalb Nr. 2) mit einer Hyper- γ -Globulinämie. Weitere Untersuchungen liessen beim 2. Kalb eine leichte Erhöhung der Serumaktivität leberspezifischer Enzyme feststellen.

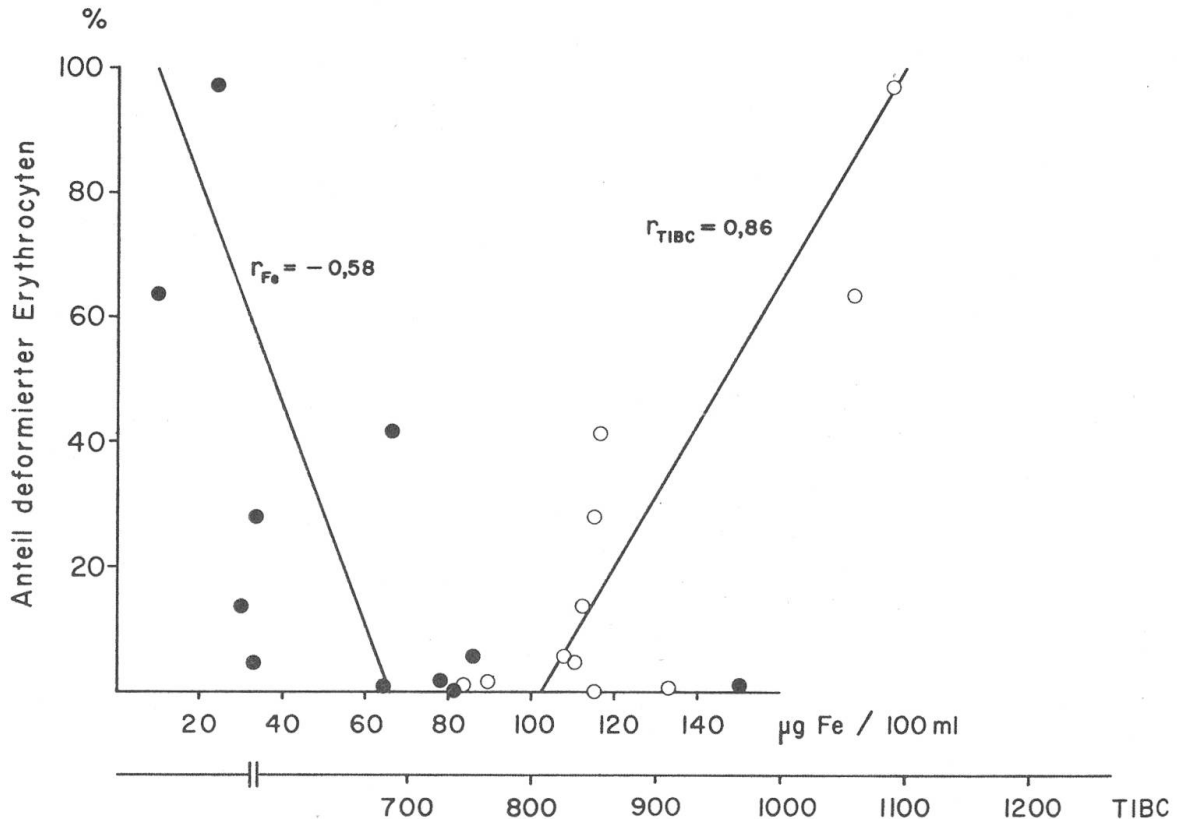


Abb. 3 Beziehungen zwischen dem Anteil hochgradig veränderter Erythrocyten und dem Serum-Eisengehalt (●) bzw. der Eisenbindungskapazität (○).

Knochenmarksausstriche und -biopsien erbrachten keine eindeutig pathologischen Befunde, was die Erythro- und Myelopoese anbetrifft; es handelte sich um ein zellreiches, blutbildendes Mark mit Vermehrung diffus verteilter, nicht sicher klassierbarer Blasten. Färbbares Eisen fehlte ganz. Sektion und histologische Untersuchung der Mastkälber ergaben neben der erwarteten, ausgeprägten Anämie keine pathologischen Befunde. Milz und Leber erwiesen sich histochemisch als völlig eisenfrei.

Die Erythrocyten-Überlebenszeiten der beiden ersten Kälber waren identisch mit denjenigen gesunder Kontrolltiere (Cr^{51} ; Autotransfusion $t/2$ 6,4 Tage; Isotransfusion $t/2$ 1,3 bzw. 1,6 Tage). Wiederholte Bestimmungen der osmotischen Resistenz ergaben keine signifikanten Unterschiede zwischen den Werten veränderter Erythrocyten von vier kranken Kälbern und normaler Erythrocyten von sieben gesunden Kälbern ($p \sim 0,06$); immerhin schien eine Tendenz zu herabgesetzter Resistenz bei den deformierten Erythrocyten zu bestehen.

Die intraerythrocytären Konzentrationen von Na und K liessen keine Unterschiede zu normalen, gleichaltrigen Kontrollen nachweisen. Hingegen bestand eine Differenz in der Glutathionkonzentration zwischen normalen und acanthocytotischen Erythrocyten (85 bzw. 113 mg reduziertem Glutathion/100 ml Erythrocyten). Die G-6-PDH-Aktivität veränderter Erythrocyten erwies sich als nicht signifikant verschieden von derjenigen normaler Zellen (Tendenz zu tieferen Werten).

Die Elektronenmikroskopie der Erythrocytenmembran ergab keine von der Norm abweichenden Befunde.

Durch die genetischen Untersuchungen liessen sich keine Anhaltspunkte für eine vererbte Eigenschaft gewinnen.

Diskussion

Als Acanthocytose bezeichnet Bessis (1973) eine Formveränderung der Erythrocytenoberfläche, charakterisiert durch einen Verlust der in der Aufsicht runden Form und durch das Vorhandensein von stachelförmigen, fortsatzähnlichen Gebilden. Sogenannte Echinocyten sehen ähnlich aus; sie zeigen aber zahlreichere und deutlich feinere Fortsätze. Die gewöhnlich als «Stechapfelformen» bezeichneten Erythrocyten dürften den Echinocyten entsprechen. Wir haben von unseren Erythrocyten leider keine Bilder mit einem Scanning-EM aufnehmen können, so dass die Zuordnung zu einer der von Bessis (1973) vorgeschlagenen Gruppen deformierter Erythrocyten unsicher bleibt. Die dort als Acanthocyten bezeichneten Zellen scheinen uns jedenfalls denjenigen der hier besprochenen Kälber ähnlich zu sein.

Acanthocytose wird beim Menschen vor allem mit Abetalipoproteinämie in Zusammenhang gebracht (Bessis, 1973). Eine ganze Anzahl verschiedener Substanzen (sog. echinocytogene Substanzen, z.B. Phenylbutazone, Barbiturate usw.) und ein hohes pH sollen zum mindesten *in vitro* die Bildung von Echinocyten (Stechapfelformen) hervorrufen (Weed and Chailley, 1973).

Wir glauben, bei unseren Kälbern einen *In-vitro*-Effekt nach der Blutentnahme mit Sicherheit ausschliessen zu dürfen, weil Kontrolltiere mit der gleichen Methodik immer normal geformte Erythrocyten aufweisen und weil wir lebende Erythrocyten in frischem, homologem und heterologem Plasma mituntersucht haben. Es ist uns nicht gelungen, die Ätiologie der Störung, die an sich jedenfalls nicht zu klinischen Symptomen Anlass geben muss, abzuklären. Die Tatsache, dass die Deformation zuerst bei Zwillingskälbern beobachtet worden ist und dass sie auf einen Bestand beschränkt schien, liess uns ein genetisch bedingtes Phänomen vermuten. Diese Vermutung konnte durch das Studium der Abstammungen als unrichtig verworfen werden. Die Suche nach toxisch wirkenden Stoffen, die von den Kälbern aus dem Austausch oder über die Milchkühe hätten aufgenommen werden können, verlief ergebnislos. Auch die Umgebung der Kälber (Boxenwandimprägung; Tränkegeschirre usw.) wurde untersucht, ohne dass sich Anhaltspunkte für schädlich wirkende Stoffe hätten gewinnen lassen.

Eigenartig ist die enge mathematische Beziehung, die zwischen dem Serum-Eisengehalt – bzw. zwischen Werten wie Hb, die direkt von Fe abhängen

– und der Häufigkeit, mit der deformierte Erythrocyten auftreten, besteht. Bei den beiden schwer erkrankten, mit Bluttransfusionen und Eisenpräparaten behandelten Tieren imponiert diese Beziehung als derart eng, dass wir an einen kausalen Zusammenhang gedacht haben. Die Tatsache, dass mittel- bis hochgradige Eisenmangelzustände beim Milchmastkalb die Regel sind, ohne zu vergleichbaren Deformationen zu führen, lässt indessen eine derartige Hypothese von vornherein als unwahrscheinlich erscheinen.

Morse und Hawland (1973) haben bei Mäusen mit einer genetisch bedingten Muskeldystrophie ähnliche Erythrocytendeformationen festgestellt. Sie schreiben auch, dass sie derartige Alterationen durch eine Vitamin-E-Mangel-diät hervorrufen konnten. Die Deformation ist bei den von uns beschriebenen Tieren sicher nicht genetisch bedingt; die Arbeit von Morse und Hawland (1973) könnte aber die Vermutung aufkommen lassen, dass ernährungsbedingte Dystrophien auch mit Erythrocytendeformationen einhergehen könnten. Verschiedene Argumente sprechen gegen die eventuelle, kausale Rolle eines Vitamin-E-Mangels bei unseren Kälbern: die von uns und anderen Autoren beobachteten Fälle von White Muscle Disease (Martig et al., 1972) haben nie deformierte Erythrocyten aufgewiesen; eine E-Avitaminose pflegt zu einer Herabsetzung der Membranstabilität der Erythrocyten zu führen, die deformierten Zellen unserer Kälber wiesen aber eine nicht gesichert von der Norm abweichende osmotische Resistenz auf; unsere Kälber wurden nicht zusätzlich mit Vitamin E versorgt, die Acanthocyten verschwanden indessen relativ schnell bei verbesserter Eisenzufuhr. Die ätiologische Klärung des Phänomens ist demnach nicht gelungen. Sowohl ein Mangelzustand (eventuell schon auf den Fötus einwirkend) als auch ein toxisch wirkender Fremdstoff kommen in Frage.

Der beschriebenen Deformation scheint keine grosse praktische Bedeutung zuzukommen. Wir haben sie nur in einem Bestand gehäuft angetroffen, wobei allerdings die damit verbundene, äusserst schwere Anämie einen ungünstigen Verlauf an sich banaler anderer Erkrankungen begünstigt haben dürfte.

Zusammenfassung

Bei sechs Kälbern aus zwei benachbarten Betrieben wurde eine hochgradige Erythrocytendeformation festgestellt. Der Zustand liess sich durch Bluttransfusionen und Eisengaben günstig beeinflussen. Versuche zur Abklärung der Ätiologie verliefen ergebnislos.

Résumé

Six veaux provenant de deux exploitations voisines ont montré une déformation très marquée des érythrocytes. La condition a pu être favorablement influencée par des transfusions de sang et l'administration de fer. Tous les essais en vue d'établir une étiologie sont restés sans résultat.

Riassunto

In sei vitelli provenienti da 2 fattorie vicine è stata riscontrata una grave deformazione degli eritrociti. La condizione poté essere favorevolmente influenzata da trasfusioni

di sangue e dalla somministrazione di ferro. Risultarono infruttuosi i numerosi tentativi per stabilire un'etiologia.

Summary

In six calves coming from two neighbouring farms, a severe deformity of the erythrocytes was found. The condition could be favourably influenced by blood transfusions and iron. Numerous attempts of establishing an etiology were unsuccessful.

Literatur

Bessis M.: Red cell shapes. An illustrated classification and its rationale. In Bessis M., Weed R. I. and Leblond P. F. (eds.). Red cell shape. Physiology, pathology, ultrastructure. Springer, New York-Heidelberg-Berlin 1973, pg. 1-25. – Martig J., Gerber H., Germann F., Hauswirth H. K. und Tontis A.: Untersuchungen zum Zitterkrampf des Kalbes, einer Verlaufsform der Weismuskelerkrankung. Schweiz. Arch. Tierheilk. 114, 266-275 (1972). – Morse P. F. and Howland J. L.: Erythrocytes from animals with genetic muscular dystrophy. Nature 245, 156-157 (1973). – Scheidegger H. R.: Veränderungen des Roten Blutbildes und der Serumeisen-Konzentration bei Simmentaler Kälbern. Schweiz. Arch. Tierheilk. 115, 483-497 (1973a). – Scheidegger H. R.: Verhalten des fötalen Hämoglobins bei Simmentaler Kälbern. Schweiz. Arch. Tierheilk. 115, 499-506 (1973b). – Scheidegger H. R., Gerber H. und Martig J.: Das weisse Blutbild von Aufzucht- und Milchmastkälbern. Schweiz. Arch. Tierheilk. 116, 87-94 (1974). – Weed R. I. and Chailley B.: Calcium-pH interactions in the production of shape change in erythrocytes. In Bessis et al. (eds.): Red cell shape. Springer, New York-Heidelberg-Berlin 1973, pg. 55-68.

Die Zahl der Kollegen, die uns mit z. T. hochspezialisierten Methoden Erythrocyten untersuchten und denen wir an dieser Stelle herzlich danken möchten, ist derart gross, dass wir auf eine namentliche Aufzählung zu verzichten gezwungen sind.

BUCHBESPRECHUNG

Die Infektionskrankheiten der Haustiere. Herausgegeben von Prof. Dr. Joachim Beer, Direktor des Friedrich-Löffler-Instituts für Tierseuchenforschung, Insel Riems, und 41 Mitautoren. Zwei Bände, 655 S. mit 232 zum Teil farbigen Abbildungen und 47 Tabellen im Text. Gustav Fischer Verlag Jena 1974, DM 98 (Fr. 111.-).

Die Autoren und der Verlag sehen in diesem Fachwerk gewissermassen eine Art Fortsetzung des Bandes «Infektionskrankheiten», der von v. Hutyra und Marek begründeten und in späteren Auflagen von Manninger und Mócsy herausgegebenen «Speziellen Pathologie und Therapie der Haustiere». Dieses in 11 deutschen und 17 fremdsprachigen Auflagen erschienene Standardwerk war mehreren Tierärztegenerationen ein zuverlässiger Begleiter im Studium und im Beruf. Die letzte Auflage (eine weitere erscheint nicht) ist schon seit Jahren vergriffen.

Inzwischen haben die Kenntnisse über die ansteckenden Krankheiten der Haustiere stark zugenommen. Eine neuzeitliche Bearbeitung des Bereiches wurde deshalb besonders für die deutschsprachigen Gebiete mehr und mehr zum Bedürfnis. Diesem ist von den Herausgebern dankenswert entsprochen worden.

Im ersten Band (315 S.) werden die Viruskrankheiten, Chlamydien-Infektionen, Rickettsiosen und Mykoplasmosen beschrieben, im zweiten (340 S.) die bakteriellen Krankheiten, Pilzinfektionen und -intoxikationen. Durch die Mitarbeit vieler Spezialisten