

**Zeitschrift:** Schweizer Archiv für Tierheilkunde SAT : die Fachzeitschrift für Tierärztinnen und Tierärzte = Archives Suisses de Médecine Vétérinaire ASMV : la revue professionnelle des vétérinaires

**Herausgeber:** Gesellschaft Schweizer Tierärztinnen und Tierärzte

**Band:** 120 (1978)

**Artikel:** Operative Frakturbehandlung bei Hund und Katze mit der Katzen-DCP

**Autor:** Hauser, P. / Hutzschenreuter, P.

**DOI:** <https://doi.org/10.5169/seals-591477>

### **Nutzungsbedingungen**

Die ETH-Bibliothek ist die Anbieterin der digitalisierten Zeitschriften. Sie besitzt keine Urheberrechte an den Zeitschriften und ist nicht verantwortlich für deren Inhalte. Die Rechte liegen in der Regel bei den Herausgebern beziehungsweise den externen Rechteinhabern. [Siehe Rechtliche Hinweise.](#)

### **Conditions d'utilisation**

L'ETH Library est le fournisseur des revues numérisées. Elle ne détient aucun droit d'auteur sur les revues et n'est pas responsable de leur contenu. En règle générale, les droits sont détenus par les éditeurs ou les détenteurs de droits externes. [Voir Informations légales.](#)

### **Terms of use**

The ETH Library is the provider of the digitised journals. It does not own any copyrights to the journals and is not responsible for their content. The rights usually lie with the publishers or the external rights holders. [See Legal notice.](#)

**Download PDF:** 13.03.2025

**ETH-Bibliothek Zürich, E-Periodica, <https://www.e-periodica.ch>**

## Operative Frakturbehandlung bei Hund und Katze mit der Katzen-DCP\*

von P. Hauser<sup>1</sup> und P. Hutzschenreuter<sup>2</sup>

Die bisher in der operativen Frakturbehandlung bei Kleintieren verwendeten Katzen- und Hundeplatten [6] haben Rundlöcher. Um damit eine interfragmentäre Kompression aufzubringen, muss zusätzlich Knochengewebe zur vorübergehenden Montage eines Plattenspanners freigelegt werden. Schrauben in solchen Platten können nur im rechten Winkel dazu eingesetzt werden, da es sonst zum Abbrechen des Kopfes kommen kann. Nachdem sich mit der AO-DCP [1] die Montage eines zusätzlichen Spannapparates erübrigte, fand diese auch Anwendung durch operativ tätige Tierärzte. Bei Stabilisierung von Frakturen am Hundeknochen mit der schmalen oder breiten AO-DCP lag jedoch häufig ein Missverhältnis zwischen Plattendicke und der darunterliegenden Corticalisdicke vor. Deshalb schien mit Einführung der Kiefer-DCP [10] in der Humanmedizin, welche in ihren Dimensionen etwa der Katzenplatte entsprach, jenes Missverhältnis beseitigt und die Applikation einer der Corticalisdicke entsprechenden Corticalisschraube (2,7 mm) möglich. Unter Verwendung dieser Spezialplatte verfügen wir nunmehr über Verlaufskontrollen nach 14 Operationen bei 6 Hunden und Katzen, über die wir im folgenden berichten werden.

### Material und Methode

Die Kiefer-DCP [10] besteht aus rostfreiem Stahl, welcher entsprechend den nationalen und internationalen Spezifikationen genormt ist [8]. Interne Spezifikationen zur Verbesserung des AO-Materials gegenüber anderen Lieferfirmen wurden zusätzlich vorgenommen [8]. Zur Zeit der Implantationen betrug die Breite dieser Kiefer-DCP 1 mm und die Höhe 2 mm. Jetzt ist diese Platte im Handel in den Dimensionen von 8 mm Breite und 2,5 mm Höhe als AO-Kiefer- oder Katzen-DCP. Wegen ihrer geringen Höhe trägt sie sehr wenig auf, und die Korrelation Plattendicke und Corticalisdicke scheint auf ein vernünftiges Mass reduziert zu sein.

Zur Applikation einer Katzen-DCP benötigen wir keine zusätzlichen Instrumente zum Standard-AO-Instrumentarium für Rundlochplatten [6]. Im Falle einer Plattenfixation werden in beide Corticae 2-mm-Löcher gebohrt und anschliessend die Gewinde mit einem 2,7-mm-Gewindeschneider vorgeschritten. Die Fixation der Katzen-DCP erfolgt mittels 2,7-AO-Corticalisschrauben.

---

\*Vortrag gehalten auf der 22. Jahrestagung der deutschsprachigen Gruppe der World Small Animal Veterinary Association vom 4.–6.11.1976, Basel.

<sup>1</sup> Dr. Pierre Hauser, Kleintierklinik, rue Marterey 52, CH-1005 Lausanne.

<sup>2</sup> Prof. Dr. Dr. P. Hutzschenreuter, Experimentelle Chirurgie der Universität Ulm, D-7900 Ulm/Donau, Postfach 4066.

Das Wirkungsprinzip der Katzen-DCP beruht darauf, dass im halbzyklischen Schraubenloch durch Anziehen der Schraube die beiden Hauptfragmente in Richtung Frakturspalt verschoben werden und damit eine Kompression ihre Ruhigstellung bewirkt. Liegt ein drittes Fragment vor, so kann man dieses durch die Katzen-DCP mittels einer oder mehrerer Zugschrauben fassen. In diesem Falle muss jedoch in der plattennahen Corticalis ein Gleitloch (Aufbohrung 2,7 mm) und in der Gegencorticalis ein Gewindeloch (Aufbohrung 2,0 mm) gesetzt werden. Da die Schrauben in der Katzen-DCP, gleich wie in der normalen AO-DCP, bezogen auf die Längsachse der Platte um einen Winkel von  $25^\circ$  axial und  $7^\circ$  lateral und medial versetzt werden können, gelingt auch hier das Aufbringen eines interfragmentären Druckes solcher zusätzlicher Segmente. Je nach Knochenoberfläche sind jedoch bei der Applikation einer Katzen-DCP 2 weitere Prinzipien zu beachten:

Liegt eine konkave Knochenfläche vor, dann müssen die beiden äussersten Corticalisschrauben, beim konvexen Knochen die beiden innersten Corticalisschrauben, zuerst gesetzt und angezogen werden, und erst danach schliesst sich die Restfixation der Platte an der Oberfläche des Knochens durch Setzen weiterer Schrauben, im ersten Fall von lateral nach medial, im zweiten in umgekehrter Reihenfolge von medial nach lateral, an.

Die operative Frakturbehandlungsmethode mittels Katzen-DCP soll jedoch nur dann durchgeführt werden, wenn folgende Vorbedingungen erfüllt sind:

Die prä- und postoperative Anfertigung von beurteilbaren Röntgenaufnahmen

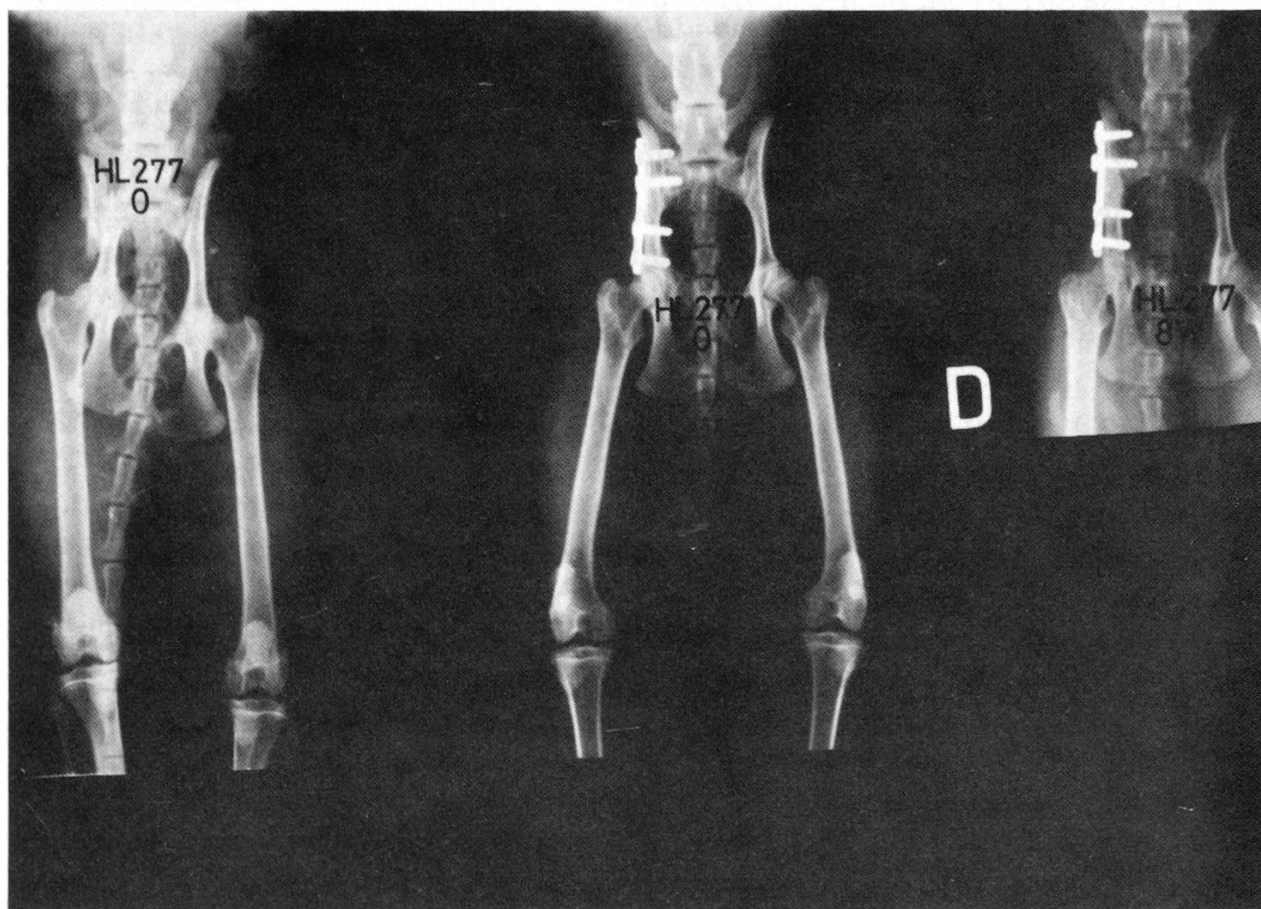


Abb. 1

in 2 Ebenen, eine Allgemeinnarkose und aseptische und antiseptische Operationsbedingungen.

### Ergebnisse

Aus Tabelle 1 ist ersichtlich, dass die Indikationen für eine Katzen-DCP am häufigsten bei Beckenfrakturen gegeben waren. Am zweithäufigsten stabilisierten wir Tibiafrakturen. Die damit erzielten Resultate sind in Tabelle 2 zusammengestellt:

Von 6 operierten Hunden zeigten 5 sehr gute Resultate. Nur in einem Falle konnte das Resultat nicht verfolgt werden, weil der Besitzer ins Ausland umgezogen ist. Bei den Katzen war das Resultat 6mal sehr gut und einmal mässig, da wegen fehlender Abstützung der plattenfernen Corticalis die Platte postoperativ sich verbog. Trotz dieser Verbiegung soll nach Aussagen des Besitzers der Gang des Tieres nicht beeinträchtigt worden sein. Das einzige schlechte Resultat war auf Ausreissen der Plattenschrauben zurückzuführen. Diese Komplikation trat am Femur einer 4 Monate alten Katze auf. Das Ausreissen der Schrauben am 7. postoperativen Tag führen wir auf den weichen, jugendlichen Knochen zurück, da der Besitzer, entgegen unserem Rat, die Katze in der Wohnung frei herumspringen liess. Im folgenden wollen wir auf je 2 Beispiele von Hund und Katze näher eingehen:

1. 1jährige weibliche Katze: Sturz aus 3. Stockwerk, Frakturen des rechten Ileums,

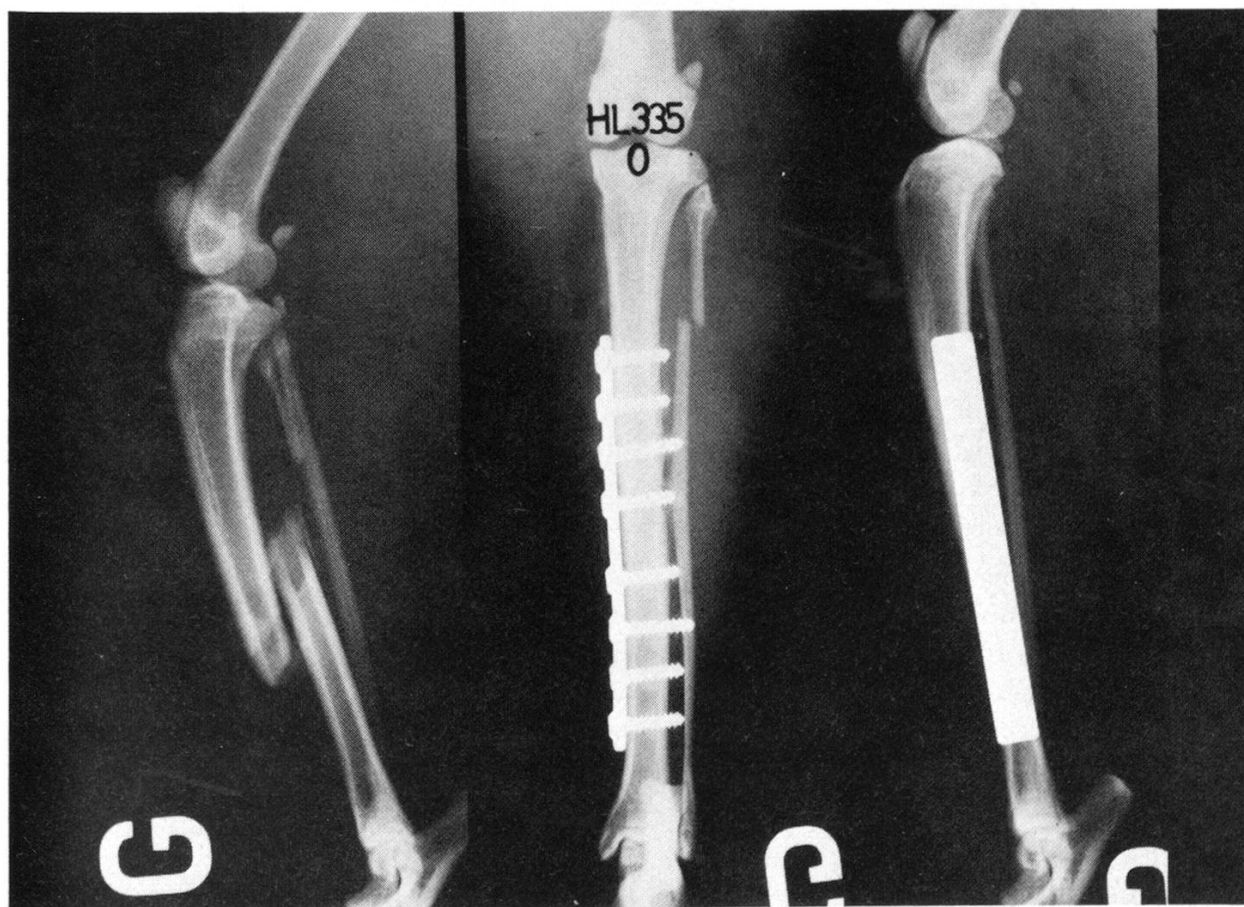


Abb. 2a



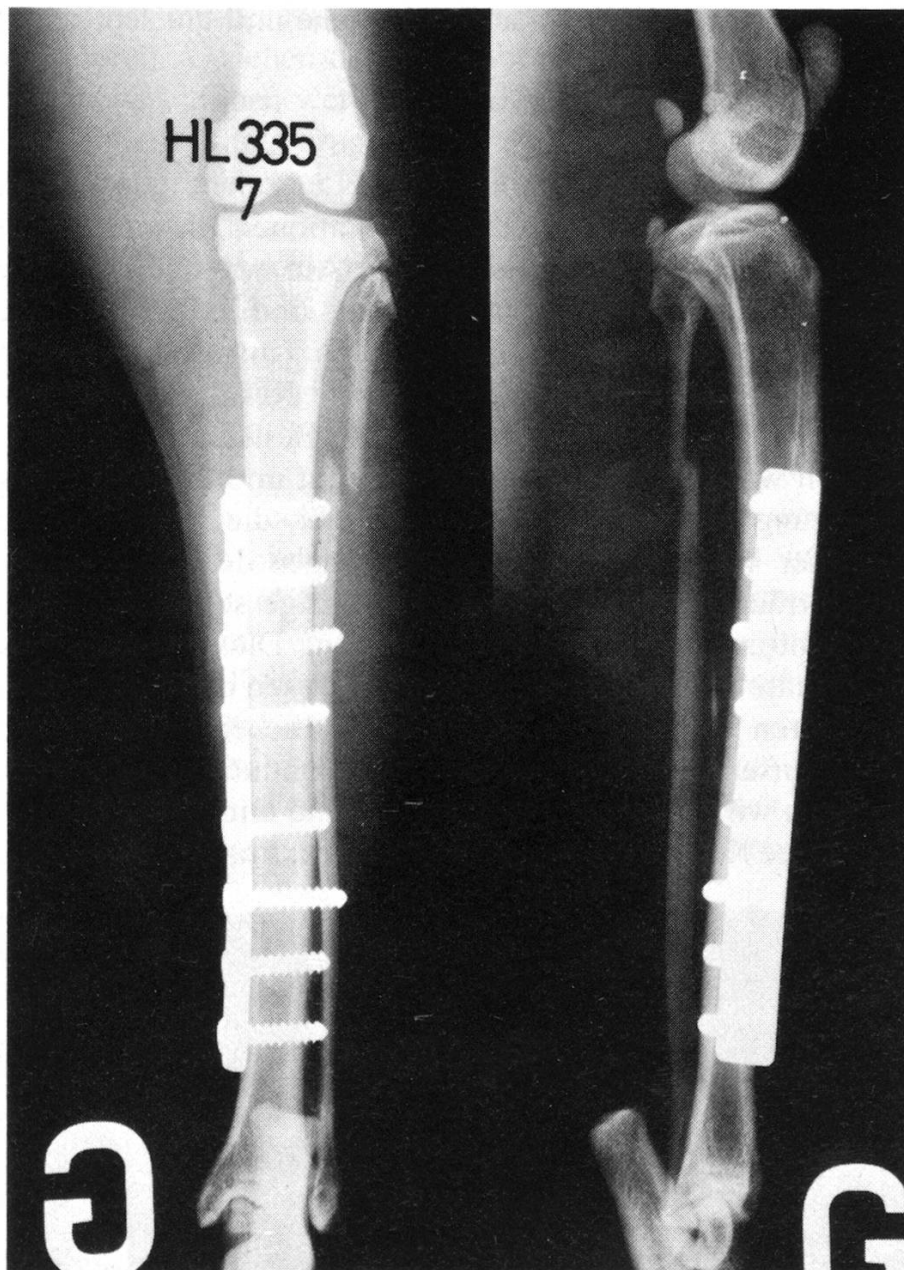


Abb. 2b

- Os pubis und Epiphysensprengung. Reposition und Fixation der Fraktur mittels einer 4-Loch-Katzen-DCP; nach 8 Wochen Heilung per primam (Abb. 1).
2. 1½-jähriger kastrierter Kater: Versorgung der Schrägfraktur im Diaphysenbereich der linken Tibia mit 8-Loch-Katzen-DCP; Heilung per primam innerhalb von 7 Wochen (Abb. 2, a, b).
  3. 4-jährige Zwergpudelhündin: Schrägfraktur des rechten Corpus ilei, welche mittels einer 4-Loch-Katzen-DCP stabilisiert werden kann. Die 2. Schraube setzen wir deshalb nicht ein, weil sie im Frakturspalt zu liegen käme. Nach 8 Wochen Heilung per primam (Abb. 3, a, b).
  4. 13monatiger Zwergpinscherrüde: nach Autounfall offene, leicht gezackte Schrägfraktur in der Tibiadiaphyse rechts, welche nach gründlicher Wundtoilette (Spülung und Reinigung) mit einer 6-Loch-Katzen-DCP stabilisiert wird.

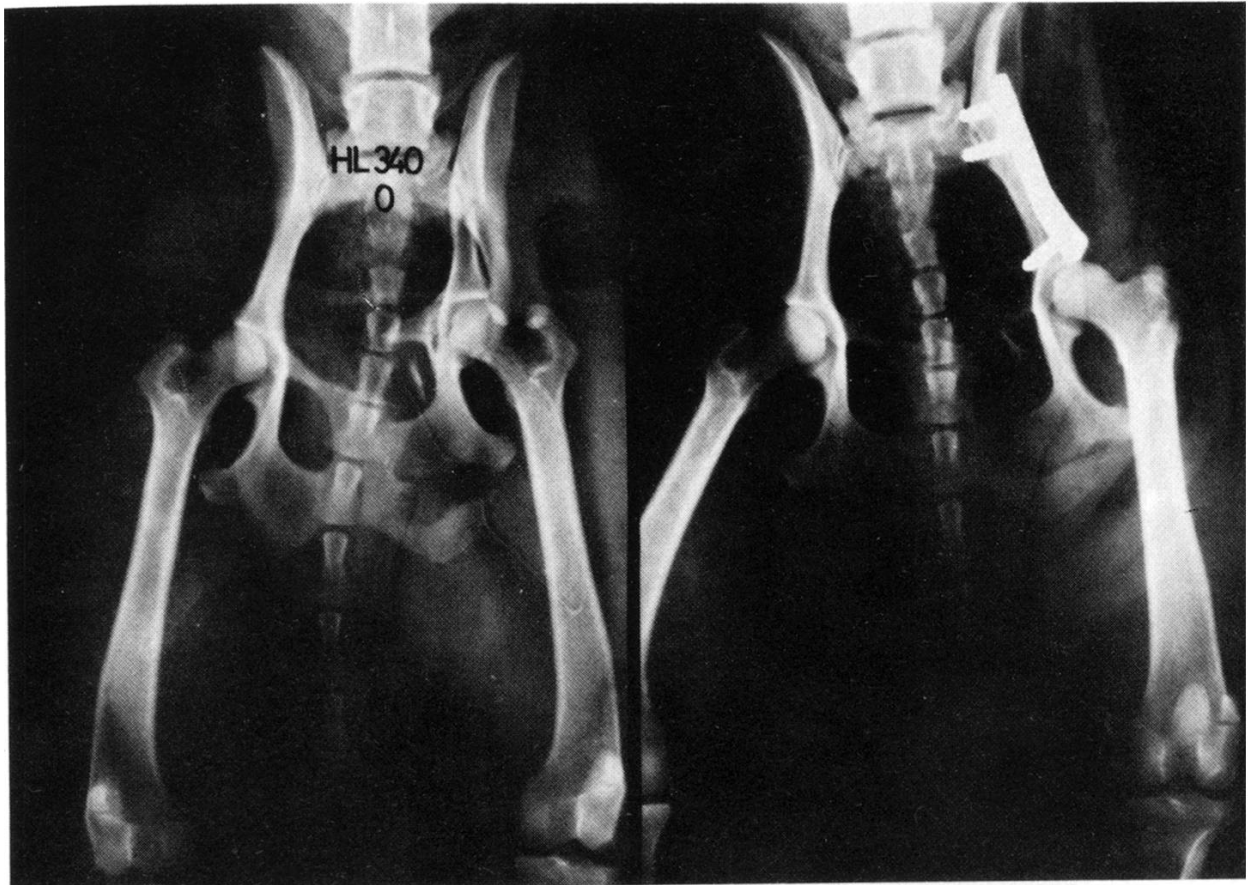


Abb.3a

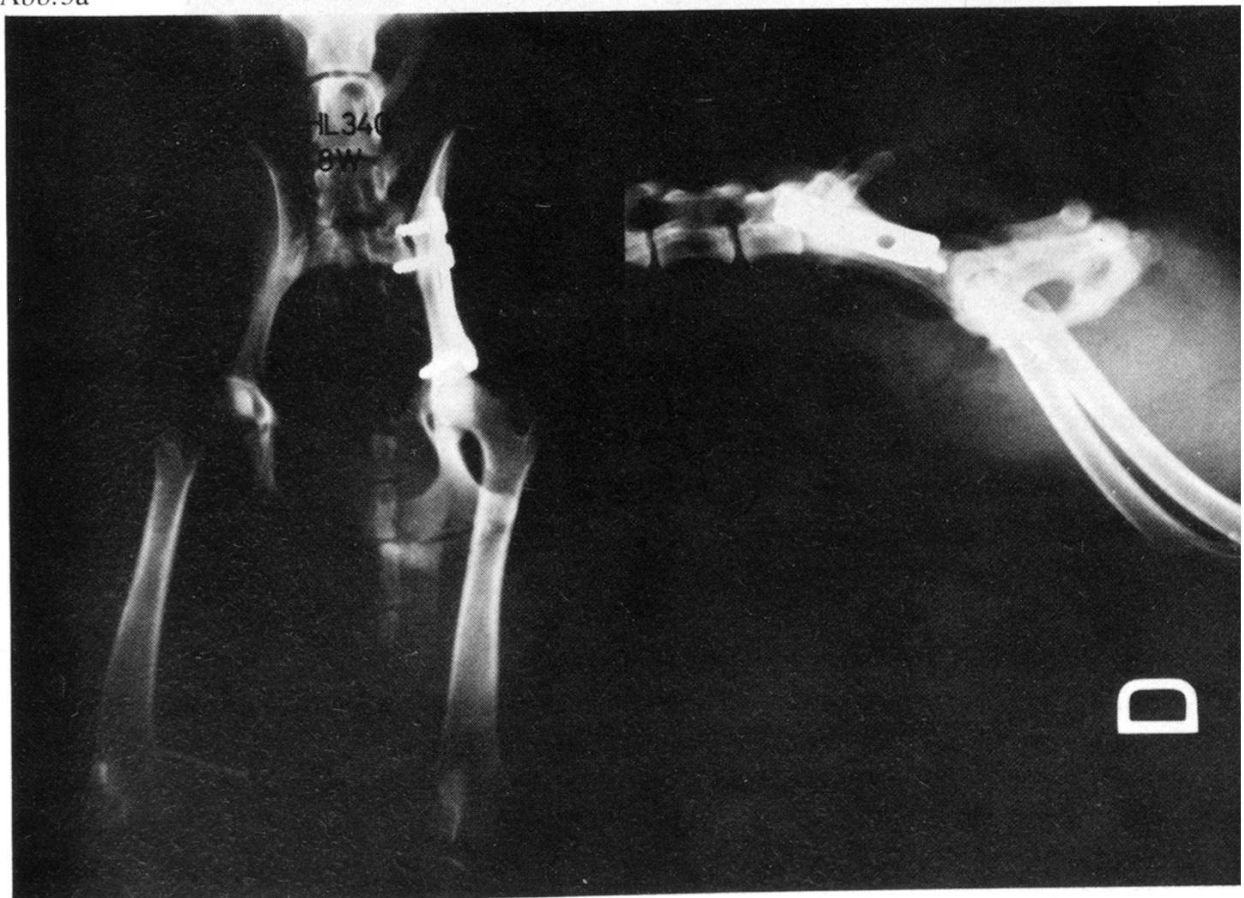


Abb. 3b

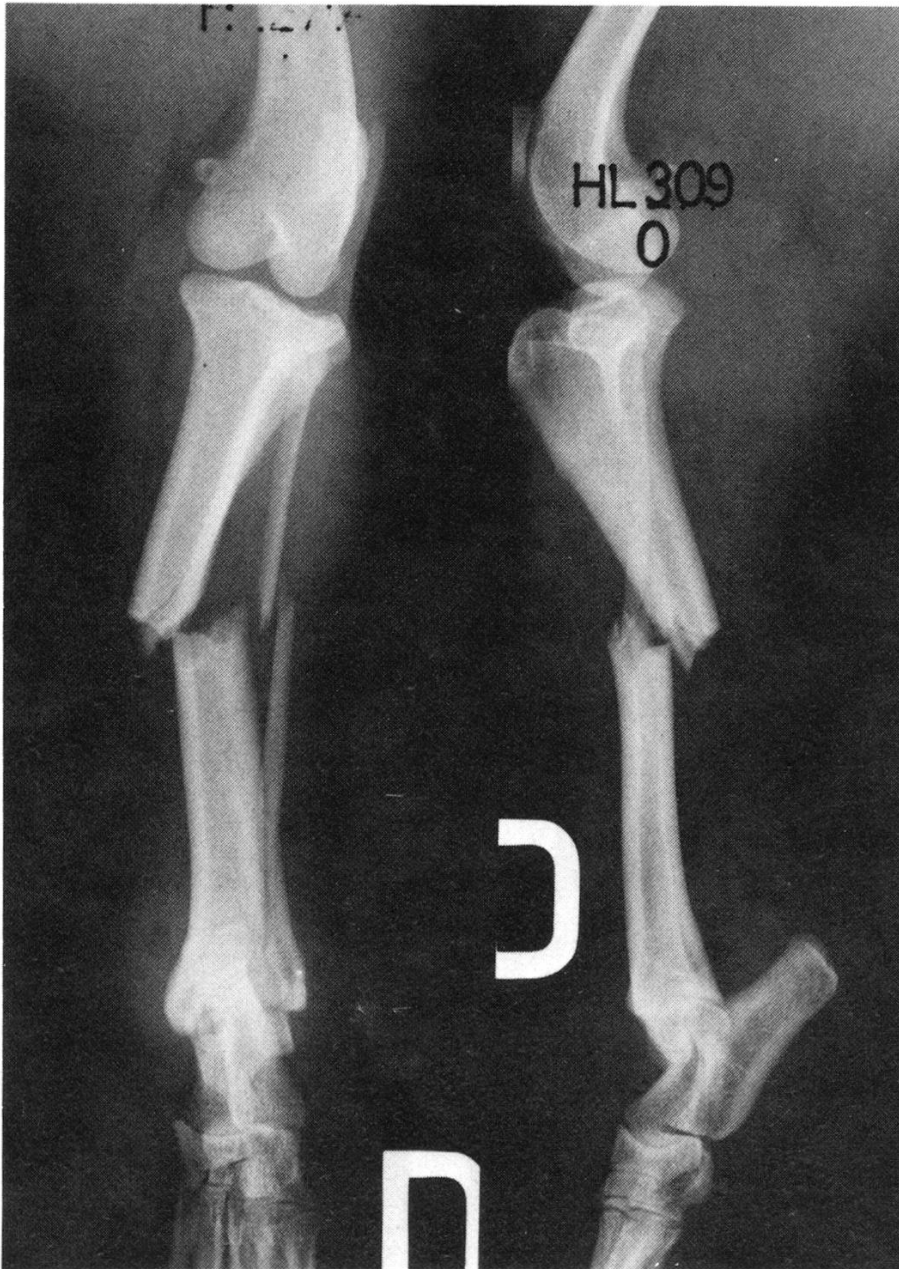


Abb. 4a

1½ Jahre nach dem Unfall ist die Fraktur per primam geheilt (Abb. 4, a, b, c). Da das Osteosynthesematerial reaktionsfrei ertragen wird und nicht die geringsten Zeichen einer beginnenden Spongiosierung auf dem Röntgenbild bestehen, wurde bisher auf die Entfernung der Platte und des Schraubenmaterials verzichtet.

### Diskussion

Die guten klinischen Resultate nach Applikation von DCP bei Schafffrakturen beim Menschen [7] und Osteotomien bei Tieren [3] sowie deren gute Gewebeerträglichkeit wurden zunächst mit Titanplatten erreicht. Die Katzen-DCP besteht aus rostfreiem Stahl. Da es sich hierbei um eine flache, dünne Platte handelt, die Zug-



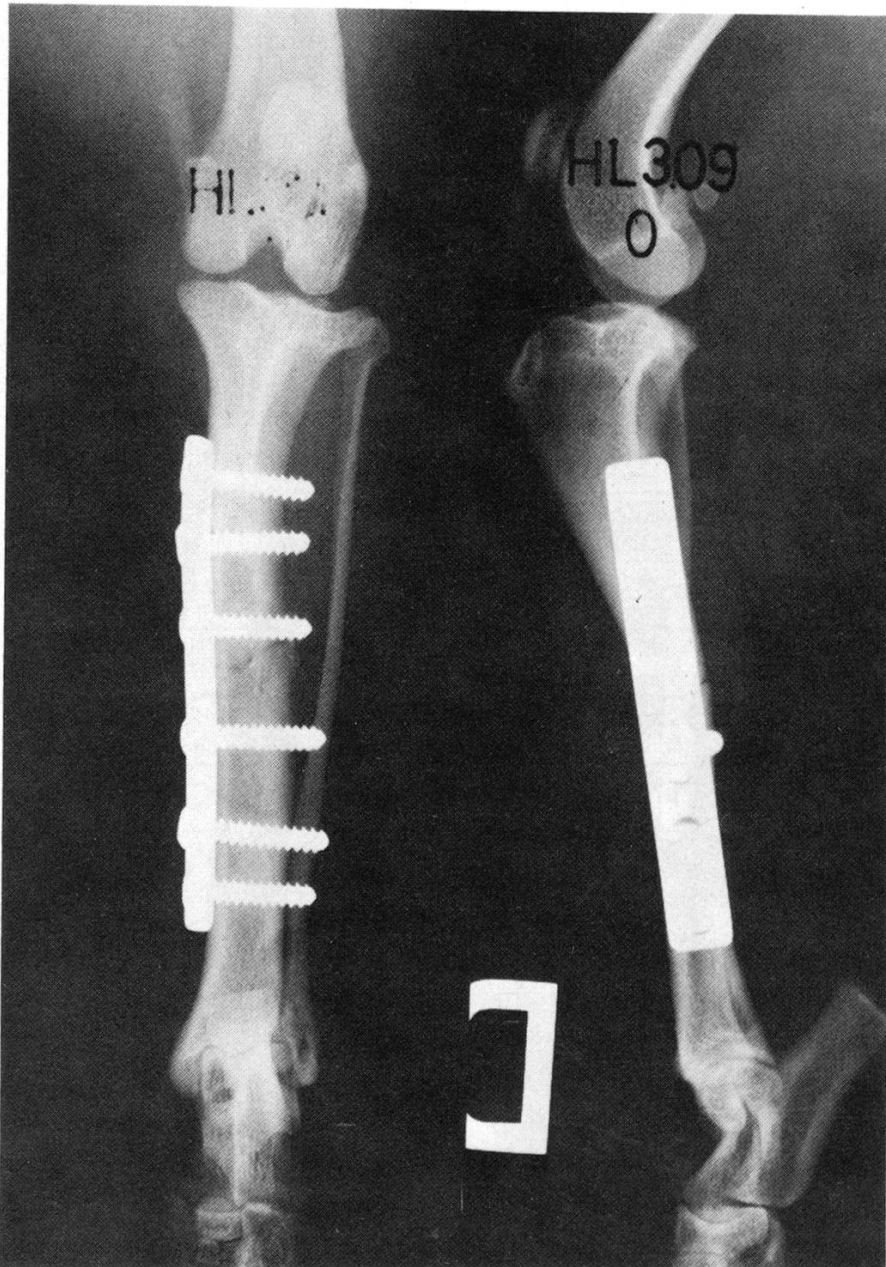


Abb. 4b

aber keine Torsions- und Biegekräfte aufnehmen kann, muss darauf hingewiesen werden, dass es sich um keine Ersatzplatte für die übliche Katzenplatte handelt. Dank ihrer Elastizität lässt sie sich jedoch leicht an die Knochenform anpassen und ist damit für flache Auflageflächen besonders geeignet. Dies scheint an Schädel, Kiefer- und Beckenregionen von Katzen und Hunden der Fall zu sein. Da wir eine belastungs- und bewegungsstabile Osteosynthese anstreben und eine vorübergehende Immobilisation der operativ versorgten Gliedmasse in jedem Falle bei kleinen Tieren problematisch ist, wurde die vorgestellte Katzen-DCP insgesamt nur an einem ausgewählten Krankengut angewendet. Bisher kam es zu keinen Plattenbrüchen. Aus den wenigen Fällen von Verbiegungen nach entsprechenden Wechselbelastungen muss auf eine ausreichende Festigkeit des verwendeten Plattenmaterials geschlossen werden. Dennoch scheint es wünschenswert, künftig dem Gewicht der



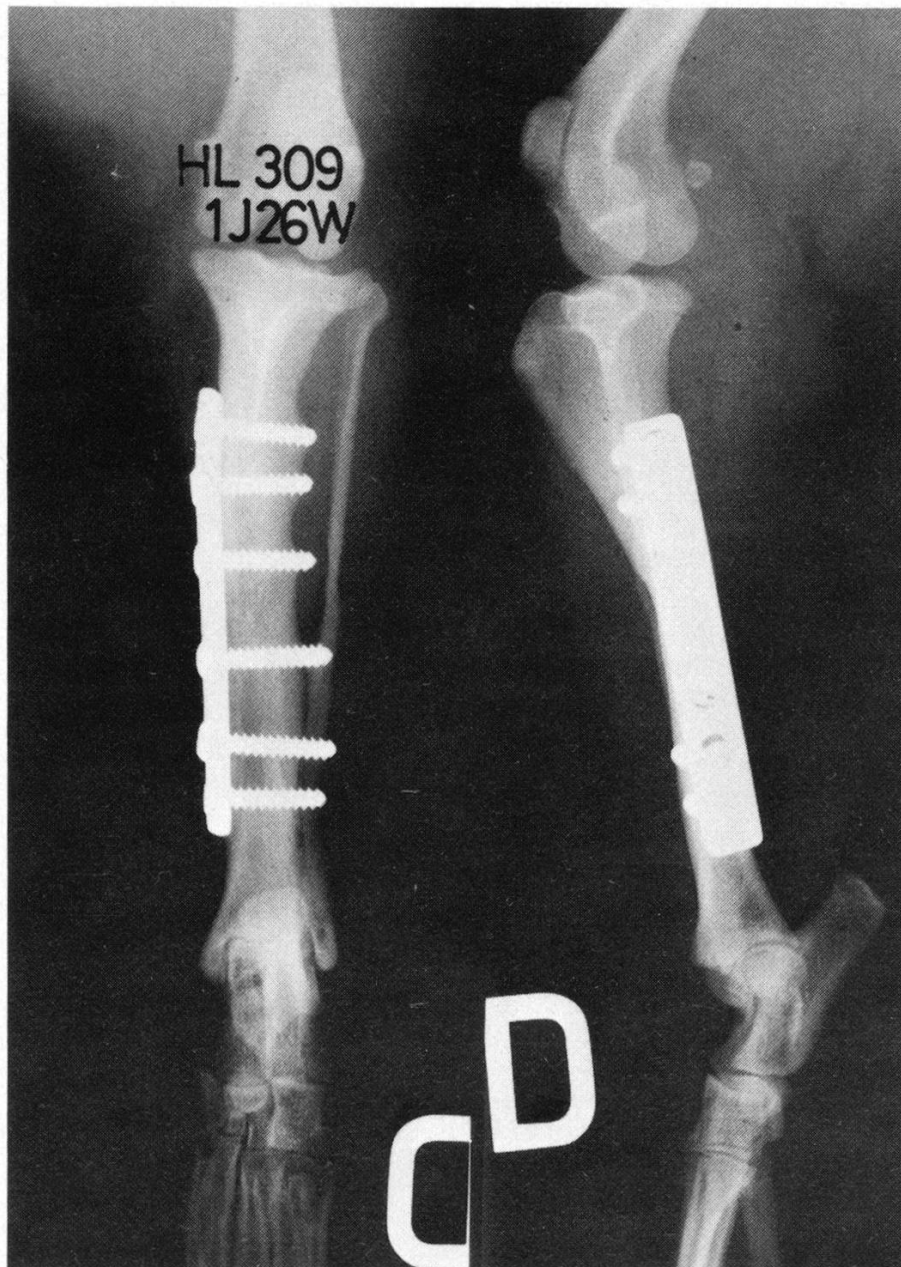


Abb. 4c

Tiere und der Knochenstruktur angepasste Platten zu verwenden, womit die Ergebnisse weiter zu verbessern wären.

Das Ausreißen des Schraubenmaterials scheint seine Ursache nach den Untersuchungen von Claes u. a. [2] in der unterschiedlichen Belastbarkeit von Corticalisknochen zu haben. Danach erwies sich der Katzenknochen als ein sehr sprödes Material mit relativ hoher Druckfestigkeit, aber geringer Deformationsfähigkeit, während die Hundecorticalis eine niedrigere Druckfestigkeit, dafür aber eine größere Deformierbarkeit bis zum Bruch aufwies. Die beobachteten Schraubenlockerungen müssen somit entweder auf Mikrofrakturen, die beim Schneiden von Corticalisgewinde gesetzt wurden, oder auf die geringe Deformationsfähigkeit der Katzencorticalis zurückgeführt werden.

Das funktionelle Resultat dieser Frakturbehandlung mittels Katzen-DCP bei 14

behandelten Tieren kann insgesamt als gut bezeichnet werden. Stellen sich Komplikationen bei der operativen Frakturbehandlung [5] ein, dann wird zwar der Heilungsverlauf verlängert, aber eine restitutio ad integrum in einem weit höheren Prozentsatz der Fälle als bei konservativer oder anderer operativer Frakturbehandlung [9] erreicht.

Tab. 1

	Hund	Katze	Anzahl der Fälle
Humerus	–	–	–
Radius (Ulna)	1	1	2
Femur	–	2	2
Tibia (Fibula)	1	2	3
Becken	4	2	6
andere	–	1	1
Total	6	8	14

Tab. 2

	symptom- frei	mässig bis gut	schlecht	unbekannt oder anderes
Hund	5	–	–	1
Katze	6	1	1	–
Total	11 (78,6%)	1 (7,1%)	1 (7,1%)	1 (7,1%)

### Zusammenfassung

Es wird über eine von der AO (Arbeitsgemeinschaft für Osteosynthese) neu entwickelte Katzen-DCP-Platte berichtet.

Es handelt sich um eine Spannlochplatte für 2,7-mm-Corticalisschrauben. Das Anlegen der Platte ist leicht, und die Verwendung eines zusätzlichen Spanngeräts erübrigt sich.

An Hand einer kleinen Kasuistik werden die Vor- und Nachteile des Implantats sowie dessen Anwendungsbereich diskutiert.

### Résumé

La présente publication traite d'une nouvelle plaque PCD développée par l'AO (Association Suisse pour l'étude de l'ostéosynthese).

Il s'agit d'une plaque autocompressive pour vis corticale de 2,7 mm. L'application de la plaque est simple et ne nécessite pas l'emploi d'un tendeur de plaque.

Les avantages et les inconvénients de cette nouvelle plaque ainsi que son champ d'application sont discutés sur la base d'une casuistique.

### Riassunto

Una nuova placca PCD per il gatto è stata ideata dalla AO (Associazione svizzera per lo studio dell'osteosintesi).

Si tratta di una placca anticomprensiva dotata di vite corticale di 2,7 mm. L'applicazione della placca è semplice e non è necessario l'impiego di un tensore di placca.

Sulla base di una piccola casistica si discutono i vantaggi e gli svantaggi di questa nuova placca e il suo campo di applicazione.

### Summary

A new type of PCD-plate (Swiss Association for the Study of Osteosynthesis) for cats is presented.

It is a self-compressing plate for 2.7 mm cortical screws. Its application is easy and does not need an additional tightening device.

Advantages and disadvantages as well as the possibilities of its application are discussed on the basis of a series of personal observations.

### Literatur

- [1] *Allgöwer M., Perren S. and Matter P.*: A new plate for internal fixation – the dynamic compression plate (DCP). *Injury* 2, 40–45 (1970). – [2] *Claes L. und Hutzschenreuter P.*: Corticalisdruckfestigkeit bei Hund, Katze und Huhn. *Kleintierpraxis* 22, 100–103 (1977). – [3] *Hutzschenreuter P., Baltensberger A., Rüter A. und Perren S.M.*: Experimentelle Untersuchungen über eine belastungsstabile Plattenosteosynthese beim Schaf. *Dtsch. Tierärztl. Wschr.* 80, 105–107 (1973). – [4] *Guggenbühl U., Hauser P., Hutzschenreuter P., Kasa F. und G. und von Salis B.*: Belastungsstabile Osteosyntheseverfahren bei Frakturen des Hundes. *Kleintierpraxis* 18, 175 (1973). – [5] *Hauser P., Hutzschenreuter P. und Pohler O.*: Probleme bei Osteosyntheseverfahren zur Behandlung isolierter Tibia- oder kombinierter Tibia-Fibulafrakturen des Hundes. *Schweiz. Arch. Tierheilk.* 117, 1–8 (1975). – [6] *Kasa G. und F.*: Ziele und Grundsätze der Veterinärarbeitsgemeinschaft für Osteosynthesefragen (AO-Vet.). *Kollegium Veterinarium* 1975: 43–48. – [7] *Rüedi T., Bebb J.K. und Allgöwer M.*: Experience with the dynamic compression plate (DCP) in 418 recent fractures of the tibia shaft. *Injury* 8, 252–257 (1976). – [8] *Pohler O. und Straumann F.*: Charakteristik der AO-Implantate aus rostfreiem Stahl. *AO-Bulletin*, Sept. 1975. – [9] *Prieur W.D.*: Die konservative und operative Frakturbehandlung beim Kleintier. *Der praktische Tierarzt* 8, 485–497 (1976). – [10] *Schmocker R. und Spiessl B.*: Exzentrisch-dynamische Kompressionsplatte. *Schweiz. Monatschr. Zahnheilk.* 83, 1496–1509 (1973).

## BUCHBESPRECHUNG

**Die Aufzucht von Jungvieh.** Schriften der schweiz. Vereinigung für Tierzucht. Nr. 52, 1977; Benteli Verlag, Bern. Fr. 7.–

Das Heft enthält die fünf Vorträge, welche an der Sommertagung der SVT im August 1977 gehalten wurden und die vorab der Entwicklung und Aufzucht der Kälber gewidmet waren. Die Titel der interessanten Referate lauten (gekürzt): Physiologische Einwirkungen der Alping; Aufzuchtversuche von Simmentaler- und Braunviehrindern in Grangeneuve; Selektionsalternativen; Aufzuchtintensität aus schwedischer Sicht; Wachstum und Nährstoffbedarf.

W. Weber, Bern