

Zeitschrift: Schweizer Archiv für Tierheilkunde SAT : die Fachzeitschrift für Tierärztinnen und Tierärzte = Archives Suisses de Médecine Vétérinaire ASMV : la revue professionnelle des vétérinaires

Herausgeber: Gesellschaft Schweizer Tierärztinnen und Tierärzte

Band: 120 (1978)

Artikel: Doppelinfektion des Gehirns mit Frenkelia und Toxoplasma bei einem Chinchilla : Licht- und elektronenmikroskopische Untersuchung

Autor: Bestetti, G. / Fankhauser, R.

DOI: <https://doi.org/10.5169/seals-593291>

Nutzungsbedingungen

Die ETH-Bibliothek ist die Anbieterin der digitalisierten Zeitschriften. Sie besitzt keine Urheberrechte an den Zeitschriften und ist nicht verantwortlich für deren Inhalte. Die Rechte liegen in der Regel bei den Herausgebern beziehungsweise den externen Rechteinhabern. [Siehe Rechtliche Hinweise.](#)

Conditions d'utilisation

L'ETH Library est le fournisseur des revues numérisées. Elle ne détient aucun droit d'auteur sur les revues et n'est pas responsable de leur contenu. En règle générale, les droits sont détenus par les éditeurs ou les détenteurs de droits externes. [Voir Informations légales.](#)

Terms of use

The ETH Library is the provider of the digitised journals. It does not own any copyrights to the journals and is not responsible for their content. The rights usually lie with the publishers or the external rights holders. [See Legal notice.](#)

Download PDF: 30.01.2025

ETH-Bibliothek Zürich, E-Periodica, <https://www.e-periodica.ch>

Doppelinfection des Gehirns mit Frenkelia und Toxoplasma bei einem Chinchilla.

Licht- und elektronenmikroskopische Untersuchung*

Von G. Bestetti und R. Fankhauser¹

Einleitung

Die morphologische Artdiagnose von Protozoen im Gehirn bereitet gelegentlich Schwierigkeiten und erfordert, wenn sie zuverlässig sein soll, teilweise einen grösseren Aufwand an Darstellungsmethoden, als er in der Routinediagnostik üblich ist (Jira et al., 1964).

Form und Grösse der Zysten, Bau der Zystenwandungen und insbesondere die Form und zytologischen Details der Einzelelemente sind entweder zu variabel oder lichtmikroskopisch nicht mit genügender Bestimmtheit definierbar, um die Artdiagnose zu sichern. Das Zusammentreffen zweier protozoärer Infektionen im gleichen Gehirn bot Gelegenheit, den Bau der Zysten oder anderer Aggregationen der Parasiten, die Struktur der Zystenwand, Anordnung, Form, Grösse und zytologische Details der einzelnen parasitären Elemente und ihre Beziehungen zum Wirtsgewebe zu studieren und die licht- und elektronenmikroskopischen Befunde vergleichend soweit auszuwerten, dass eine sichere Artzuordnung erfolgen konnte. Zu Vergleichszwecken wurde eine klassische Frenkelia-Besiedlung des Gehirns bei einer Erdmaus (*Microtus agrestis*) mit der gleichen Methodik untersucht. *Frenkelia microti* wird relativ häufig im Gehirn von Erdmäusen gefunden (Bell et al., 1964; Findlay und Middleton, 1934; Sebek, 1962, 1963, 1975, 1976; Tadros, 1968; Tadros und Laarman, 1976). Dagegen ist dieser Parasit nur bei zwei Chinchillas beobachtet worden (Meingassner und Burtscher, 1977), und zwar in beiden Fällen zusammen mit *Toxoplasma gondii*, das für sich allein nicht selten beim Chinchilla nachgewiesen wurde (Lit. siehe Meingassner und Burtscher, 1977).

Material und Methoden

Das Exemplar von *Microtus agrestis* wurde im Oktober 1971 im Gebiet von Adelboden (Berner Oberland) gefangen und zeigte klinisch nichts Auffälliges, ebensowenig bei der Eröffnung der Körperhöhlen. Beim Chinchilla hatte es sich um ein erwachsenes Männchen gehandelt, das im Januar 1957 unter spastischen Krämpfen des ganzen Körpers eingegangen war.

Die Gehirne beider Tiere waren in toto in neutralem Formalin 1:9 fixiert, in frontale Blöcke zerlegt und in Paraffin eingeschlossen worden. Schnittpräparate wurden mit Hämalaun-Eosin sowie nach van Gieson, Goldner (Trichrom), Gram und MacCallum-Goodpasture gefärbt.

Für die elektronenmikroskopische Untersuchung standen lediglich histologische Schnitte und die restlichen Teile der Paraffinblöcke zur Verfügung. Von diesen wurden neue Schnitte in Serie hergestellt und jeweils der erste Schnitt (von 5 μ m Dicke) zur histologischen Orientierung mit Hämalaun-

*Unterstützt durch den Schweiz. Nationalfonds unter Gesuchs-Nr. 3.459.75.

¹ Adresse: Postfach 2735, CH-3001 Bern.

Eosin gefärbt. Gestützt darauf wurden aus den nachfolgenden, 10 μm dicken, ungefärbten Schnitten gezielt Stellen nach der «Reembedding»-Methode von Rossi et al. (1970) weiterbehandelt. Von jedem einzelnen Einschluss (Epon 812) wurden Dünnschnitte in streng kontinuierlichen Serien hergestellt. Die Schnitte wurden mit Uranylazetat und Bleizitrat kontrastiert.

Ergebnisse

Lichtmikroskopisch

Erdmaus: Makroskopisch sind am Gehirn feine, weissliche Körnchen unter dem Meningealüberzug zu erkennen. Auf den histologischen Schnitten erscheinen sehr zahlreiche, submeningeal und im ganzen Hirnparenchym verstreut liegende, multilobuläre Zysten von 500–1000 μm Durchmesser (Abb. 1), oft mit nekrotischem Innern. Einzelne grosse Zysten sind fast vollständig nekrotisch. Die Zysten sind angefüllt mit dichtgelagerten, länglichen, etwas bogenförmigen, schlanken Zoiten von 5–6 μm Länge. In der Nachbarschaft der grösseren Zysten, seltener scheinbar isoliert im Hirnparenchym, liegen kleinere rundliche Zysten (20–28 μm Durchmesser) mit den gleichen Zoiten wie die grossen Zysten (Abb. 2). Auf einzelnen Frontalschnittebenen, so etwa auf der Höhe von Kleinhirn–Brachium pontis–Pons, scheint ein sehr erheblicher Teil des Hirngewebes von den Zysten verdrängt zu sein. Trotzdem zeigt das Parenchym im allgemeinen, abgesehen von einer konzentrischen Schichtung durch Kompression in der unmittelbaren Nachbarschaft der Zysten, kaum entzündliche oder degenerative Veränderungen. Nur gelegentlich kann man, in der Nähe mutmasslicher Zystenresiduen, kleine Granulome mit Makrophagen und Riesenzellen sehen. Ausserdem finden sich in den Leptomeningen herdförmige entzündliche Infiltrate mit neutrophilen Granulozyten und rundkernigen Elementen.

Chinchilla: Makroskopisch war das Gehirn unauffällig. Histologisch finden sich einige – im Vergleich zum Mäusegehirn eine kleine Zahl – gelappte Zysten, die sich von den vorher geschilderten nur durch ihre etwas geringere Grösse unterscheiden (Abb. 3). In der Umgebung dieser Zysten sind weder Granulome noch meningitische Herde zu finden. Dagegen liegen im Thalamus und im Gebiet des Ammonshorns unregelmässig verstreute Herde einer Vaskulitis mit Lymphozyten, Plasmazellen und Monozyten sowie kleine Parenchymnekrosen mit Makrophagen. In diesen Bezirken finden sich zahlreiche kleine, parasitäre Zysten von 10–20 μm Durchmesser, welche ellipsoide, gedrungene, nicht gebogene Zoiten von 3–3,5 μm Länge enthalten. Diese liegen nicht immer in einer Zyste eingeschlossen (Abb. 4), sondern auch im Zytoplasma von Wirtszellen (Abb. 4–5) oder extrazellulär (Abb. 6).

Abb. 1 Erdmaus; Frontalschnitt durch das Gehirn. HE.

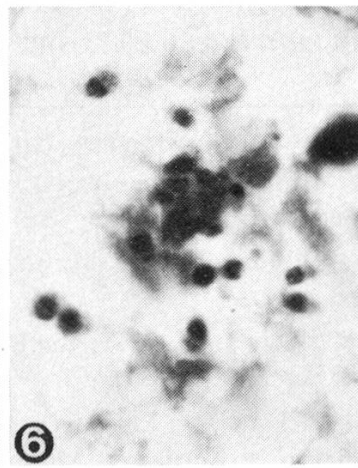
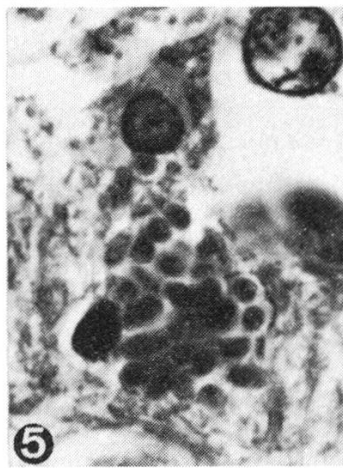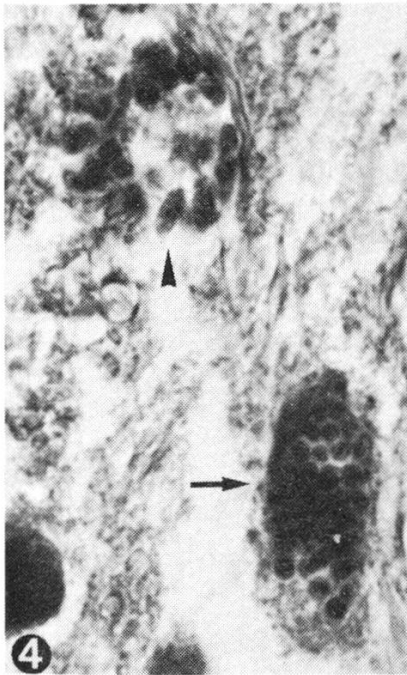
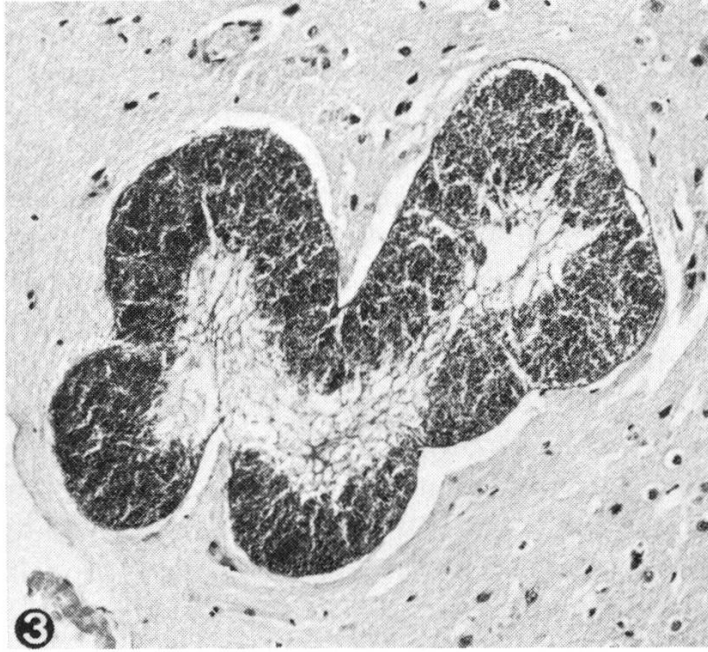
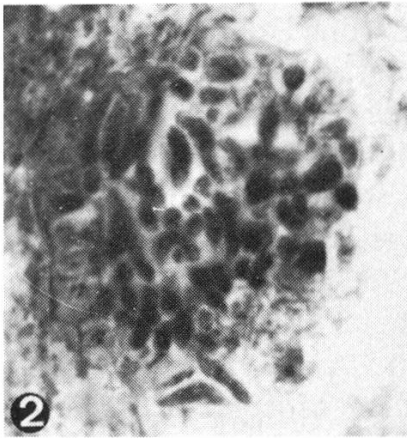
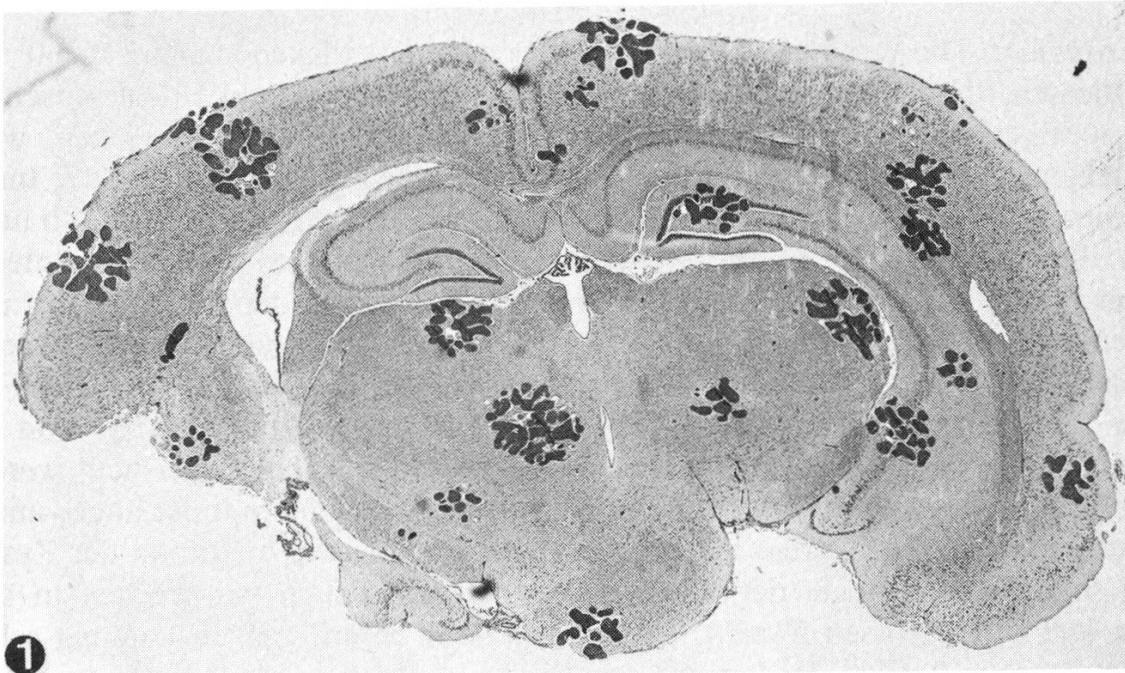
Abb. 2 Erdmaus; kleine Frenkelia-Zyste. Goldner, 1320 x.

Abb. 3 Chinchilla; Zyste von Frenkelia microti. HE, 132 x.

Abb. 4 Chinchilla; Zyste von Toxoplasma gondii (↑) und intrazelluläre Vakuole mit Toxoplasmen (▲). HE, 1320 x.

Abb. 5 Chinchilla; intrazelluläre Vakuole mit Toxoplasmen. HE, 1320 x.

Abb. 6 Chinchilla; freie Toxoplasmen im Gewebe. HE, 1320 x.



Elektronenmikroskopisch

Erdmaus: Die grossen Zysten sind von einer dicken Kapsel (360 nm) umschlossen, die sich aus einer dünnen, sehr elektronendichten Aussenschicht, einer weniger elektronendichten, sinusoiden Mittelzone und einer breiten, wenig kompakten, fibrillär erscheinenden innern Lage aufbaut (Abb. 8). Von der Innenseite dieser Kapsel strahlen zahlreiche dünne Septen ins Innere der Zyste und unterteilen diese in viele Kammern, welche mit den parasitären Einzelementen in grosser Zahl angefüllt sind (Abb. 7). Es handelt sich um Zoiten, teilweise in Endodyogenie. Sie sind länglich, ihr apikaler Pol enthält 24 Mikrotubuli, der kaudale Pol zeigt in Längs- und Querschnitten die morphologischen Eigenschaften, die für Frenkelien als charakteristisch gelten (*Scholtyseck et al.*, 1970; Abb. 9). Von den erwähnten kleinen Zysten konnten ultrastrukturell nur solche untersucht werden, die in direkter Nachbarschaft der grossen Zysten und deshalb mit der angewandten Methode lokalisierbar waren. Sie sind im Innern septiert, und Aufbau der Zystenwand sowie Morphologie der in ihnen enthaltenen Zoiten entsprechen in allen Teilen jenen der grossen Zysten. Die Kapsel ist in ihrem ganzen Umfang schräg angeschnitten und erscheint dadurch sehr breit.

Chinchilla: Die grossen Zysten sind mit den für die Erdmaus geschilderten identisch. Der bessere Fixationszustand des Gewebes erlaubt ohne weiteres, im Innern der Zysten Metrozyten und Endodyozyten – letztere in Endodyogenie – zu erkennen (Abb. 10). Apikaler und kaudaler Pol der Zoiten haben die gleiche Struktur wie jene bei der Erdmaus mit der Einschränkung, dass Tangentialschnitte des Kaudalpoles nicht beobachtet werden konnten. Für weitere Einzelheiten der Parasitenanatomie verweisen wir auf die Abbildungen (Abb. 11–13).

Die kleinen Ansammlungen protozoärer Elemente im Randgebiet der entzündlichen und degenerativen Läsionen des Thalamus und Ammonshorns zeigen eine von den bisher beschriebenen Zysten völlig verschiedene Morphologie. Die Zoiten finden sich entweder im Zytoplasma von Wirtszellen und sind dann von keinerlei kapselartiger Struktur umgeben (Abb. 14) oder aber in zystenartigen Ansammlungen und eingefasst von einer besonderen Wand (Abb. 15). Diese ist 45 nm breit und wird von einer äusseren, leicht welligen Doppelmembran (9–11 nm), einer elektronentransparenten Mittelschicht und einer inneren «Unit-membrane» gebildet. An der Innenseite ist granuläres Material angelagert (Abb. 16). Äussere und innere Schicht sind durch elektronendichte Segmente verbunden.

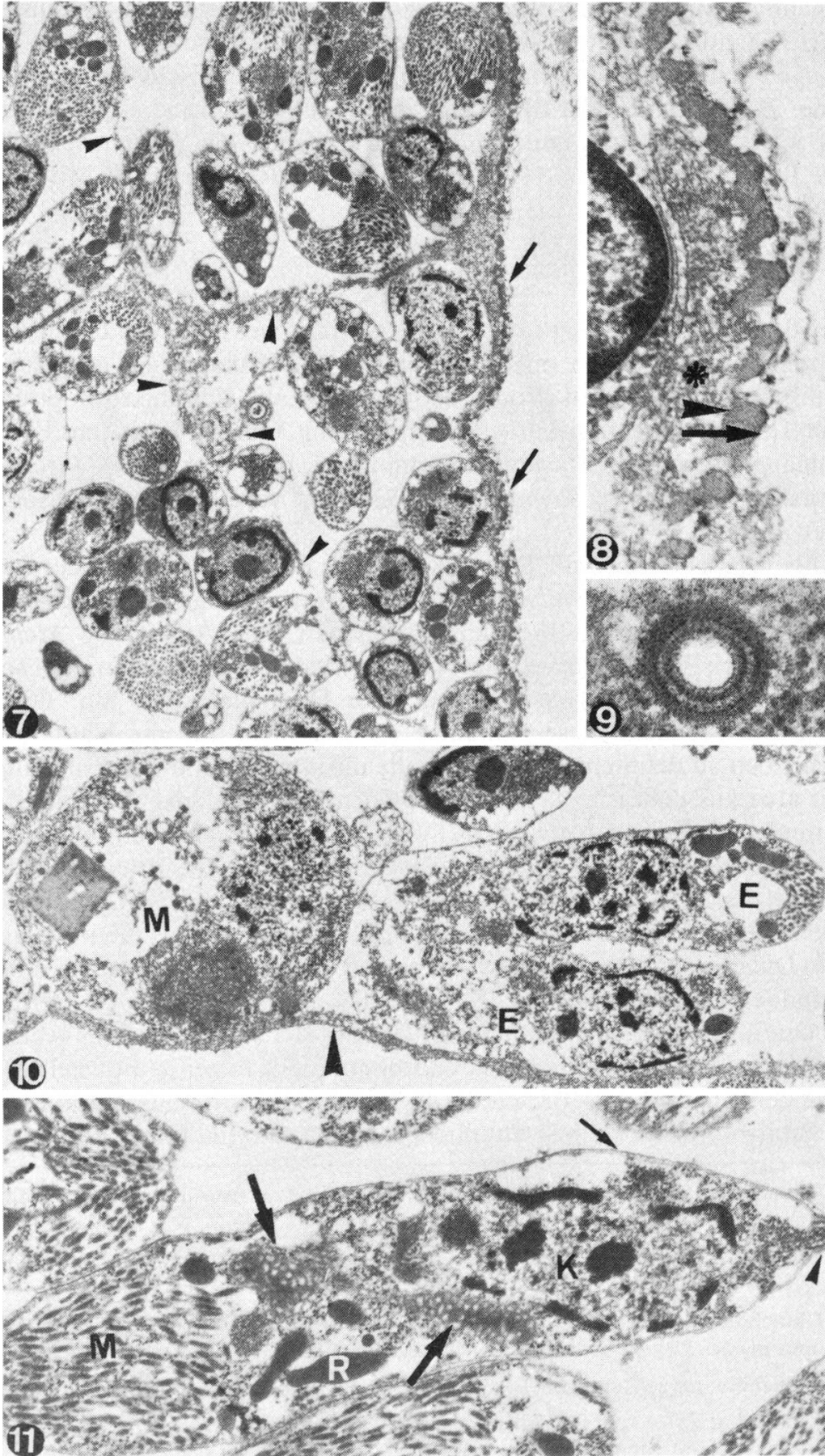
Abb. 7 Erdmaus; Zyste von *Frenkelia microti*, ↑ = Zystenwand; ▲ = Septen. 7000 x.

Abb. 8 Erdmaus; Zystenwand von *Frenkelia microti*, ↑ = äussere Schicht, ▲ = mittlere Schicht, * = innere Schicht. 44 000 x.

Abb. 9 Erdmaus; Transversalschnitt des kaudalen Pols eines Endodyozyten von *Frenkelia microti*. 69 000 x.

Abb. 10 Chinchilla; Zyste von *Frenkelia microti*, M = Metrozyt, E = Endodyozyt in Endodyogenie, ▲ = Septum. 10 000 x.

Abb. 11 Chinchilla; Endodyozyt von *Frenkelia microti* im Längsschnitt. M = Mikronemen, R = Rhoptrien, K = Kern, ↑ = Mitochondrien, ↑ = Pellikula, ▲ = Kaudalpol. 10 000 x.



Gelegentlich sind Zoiten offenbar im Kern von Wirtszellen lokalisiert. Der Erhaltungszustand der Zoiten ist weniger gut als in den grossen Zysten, vielleicht weil sie gegen Schädigung durch Fixation und weitere technische Prozeduren durch die dünne Zystenwand oder die zelluläre «Unit-membrane» nur ungenügend geschützt waren. Immerhin sind deutlich zu erkennen die gedrungene, ellipsoide Form, die Pellikula, der apikale Pol mit Conoid, die Rhoptrien, die Mitochondrien und der Kern (Abb. 17).

Diskussion

Meingassner und *Burtscher* (1977), die erstmals zwei Fälle von Doppelinfektion des Gehirns beim Chinchilla mit *Frenkelia* sp. und *Toxoplasma gondii* beschrieben, identifizierten die beiden Protozoenarten nach rein lichtmikroskopischen Kriterien. Für *Toxoplasma gondii* sprachen Anordnung, Grösse, Form und Färbbarkeit mit Hämalaun-Eosin der Parasitenansammlungen, für *Frenkelia* sp. Grösse, Form und Septierung der Zysten sowie die Anwesenheit verschiedener Zoitentypen im Innern der Zysten.

Wir selbst hatten seinerzeit (1957) die Elemente in der Nachbarschaft der entzündlichen und degenerativen Hirnveränderungen als Entwicklungsstadien der damals als M-Organismus bezeichneten Frenkelien aufgefasst. Die Arbeit von *Meingassner* und *Burtscher* (1977) veranlasste uns, den Fall wieder vorzunehmen, und schon die lichtmikroskopische Durchsicht wies auf eine Doppelinfektion hin. Die einzige zuverlässige Möglichkeit, diese Annahme zu bestätigen und die Natur der beteiligten Protozoen zu definieren, schien uns die ultrastrukturelle Untersuchung. Dazu waren wir aber ausschliesslich auf die erhaltenen Paraffinblöcke und damit auf eine Verarbeitung nach der von *Rossi et al.* (1970) ausgearbeiteten Methode des «Reembedding» angewiesen. Damit ergab sich eine Gelegenheit, die Brauchbarkeit dieser Methode für die Abklärung protozoärer Erkrankungen zu testen. Der Fall eines klassischen *Frenkelia*-Befalls des Gehirns bei *Microtus agrestis* diene lediglich als Kontrolle. Die grossen Zysten bei Erdmaus und Chinchilla sind nach den lichtoptischen Befunden zweifellos dem Genus *Frenkelia* zuzuordnen und, bei Berücksichtigung der charakteristischen Lobulierung (*Dubey*, 1977), der Art *Frenkelia microti*.

Die Elektronenmikroskopie erlaubt darüber hinaus folgende Feststellungen:

- Die beiden Erscheinungsformen der Zysten bei der Erdmaus gehören zum gleichen Protozoon. Die kleinen, rundlichen Zysten sind mit hoher Wahrscheinlich-

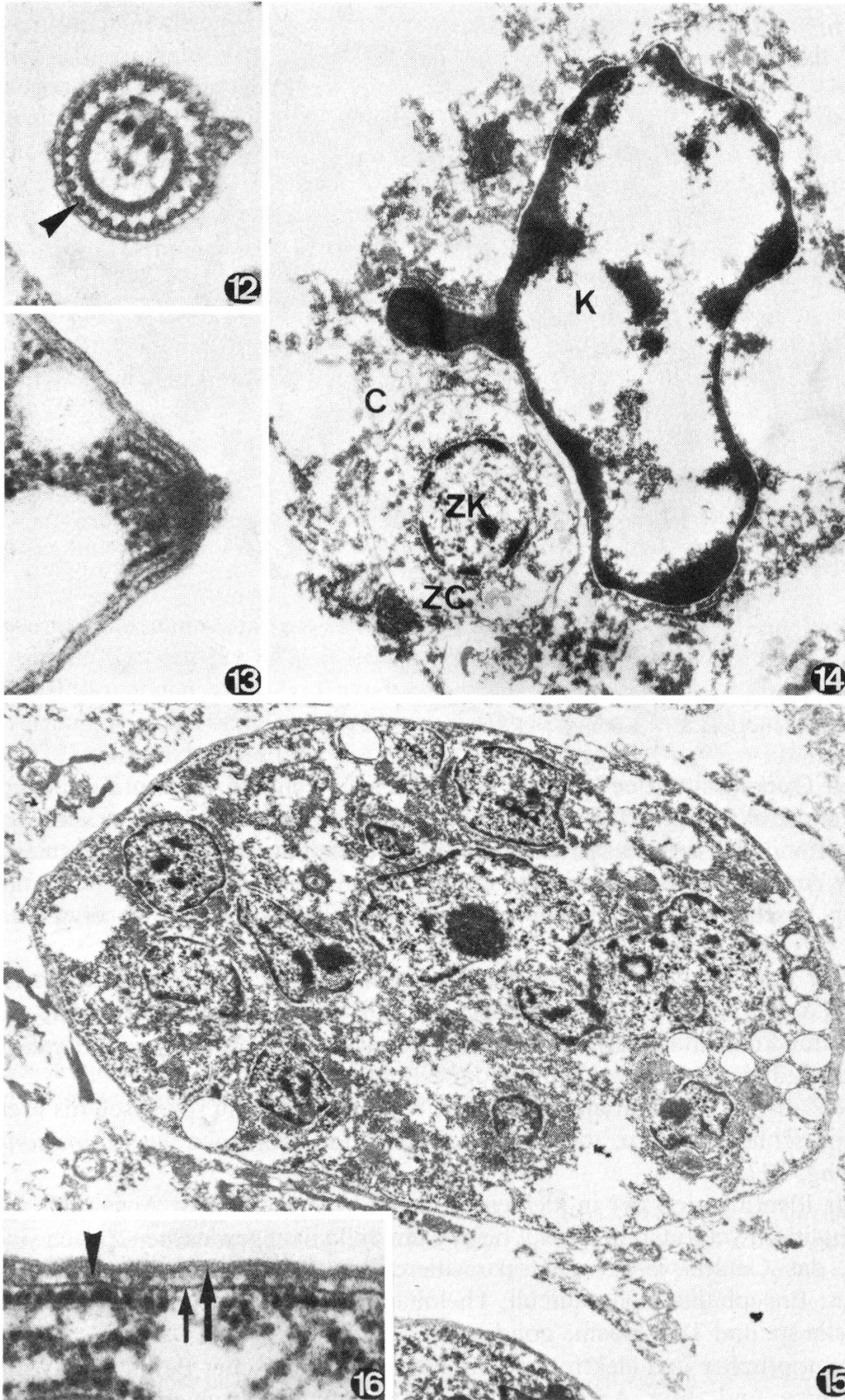
Abb. 12 Chinchilla; apikaler Pol von *Frenkelia microti* im Transversalschnitt. ▲ = Mikrotubuli. 44 000 x.

Abb. 13 Chinchilla; Kaudalpol eines Endodyozyten von *Frenkelia microti* im Längsschnitt. 69 000 x.

Abb. 14 Chinchilla; Zoit von *Toxoplasma gondii* in intrazellulärer Lage. ZK = Kern des Zoiten, ZC = Zytoplasma des Zoiten, K = Kern der Wirtszelle, C = Zytoplasma der Wirtszelle. 12 000 x.

Abb. 15 Chinchilla; junge Zyste von *Toxoplasma gondii*. 8300 x.

Abb. 16 Chinchilla; Zyste von *Toxoplasma gondii*. Detail der Zystenwand, ↑ = äussere Doppelmembran, ↑ = innere Unit-Membrane, ▲ = verbindende Segmente der beiden Membranen. 69 000 x.



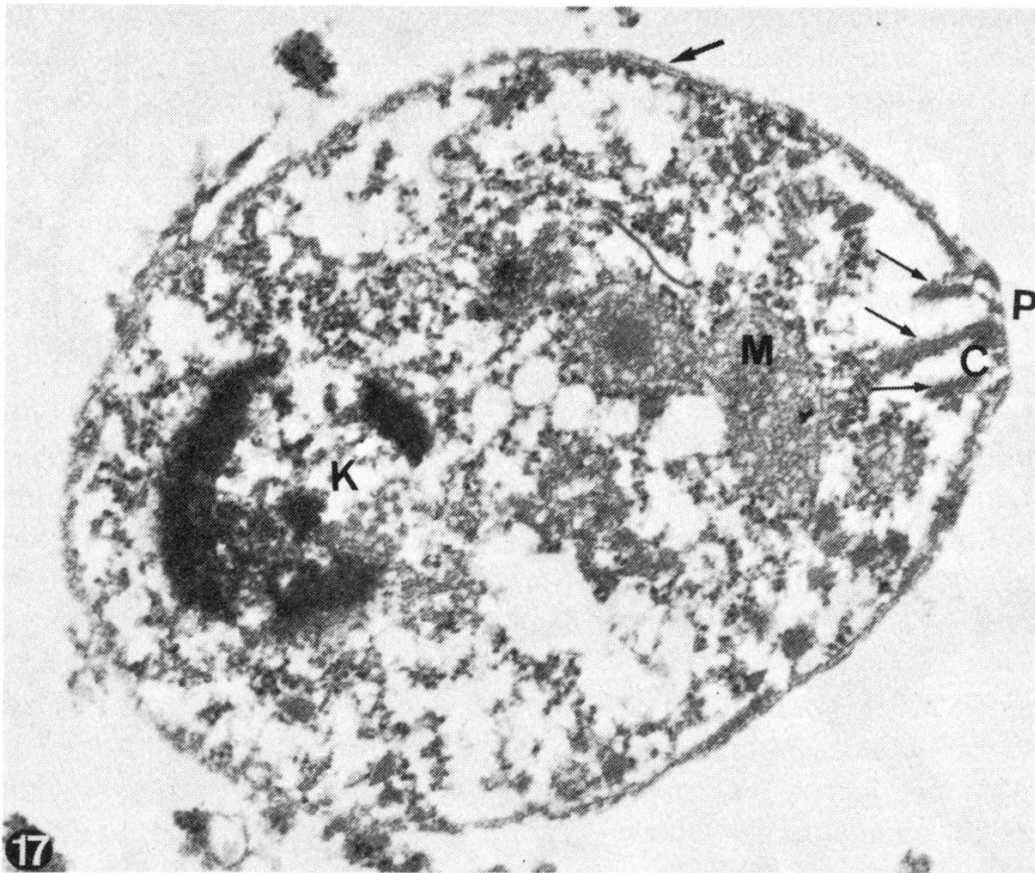


Abb. 17 Chinchilla; Zoit von *Toxoplasma gondii*, P = apikaler Pol, C = Conoid, ↑ = Rhoptrien, M = Mitochondrion, K = Kern, ↑ = Pellicula. 34 500 ×.

- keit Querschnitte der Kuppen von Aussackungen der grossen Zysten (gleiche Wandstruktur im Schiefschnitt), auch wenn es mit der angewandten Methode nicht möglich war, an Serien von Dünnschnitten die Kontinuität darzustellen;
- die Anordnung der Organellen in den Zoiten entspricht jener, die für *Frenkelia* spp. beschrieben wurde (*Scholtyseck et al.*, 1970; *Kepka und Scholtyseck*, 1970; *Scholtyseck et al.*, 1973);
 - unter den Zoiten sind zwei der für *Frenkelia* beschriebenen Formen (*Kepka und Scholtyseck*, 1970) – Metrozyten und Endodyozyten – erkennbar;
 - der für *Frenkelia* spezifische Bau des kaudalen Poles (*Scholtyseck et al.*, 1970) ist in Längs- und Querschnitten darstellbar;
 - die Zahl der Mikrotubuli im apikalen Pol, obschon nicht spezifisch für *Frenkelia* spp., schliesst andere, zoologisch nahestehende Protozoen aus (*Hammond und Long*, 1973).

Zur Identifikation der in kleinen intra- und extrazellulären Ansammlungen im enzephalitisch veränderten Gebiet beim Chinchilla nachgewiesenen Zoiten sind fünf Arten, das Gehirn von Nagern parasitierender, Protozoen in Betracht gezogen worden: *Encephalitozoon cuniculi*, *Thelohania apodemi*, *Hammondia hammondi*, *Frenkelia* sp. und *Toxoplasma gondii*.

Lichtoptischer und elektronenoptischer morphologischer Befund der vorliegenden Zoiten und ihrer Ansammlungen ist durchaus verschieden von jenem bei

Mikrosporidien im allgemeinen und von Encephalitozoon im besonderen. (Zur lichtoptischen Morphologie von *E. cuniculi* und zu seiner Unterscheidung von *Toxoplasma gondii* siehe *Shadduck* und *Pakes*, 1971, sowie *Cravero et al.*, 1974; zur Ultrastruktur von *E. cuniculi* *Pakes*, 1974, und *Pakes et al.*, 1975; Angaben über die allgemeine Morphologie der Mikrosporidien und zu *Thelohania apodemi* bei *Canning*, 1977.) Die Dimensionen der Zysten, die Morphologie der Zoiten und das Vorliegen von entzündlichen Veränderungen erlauben die Unterscheidung von *Hammondia hammondi* (*Dubey*, 1977). Form und Grösse der Zoiten und ihr ausschliessliches Vorkommen im Verein mit entzündlich-nekrotischen Veränderungen machen, bereits aufgrund des lichtoptischen Aspektes, die Annahme höchst unwahrscheinlich, dass es sich um junge Zysten von *Frenkelia* sp. handeln könnte. Die ultrastrukturellen Unterschiede im Bau der Zystenwand sowohl wie in dem der Zoiten schliessen *Frenkelia* spp. aus, so dass die Diagnose *Toxoplasma gondii* weitgehend gesichert scheint.

Die Ultrastruktur der Zystenwand entspricht den von *Powell et al.* (1978) publizierten Abbildungen von Toxoplasmazysten. Allerdings sind die Angaben hinsichtlich Zystenwand in der uns zugänglichen Literatur eher widersprüchlich (*Garnham et al.*, 1962; *Matsubayashi*, 1962; *Tadros*, 1970).

Zusammenfassend kann festgestellt werden, dass die ultrastrukturelle Untersuchung mit der Methode des «Reembedding» nach *Rossi et al.* (1970) auch bei protozoären Erkrankungen des Zentralnervensystems entscheidende Aufschlüsse zu geben vermag, wie dies bereits für dysmetabolische (*Pauli et al.*, 1971), virale (*Rossi et al.*, 1972) und bakterielle (*Bestetti*, 1978) Prozesse gezeigt werden konnte, und dies selbst bei Material, das über Jahrzehnte in Form von Paraffinblöcken aufbewahrt worden ist. In unserem Falle war es möglich, die Morphologie der Protozoen zu präzisieren und mit einer der Lichtmikroskopie überlegenen Sicherheit eine Doppelinfektion mit *Frenkelia microti* und *Toxoplasma gondii* nachzuweisen, in Bestätigung der Befunde von *Meingassner* und *Burtscher* (1977).

Zusammenfassung

Es wird eine Doppelinfektion mit *Frenkelia microti* und *Toxoplasma gondii* im Gehirn eines Chinchilla beschrieben. Die Methode des «Reembedding» nach *Rossi et al.* (1970) erlaubte eine befriedigende ultrastrukturelle Untersuchung der Zoiten und der Zystenmembranen an altem, paraffineingebettetem Material und damit eine eindeutige morphologische Identifikation der beiden Protozoen.

Résumé

Une infection double avec *Frenkelia microti* et *Toxoplasma gondii* dans le cerveau d'un chinchilla est décrite. La méthode du «reembedding» selon *Rossi et coll.* (1970) a permis une analyse ultrastructurale satisfaisante des zoïtes et des kystes sur du vieux matériel inclus dans la paraffine, et une identification précise des deux protozoaires.

Riassunto

Si descrive una doppia infestazione da *Frenkelia microti* e *Toxoplasma gondii* nel cervello di un chinchilla. Il metodo del «reembedding» di *Rossi et al.* (1970) ha permesso un soddisfacente esame

ultrastrutturale degli zoiti e delle pareti cistiche, consentendo con ciò una precisa identificazione delle due specie protozoarie.

Summary

A double infection of the brain of chinchilla with *Frenkelia microti* and *Toxoplasma gondii* is described. The method of "reembedding" as described by Rossi et al. (1970) made a satisfactory ultrastructural study and identification of the parasites possible, using 20 years old paraffin-embedded material.

Verdankung

Die Autoren danken Prof. Dr. B. Hörning (Institut für Tierpathologie: Abteilung für Parasitologie der Universität Bern) für seine Hilfe bei der Interpretation der Befunde und bei der Beschaffung der Literatur sowie für die kritische Durchsicht des Manuskripts. Ihr Dank gilt ebenso Herrn G. Dillullo, Fr. D. Probst und Fr. L. Ryser für die einwandfreie technische Arbeit.

Literatur

- Bell J.F., Jellison W.L. and Glesne L.: Detection of *Toxoplasma microti* in Living Voles. Exp. Parasitol. 15, 335–339 (1969). – Bestetti G.: Morphology of the "Sulphur Granules" (Drusen) in Some Actinomycotic Infections. A Light and Electron Microscopic Study. Vet. Pathol. 15, 506–518 (1978). – Canning E.U.: Microsporidia, in: Parasitic Protozoa IV, 155–196 (J.P. Kreier). New York-San Francisco-London: Academic Press 1977. – Cravero G.C., Valenza F., Pellegrino C. e Vigliani E.: Sulla neuropatologia spontanea del coniglio. La Nuova Vet. 50, 154–165 (1974). – Dubey J.P.: *Toxoplasma*, *Hammondia*, *Besnoitia*, *Sarcocystis* and Other Tissue Cyst-Forming Coccidia in Man and Animals, in: Parasitic Protozoa III, 101–237 (J.P. Kreier). New York-San Francisco-London: Academic Press 1977. – Findlay G.M. and Middleton A.D.: Epidemic Disease among Voles (*Microtus*) with Special Reference to *Toxoplasma*. J. Anim. Ecol. 3, 150–160 (1934). – Garnham P.C.C., Baker J.R. and Bird R.G.: Fine Structure of Cystic Form of *Toxoplasma gondii*. Brit. Med. J. 13, 83–84 (1962). – Hammond D.M. and Long P.L.: The Coccidia *Eimeria*, *Isospora*, *Toxoplasma* and Related Genera. Baltimore: University Park Press. London: Butterworths 1973. – Jira J., Eichler W. und Wildführ G.: Der Toxoplasmose-Erreger (*Toxoplasma gondii*). Angewandte Parasitologie 5, Beilage zu Heft 1, Merkblätter über angewandte Parasitenkunde und Schädlingsbekämpfung, Nr. 8 (1964). – Kepka O. und Scholtyseck E.: Weitere Untersuchungen der Feinstruktur von *Frenkelia spec.* (= M-Organismus, Sporozoa). Protistologica, 6, 249–266 (1970). – Matsubayashi H.: Electron Microscopic Studies on the Development of *Toxoplasma* Cyst with Special Reference to the Production of the Cystic Membrane. UNESCO First Regional Symposium on Scientific Knowledge of Tropical Parasites. Univ. of Singapore, 134–136 (1962). – Meingassner J.G. und Burtscher H.: Doppelinfektion des Gehirns mit *Frenkelia spec.* und *Toxoplasma gondii* bei *Chinchilla laniger*. Vet. Pathol. 14, 146–153 (1977). Siehe auch Zusammenfassung in Z. Parasitenk. 50, 220 (1976). – Pakes S.P.: Protozoal Diseases, in: The Biology of the Laboratory Rabbit (S.H. Weisbroth, R.E. Flatt, A.L. Kraus). New York-San Francisco-London: Academic Press 1974. – Pakes S.P., Shaddock J.A. and Cali A.: Fine Structure of Encephalitozoon cuniculi from Rabbits, Mice and Hamsters. J. Protozool. 22, 481–488 (1975). – Pauli B., Luginbühl H. und Rossi G.L.: Elektronenmikroskopische Untersuchungen der cerebralen Amyloidose bei alten Hunden und einem senilen Menschen. Acta Neuropathol. (Berl.) 19, 129–136 (1971). – Powell H.C., Gibbs C.J.Jr., Lorenzo A.M., Lampert P.W. and Gajdusek D.C.: Toxoplasmosis of the Central Nervous System in the Adult. Electron Microscopic Observations. Acta Neuropathol. (Berl.) 41, 211–216 (1978). – Rossi G.L., Luginbühl H. and Probst D.: A Method for Ultrastructural Study of Lesions Found in Conventional Histological Sections. Virchows Arch. Abt. A Path. Anat. 350, 216–224 (1970). – Rossi G.L., Pauli B., Luginbühl H. and Probst D.: Demonstration by Electron Microscopy of Viruses in Cells Found by Light Microscopy to Contain Inclusion Bodies. Pathol. Microbiol. 38, 321–332 (1972). – Scholtyseck E., Kepka O. und Piekarski G.: Die Feinstruktur der Zoiten aus reifen Cysten des sog. M-Organismus (*Frenkelia spec.*). Z. Parasitenk. 33, 252–261 (1970). – Scholtyseck E., Mehlhorn H. und

Müller B.E.G.: Identifikation von Merozoiten der vier cystenbildenden Coccidien (Sarcocystis, Toxoplasma, Besnoitia, Frenkelia) aufgrund feinstruktureller Kriterien. Z. Parasitenk. 42, 185–206 (1973). – Sebek Z.: Sarcocystis und M-Organismen bei Insektenfressern und Nagetieren. Zool. Listy 11, 255–366 (1962). – Sebek Z.: Sarcocystis und verwandte Organismen bei den Insektenfressern und Nagetieren. Proc. Ist Intern. Congr. Protozool., Progress in Protozoology, Prague, 473–477 (1963). – Sebek Z.: Parasitische Gewebeprotzoen der wildlebenden Kleinsäuger in der Tschechoslowakei. Folia Parasitol. (Praha) 22, 111–124 (1975). – Sebek Z.: Parasitische Blut- und Gewebeprotzoen der Kleinsäuger mit besonderer Berücksichtigung der für den Menschen pathogenen Arten. II. internationales Arbeitskolloquium über «Naturherde von Infektionskrankheiten in Zentraleuropa», Graz, 57–76 (1976). – Shadduck J.A. and Pakes S.P.: Encephalitozoonosis (Nosematosis) and Toxoplasmosis. Am. J. Pathol. 64, 657–671 (1971). – Tadros W.A.: Fine structure of Frenkelia microti and F. glareoli compared with that of Toxoplasma and Sarcocystis. Trans. R. Soc. Trop. Med. Hyg. 64, 21 (1970). – Tadros W.A., Bird R.G. and Ellis D.S.: The Fine Structure of Cysts of Frenkelia (The M-organism). Folia Parasitol. (Praha) 19, 203–209 (1972). – Tadros W.A. and Laarman J.J.: Sarcocystis and related coccidian parasites: a brief general review, together with a discussion on some biological aspects of their life cycles, and a new proposal for their classification. Acta Leidensia 44, 1–137 (1976).

PERSONELLES

Zum Hinschied von Prof. Dr. F. Kauffmann, ehemals Statens Serum Institut Kopenhagen, langjähriger Leiter der Internationalen Salmonella- und Escherichia-Zentrale

Am 26. September 1978 starb in Kopenhagen Prof. Dr. Dr. h. c. Fritz Kauffmann, einer der Grossen der Weltbakteriologie, der sich mit seinen Arbeiten über die Serologie der Salmonellen, Colibakterien und anderen Darmbakterien (Enterobacteriaceae) unvergängliche Verdienste erworben hat.

Fritz Kauffmann wurde am 15. Januar 1899 in Preussisch-Stargard in der Nähe von Danzig geboren. Er besuchte das humanistische Gymnasium und studierte nach beendetem Kriegsdienst (1917–1918) Medizin. 1923 kam er an das Robert-Koch-Institut, Berlin, unter F. Neufeld und F. K. Kleine, wo er als Assistent in der Untersuchungsabteilung beschäftigt war. Von Anfang an begann er über Salmonella-Serologie zu arbeiten und bemühte sich um die Klassifikation der Salmonella-gruppe. Auch in der Pneumokokken- und Tuberkulose-Abteilung war er tätig, wo er sich eine Tuberkulose zuzog, die in Davos kuriert wurde. 1933 wurde Kauffmann von den Nazis entlassen. Er konnte damals im Staatlichen Serum-Institut in Kopenhagen unterkommen, wo er wiederum die Pneumokokken-Serologie ausbaute und 1938 die von Th. Madsen gegründete Internationale Salmonellazentrale übernahm. Diese Institution wurde ab 1949 von der WHO finanziert und erlangte in der Folge eine weltweite Bedeutung. 1943 musste Kauffmann wiederum vor der Gestapo nach Schweden fliehen, wo er in Lund seine 1941 begonnenen Coliuntersuchungen fortsetzte. 1946 übernahm er nach einem Forschungsjahr bei M. Heidelberger an der Columbia-Universität erneut die Leitung der Internationalen Salmonellazentrale in Kopenhagen und fügte ihr 1951 auch noch die Internationale Escherichiazentrale an.

Sein wichtigstes Lebenswerk ist die Salmonella-Serologie. Die Öffentlichkeit kennt die Salmonellen als Erreger von Typhus, Paratyphus sowie als Gastroenteri-