

Zeitschrift: Schweizer Archiv für Tierheilkunde SAT : die Fachzeitschrift für Tierärztinnen und Tierärzte = Archives Suisses de Médecine Vétérinaire ASMV : la revue professionnelle des vétérinaires

Band: 123 (1981)

Artikel: Hépatite parenchymateuse discrète bovine à inclusions acidophiles cytoplasmiques de nature inconnue

Autor: Burgisser, H. / Grandchamp, G. / Gautier, A.

DOI: <https://doi.org/10.5169/seals-591000>

Nutzungsbedingungen

Die ETH-Bibliothek ist die Anbieterin der digitalisierten Zeitschriften. Sie besitzt keine Urheberrechte an den Zeitschriften und ist nicht verantwortlich für deren Inhalte. Die Rechte liegen in der Regel bei den Herausgebern beziehungsweise den externen Rechteinhabern. [Siehe Rechtliche Hinweise.](#)

Conditions d'utilisation

L'ETH Library est le fournisseur des revues numérisées. Elle ne détient aucun droit d'auteur sur les revues et n'est pas responsable de leur contenu. En règle générale, les droits sont détenus par les éditeurs ou les détenteurs de droits externes. [Voir Informations légales.](#)

Terms of use

The ETH Library is the provider of the digitised journals. It does not own any copyrights to the journals and is not responsible for their content. The rights usually lie with the publishers or the external rights holders. [See Legal notice.](#)

Download PDF: 07.10.2024

ETH-Bibliothek Zürich, E-Periodica, <https://www.e-periodica.ch>

Schweiz. Arch. Tierheilk. 123, 137-144, 1981

Institut Galli-Valerio et Centre de Microscopie électronique de l'Université de Lausanne

Hépatite parenchymateuse discrète bovine à inclusions acidophiles cytoplasmiques de nature inconnue

par H. Burgisser¹, G. Grandchamp², A. Gautier³ et F. Flach³.

Nous recevons, le 26 octobre 1979, les organes d'une vache Simmental de 4½ ans abattue d'urgence. L'anamnèse est la suivante: cette vache, jamais malade jusqu'alors, est restée petite, presque naine. Le 24 octobre 1979, portante de 8 mois, elle est atteinte d'une mammite postérieure droite du 1^{er} degré, mais sans altération de son état général. Le 25, après traitement à la pénicilline, tout rentre dans l'ordre. Le 26, à 02h00, le propriétaire appelle d'urgence: la vache est en décubitus latéral, inerte, avec quelques mouvements spastiques des membres; la température corporelle est de 38,2° et le pouls de 60. Pensant à une hypomagnésémie, toujours possible à ce stade de la gestation, on lui injecte 500 ml de Vetacalcine M, injection qui est bien tolérée, mais qui reste sans résultat appréciable. Remise en décubitus sternal, la vache reste en état de torpeur, la tête repliée vers l'épaule gauche; son attitude rappelle celle que l'on voit dans la fièvre de lait, mais s'en différencie cependant par une inertie encore plus grande; à noter que, dans la fièvre de lait, l'injection d'une solution de calcium est toujours suivie d'un changement immédiat, ce qui ne fut pas le cas ici. A 05h10, vu le status quo, la vache est abattue.

Matériel et méthodes

Dans un délai de 10 heures après la mort de l'animal, des fragments d'organes sont fixés au formol neutre. Pour l'examen histologique, après inclusion en paraffine, les coupes sont colorées au trichrome de Masson. Quinze jours plus tard, de petits fragments sont surfixés au glutaraldéhyde 2,5 % avec tampon phosphate, puis une partie d'entre eux est postfixée au tétr oxyde d'osmium 2 % avec le même tampon. Après deshydratation aux acétones, l'inclusion est faite en Araldite. Pour l'étude morphologique, les coupes semi-fines sont colorées au Bleu de méthylène-Azur II et à l'hémalum-éosine, les coupes fines à l'acétate d'uranyle-citrate de plomb. Pour l'étude cytochimique, les coupes semi-fines du matériel non postfixé au tétr oxyde d'osmium sont soumises à la réaction de type PAS à l'aide d'acriflavine-SO₂ (et observées au microscope à fluorescence), les coupes fines du même matériel soumises à la réaction de type Feulgen à l'aide du complexe d'ammines d'osmium-SO₂ pour la mise en évidence de l'ADN (Cogliati et Gautier, 1973) à la réaction à l'EDTA (Bernhard, 1969) pour la mise en évidence préférentielle des ribonucléoprotéines et à la réaction de type PAS à l'aide du complexe d'ammines d'osmium-SO₂ (Cogliati et Gautier, 1973) pour la mise en évidence des polysaccharides acides.

¹ Institut Galli-Valerio, Rue César-Roux 37, CH-1005 Lausanne.

² CH-1523 Granges-Marnand.

³ Centre de Microscopie électronique de l'Université de Lausanne.

Observations

L'examen macroscopique des organes reçus à l'Institut Galli-Valerio ne révèle aucune lésion. L'examen bactériologique est négatif et l'examen parasitologique ne montre que quelques petites douves. A l'examen histologique, on remarque une hépatite parenchymateuse et une périportite non purulentes discrètes. Le myocarde héberge quelques sarcosporidies. Présence d'une légère glomérulo-néphrite chronique.

Examen histologique, ultrastructural et cytochimique du foie

De nombreux hépatocytes possèdent dans leurs cytoplasmes une ou plusieurs inclusions acidophiles de dimensions variables, mais dont le diamètre dépasse parfois celui des noyaux (Figs 1 à 3), qui ne montrent, eux, aucun caractère particulier. Ces inclusions, colorées en rouge clair par le trichrome (Fig. 1), sont peu colorées par l'hémalum-éosine (Fig. 3) et présentent souvent un «corps central» plus coloré, dont l'aspect rappelle celui des nucléoles, en particulier après coloration par le Bleu de méthylène-Azur II (Fig. 2).

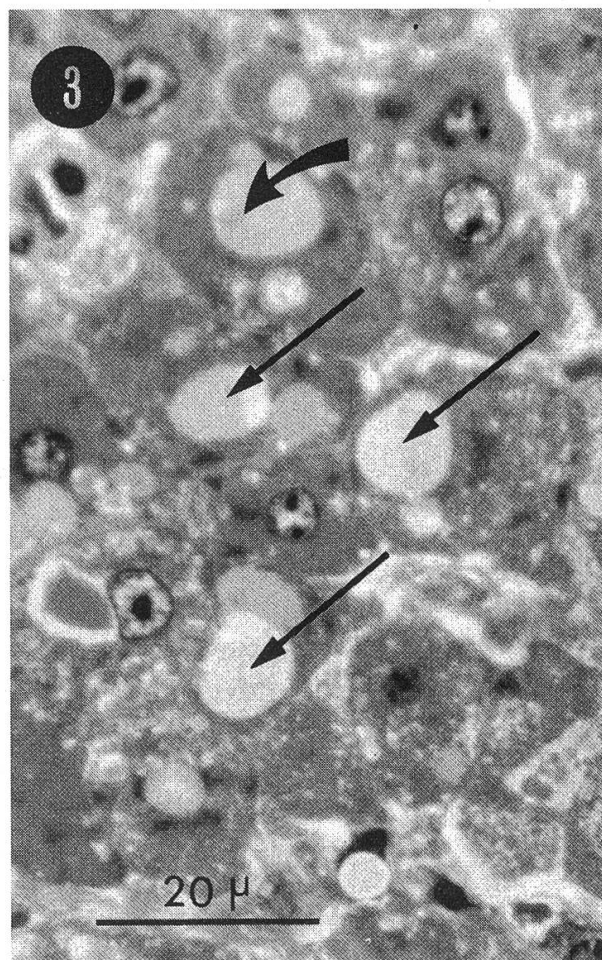
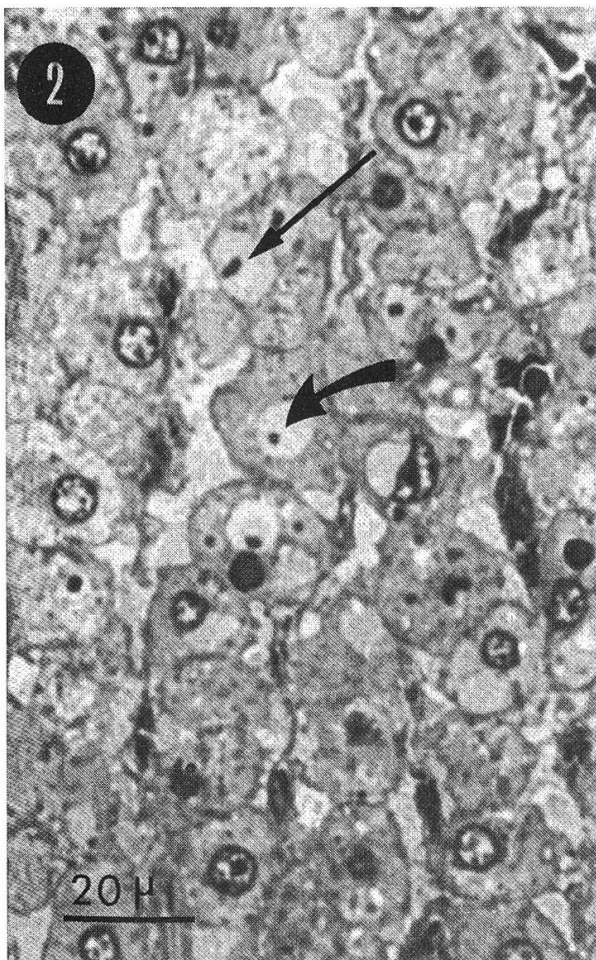
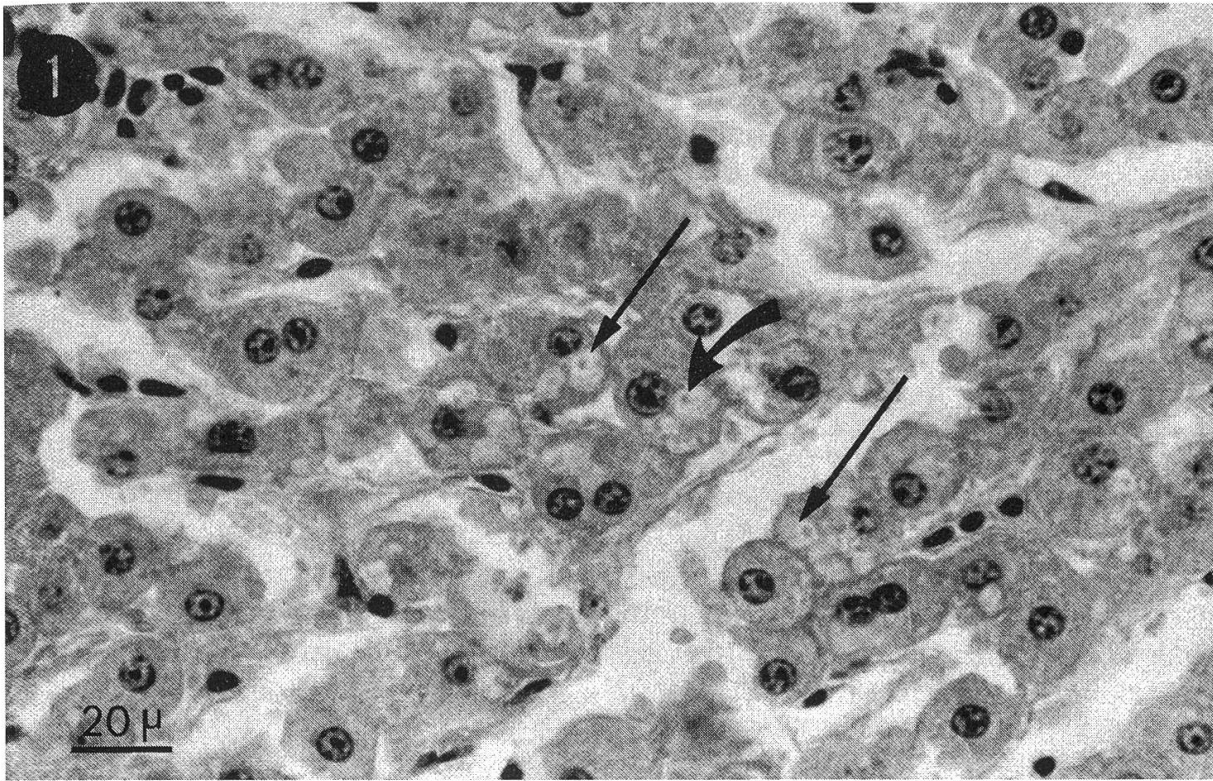
Hormis la présence d'inclusions cytoplasmiques, et sous réserve de l'influence d'une fixation formaldéhydrique prolongée et d'éventuelles altérations *post mortem*, l'ultrastructure du parenchyme hépatique peut être considérée comme normale: les mitochondries sont nombreuses (et serrées les unes contre les autres) (Fig. 4), le réticulum endoplasmique lisse bien développé. Le grand nombre et la structure particulière des inclusions cytoplasmiques font qu'elles sont aisément repérables (Figs. 4 et 5); leurs dimensions sont très variables, on en observe qui sont plus petites que les mitochondries, d'autres qui sont plus grandes que les noyaux. Elles sont généralement, mais pas toutes, limitées d'une membrane simple (Fig. 4); celle-ci est parfois renforcée, soit à l'intérieur soit à l'extérieur, d'une «lamelle feutrée» assez dense (Fig. 5). La matrice de ces inclusions, fort lâche, est granulo-filamenteuse; les «corps denses» que l'on observe régulièrement au sein de cette matrice (à un ou plusieurs exemplaires) semblent constitués du même matériel granulo-filamenteux, disposé en amas plus condensés (Figs. 4 et 5).

Etant donné les diverses hypothèses que la présence de ces inclusions cytoplasmiques peut suggérer, nous avons cherché à préciser si elles contenaient de l'ADN, des ribonucléoprotéines ou des polysaccharides acides. Les réactions de cytochimie ultrastructurale utilisées se sont montrées totalement négatives quant à la présence d'ADN ou de ribonucléoprotéines. Les réactions de mise en évidence des polysaccharides acides à l'aide de réactions de type PAS, par contre, sont plus difficiles à inter-

Figures 1 à 3: examen histologique

Dans un parenchyme hépatique bien conservé, on remarque immédiatement le grand nombre et la grande taille des *inclusions cytoplasmiques* (flèches droites), qui contiennent souvent un «*corps central*» (flèches courbes).

Fig. 1: Formol neutre/Paraffine/Trichrome de Masson; fig. 2: Formol neutre/Glutarald./Araldite/ Bleu de méthylène-Azur II; fig. 3: Formol neutre/Glutarald./Araldite/Hémalum-éosine (micr. à fluorescence).



préter: au microscope à fluorescence, *certaines* inclusions sont légèrement positives (Fig. 6) alors qu'au microscope électronique, *toutes* les inclusions sont négatives (Fig. 7). L'ensemble de ces observations, complétées par l'acidophilie de ces inclusions révélée par la coloration de Masson, nous font admettre qu'elles sont constituées principalement de protéines basiques, que ce soit au niveau de leur matrice, qui est vraisemblablement fortement hydratée, des «corps denses» et de la lamelle feutrée qui les entoure parfois.

Discussion

L'atteinte hépatique que cet animal a subie est indiscutable: elle se caractérise par la présence d'un grand nombre d'inclusions cytoplasmiques, de nature vraisemblablement protéinique. Nos examens n'ont pas permis de préciser l'origine de ces formations ni leur incidence sur la santé de la vache. Aucun indice ne parle en faveur d'une éventuelle lésion d'origine virale. Nulle part enfin, dans la littérature spécialisée, nous n'avons trouvé de description d'inclusions cytoplasmiques hépatocytaires analogues à celles décrites ici. En cours d'impression, nous avons pris connaissance de la publication de SOARES J.O., MOURA NUNES J.F. et AGUAS A.P. - J. submicrosc. Cytol. 1980. 12.457, qui décrivent, chez une femme de 33 ans atteinte de

Figures 4 et 5: examen ultrastructural

Le cytoplasme des hépatocytes présente un aspect normal, étant donné les altérations que peuvent avoir provoquées le prélèvement *post-mortem* et la fixation prolongée au formol neutre. Les mitochondries sont serrées les unes contre les autres et légèrement dilatées. Les *inclusions cytoplasmiques* (IC) sont nombreuses; certaines atteignent la taille des noyaux; elles contiennent, dans une matrice lâche, un ou plusieurs «*corps centraux*» (CC); elles sont le plus souvent entourées d'une membrane simple et parfois d'une «*lamelle feutrée*» (LF) d'épaisseur assez régulière.
Formol neutre/Glutarald./Araldite/Acétate d'uranyle/Citrate de plomb.

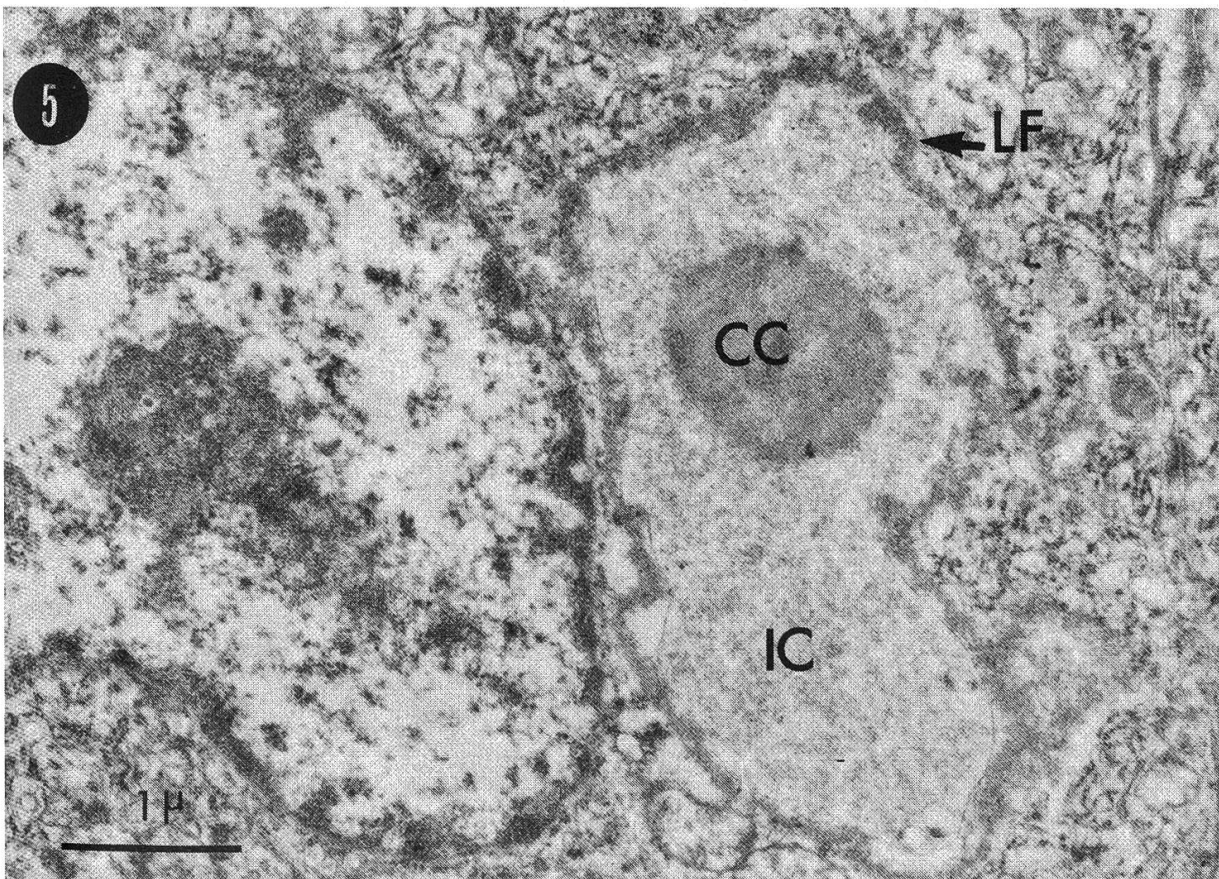
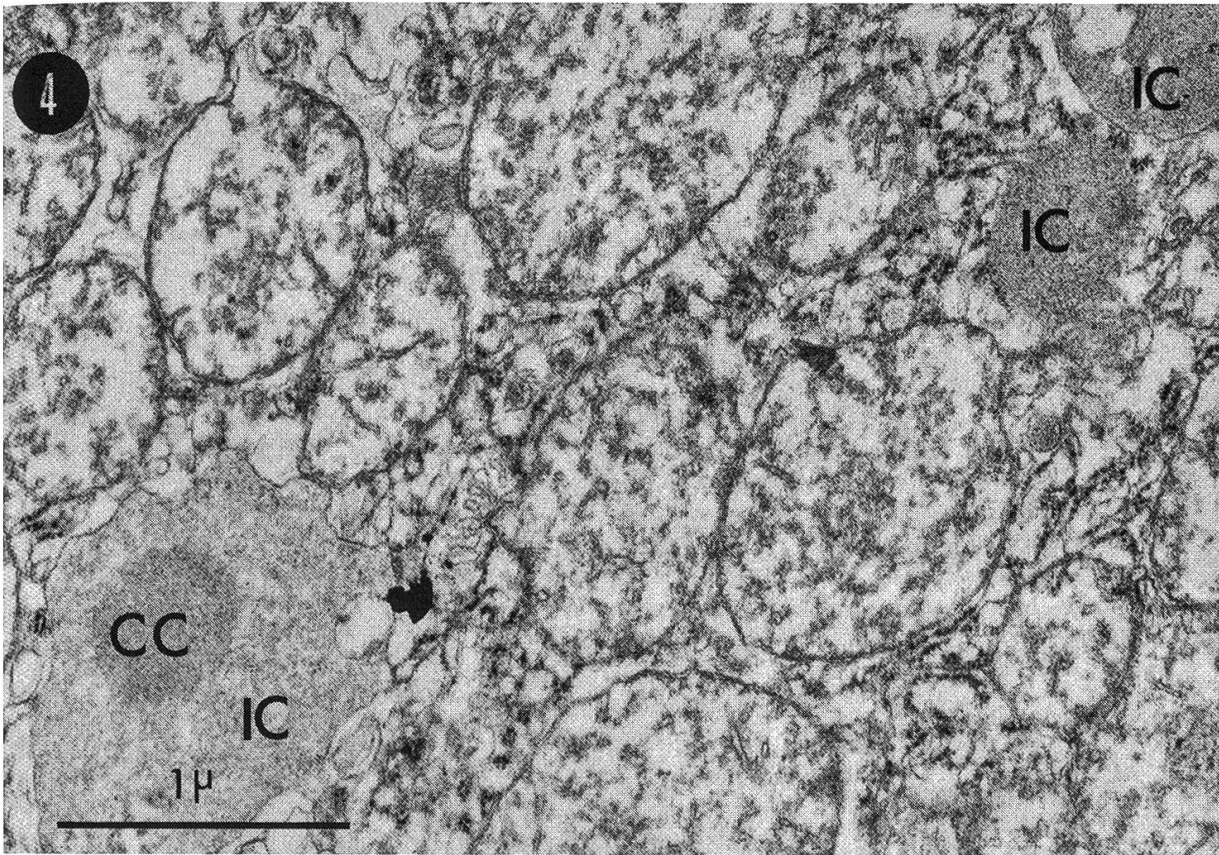
Figures 6 et 7 : examen cytochimique, mise en évidence des polysaccharides acides

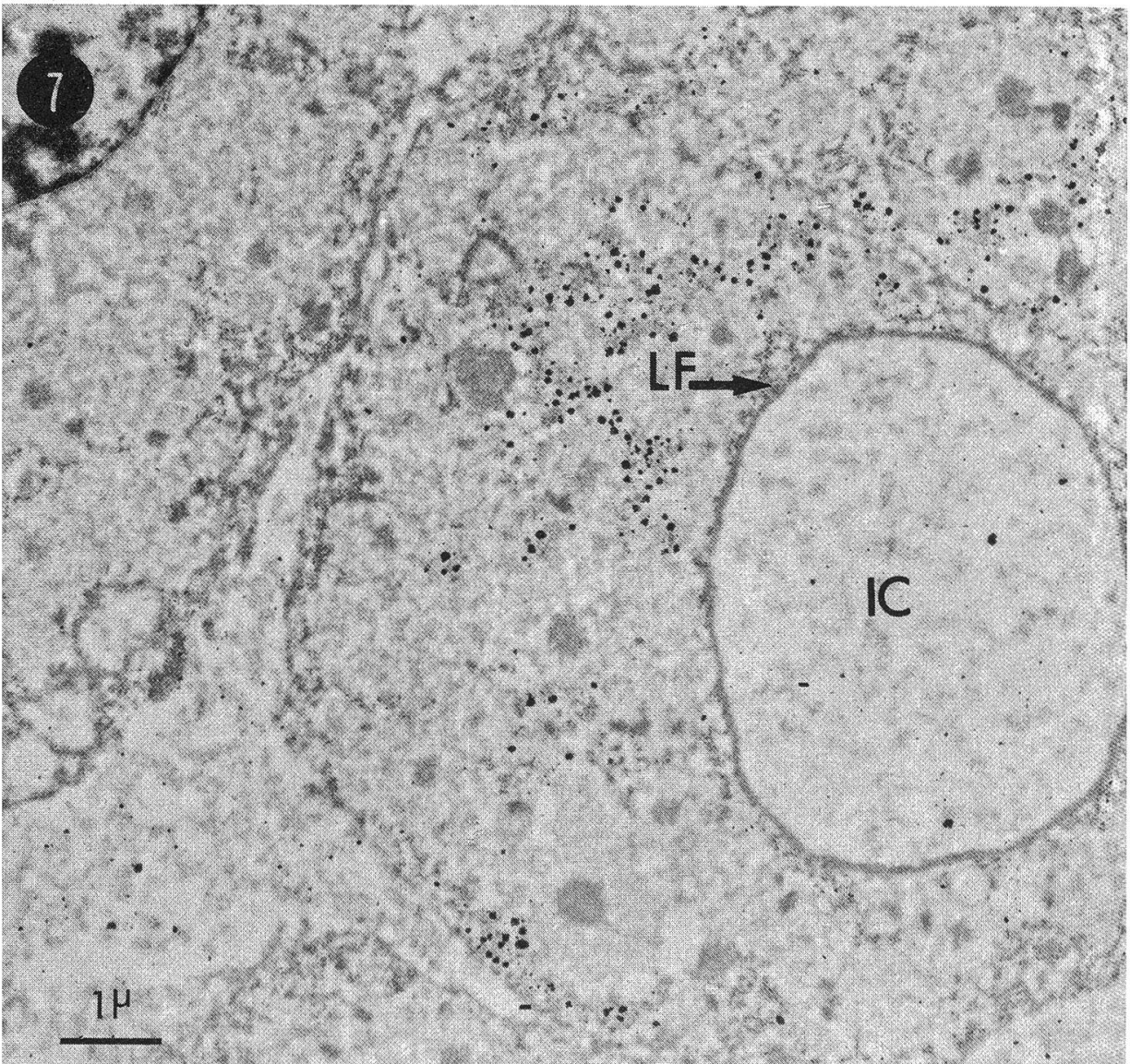
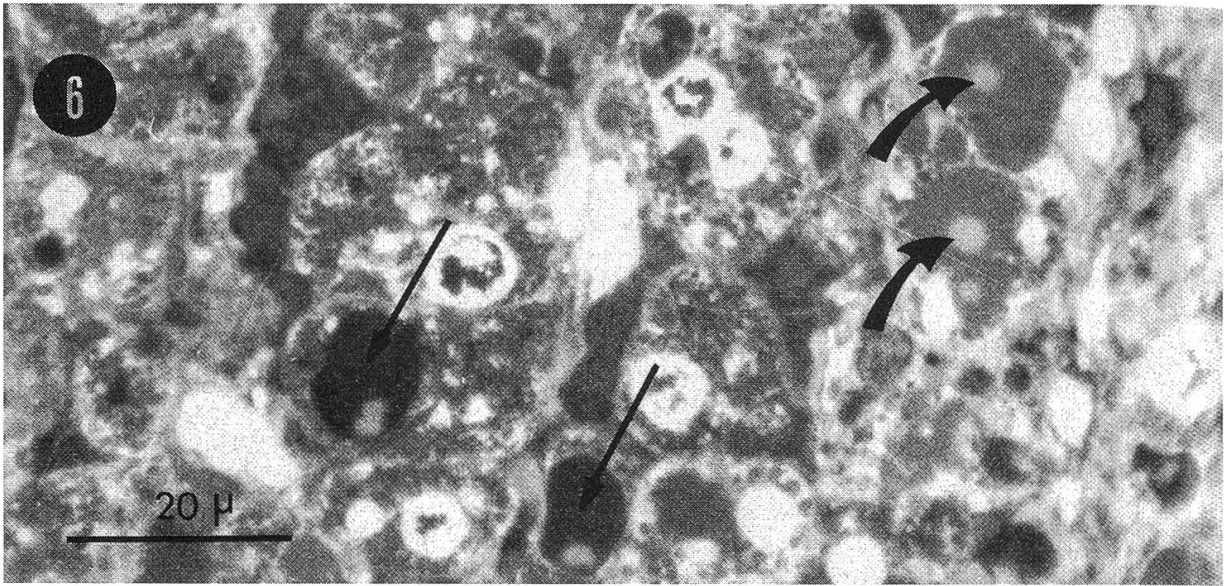
Fig. 6: en microscopie à fluorescence, la réaction de type PAS à l'aide d'Acriflavine-SO₂ colore faiblement certaines *inclusions* (flèches courbes) mais absolument pas d'autres (flèches droites). Les «*corps centraux*» et la périphérie de ces inclusions ne sont que faiblement colorés.

Formol neutre/Glutarald./Araldite/Acide periodique/Acriflavine-SO₂.

Fig. 7: en microscopie électronique, la réaction de type PAS à l'aide du complexe d'ammines d'osmium-SO₂ contraste fortement le glycogène et la chromatine; la réaction est totalement négative au niveau des *inclusions*, des «*corps denses*» et des «*lamelles feutrées*».

Formol neutre/Glutarald./Araldite/Acide periodique/Complexe d'ammines d'osmium-SO₂/acétate d'uranyle.





troubles rénaux graves, des vacuoles délimitées par une membrane dans le cytoplasme des hépatocytes. Ils supposent une relation de cause à effet entre les troubles rénaux et hépatiques et la présence de ces vacuoles.

Résumé

Une vache de 4½ ans a été abattue d'urgence à la suite de décubitus et de mouvements spastiques sans qu'un diagnostic puisse être posé. L'examen histologique et ultrastructural du foie montre la présence dans les hépatocytes d'un nombre important d'inclusions cytoplasmiques acidophiles de dimensions variables constituées d'une matrice lâche, avec un ou plusieurs «corps centraux» plus compacts; elles sont parfois entourées d'une fine membrane et d'une «lamelle feutrée» dense. L'analyse cytochimique exclut la présence d'acides nucléiques et de quantités importantes de polysaccharides acides: elles sont donc vraisemblablement constituées de protéines basiques. L'origine de ces inclusions et leur relation avec le status morbide de l'animal n'ont pu être établies.

Zusammenfassung

Eine 4½ jährige Kuh wurde wegen Festliegen und spastischer Bewegungen notfallmässig geschlachtet, ohne dass eine tierärztliche Diagnose gestellt werden konnte.

Die licht- und elektronenmikroskopische Untersuchung der Leber zeigte in den Hepatozyten eine grosse Anzahl von zytoplasmatischen, azidophilen, unterschiedlich grossen Einschlüssen, die aus einer losen Matrix mit zusätzlich einem oder mehreren kompakteren «Zentralkörpern» bestehen. Diese Einschlüsse werden zum Teil von einer feinen Membran und einer elektronendichten «filzartigen Lamelle» umgeben.

Cytochemisch lassen sich Nukleinsäuren und erhebliche Mengen von sauren Polysacchariden ausschliessen: folglich könnte es sich um alkalische Proteine handeln. Die Herkunft dieser Einschlüsse, sowie ihre Beziehung zu dem Krankheitsbild des Tieres konnte nicht geklärt werden.

Riassunto

Una vacca di 4 anni e mezzo è stata macellata d'urgenza. I sintomi clinici erano decubito permanente e movimenti spastici degli arti. Non fu possibile porre una diagnosi clinica. L'esame istologico e ultrastrutturale del fegato ha mostrato la presenza negli epatociti di un numero rilevante di inclusioni citoplasmatiche acidofile di dimensioni variabili costituite da una matrice poco compatta con uno o più "corpi centrali" più fitti ed elettrondensi. Le inclusioni sono in alcuni casi avvolte da una fine membrana e da una «lamella vellutata» densa. L'analisi citochimica esclude la presenza di acidi nucleici e di significative quantità di polisaccaridi acidi. Le inclusioni sono dunque verosimilmente costituite da proteine basiche. L'origine di queste inclusioni e la loro relazione con lo stato morboso dell'animale non hanno potuto essere stabilite.

Summary

A four and a half years old cow was slaughtered following a short period of decubitus with spasmodic movements. A precise clinical diagnosis was not established. The histological and ultrastructural examination of the liver showed numerous, acidophilic, cytoplasmic inclusions in the hepatocytes. These inclusions were of various size and formed by a loose matrix with one or several compact «central bodies». They were occasionally surrounded by a thin membrane and a thick «felt-like lamella». Nucleic acids and substantial amounts of acid polysaccharides were not found by cytochemical analysis, and it is concluded that the inclusions were probably composed of basic proteins. The origin of these inclusions and their relationship to the disease of the animal could not be established.

References

Bernhard W.: A new staining procedure for electron microscopical cytology. *J. Ultrastruct. Res.* 27, 250–265 (1969). *Cogliati R. et Gautier A.*: Mise en évidence de l'ADN et des polysaccharides à l'aide d'un nouveau réactif «de type Schiff». *C. R. Acad. Sc.D276*, 3041–3044 (1973).

Régistration du manuscrit: 23/7/1980

REFERAT

«Das Risiko der Produkthaftpflicht in der chemischen Industrie»

Diese Broschüre von 74 Seiten wird herausgegeben von der Schweizerischen Gesellschaft für chemische Industrie. Ihr Inhalt kann auch den Tierarzt interessieren, der ja als Mittler für zahllose Produkte der chemisch-pharmazeutischen Industrie zwischen Produzent und Verbraucher steht.

Die diesjährige Generalversammlung der Schweizerischen Gesellschaft für Chemische Industrie (SGCI), welche am 19. Juni 1980 in Flims stattgefunden hat, war dem Thema «Das Risiko der Produkthaftpflicht in der chemischen Industrie» gewidmet.

Dr. Hans-Viggo von Hülsen, Bereichsleiter Rechtswesen Ausland bei den Volkswagenwerken in Wolfsburg (BRD) erläuterte in seinem Referat das Problem der Produzentenhaftung aus sozialer Sicht sowie die weltweiten Trends in der Produkthaftpflicht. Insbesondere wies er darauf hin, dass die Entwicklung im Laufe der Zeit zu einer sehr strengen Haftung für schuldhaft zugefügte Schäden geführt habe.

Der Stellung des Schweizer Produzenten, Exporteurs, Importeurs, Zulieferers, usw. in der Produkthaftpflicht war das Referat von Dr. iur. Hans Nater, Zürich, gewidmet. Wie immer die Produkthaftpflicht auf europäischer Ebene im Verhältnis zwischen Konsument und Hersteller geregelt werde, unterstrich Nater in bezug auf die bestehenden EG-Richtlinienentwürfe, sollten einige grundlegende Postulate erfüllt werden.

Erwin C. Widmer, Vizedirektor der F. Hoffmann-La Roche & CO AG in Basel beleuchtete das Thema Risiko-Management unter den Aspekten Erfassung, Reduktion und Verteilung des Risikos. Der Referent zeigte mit seinen Ausführungen auf, dass die heutige Entwicklung nicht nur eine wesentliche Erhöhung der Versicherungskosten bedeute, sondern dass der Versicherer auch bedeutend detailliertere Angaben über potentielle Risiken benötige.

Die Möglichkeiten der Versicherung des Produkthaftpflichttrisikos bildeten das zentrale Thema im Referat von Willi Schürpf, stellvertretender Direktor der «Zürich»-Versicherungsgesellschaft. Das Produkthaftpflichtrisiko stelle vor allem deshalb grosse Probleme, da das Verhältnis zwischen der Höhe des Haftpflichtschadens und dem Wert des potentiell schadenstiftenden Produktes nicht im voraus bestimmbar sei. Die Versicherung sei wohl die wichtigste Möglichkeit, die schwer abschätzbaren Risiken zu überwälzen und durch budgetierbare Versicherungsprämien zu ersetzen.

Diese vier Referate sind soeben in Form einer Broschüre (deutsch/französisch) erschienen, welche gratis beim Informationsdienst der Schweizerischen Gesellschaft für Chemische Industrie, Postfach, 8035 Zürich (Tel. 01/363 1030) bezogen werden kann.