

Zeitschrift: Schweizer Archiv für Tierheilkunde SAT : die Fachzeitschrift für Tierärztinnen und Tierärzte = Archives Suisses de Médecine Vétérinaire
ASMV : la revue professionnelle des vétérinaires

Band: 123 (1981)

Artikel: Zur Maedi-Krankheit des Schafes in der Schweiz

Autor: Tontis, A.

DOI: <https://doi.org/10.5169/seals-593608>

Nutzungsbedingungen

Die ETH-Bibliothek ist die Anbieterin der digitalisierten Zeitschriften. Sie besitzt keine Urheberrechte an den Zeitschriften und ist nicht verantwortlich für deren Inhalte. Die Rechte liegen in der Regel bei den Herausgebern beziehungsweise den externen Rechteinhabern. [Siehe Rechtliche Hinweise.](#)

Conditions d'utilisation

L'ETH Library est le fournisseur des revues numérisées. Elle ne détient aucun droit d'auteur sur les revues et n'est pas responsable de leur contenu. En règle générale, les droits sont détenus par les éditeurs ou les détenteurs de droits externes. [Voir Informations légales.](#)

Terms of use

The ETH Library is the provider of the digitised journals. It does not own any copyrights to the journals and is not responsible for their content. The rights usually lie with the publishers or the external rights holders. [See Legal notice.](#)

Download PDF: 07.10.2024

ETH-Bibliothek Zürich, E-Periodica, <https://www.e-periodica.ch>

Institut für Tierpathologie (Prof. Dr. H. Luginbühl)
der Universität Bern

Zur Maedi-Krankheit des Schafes in der Schweiz

von A. Tontis*

Einleitung

Bei der Maedi-Krankheit der Schafe handelt es sich um eine langsam fortschreitende, unheilbare, in der Regel zum Tode führende, virusbedingte Pneumopathie [1, 2, 11, 23, 27, 30].

Die Bezeichnung «Maedi» stammt aus dem Isländischen und bedeutet Dyspnoe. Auf Grund von Untersuchungen in Island vertrat *Sigurdsson* [25] erstmals die Meinung, es könnte sich um eine sog. «Slow Virus»-Infektion handeln, charakterisiert durch eine Inkubationszeit von mehreren Monaten bis Jahren. In verschiedenen Publikationen wird die Krankheit auch progressive interstitielle Pneumonie genannt [3, 24, 28, 31, 32]. Erstmals im Jahre 1939 von *Gislason* [10] beobachtet, verursachte Maedi in der Folge unter den Schafbeständen Islands grosse Verluste [9].

In der Schweiz wurde die Krankheit sporadisch erstmals im März 1978 beobachtet. Im gleichen Jahr wurde auch die sog. Lungenadenomatose des Schafes als Enzootie festgestellt (*Tontis et al.* [29]). Nachfolgend wird an 4 Fällen kurz über klinische Beobachtungen und eingehender über das pathomorphologische Bild der Maedi berichtet.

Eigene Untersuchungen

Material und Methoden

Die klinischen Angaben stammen bei drei Schafen von den Besitzern. Ein viertes Tier wurde von Kollegen der Nutztierklinik ambulant untersucht. Die Sektion erfolgte bei drei Schafen 18 bis 24 Stunden und beim vierten kurze Zeit nach dem Tode. Alle Tiere wurden pathologisch-anatomisch, histologisch, bakteriologisch und parasitologisch untersucht. Für die mikroskopische Untersuchung wurde das Material in 4%igem Formalin fixiert und in Paraffin eingebettet. Die 4 bis 6 μ dicken Paraffinschnitte wurden mit Hämatoxylin-Eosin, van Gieson-Elastica, Wilder-Reticulin, Alcianblau-PAS und Giemsa gefärbt.

Klinische Beobachtungen

Fall 1 und 2: Zwei weibliche, 2- und 3-jährige Braunköpfige Fleischschafe (BFS) eines Bestandes von 35 adulten Tieren litten seit längerer Zeit (ca. 3 bis 4 Monate) an zunehmenden Atembeschwerden. Die Tiere magerten ab, zeigten etwa eine Woche vor dem Tode erhöhte Atemfrequenz, serösen Nasenausfluss, Anorexie, ab und zu

* Adresse: Dr. A. Tontis, Postfach 2735, CH-3001 Bern (Schweiz)

Husten und Schwäche. Die Schafe wurden nicht behandelt. Das erste Tier erkrankte im März 1978, das zweite im April 1981. Eine Woche bevor das zweite Schaf starb, verendete ein adultes Tier unter ähnlichen Symptomen, gelangte jedoch nicht zur Sektion.

Fall 3: In einem Bestand von 20 adulten Schafen erkrankte im März 1978 ein 3-jähriges Muttertier der Weissen Alpenschafrasse (WAS). Das magere Tier zeigte seit längerer Zeit Atembeschwerden. Bei der ambulanten Untersuchung war es apathisch und inappetent. Die Körpertemperatur betrug 41 °C. Es konnte keine Magen-Darm-Motorik festgestellt werden. Auffallend war die Poly- und Dyspnoe. Die Behandlung erfolgte mit Ovitelmin und intravenösen Infusionen von Glukose, Maxulvet und Elektrolyten. Kurz nach Therapie starb das Schaf. Inzwischen hat der Besitzer die Schafhaltung aufgegeben.

Fall 4: Ein Hobbytierhalter kaufte das anscheinend gesunde 2-jährige Tier der WAS-Rasse im Herbst 1979 von einem Zigeuner. Wenige Wochen später bekam das Tier Atembeschwerden, magerte zusehends ab, zeigte serösen Nasenausfluss und hustete hie und da. Die Atembeschwerden nahmen zu, und gegen Ende atmete das Schaf laut Besitzer «mit dem Bauch». Der Tod trat erst nach Monaten ein. Das Tier wurde nicht behandelt.

Makroskopische Veränderungen

Bei drei Schafen war der Nährzustand schlecht, beim vierten mässig. Die Lungen waren nicht kollabiert, hellbraun bis graubräunlich und wiesen mit 1600, 2500, 2700 und 2900 g ein stark erhöhtes Gewicht auf. Die Schnittfläche war trocken, die Bronchien waren leer. Charakteristisch erschienen die multilokulären, diffus im Lungenparenchym verteilten, grauweissen Herde von 0,5 bis 4 mm Ø (Abb. 1). Daneben konnte man einzelne grössere, grauweisse konsolidierte Bezirke und gebietsweise eine Granulierung durch gräuliche Herde erkennen (Abb. 2). Die Konsistenz war typisch gummiartig und diejenige der mittelgradig vergrösserten, grauweissen Bronchial- und Mediastinallymphknoten fest. Bei Fall 4 wurde ein geringgradiger Befall der Lunge mit *Neostromylus linearis* festgestellt. Die bakteriologische Untersuchung verlief in allen Fällen negativ.

Mikroskopische Veränderungen

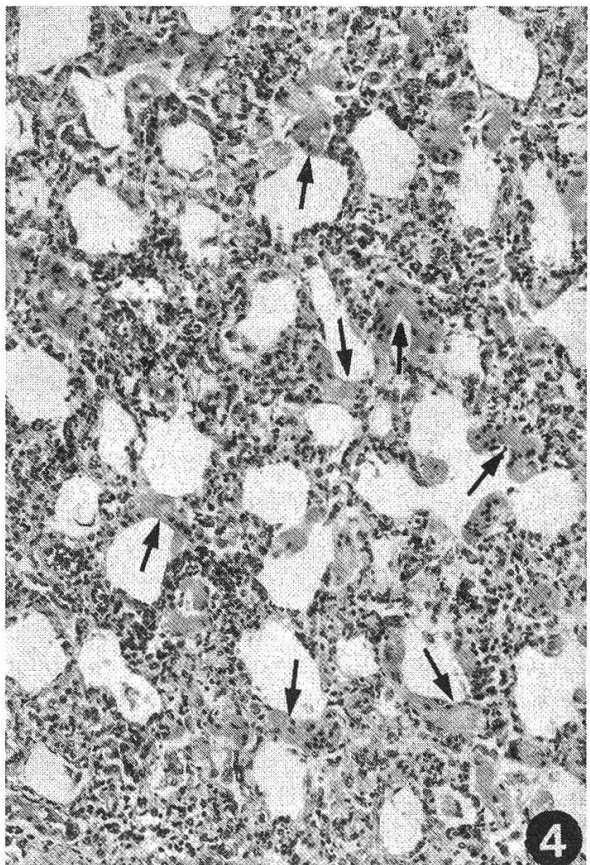
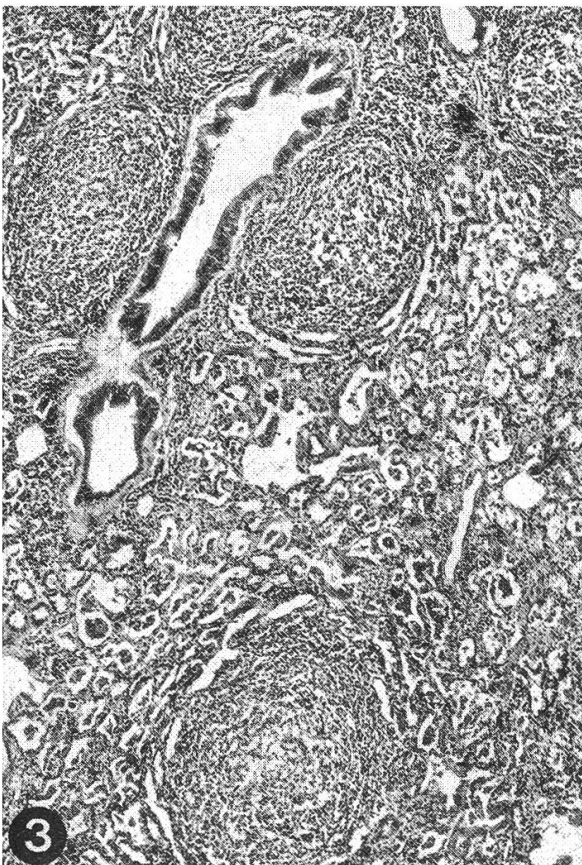
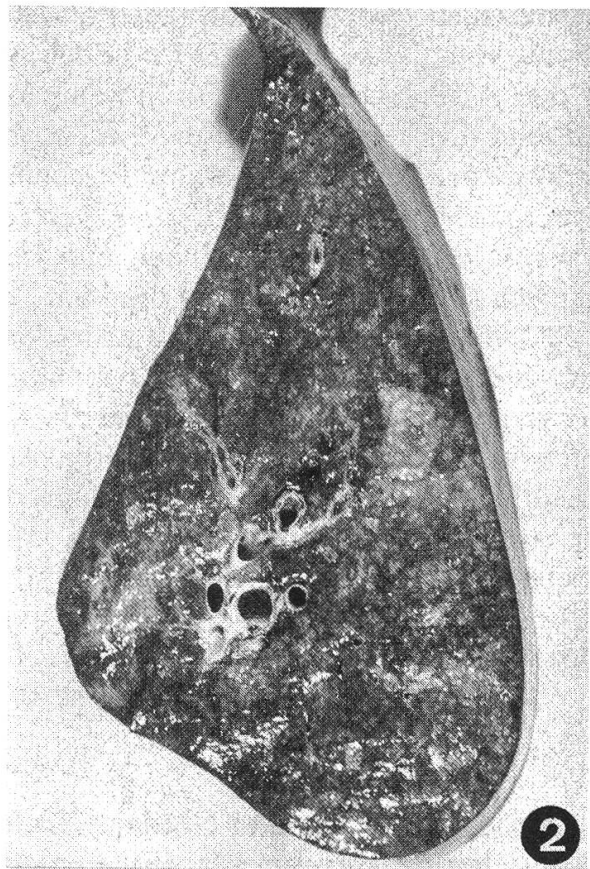
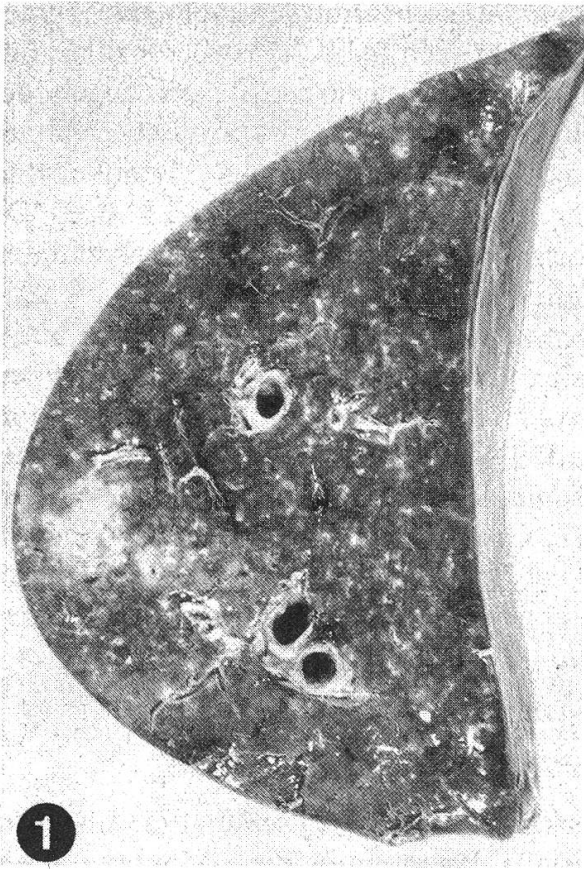
Im Vordergrund stehen durch mononukleäre Infiltrate und Fibrose verbreiterte Alveolarsepten. Als Infiltratzellen finden sich Histozyten, Lymphozyten und wenig

Abb. 1 Maedi: Lungenquerschnitt (Hauptlappen). Multiple, diffus im Parenchym verteilte, grauweisse Herde; trockene Schnittfläche, leere Bronchien (Fall 2).

Abb. 2 Maedi: Lungenquerschnitt (Hauptlappen). Gebietsweise gräuliche Granulierung des Parenchyms (Fall 3).

Abb. 3 Peribronchioläre Proliferation von lymphfollikelähnlichen Knötchen, auch solitär im Lungenparenchym (unterer Bildrand). HE, schwache Vergrösserung.

Abb. 4 Diffuse Verbreiterung der Alveolarsepten durch mononukleäre Zellelemente. Hypertrophie von glatten Muskelzellen in den Alveolargängen (Pfeile). HE, mittlere Vergrösserung.



Plasmazellen (Abb. 5). Auffallend ist eine oft hufeisenförmig erscheinende Hypertrophie von glatten Muskelzellen in den Alveolargängen (Abb. 4, 5, oberer Bildrand). In den Alveolarsepten sind nur wenig kollagene und elastische Fasern zugebildet, während die Alveolargänge deutlich vermehrt retikuläre Fasern aufweisen (Abb. 6). Charakteristische und konstante Erscheinung ist eine multifollikuläre, lymphozytäre Hyperplasie im peribronchialen, -bronchiolären und -vaskulären Raum (Abb. 3). Die hyperplastischen Lymphfollikel entsprechen den makroskopisch beobachteten, grauweißen Herdchen von 0,5 bis 4 mm Ø (Abb. 1).

Kleinere und terminale Bronchien haben oft hyperplastisches Epithel (Abb. 9) und sind von peribronchiolärer lympho-histiozytärer Reaktion begleitet. Die Pneumozyten sind vermehrt und kleiden die Alveolen aus (Abb. 7, 8). Bei einem Fall fanden wir mittels Giemsa-Färbung zytoplasmatische Einschlusskörperchen in einzelnen Pneumozyten. Viele Alveolen enthalten desquamierte Makrophagen (Abb. 8), manche auch polymorphonukleäre Leukozyten. Granulozytäre Reaktion ist auch in einem Teil der Bronchioli sichtbar und wird auf sekundäre bakterielle Infektion zurückgeführt. Die vergrößerten Lungenlymphknoten weisen eine chronisch-hyperplastische Lymphadenitis auf.

Diskussion

Bei Schafbeständen in Nordamerika berichtete *Marsh* [16] schon 1923 über eine chronische, progressiv verlaufende interstitielle Pneumonie, die «Montana sheep disease». Später wurde eine ähnliche Erkrankung in Südafrika als «Graaff-Reinet-disease» [7], in Frankreich als «bouhite» [15], in Holland als «zwoegerziekte» [21] und in Island als «Maedi» [25] bekannt. In jüngerer Zeit wurden ähnliche Pneumonieformen ebenfalls in Bulgarien [20], in der DDR [24], BRD [8, 11, 32], in Kenya [31], Griechenland [19], Ungarn [28], Israel [18], Norwegen [4] und Kanada [3] beobachtet.

Für solche interstitiellen Pneumopathien wird derzeit im Schrifttum der Name «Maedi» verwendet [1, 2, 5, 9, 11, 14 u. a.]. Die Erkrankung wird erst ab dem 2. Lebensjahr klinisch manifest, pneumonische Läsionen können aber bereits ab dem 9. Lebensmonat entstehen [2].

Über Epizootologie und Pathogenese der Maedi ist wenig bekannt [12], die Art der Übertragung ist unklar [22]. Es wird eine aerogene Infektion angenommen [13, 22, 23]. Die Einschleppung erfolgt meist durch Zukauf infizierter Schafe [23]. Die experimentelle Übertragung gelang *Sigurdsson et al.* [26]. Eine vertikale Infektion wurde beschrieben [6]. Bei unseren Fällen ist der Infektionsmodus unbekannt. Maedi

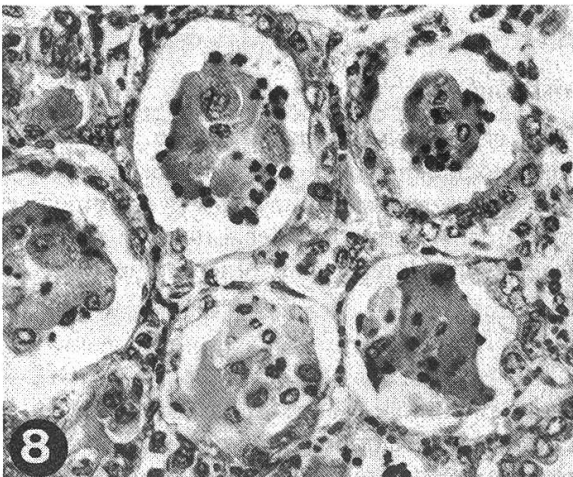
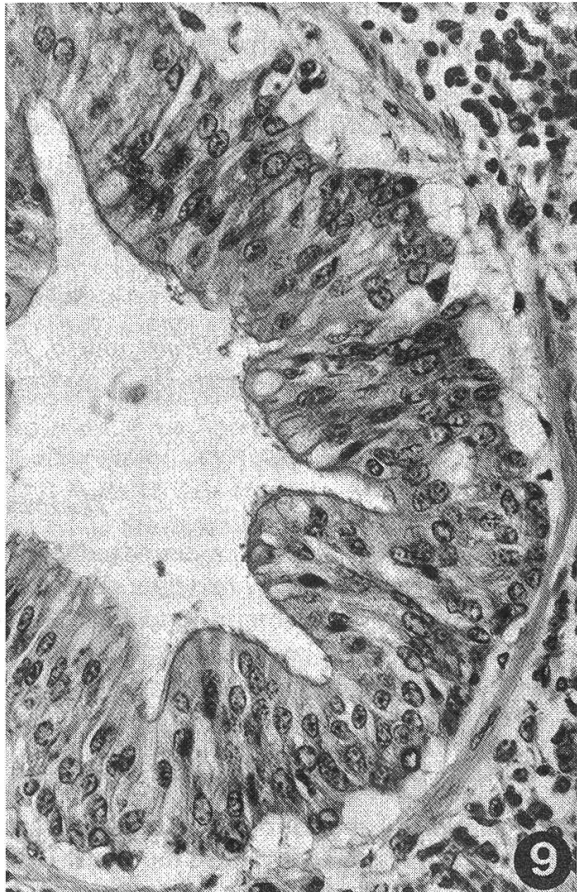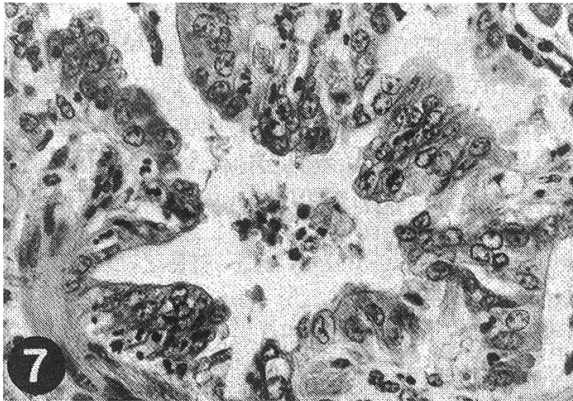
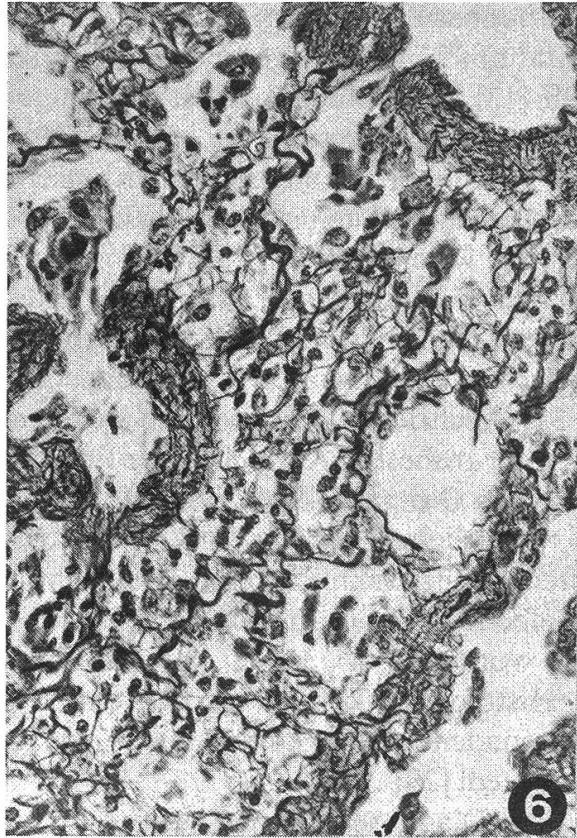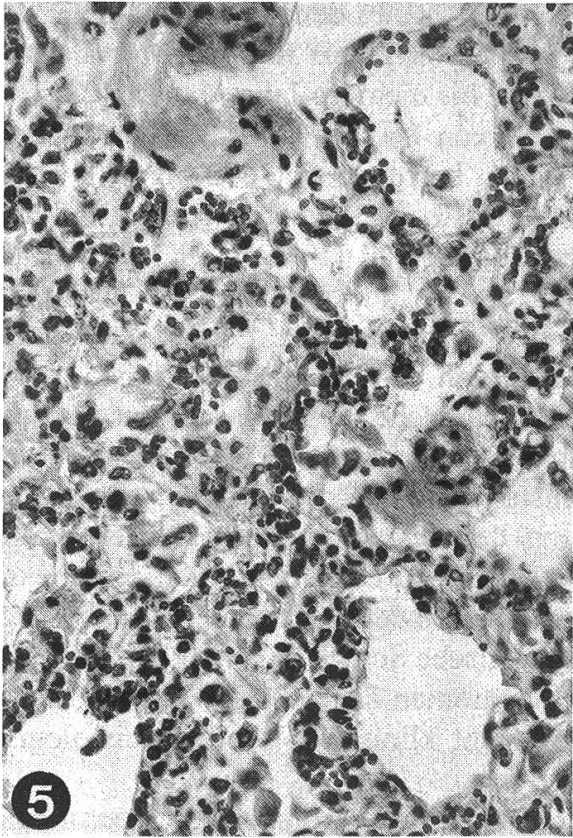
Abb. 5 Lympho-histiozytäre Infiltrate in Alveolarsepten. Hypertrophie von glatten Muskelzellen der Alveolargänge (Bildung eines Hufeisens, oberer Bildrand). HE, starke Vergrößerung.

Abb. 6 Deutliche Zubildung von retikulären Fasern in Alveolarsepten, vorwiegend im Bereich der hypertrophischen glatten Muskelzellen. Wilder-Reticulin, starke Vergrößerung.

Abb. 7 Hyperplasie der Alveolardeckzellen. Einige hypertrophische glatte Muskelzellen in Alveolargängen (unten links). HE, starke Vergrößerung.

Abb. 8 Epithelisierung von Alveolen; desquamierte Makrophagen. HE, starke Vergrößerung.

Abb. 9 Hyperplasie von Bronchiolusepithel. HE, starke Vergrößerung.



hat offenbar eine geringe Ausbreitungstendenz [12, 22]. In den USA wurde die Morbidität mit 2 bis 3% angegeben [17]. In Island betrug sie 20 bis 30%, die Mortalität bis 100% [13]. Die Inkubationszeit soll einige Monate bis mehrere Jahre dauern [22].

Das Lungengewicht ist oft hoch [9], Werte von 860 bis 1300 [25] und 980 bis 2500 g [14] wurden angegeben. In unseren Fällen betrug sie 1600 bis 2900 g. Die Lungenlymphknoten sind ebenfalls vergrössert [6, 13, 31]. Die Konsistenz der Lunge wird als weich-elastisch bis/oder gummiartig bezeichnet [1, 2, 6, 11, 12, 32]. Die makroskopisch charakteristischen Herde von 0,5 bis 4 mm \varnothing werden als miliare Knötchen oder Stippchen [8, 23], senfkorn- bis linsengrosse Herde [24], stecknadelkopfgrosse Knötchen [2, 25, 32] oder als Herde von 0,5 bis 1,0 bzw. 3 bis 5 mm \varnothing [8, 31] beschrieben. Histologisch stellen sie lymphatische Hyperplasien dar und sind eines der frühesten Anzeichen der Erkrankung [21, 26].

Nach *Georgsson* und *Palsson* [9] ist das histologische Bild der isländischen Maedi im wesentlichen identisch mit vielen eingangs der Diskussion aufgeführten Krankheiten. Wahrscheinlich handelt es sich bei allen diesen Pneumopathien um ein und dieselbe Krankheit. In Verbindung mit Maedi sind wiederholt Lungenwürmer festgestellt worden [9, 14, 31, 32], was klinisch diagnostische Schwierigkeiten bereiten kann [8]. Histologisch können jedoch verminöse Pneumonien abgegrenzt werden. Die sog. Lungenadenomatose unterscheidet sich zwar nicht klinisch [8], jedoch histologisch von Maedi [29].

Zur Diagnosesicherung kann beim lebenden Tier die serologische Untersuchung mittels Komplementbindungsreaktion, indirektem Immunodiffusionstest, Immunofluoreszenz und Agargelpräzipitationstest herangezogen werden [5, 30]. Beim Einzel-tier wird die Kombination von zwei dieser serologischen Verfahren empfohlen [5]. Bis dahin sind weder eine Therapie noch Immunprophylaxe für Maedi bekannt. In Island erwies sich eine Bekämpfung allein mit *veterinär-polizeilichen Massnahmen* als erfolgreich [1, 12, 22, 23]. In der BRD ist Maedi seit 1. April 1970 meldepflichtig [1].

Verdankungen

Den Herren *Prof. Drs. J. Nicolet* und *B. Hörning* sei für die bakteriologischen und parasitologischen Untersuchungen, Herrn *Dr. A. Schmid*, Nutztierklinik, für Überweisung und Anamnese (Fall 3) bestens gedankt.

Zusammenfassung

Es wird über das Auftreten der Maedi-Krankheit, einer chronisch-progressiven, interstitiellen Pneumonie, bei vier Schafen berichtet. Die erstmals in der Schweiz beobachtete Erkrankung hat offenbar eine geringe Ausbreitungstendenz. Nach einer kurzen Aufzählung von Symptomen wird das pathomorphologische Bild beschrieben und mit den Angaben in der Literatur verglichen. Anschliessend wird auf diagnostische Methoden sowie Bekämpfungsmassnahmen hingewiesen.

Résumé

On rapporte l'apparition de la maladie Maedi, une pneumonie interstitielle chronique à développement progressif, chez quatre moutons. L'affection, observée pour la première fois en Suisse, a apparemment peu de tendance à se propager. Après une courte énumération des symptômes, suit

une description de l'aspect pathomorphologique et une comparaison avec les données de la littérature. Pour terminer, les méthodes de diagnostic ainsi que les mesures à prendre sont indiquées.

Riassunto

La presente nota riferisce l'insorgenza in quattro pecore della malattia denominata Maedi, una polmonite interstiziale cronica progressiva. Tale malattia, osservata in Svizzera per la prima volta, ha verosimilmente uno scarso grado di diffusione. Dopo un breve elenco dei sintomi si descrive il reperto patomorfologico che viene confrontato con i dati presenti in letteratura. Si discutono quindi i criteri diagnostici e profilattici.

Summary

The occurrence of Maedi disease, a chronic progressive interstitial pneumonia is reported in four sheep. This disease, which is observed for the first time in Switzerland, appears to have a low incidence. After a brief mention of the clinical signs, the pathological features are described and compared to those in the literature. Finally, diagnostic methods as well as eradication measures are discussed.

Literaturverzeichnis

- [1] *Behrens H.*: Schlacht- und Viehhof-Ztg. 71, 97–98 (1971). – [2] *Behrens H.*: Lehrbuch der Schafkrankheiten. 2. Aufl., S. 16–19, Verlag Paul Parey, Berlin und Hamburg 1979. – [3] *Bellavance R., Turgeon D., Phauneuf J.-B. and Sauvageau R.*: Canad. Vet. J. 15, 293–297 (1974). – [4] *Bratberg B.*: Norsk Vet. Tidsskrift 86, 601–609 (1974). – [5] *Bruns M., Frenzel B., Weiland F. und Straub O. C.*: Zblt. Vet. Med. B 25, 437–443 (1978). – [6] *Cross R. F., Smith C. K. and Moorhead P. D.*: Am. J. Vet. Res. 36, 465–468 (1975). – [7] *De Kock J.*: Rep. Dir. Vet. Serv. Pretoria 15, 611–641 (1929). – [8] *Flir K.*: Zblt. Vet. Med. B 17, 1043–1057 (1970). – [9] *Georgsson G. and Palsson P. A.*: Vet. Path. 8, 63–80 (1971). – [10] *Gislason G.*: unveröffentlicht: zit. nach *Sigurdsson* (1954). – [11] *Griem W. und Weinhold E.*: Berl. Münch. Tierärztl. Wschr. 89, 214–219 (1976). – [12] *Hiepe Th.*: Schafkrankheiten. 2. Aufl., S. 112–114, VEB Gustav Fischer Verlag, Jena 1975. – [13] *Jensen R.*: Diseases of sheep. Pp. 273–278, Lea & Febiger, Philadelphia 1974. – [14] *Kraft F. B.*: Häufigkeit der Maedi-Krankheit des Schafes im Einzugsgebiet des Schlachthofs Frankfurt/Main. Vet. Diss. Giessen 1974. – [15] *Lucam F.*: Rec. Méd. Vét. 118, 273–285 (1942). – [16] *Marsh H.*: J. Am. Vet. Med. Ass. 63, 458–473 (1923). – [17] *Marsh H.*: Newsom's sheep diseases. 3rd ed., pp. 154–162, Williams & Wilkins Co., Baltimore 1965. – [18] *Nobel T. A., Neumann F. and Klopfer U.*: Refuah Vet. 30, 19–23 (1973). – [19] *Papadopoulos C., Seimesis A. H., Frangopoulos A. and Menace I.*: Vet. News-Greece 3, 11 (1971). – [20] *Pavloff N.*: Mh. Vet.-Med. 18, 398–400 (1963). – [21] *Ressang A. A., De Boer G. F. and De Wijn G. C.*: Path. Vet. 5, 353–369 (1968). – [22] *Rolle M. und Mayr A.*: Mikrobiologie, Infektions- und Seuchenlehre. 4. Aufl., S. 549–552, Enke Verlag, Stuttgart 1978. – [23] *Seffner W.*: Maedi und Visna. In *Beer J.*: Infektionskrankheiten der Haustiere. 2. Aufl., S. 170–172, VEB Gustav Fischer Verlag, Jena 1980. – [24] *Seffner W. und Lippmann R.*: Mh. Vet.-Med. 22, 901–906 (1967). – [25] *Sigurdsson B.*: Brit. Vet. J. 110, 255–270 (1954). – [26] *Sigurdsson B., Palsson P. A. and Tryggvadottir A.*: J. Infect. Dis. 93, 166–175 (1953). – [27] *Straub O. C.*: Berl. Münch. Tierärztl. Wschr. 83, 357–360 (1970). – [28] *Süveges T. und Szeke A.*: Magyar Allatorvosok Lapja 28, 57–62 (1973). – [29] *Tontis A., Bestetti G., König H. und Luginbühl H.*: Schweiz. Arch. Tierheilk. 121, 251–262 (1979). – [30] *Valder W.-A., Hoff-Jørgensen R., Kraft B. und Wachendörfer G.*: Dtsch. Tierärztl. Wschr. 85, 368–370 (1978). – [31] *Wandera J. G.*: Vet. Rec. 86, 434–438 (1970). – [32] *Weiland F. und Behrens H.*: Dtsch. Tierärztl. Wschr. 77, 373–376 (1970).