

**Zeitschrift:** Schweizer Archiv für Tierheilkunde SAT : die Fachzeitschrift für Tierärztinnen und Tierärzte = Archives Suisses de Médecine Vétérinaire  
ASMV : la revue professionnelle des vétérinaires

**Band:** 124 (1982)

**Artikel:** Scrapie in der Schweiz?

**Autor:** Fankhauser, R. / Vandeveldel, M. / Zwahlen, R.

**DOI:** <https://doi.org/10.5169/seals-588003>

### **Nutzungsbedingungen**

Die ETH-Bibliothek ist die Anbieterin der digitalisierten Zeitschriften. Sie besitzt keine Urheberrechte an den Zeitschriften und ist nicht verantwortlich für deren Inhalte. Die Rechte liegen in der Regel bei den Herausgebern beziehungsweise den externen Rechteinhabern. [Siehe Rechtliche Hinweise.](#)

### **Conditions d'utilisation**

L'ETH Library est le fournisseur des revues numérisées. Elle ne détient aucun droit d'auteur sur les revues et n'est pas responsable de leur contenu. En règle générale, les droits sont détenus par les éditeurs ou les détenteurs de droits externes. [Voir Informations légales.](#)

### **Terms of use**

The ETH Library is the provider of the digitised journals. It does not own any copyrights to the journals and is not responsible for their content. The rights usually lie with the publishers or the external rights holders. [See Legal notice.](#)

**Download PDF:** 04.10.2024

**ETH-Bibliothek Zürich, E-Periodica, <https://www.e-periodica.ch>**

Schweiz. Arch. Tierheilk. 124, 227–232, 1982

Institut für vergleichende Neurologie und Abteilung für  
Virologie des veterinär-bakteriologischen Instituts der Universität Bern

## Kurze Originalmitteilung

### Scrapie in der Schweiz?

von R. Fankhauser, M. Vandeveldel und R. Zwahlen<sup>1</sup>

Innerhalb weniger Jahre wurde bei kleinen Wiederkäuern das Vorkommen von sieben Krankheiten gemeldet, die offenbar vorher in der Schweiz nicht beobachtet worden waren. Es handelt sich, in chronologischer Reihenfolge, beim Schaf um die *Border Disease* [4] 1975, die *Borna-Krankheit* [5, 13] 1975/76, schliesslich 1979 um die *Lungenadenomatose* [17] und die *enzootische Pneumonie* [14]. Aus dem gleichen Jahre 1979 stammen Berichte über eine *Encephalomyelitis granulomatosa* [8] sowie eine *Herpesvirusinfektion* [12] bei Zicklein. Im verflossenen Jahr (1981) endlich wurden Fälle von *Maedi* beim Schaf bekannt [18].

Im Zuge unserer Untersuchungen über die granulomatöse Enzephalomyelitis haben wir bei einer erwachsenen Ziege aus dem Münstertal eine periventrikuläre Enzephalitis festgestellt, die dem Bild der Visnaenzephalitis entsprach<sup>2</sup>. *Maedi* und *Visna* beruhen bekanntlich auf einer Infektion durch den gleichen oder zwei sehr eng verwandte Erreger [7].

Da das Vorkommen von Scrapie bei Schaf oder Ziege bisher für die Schweiz nicht belegt worden ist, halten wir die Befunde bei einer kürzlich untersuchten Ziege für mitteilenswert.

*Scrapie* (von to scrape: scharren, kratzen), *tremblante*, *Traber-* oder *Gnubber-*krankheit sind alles Bezeichnungen, die auffällige Symptome der Krankheit herausheben. Sie ist schon seit dem frühen 18. Jahrhundert in England [15] und zu Beginn des 19. in Frankreich [1] beschrieben worden.

Obschon wir im Verlauf der letzten 15 Jahre eine nicht unbeträchtliche Zahl von Schafen und Ziegen neuropathologisch untersuchten, ist uns bisher nie ein Verdachtsfall von Scrapie begegnet. Wir müssen voraussetzen, dass die Krankheit unseren Kollegen weitgehend unbekannt ist. Zur Orientierung geben wir deshalb in deutscher Übertragung und mit freundlicher Genehmigung von Autor und Schriftleitung, eine knappe Darstellung wieder, die Dr. J. T. Stamp 1980 im *Veterinary Record* veröffentlicht hat [16]. Für englisch Lesende findet sich ein instruktiver Übersichtsartikel von Kimberlin [11] im *British Veterinary Journal* 1981, in dem auf einer Karte die Scrapiesituation in der Welt dargestellt wird. Die Schweiz ist darauf noch ein weisser Fleck: «Scrapie not officially reported»!

<sup>1</sup> Adresse: Postfach 2735, CH-3001 Bern

<sup>2</sup> Dr. T. Theus, Sta. Maria/Müstair danken wir bestens für die Zuweisung des Materials.

*Scrapie* ist eine tödlich verlaufende, fortschreitende Erkrankung von Schafen und Ziegen in Europa, Indien, Afrika, Asien und Süd- sowohl wie Nordamerika. Es wurde gelegentlich nach Australien, Neuseeland und Südafrika eingeschleppt, doch scheinen diese Länder nach Ausmerzungen durch Schlachtung zur Zeit von der Krankheit frei zu sein.

In Schafen der Suffolk Rasse, welche eingehender als alle andern untersucht wurden, sind die Symptome des Scrapie oft «klassisch»: Verändertes Sozialverhalten gefolgt von motorischer Inkoordination und feinem Zittern von Kopf und Hals; Herumbeissen an den Gliedmassen, Scheuern gegen Zäune und Verschlechterung des Allgemeinzustandes folgen. Die Krankheitsdauer beträgt gewöhnlich ein bis zwei Monate, kann aber zwischen einer Woche und vielen Monaten betragen. Ein praktisches Problem der klinischen Diagnostik besteht darin, dass Pruritus, allgemeine Schwäche und Ataxie nicht immer zusammen auftreten und dass erhebliche Unterschiede zwischen den einzelnen Rassen bestehen. Tod ohne vorausgehende Verdachtssymptome ist nicht ungewöhnlich.

Die Abgänge infolge Scrapie erfolgen meistens bei Schafen zwischen zwei und fünf Lebensjahren mit nur wenigen Fällen bei etwas jüngeren Tieren. Einzelne infizierte Tiere können vermutlich aus Altersgründen abgehen, bevor klinische Symptome auftreten. Es gibt gute Gründe anzunehmen, dass ein Grossteil der Schafe, die an Scrapie erkranken, frühzeitig in ihrem Leben infiziert wurden und dass sich das Agens in ihnen über die ganze Zeit vermehrte, ohne dass offensichtliche Symptome in Erscheinung traten.

Man glaubt heute, dass Scrapie sowohl durch horizontale (Ansteckung) wie vertikale (im Mutterleib erfolgende) Übertragung eines infektiösen Agens entsteht, wobei ein genetischer Faktor der befallenen Tiere dafür verantwortlich ist, dass die klinische Erkrankung sich entwickelt oder nicht. Das Agens ist hitzebeständig und widersteht Formalinfixation, ultraviolettem Licht und ionisierender Strahlung usw. in einem Ausmass, das für gewöhnliche tierpathogene Viren undenkbar ist.

Es gibt eine ganze Anzahl von Erregerstämmen mit wesentlichen biologischen Unterschieden.

*Die auffälligste pathologisch-histologische Veränderung bei Scrapie ist Vakuolisierung der Nervenzellen des Gehirns zusammen mit Nervenzelldegeneration. Ausserdem beobachtet man häufig, wenn auch nicht immer, eine spongiöse Degeneration des Neuropils in den gleichen Gebieten.*

Scrapie kann experimentell in Serie auf Schafe, Ziegen, Mäuse, Ratten, Goldhamster, Wühlmaus, Rennmaus und Neuweltaffen übertragen werden. Bei der experimentellen Krankheit gezüchteter Mäusestämme variieren Inkubationszeit und Verteilung der Hirnläsionen mit dem Stamm des Agens. Schafe verhalten sich ebenfalls unterschiedlich gegenüber der experimentellen Infektion, indem einige die Krankheit entwickeln und andere nicht; aber soweit bekannt, gibt es keine eindeutigen Rassenunterschiede. Eine genetische Grundlage von Empfänglichkeit und «Resistenz» bei zwei Schafrassen wurde experimentell gezeigt, doch wurde nur ein einziger Stamm des Scrapie-Agens verwendet. Es ist nicht bekannt, ob Resistenz das Nichtangehen der Infektion bedeutet oder nur, dass keine klinischen Erscheinungen während der Lebenszeit der Schafe sich entwickeln. Es wird allgemein angenommen, dass unter normalen (nicht-experimentellen) Bedingungen Schafe unterschiedliche Empfänglichkeit für die natürliche Infektion aufweisen, doch ist dies nicht eindeutig bewiesen.

Bei der Scrapie-Krankheit fehlt jeglicher nachweisbare spezifische immunologische Prozess und antigene Eigenschaften des Agens sind nicht aufgezeigt worden. Ausserdem gelang es bisher nicht, mit standardisierten Gewebekulturtechniken das Agens nachzuweisen. Infolgedessen gibt es keine diagnostischen Laboratoriumstests.

Der Grossteil der Herden in Gebieten, in welchen Scrapie endemisch ist, ist entweder frei von der Krankheit oder ihre Häufigkeit ist gering bis zur Bedeutungslosigkeit. Dagegen gibt es einzelne Herden, in denen Scrapie ein wirtschaftliches Problem darstellt, wobei 10 bis 15% der Tiere der Krankheit erliegen können, bevor sie das Schlachalter erreichen. Hauptsächlich sind es aber Herden, welche Zuchtwidder produzieren, in denen Scrapie ein ernsthaftes Problem darstellt und wo die Erkrankungshäufigkeit 30% oder mehr erreichen kann.

### Übertragung

Es scheint gesichert, dass die intrauterine Übertragung der Scrapieerreger hauptsächlich für das familiäre Muster bei Ausbrüchen natürlichen Scrapies verantwortlich ist. Natürlich infizierte

Mutterschafe sind oft mehrmals trächtig gewesen, bevor sie an Scrapie sterben und zur Zeit scheint es, dass gewöhnlich wenigstens die Lämmer der zwei letzten Geburten infiziert sind. Es kann zur Zeit nicht gesagt werden, ob die mütterliche Übertragung von der Infektion des Eis, des Embryos oder des Lamms bei der Geburt abhängt. Die Übertragung durch Milch scheint keine Rolle zu spielen. Scrapie kann sich durch Ansteckung (horizontal) auf weitere Tiere der Herde ausbreiten. Die Nachgeburt ist eine Infektionsquelle, doch können auch untrüchtige Auen und möglicherweise die Böcke die Krankheit verbreiten. Allerdings liegen nur wenige Untersuchungen über die Ausscheidung des Agens durch infizierte Tiere vor. Es gibt gute Gründe zur Annahme, dass die Kontamination der Weiden eine wichtige Infektionsquelle darstellt, doch gibt es wiederum nur sehr wenig Untersuchungen über die Persistenz der Infektiosität der Weiden. Vermutlich kann das Agens sich über Jahre erhalten. Man glaubt, dass Lämmer leichter ansteckbar sind als erwachsene Tiere, doch wurde gezeigt, dass Jungschafe ebenfalls empfänglich sind. Über das spontane Scrapie bei Ziegen wurde wenig gearbeitet, doch sind Ziegen leicht ansteckbar, wenn sie mit scrapie-infizierten Schafen zusammengebracht werden.

*Die Diagnose des Scrapie stützt sich auf den Nachweis der charakteristischen mikroskopischen Läsionen im Gehirn* und nötigenfalls auf die Übertragung auf empfängliche Tiere. Keine der Methoden ist einfach und die Meinung Erfahrener ist jedenfalls einzuholen, besonders wenn das Vorkommen der Krankheit in Ländern vermutet wird, die bisher frei zu sein schienen. Es gibt weder biologische noch andere Tests, um die Scrapie-Infektion am lebenden Tier nachzuweisen.

Präventive oder kurative Möglichkeiten bestehen keine, mit Ausnahme des Versuchs, die Krankheit durch Abschachtung zu eliminieren.

### Fallschilderung

Eine dreijährige Ziege der Briener Rasse, Besitzer H. St. in Eggiwil, Emmental, fällt im Herbst durch beginnende Abmagerung auf. Im Oktober zeigt sie Symptome zunehmender «Nachhandschwäche», die sich langsam zur Parese verstärken. Ein Tremor im Kopfbereich und fortschreitende Verschlechterung des Allgemeinzustandes bei anfänglich noch erhaltenem Appetit mit auffälligem Speicheln bei der Futteraufnahme kommen hinzu. Ein Behandlungsversuch mit Vitamin A und B ergänzt mit Mineralstoffen bleibt ohne Einfluss. Schliesslich muss das Tier wegen Festliegen in Seitenlage am 4. 1. 1982 getötet werden. Da der Bestand im Rahmen eines Projektes zur Untersuchung der Carpitis bei Ziegen durch uns überwacht wird, konnten wir bei der Tötung Material entnehmen. Ausser der starken Abmagerung ergab die Sektion keine pathologischen Befunde.

Für virologische Untersuchungen wurden Explantatkulturen der Synovialis beider Carpi angelegt, die bis zur sechsten Passage (15. 3. 1982) ohne Viruseffekt blieben. Die insgesamt acht Ziegen des Bestandes wurden im Dezember 1981 auf Antikörper gegen das Maedi-Visna-Virus untersucht, wobei neben der hier beschriebenen Ziege weitere drei Tiere einen Titer aufwiesen.

Im gleichen Betrieb werden auch Schafe gehalten, bei denen jedoch bis jetzt keine vergleichbaren Symptome beobachtet wurden. Die Ziegen hatten, mit Ausnahme einer kurzen gemeinsamen Aufstallungszeit als Jungtiere, keinen direkten Kontakt mit den Schafen.

Teile des Gehirns und Rückenmarks wurden in 4% Formollösung fixiert, davon 12 Blöcke in Paraffin eingebettet. Färbung der 5  $\mu$  Schnitte mit H + E. In allen untersuchten Schnitten von Gehirn und Rückenmark findet sich ein deutlicher Status

spongiosus. Er ist lokalisiert in tieferen oder mittleren Schichten des Cortex cerebri, dort nur herdförmig oder streckenweise, besonders akzentuiert im Bereich der Basalganglien (Abb. 1), im Thalamus, wo auch eine mässige Melanose besteht [3], in den ventralen Anteilen des Mittelhirns, im hinteren Hirnstamm und im Rückenmark. In den Hirnstammkernen und in der grauen Substanz des Rückenmarks finden sich mehr oder weniger zahlreich vakuolisierte und degenerierende Neurone (Abb. 2) [2]. Gebietsweise ist der Status spongiosus von einer mässigen astrozytären Gliose begleitet. Hier und dort finden sich verstreut ganz geringfügige, rundzellige Gefässwandinfiltrate.

### Diskussion

Die Verdachtsdiagnose «Scrapie» stützt sich in unserem Fall auf die klinischen Erscheinungen (progressive Lähmung, Tremor, Erkrankungsalter) sowie auf den histopathologischen Befund im Zentralnervensystem. Dagegen ist kein Versuch unternommen worden, ZNS-Material auf empfängliche Labor- oder Haustiere zu übertragen.

Scrapie ist seit langem in unseren Nachbarländern Frankreich und Deutschland beobachtet worden, ebenso in Österreich [9] und vor wenigen Jahren stellte man sein Vorkommen im Piemont fest [6]. Mit dem Auftreten auch innerhalb unserer Grenzen ist deshalb zu rechnen. Wir möchten mit unserer Mitteilung auf diese bisher «exotische» Krankheit von Schaf und Ziege aufmerksam machen, damit Verdachtsfälle zukünftig einer gezielten Untersuchung zugeführt werden. Da Scrapie meist einen sehr langsamen Verlauf nimmt, wäre es durchaus möglich, Tiere bei bestehendem Verdacht an eines unserer beiden Tierspitäler zur Beobachtung einzuliefern. Auch in Norwegen, das als scrapiefrei galt, ist vor kurzem ein wahrscheinlicher Fall bekannt geworden [10; N. Koppang, Oslo: briefliche Mitteilung 1982].

### Zusammenfassung

Bei einer dreijährigen Brienzer Ziege aus dem Emmental, die über fast drei Monate eine progrediente Parese der Hinterbeine, Tremor im Kopfbereich sowie zunehmende Verschlechterung des Allgemeinzustandes gezeigt hatte, wurden histologische scrapieverdächtige Veränderungen (Status spongiosus, Vakuolisierung und Degeneration von Neuronen, Gliose) im Zentralnervensystem festgestellt.

### Résumé

Chez une chèvre de la race de Brienz, de trois ans, provenant de l'Emmental, une parésie progressive du train postérieur et des trémeurs de la tête de même qu'une détérioration de l'état général ont pu être observés pendant une période de presque trois mois. Histologiquement le SNC présentait des lésions (état spongieux, vacuolisation et dégénération de neurones, légère gliose) considérées comme suspectes pour la tremblante (Scrapie).

### Riassunto

In una capra di tre anni, della razza di Brienz, proveniente dall'Emmental, una paralisi progressiva del treno posteriore e dei tremori della testa si sono sviluppati durante un periodo di quasi tre mesi. La condizione generale dell'animale s'impegiorava gradualmente. L'esame istologico del

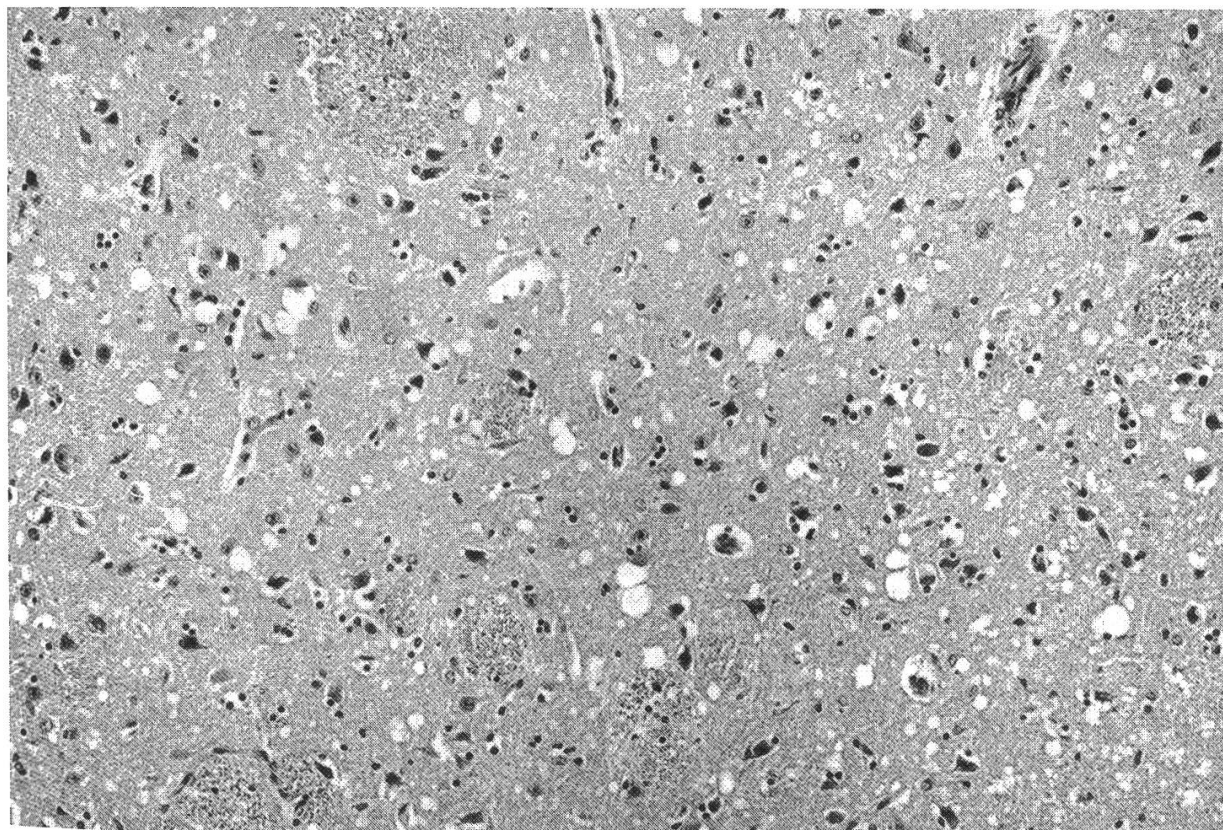


Abb. 1: Status spongiosus im Bereich des Corpus striatum. H + E, mittlere Vergrößerung.

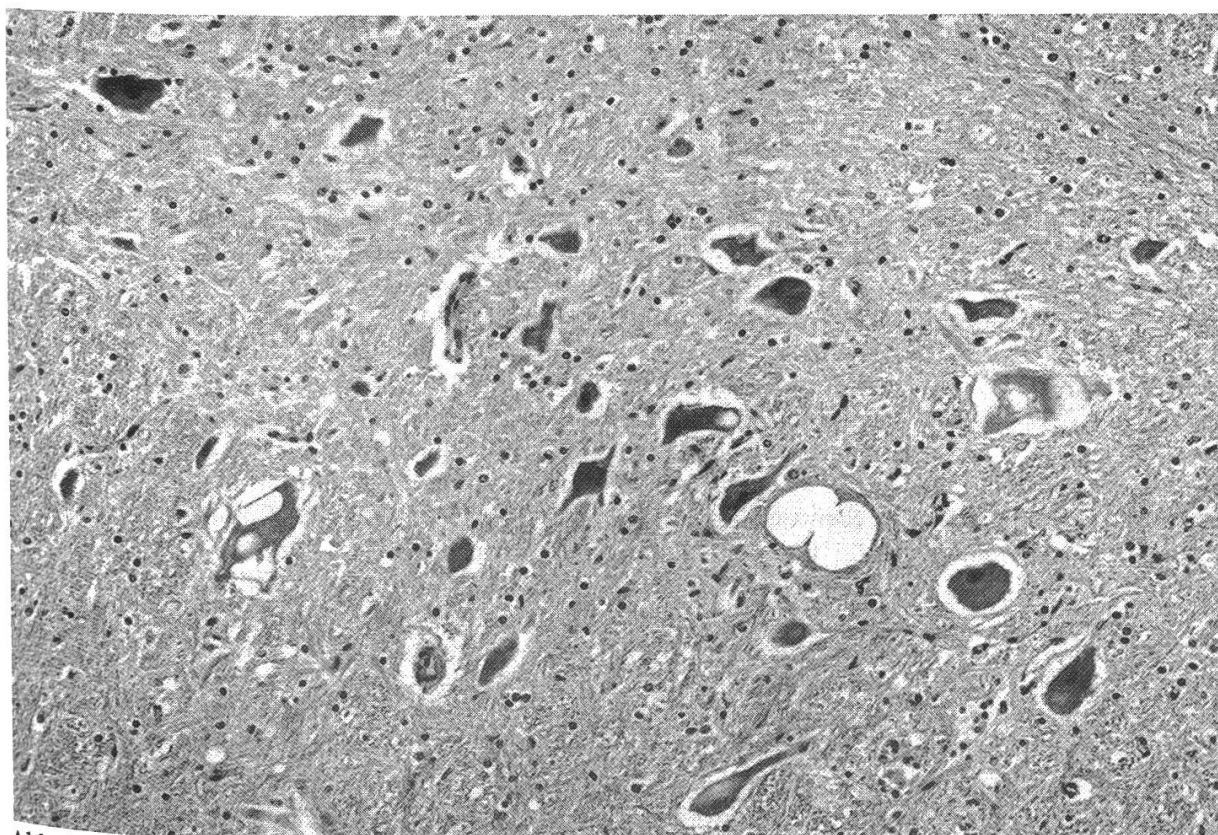


Abb. 2: Vakuolisierung und Degeneration von Perikarya grosser Nervenzellen des Nucl. ruber, Mittelhirn. H + E, mittlere Vergrößerung.

SNC mostrava la presenza di stato spongioso, vacuolizzazione e degenerazione di neuroni e gliosi leggera, lesioni sospette per lo Scrapie.

### Summary

A three year old female goat of the Brienz breed, from a small flock of the Emmental Valley, developed progressive paresis of the hind legs and tremor of the head, together with general deterioration. After an illness of nearly three months, the animal was killed. Histological examination of the brain and cord showed status spongiosus, vacuolisation and degeneration of neurons and slight gliosis. Clinical course, age of the animal and histological lesions seem to be compatible with a diagnosis of Scrapie. This would be the first case reported in Switzerland.

### Verdankungen

Dr. John T. Stamp, North Berwick, UK und den Herausgebern des Veterinary Record danken wir für die Wiedergabeerlaubnis und Dr. Nils Koppang, Oslo für briefliche Auskünfte.

### Literatur

- [1] *Bertrand I., Carré H., Lucam F.*: La tremblante du mouton. *Rec. Méd. vét.* 113, 1-40 (1937). – [2] *Bestetti G.*: Citopatologia neuronale nella scrapie spontanea della pecora. Indagini ottiche ed ultrastrutturali. *Clin. vet.* 100, 489-498 (1977). – [3] *Bestetti G., Fatzer R., Frese K., Fankhauser R.*: Histologische und ultrastrukturelle Untersuchungen zur Melanosis thalami beim Tier. *Schweiz. Arch. Tierheilk.* 122, 637-652 (1980). – [4] *Cravero G. C., Fatzer R., Fankhauser R.*: Border-Krankheit (Hypomyelinogenesis congenita) bei Lämmern in der Schweiz. *Schweiz. Arch. Tierheilk.* 117, 119-121 (1975). – [5] *Cravero G. C.*: Meningo-encefaliti e mieliti delle pecore e delle capre. *Ann. Fac. Med. vet. Torino* 22, 184-208 (1975). – [6] *Cravero G. C., Guarda F., Dotta U., Guglielmino R.*: La «scrapie» in pecore di razza biellese. Prima segnalazione in Italia. *Clin. vet.* 100, 1-14 (1977). – [7] *Dahme E., Stavrou D., Deutschländer N., Arnold W., Kaiser E.*: Klinik und Pathologie einer übertragbaren granulomatösen Meningoencephalomyelitis (gMEM) bei der Hausziege. *Acta Neuropathol. (Berl.)* 23, 59-76 (1973). – [8] *Fatzer R.*: Encephalo-Myelitis granulomatosa bei Zicklein in der Schweiz. *Schweiz. Arch. Tierheilk.* 121, 329-339 (1979). – [9] *Guarda F., Cravero G. C., Rossi C.*: Importanza attuale della neuropatologia delle infezioni lente da virus negli animali e nell'uomo. *Il Nuovo Progresso Veterinario*, 1-30 (1976). – [10] *Ikdal E.*: Suspected scrapie in Nordfjord, Norway. *Norsk Veterinaertidsskrift* 93, 438 (1981) (norweg.). – [11] *Kimberlin R.H.*: Scrapie. *Brit. Vet. J.* 137, 105-112 (1981). – [12] *Mettler F., Engels M., Wild P., Bivetti A.*: Herpesvirus-Infektion bei Zicklein in der Schweiz. *Schweiz. Arch. Tierheilk.* 121, 655-662 (1979). – [13] *Metzler A., Frei U., Danner K.*: Virologisch gesicherter Ausbruch der Bornaschen Krankheit in einer Schafherde der Schweiz. *Schweiz. Arch. Tierheilk.* 118, 483-492 (1976). – [14] *Nicolet J., Tontis A., Giger Th., Schällibaum M., Wüthrich-Parviainen P., Krawinkler M., Paroz Ph., Bestetti G., Boss P.H.*: Beteiligung von *Mycoplasma ovipneumoniae* bei einer enzootisch auftretenden, proliferativen interstitiellen Pneumonie der Schafe. *Schweiz. Arch. Tierheilk.* 121, 341-353 (1979). – [15] *Stamp J.T.*: Scrapie, a review of the problem. Reprinted from ARS 91-53, «Report of Scrapie Seminar, held at Washington, D.C., January 27-30, 1964» pp. 187-198, (1967). – [16] *Stamp J.T.*: Slow virus infections of the nervous system of sheep. *Vet. Rec.* 107, 529-530 (1980). – [17] *Tontis A., Bestetti G., König H., Luginbühl H.*: Enzootisches Auftreten von Lungenadenomatose bei 13 Schafen in der Nähe von Bern. *Schweiz. Arch. Tierheilk.* 121, 251-262 (1979). – [18] *Tontis A.*: Zur Maedi-Krankheit des Schafes in der Schweiz. *Schweiz. Arch. Tierheilk.* 123, 639-645 (1981).