

# Segnalazione di Eperythrozoonosi in vitelli

Autor(en): **Cagnasso, A. / Abate, O. / Guglielmino, R.**

Objekttyp: **Article**

Zeitschrift: **Schweizer Archiv für Tierheilkunde SAT : die Fachzeitschrift für Tierärztinnen und Tierärzte = Archives Suisses de Médecine Vétérinaire ASMV : la revue professionnelle des vétérinaires**

Band (Jahr): **125 (1983)**

PDF erstellt am: **21.07.2024**

Persistenter Link: <https://doi.org/10.5169/seals-591745>

## **Nutzungsbedingungen**

Die ETH-Bibliothek ist Anbieterin der digitalisierten Zeitschriften. Sie besitzt keine Urheberrechte an den Inhalten der Zeitschriften. Die Rechte liegen in der Regel bei den Herausgebern.

Die auf der Plattform e-periodica veröffentlichten Dokumente stehen für nicht-kommerzielle Zwecke in Lehre und Forschung sowie für die private Nutzung frei zur Verfügung. Einzelne Dateien oder Ausdrucke aus diesem Angebot können zusammen mit diesen Nutzungsbedingungen und den korrekten Herkunftsbezeichnungen weitergegeben werden.

Das Veröffentlichen von Bildern in Print- und Online-Publikationen ist nur mit vorheriger Genehmigung der Rechteinhaber erlaubt. Die systematische Speicherung von Teilen des elektronischen Angebots auf anderen Servern bedarf ebenfalls des schriftlichen Einverständnisses der Rechteinhaber.

## **Haftungsausschluss**

Alle Angaben erfolgen ohne Gewähr für Vollständigkeit oder Richtigkeit. Es wird keine Haftung übernommen für Schäden durch die Verwendung von Informationen aus diesem Online-Angebot oder durch das Fehlen von Informationen. Dies gilt auch für Inhalte Dritter, die über dieses Angebot zugänglich sind.

Università degli Studi di Torino  
Dipartimento di Patologia Animale  
Cattedra di Patologia Medica degli Animali Domestici  
(Titolare: Prof. U. Dotta)

## Segnalazione di Eperythrozoonosi in vitelli

*Cagnasso A., Abate O., Guglielmino R., Dotta U.<sup>1</sup>*

### Premessa

L'Eperythrozoonosi è una malattia sostenuta da microrganismi appartenenti al genere Eperythrozoon che tassonomicamente è collocato nell'ordine Rickettsiales, famiglia Anaplasmataceae [1]. Questi microrganismi parassitano gli eritrociti dell'uomo e di varie specie animali: cane, gatto domestico, ratto, pecora, bue, suino, cervo, volpe. In generale dimostrano per queste varie specie animali una patogenicità limitata, ad eccezione che per la specie suina nella quale producono una malattia di una certa gravità caratterizzata da anemia associata spesso ad ittero. Negli altri animali da reddito la malattia non determina una sintomatologia clinica clamorosa. Si è osservato negli ovini infestati anemia, minore produzione e diminuzione della resistenza allo sforzo fisico [2 e 3]; nei bovini una temperatura subfebbrile che per lo più passa inosservata, una transitoria parassitemia ed una lieve anemia [1 e 4] svelabile solo con indagini di laboratorio. Noi abbiamo avuto modo di osservare, invece, un episodio in un allevamento bovino dove la malattia si è manifestata clinicamente in modo grave in tre vitelli di alcuni mesi di età causandone il decesso.

### Osservazioni

*Allevamento.* L'allevamento in questione è situato nel territorio pianeggiante della Provincia di Cuneo, è formato da 110 capi di razza Frisona, Piemontese e Meticci PxF. E' un allevamento a conduzione familiare, a stabulazione permanente; la rimonta viene effettuata sia con soggetti propri che con soggetti provenienti dall'esterno.

*Casi clinici.* Il primo episodio della malattia si è osservato nella primavera del 1980 ed interessava 2 soggetti di razza Piemontese di circa 6 mesi di età. L'anamnesi riferiva che la forma morbosa era iniziata con sintomi vaghi quali: disoressia, depressione del sensorio, arresto della crescita e progressivo deperimento organico. Alla visita clinica si osservava: stato di nutrizione scadente, sensorio depresso, pelo opaco, cute anelastica, linfonodi esplorabili aumentati di volume, mucose apparenti anemiche ed itteriche. Poichè non fu accertata la causa eziologica, si intervenne solo con

<sup>1</sup> Indirizzo: Prof. U. Dotta, Facoltà Veterinaria, Via Nizza 52, I-10126 Torino

una terapia sintomatica ed entrambi i soggetti morirono dopo circa 40 giorni dalla comparsa dei primi sintomi. Nella primavera del 1981 è ricomparsa nell'allevamento la stessa forma morbosa in un vitello meticcio di circa 5 mesi di età. Questo soggetto, dopo essere stato sottoposto ad una terapia sintomatica senza risultati, fu inviato all'Istituto di Clinica Medica della Facoltà di Medicina Veterinaria di Torino. Anche in questo caso l'anamnesi riferiva che da circa 20 giorni l'animale presentava disoressia, arresto della crescita e deperimento organico. La visita clinica effettuata al momento del ricovero permetteva di raccogliere i seguenti dati patologici: stato di nutrizione scadente, pelo opaco, cute anelastica, linfonodi esplorabili aumentati di volume e mucose apparenti anemiche ed itteriche. I risultati degli esami di laboratorio relativi a questo animale sono riportati nella tabella 1. I valori profondamente alterati dell'ematocrito, dell'emoglobina e del numero dei globuli rossi indicano l'esistenza di una grave anemia. L'elevato numero dei reticolociti ed il basso rapporto M/E del puntato midollare denotano una forte spinta rigenerativa del midollo osseo. La Bilirubina totale è molto al di sopra dei valori normali e l'aumento appare imputabile principalmente alla frazione indiretta. Degli enzimi sierici soltanto la AST e la  $\gamma$ -GT presentano valori leggermente elevati, indicando un leggero stato di sofferenza epatica. E' inoltre presente un abbassamento dei valori sierici delle proteine, delle globuline, del colesterolo e dei lipidi totali, da ascrivere forse al grave stato di deperimento organico ed alla disoressia dell'animale. La lieve iperfosfatemia può interpretarsi come una risposta alla somministrazione di vit. D cui era stato sottoposto in precedenza il soggetto. L'insieme dei dati clinici e di laboratorio dimostra chiaramente la presenza di una anemia emolitica. Nella ricerca della causa di questa emolisi ci siamo

Tabella 1: Valori relativi agli esami di laboratorio eseguiti sul soggetto ammalato

Ematocrito (%)	13	Leucociti ( $\times 10^3/\text{mm}^3$ )	9,2
Emoglobina (g/100 ml)	4,5	Neutr. non seg. (%)	2
Eritrociti ( $\times 10^6/\text{mm}^3$ )	2,68	Neutrofili (%)	32
Reticolociti (%)	2	Basofili (%)	2
MCV ( $\mu^3$ )	48,4	Linfociti (%)	58
MCH ( $\mu\mu\text{g}$ )	16,8	Monociti (%)	6
MCHC (g/100 ml)	34,6		
Rapporto M:E	0,06		
AST (mU/ml)	43,2	Proteine totali (g/100 ml)	5,3
SDH (mU/ml)	7,5	Albumine (g/100 ml)	3,53
GLDH (mU/ml)	52,2	$\gamma$ -Globuline (g/100 ml)	0,78
$\gamma$ -GT (mU/ml)	128,5	$\beta$ -Globuline (g/100 ml)	0,52
AP (mU/ml)	129,7	$\gamma$ -Globuline (g/100 ml)	0,47
LDH (mU/ml)	844,9		
		Colesterolo (mg/100 ml)	54,9
Bilirubina tot. (mg/100 ml)	6,2	Lipidi totali (mg/100 ml)	238,8
Bilirubina dir. (mg/100 ml)	2,8	Trigliceridi (mg/100 ml)	31,9
		Ca (mg/100 ml)	9,3
		P inorg. (mg/100 ml)	10,6

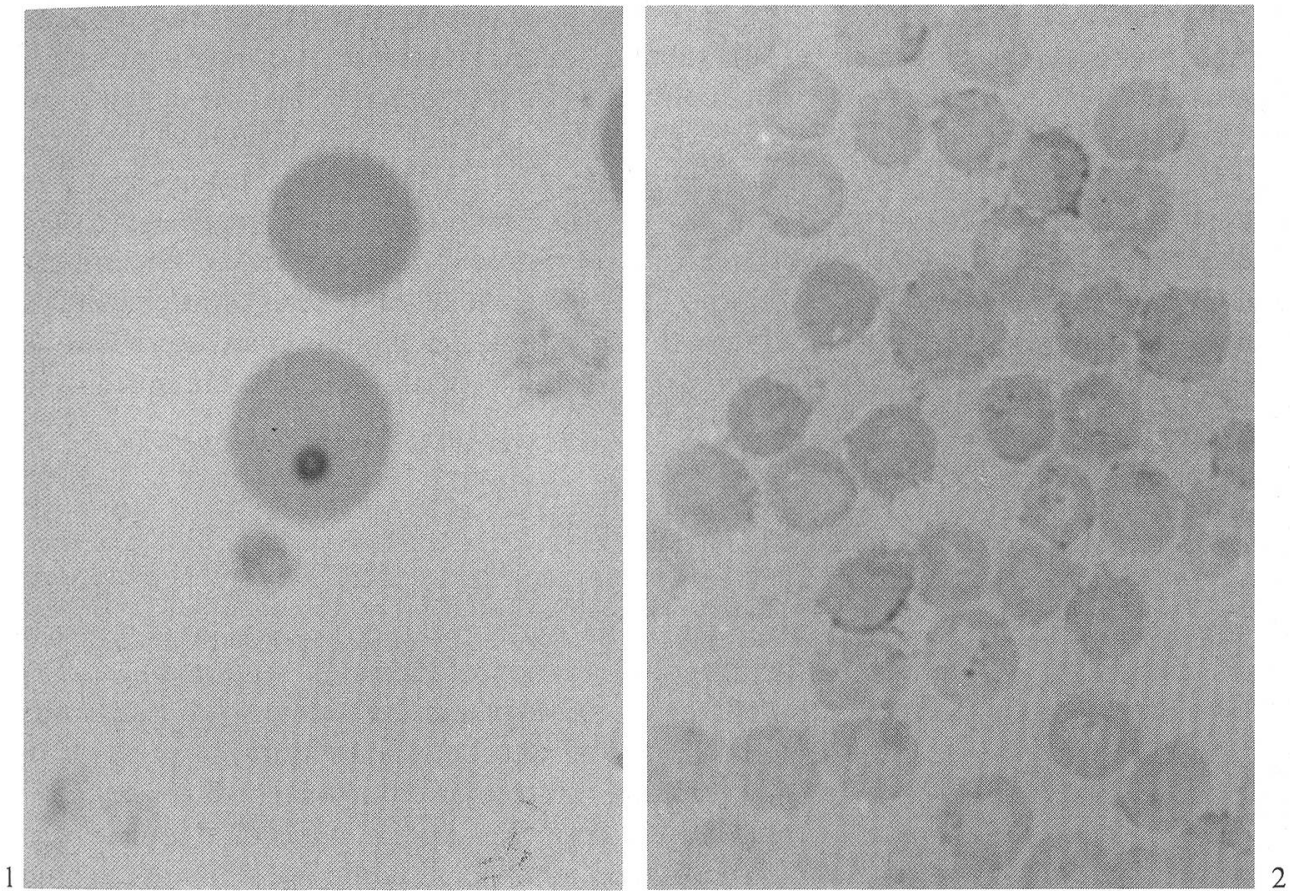


Fig. 1 Striscio di sangue del soggetto ammalato (col. May-Grünwald-Giemsa).

Fig. 2 Striscio di sangue del vitello infettato sperimentalmente, al momento della massima parassitemia (col. May-Grünwald-Giemsa).

indirizzati verso l'Eperythrozoonosi, sia seguendo un ragionamento diagnostico differenziale, sia per il riscontro nello striscio di sangue di alcune formazioni anulari (fig. 1) addossate alla parete dei globuli rossi e rapportabili al suddetto agente eziologico [1].

*Riproduzione sperimentale della malattia.* Allo scopo di accertare questa diagnosi di sospetto, in accordo con le indicazioni della letteratura, si è cercato di riprodurre sperimentalmente la malattia. A tal fine sono stati prelevati 90cc di sangue dal vitello ammalato con 10cc di citrato di sodio al 10% e inoculati endovena ad un vitello frisone di 3 mesi circa di età splenectomizzato 20 giorni prima. La splenectomia si rende necessaria per ottenere una più evidente parassitemia nel sangue periferico in quanto viene annullata l'azione emocateretica della milza sui globuli parassitati.

*Risultati.* Nel periodo successivo all'inoculazione questo vitello è stato sottoposto ad esami clinici ed a prelievi giornalieri di sangue per il controllo di alcuni parametri ematici. Clinicamente si è osservato solamente una lieve ipertrofia linfonodale. Le variazioni ematiche più significative sono state: una diminuzione del valore dell'emato-

critico che da 30 è sceso a 25 al 7° giorno dall'inoculazione, si è stabilizzato su questo valore per alcuni giorni ed è poi aumentato gradatamente ritornando al valore iniziale di 30, 20 giorni dopo l'inoculazione. Parallelamente all'abbassamento del valore dell'ematocrito abbiamo osservato anche una lieve diminuzione del numero dei globuli rossi. Si è pure osservata una leucocitosi linfatica con un numero totale di leucociti di  $22700/\text{mm}^3$  di cui 18000 linfociti. Definitivo ai fini diagnostici è stato comunque l'esame dello striscio di sangue colorato con May-Grünwald-Giemsa che ha permesso di evidenziare al 7° giorno dall'inoculazione un quadro caratterizzato da numerosissimi microrganismi addossati alla parete dei globuli rossi ascrivibili ad *Eperythrozoon* spp. (fig. 2). Questa parassitemia è perdurata, pur diminuendo di intensità, per 4 giorni<sup>2</sup>.

### Conclusioni

L'evidenziazione di una forma così conclamata di Eperythrozoonosi nei vitelli ci induce ad alcune considerazioni. Innanzitutto è interessante rilevare che la presenza di un quadro così grave costringendoci ad approfondire lo studio diagnostico approdato poi all'accertamento della causa eziologica, ci ha permesso di riscontrare per la prima volta in Italia, stando almeno ai dati della letteratura, la presenza di Eperythrozoonosi nei bovini. La letteratura, inoltre non riporta episodi così evidenti della malattia nella specie bovina, la qual cosa fa supporre che siano comparse in questi soggetti delle condizioni particolari ed a noi sconosciute che abbiano favorito l'attecchimento ed il potenziamento dell'infezione, cosa tra l'altro già riscontrata in studi sperimentali condotti su animali da laboratorio [1].

### Riassunto

In un allevamento situato nella provincia di Cuneo si sono osservati 3 casi di Eperythrozoonosi manifestati in modo molto grave in vitelli di 5 a 6 mesi. In tutti i soggetti il decorso è stato cronico ed è terminato con la morte dopo 40–50 giorni dalla comparsa dei primi sintomi. Questi erano rappresentati essenzialmente da anemia associata ad ittero, deperimento organico, linfonodi esplorabili aumentati di volume. Gli esami di laboratorio eseguiti su di un vitello evidenziarono un grave quadro di anemia emolitica. La diagnosi è stata accertata in seguito alla riproduzione sperimentale della malattia in un vitello splenectomizzato.

### Zusammenfassung

In einem Rinderbestand der Provinz Cuneo wurden 3 Fälle von Eperythrozoonosis bei Kälbern von 5–6 Monaten festgestellt. Bei allen Tieren war der Verlauf der Krankheit chronisch und endete 40–50 Tage nach dem Auftreten der ersten Symptome tödlich. Diese Symptome waren im wesentlichen eine Anämie zusammen mit Gelbsucht und allgemeinem Kräftezerfall; die tastbaren Lymphknoten waren vergrößert. Die klinischen Laboruntersuchungen bei einem Kalb zeigten eine schwere hämolytische Anämie. Die Diagnose wurde gesichert durch die experimentelle Erzeugung der Krankheit mittels Übertragung von Blut eines kranken auf ein splenektomiertes Kalb.

---

<sup>2</sup> La diagnosi è stata confermata dal Prof. R.H.C. Penny del Royal Veterinary College di Londra, al quale vanno i nostri ringraziamenti.



### Résumé

Dans un élevage de la province de Cuneo ont été observés trois cas d'Eperythrozoonosis qui se sont manifestés de façon grave chez des veaux à l'âge de 5 à 6 mois. Chez tous les sujets l'évolution a été chronique et s'est terminée par la mort 40–50 jours après l'apparition des premiers symptômes. Ceux-ci étaient représentés essentiellement par une anémie associée à un ictère, par un dépérissement général et par une augmentation du volume des ganglions lymphatiques palpables. Les examens de laboratoire effectués sur un veau ont mis en évidence une anémie hémolytique grave. Le diagnostic a été confirmé par la reproduction expérimentale de la maladie (injection de sang d'un sujet malade) chez un veau splénectomisé.

### Summary

In a cattle farm situated in the province of Cuneo, 3 severe cases of Eperythrozoonosis were observed in 5 to 6 months old calves. In all 3 of the animals, the course of the illness was chronic and ended fatally 40–50 days after the appearance of the first symptoms. Essentially, they were represented by anemia associated with icterus, a run-down condition and an increased size of the palpable lymphnodes. The laboratory tests carried out on one calf confirmed a serious hemolytic anemia. The diagnosis was verified by experimental reproduction of the disease (injection of blood of a sick animal) in a splenectomized calf.

### Bibliografia

[1] *Gothe R., Kreier J. P.*: Aegyptianella, Eperythrozoon and Haemobartonella – in *Parasitic Protozoa*, vol IV, edited by Julius P. Kreier (1977). Academic Press. – [2] *Daddow K. N.*: Eperythrozoon ovis – A cause of anaemia, reduced production and decreased exercise tolerance in sheep. *Australian Veterinary Journal* (1979) 55 433–434. – [3] *Ilemobade A. A., Blotkamp Coby*: Eperythrozoon ovis as a possible cause of anaemia in Nigerian sheep. *Veterinary Record* (1977) 101 153–154. – [4] *Purnell R. E., Brocklesby D. W., Young E. R.*: Eperythrozoon wenyoni, a possible cause of anaemia in British cattle. *Veterinary Record* (1976) 98–411.

## REFERAT

### Neue therapeutische Möglichkeiten dank Immunität

Zürich (IC). – Das Immunsystem besteht, vereinfachend gesagt, aus einer Gruppe hochspezialisierter Zellen, die im Blut, in den Lymphknoten, in der Milz und im übrigen Körper verteilt sind. Seine schwierige Aufgabe ist es, Fremdstoffen dort, wo sie nicht hingehören, zu erkennen und wegzuschaffen. Aus diesem Grund muss das Immunsystem zuerst einmal alle Moleküle und molekularen Komplexe erkennen können, die an einen bestimmten Ort hingehören.

Obwohl auf dem Gebiet der Immunologie schon längere Zeit geforscht wird, betrachtet man diese Disziplin erst seit ein paar Jahren als Grundlage für neue Behandlungsarten. Man weiss auch seit längerem, dass gewisse Bakterienarten, insbesondere die Mykobakterien, zu denen auch die Tuberkuloseerreger zählen, eine ausgezeichnete, stimulierende Wirkung auf das Immunsystem ausüben. Praktisch bedeutet das die Aktivierung der Makrophagen, das heisst jener wichtigen «abfallverschlingenden» Zellen im Blut, die jeden Eindringling attackieren. Forscher verschiedener Laboratorien haben herauszufinden versucht, welcher Bestandteil der Mykobakterien die Makrophagen zu dieser Aggressivität anregt. Dabei ist es gelungen, diesen Bestandteil auf ein einfaches Molekül zurückzuführen. Es besteht aus zwei Aminosäuren und einem Zucker und wird als Muramyldipeptid (oder kurz MDP) bezeichnet. Diese MDP-Derivate versucht man einerseits zur Wirkungssteigerung von Impfstoffen – also zur Verhütung von Krankheiten – und andererseits bei der Behandlung bestimmter, bereits bestehender Krankheiten einzusetzen.