

Visna bei der Ziege

Autor(en): **Fankhauser, R. / Theus, T.**

Objektyp: **Article**

Zeitschrift: **Schweizer Archiv für Tierheilkunde SAT : die Fachzeitschrift für Tierärztinnen und Tierärzte = Archives Suisses de Médecine Vétérinaire ASMV : la revue professionnelle des vétérinaires**

Band (Jahr): **125 (1983)**

PDF erstellt am: **21.07.2024**

Persistenter Link: <https://doi.org/10.5169/seals-591960>

Nutzungsbedingungen

Die ETH-Bibliothek ist Anbieterin der digitalisierten Zeitschriften. Sie besitzt keine Urheberrechte an den Inhalten der Zeitschriften. Die Rechte liegen in der Regel bei den Herausgebern. Die auf der Plattform e-periodica veröffentlichten Dokumente stehen für nicht-kommerzielle Zwecke in Lehre und Forschung sowie für die private Nutzung frei zur Verfügung. Einzelne Dateien oder Ausdrucke aus diesem Angebot können zusammen mit diesen Nutzungsbedingungen und den korrekten Herkunftsbezeichnungen weitergegeben werden. Das Veröffentlichen von Bildern in Print- und Online-Publikationen ist nur mit vorheriger Genehmigung der Rechteinhaber erlaubt. Die systematische Speicherung von Teilen des elektronischen Angebots auf anderen Servern bedarf ebenfalls des schriftlichen Einverständnisses der Rechteinhaber.

Haftungsausschluss

Alle Angaben erfolgen ohne Gewähr für Vollständigkeit oder Richtigkeit. Es wird keine Haftung übernommen für Schäden durch die Verwendung von Informationen aus diesem Online-Angebot oder durch das Fehlen von Informationen. Dies gilt auch für Inhalte Dritter, die über dieses Angebot zugänglich sind.

Schweiz. Arch. Tierheilk. 125, 387–390, 1983

Aus dem Institut für vergleichende Neurologie¹ der Universität Bern
und der Praxis Dr. T. Theus, Sta. Maria im Münstertal²

Visna bei der Ziege

von R. Fankhauser¹ und T. Theus²

Vor ungefähr einem Jahr [1] gaben wir eine kurze Beschreibung eines Falles von Scrapie bei der Ziege und erwähnten bei dieser Gelegenheit unter einer ganzen Reihe von an sich bekannten, aber in der Schweiz erst kürzlich aufgetretenen oder beschriebenen Krankheiten der kleinen Wiederkäuer eine periventrikuläre Enzephalitis bei einer Ziege aus dem Münstertal (Graubünden), die wir als mit Visna übereinstimmend betrachteten. Ein kürzlich von uns histopathologisch untersuchter Fall von Visna-Enzephalomyelitis bei einem Schaf [2] aus der Provinz Emilia (Italien) und die Ausweitung der Kenntnisse über Maedi des Schafes [3] und Lentivirusinfektionen bei Ziegen [4] in unserem Lande, schliesslich der Nachweis einer granulomatösen Enzephalomyelitis bei Zicklein durch *Fatzer* [5], die vermutlich in den gleichen Komplex gehört, veranlassen uns, diesen Fall von Visna-Enzephalitis bei der Ziege kurz vorzustellen.

Es handelte sich um eine 4jährige braune Gebirgsziege aus dem Bestand des J.Z. in Fuldera, Münstertal. Das Tier abortierte am 11. Januar 1980, im Mageninhalt des Föten wurden geringe Mengen Chlamydien festgestellt, das Blut des Muttertieres zeigte in der KBR einen Titer von 1:40. Gegen Ende Januar zeigte die Ziege Symptome einer Bronchitis und verendete. Ihr Gehirn wurde entnommen, in Formalinlösung fixiert und an das Institut geschickt (5.2.1980).

Histologisch handelt es sich um eine herdförmige, disseminierte, weitgehend auf die subependymalen Zonen des ganzen Ventrikelsystems beschränkte Enzephalitis mit z.T. massiven, meist perivaskulären, teilweise aber diffusen lymphoplasmozytären Infiltraten und Proliferation von histio-monozytären Elementen, die gebietsweise zu phagozytierenden Makrophagen werden. Dies ist besonders der Fall in den an die Unterhörner der Seitenventrikel anstossenden Zonen der Ammonshörner, wo es zu ausgedehnten Gewebsnekrosen kommt, ähnlich, wenn auch weniger schwer, im Gebiet des Septums und des Corpus callosum.

Wenn man sich an die Definition von *King und Meehan* [6] halten will «so long as the damage primarily involves white matter, or the components of white matter, the condition may be designated as a demyelinating disease» mag man von einer Entmarkungs-Enzephalitis sprechen. Die Veränderungen sind aber so weit entfernt von jenen einer «primären» Entmarkungskrankheit wie der Multiplen Sklerose des Menschen, dass es unverständlich erscheint, wenn *Johnson* [7] das Visna als die Modellkrankheit für Multiple Sklerose herausstellt.

Korrespondenz-Adresse: Postfach 2735, CH-3001 Bern

In den übrigen Gebieten des Ventrikelsystems handelt es sich mehr um unzusammenhängende, vom Ependym unterschiedlich tief ins Parenchym hineinreichende Infiltrationsherde. Kleinere derartige Herde und perivaskuläre Infiltrate sind in unsystematischer Weise im ganzen Gehirn zerstreut, erreichen aber nie die Intensität des periventrikulären Prozesses. Im oberen Halsmark finden sich vereinzelt kleine Zonen spongiöser Auflockerung der weissen Substanz mit Axonschollen. Rundzellige Infiltrate sind an zahlreichen, umschriebenen Stellen der Leptomeninx im ganzen Bereich des Gehirns zu finden sowie vereinzelt, doch von geringer Ausdehnung, im Stroma der Adergeflechte.

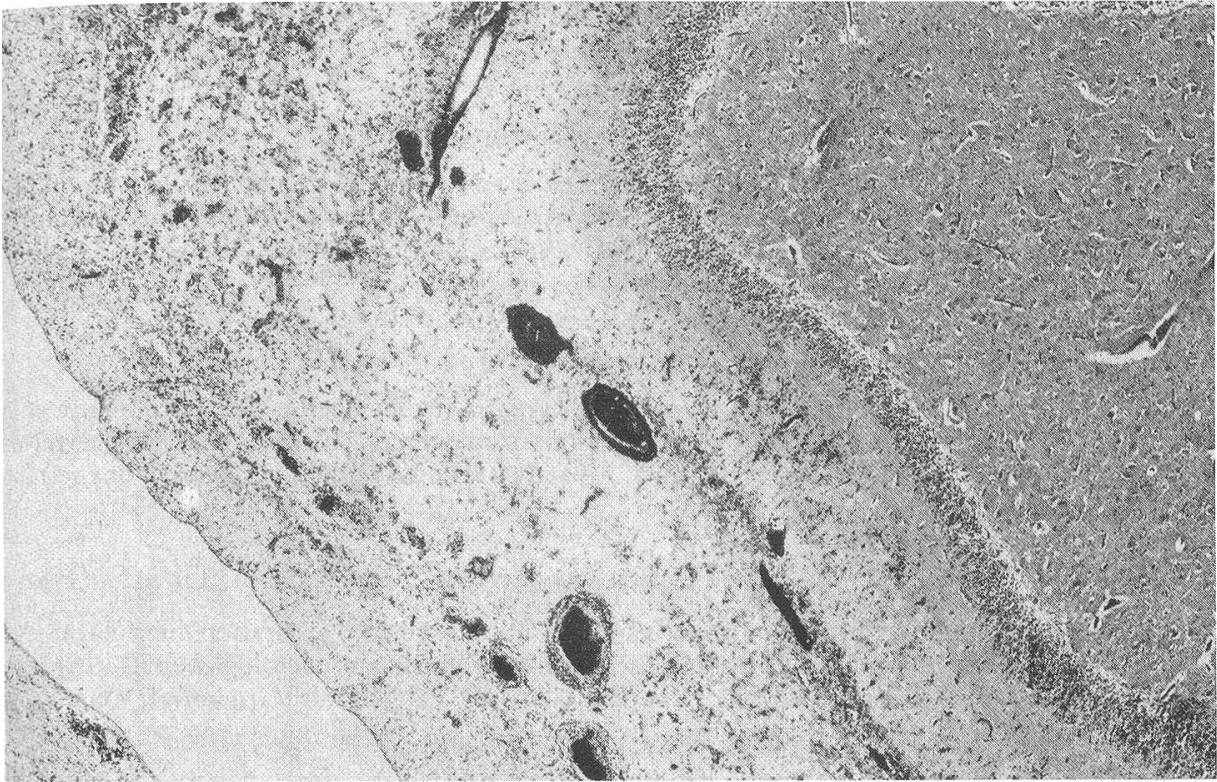
Im ganzen gleichen die Veränderungen weitgehend jenen, die vor 10 Jahren durch *Dahme und Mitarbeiter* [8] in einer Ziegenherde in Schleissheim an einem ausgedehnten spontanen und experimentellen Material studiert wurden.

Schon vor der Untersuchung dieses Tieres, d.h. im November 1979 waren im Zusammenhang mit breiter angelegten ELISA-Tests auf Maedi-Visna-Antikörper³ im Bestand J.Z. 5 Tiere mit Scores zwischen 255 und 550 festgestellt worden. Leider befand sich das anfangs Februar 1980 erkrankte Tier nicht in der serologisch untersuchten Gruppe. Bei einer Wiederholung der Tests im Juni 1980 lagen die Scores von 4 dieser Tiere zwischen 478 und 1300. Alle 10 neu untersuchten Ziegen des Bestandes wiesen Scores zwischen 463 und 1342 auf. Der Verdacht einer Durchseuchung des Bestandes mit dem Maedi-Visna-Erreger ist also naheliegend. Interessanterweise sind seither keine weiteren Fälle visna-verdächtiger Enzephalitis mehr aufgetreten. Allerdings sind nicht alle Abgänge aus diesem Bestand systematisch untersucht worden. Eine Ziege, die im November 1981 mit Bewegungsstörungen erkrankte, erholte sich wieder. Sonst scheinen während dieses Jahres keine verdächtigen Erkrankungen vorgekommen zu sein. Im Februar 1982 wurde eine Ziege getötet, die an Asthma-ähnlichen Symptomen litt. Die Frage, ob es sich dabei eventuell um eine Maedi-Krankheit gehandelt hatte, bleibt offen. Das Gehirn einer im Dezember 1982 abgegangenen Ziege schliesslich zeigte eine schwere Listeriose-Enzephalitis. Listeriose wurde auch beim Schaf in einem andern Betrieb des Tales festgestellt. Praktisch muss man sich also darauf gefasst machen, bei zentralnervösen Erkrankungen unserer Ziegen mit einem ganzen Spektrum von Differentialdiagnosen konfrontiert zu sein [9].

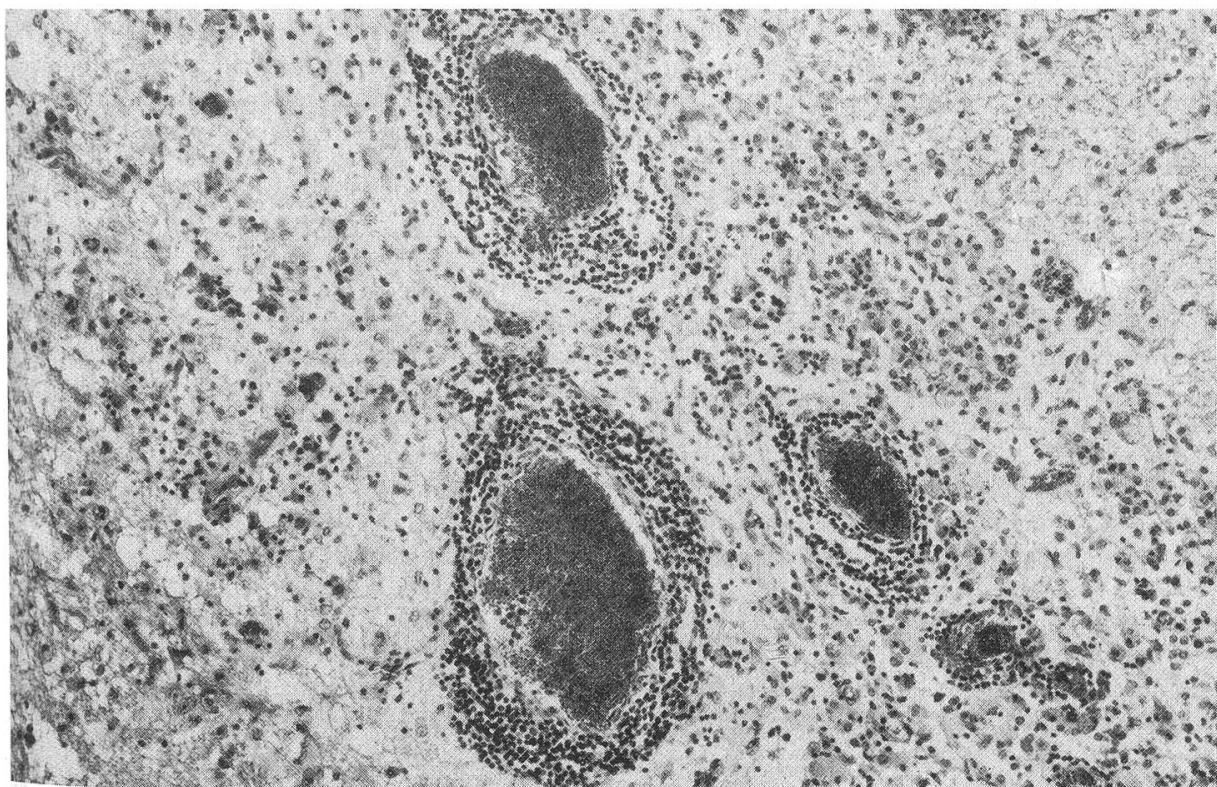
Schlussfolgerungen

Es war anzunehmen, dass beim Vorhandensein von Maedi unter unseren Schafen [3] und von Lentivirusinfektionen in Form des Carptis-Mastitis-Komplexes bei Ziegen [4] früher oder später Enzephalitiden vom Typ des Visna in Erscheinung treten würden. Ihr schon vor 3 Jahren erfolgter Nachweis bei einer erwachsenen Ziege dürfte ausserdem ein Fingerzeig dafür sein, dass die bereits vor 1979 festgestellte

³ Herrn Dr. D. Houwers, Central Veterinary Institute, Lelystad Niederlande danken wir für die Durchführung der Untersuchungen bestens.



1



2

Abb. 1 Ventrikelseitige Zone des Ammonshorns mit massiven Gefässinfiltraten und weitgehender Nekrose des Gewebes, das von lympho-plasmocytären Infiltraten und Makrophagen durchsetzt ist. HE, schwache Vergrößerung
 Abb. 2 Detailaufnahme bei mittlerer Vergrößerung aus der gleichen Zone; HE

Encephalomyelitis granulomatosa bei Zicklein [5] in den gleichen ätiologischen Zusammenhang gehört.

Zusammenfassung

Es wird eine periventriculäre Enzephalitis bei einer adulten Ziege geschildert. Die Morphologie und Topographie der Veränderungen sowie serologische Befunde (ELISA) im Herkunftsbestand sowie in weiteren Ziegenhaltungen des Münstertals (Graubünden) sprechen für einen Zusammenhang mit der Maedi-Visna-Infektion.

Résumé

Une encéphalite périventriculaire chez une chèvre adulte est décrite. La morphologie et la topographie du processus de même que les résultats sérologiques (ELISA) chez les chèvres de l'exploitation et dans d'autres écuries de la Val Müstair (Grisons) parlent en faveur d'une relation avec l'infection Maedi-Visna.

Riassunto

Una encefalite periventricolare in una capra adulta è descritta. I caratteri morfologici e la topografia del processo infiammatorio anziché i risultati di indagini sierologiche (ELISA) nelle capre dello stesso allevamento ed in altri gruppi di capre del Val Müstair (Grigioni) favoriscono la diagnosi eziologica dell'agente Maedi-Visna.

Summary

A periventricular encephalitis in an adult goat is described. The histological and topographical characteristics of the inflammatory process are compatible with Visna-encephalitis. Furthermore, the serological investigations (ELISA) in the goats of the same and other farms of the Val Müstair (Grisons) favorize this etiological diagnosis.

Literatur

- [1] Fankhauser R., Vandeveld M. und Zwahlen R.: Scrapie in der Schweiz? Schweiz. Arch. Tierheilk. 124, 227–232 (1982). – [2] Guarda F., Fankhauser R., Valenza F., Prati G. C., Vecchi G., Pietrobelli M. e Bonicelli F.: Presenza della Visna nella pecora in Italia. Il Nuovo Progr. Vet. 39, 277–278 (1983). – [3] Tontis A.: Zur Maedi-Krankheit des Schafes in der Schweiz. Schweiz. Arch. Tierheilk. 123, 639–645 (1981). – [4] Zwahlen R., Aeschbacher M., Balcer Th., Stucki M., Wyder-Walther M., Weiss M. und Steck F.: Lentivirusinfektionen bei Ziegen mit Carpititis und interstitieller Mastitis. Schweiz. Arch. Tierheilk. 125, 281–299 (1983). – [5] Fatzer R.: Encephalo-Myelitis granulomatosa bei Zicklein in der Schweiz. Schweiz. Arch. Tierheilk. 121, 329–339 (1979). – [6] King L. S. und Meehan M. C.: Spontaneous demyelinating diseases of animals. Arch. Path. 46, 567–598 (1948). – [7] Johnson R. T.: Viral infections of the nervous system. Raven Press, New York, 1982. – [8] Dahme E., Stavrou D., Deutschländer N., Arnold W. und Kaiser E.: Klinik und Pathologie einer übertragbaren granulomatösen Meningoencephalomyelitis (gMEM) bei der Hausziege. Acta Neuropathol. (Berl.) 23, 59–76 (1973). – [9] Zindel W. und Wyler R.: Zeckenzephalitis bei einer Ziege im untern Prättigau. Schweiz. Arch. Tierheilk. 125, 383–386 (1983).

Manuskripteingang: 24. März 1983