

Algeninfektionen bei Mensch und Tier

Autor(en): **Mettler, F.**

Objektyp: **Article**

Zeitschrift: **Schweizer Archiv für Tierheilkunde SAT : die Fachzeitschrift für Tierärztinnen und Tierärzte = Archives Suisses de Médecine Vétérinaire ASMV : la revue professionnelle des vétérinaires**

Band (Jahr): **125 (1983)**

PDF erstellt am: **21.07.2024**

Persistenter Link: <https://doi.org/10.5169/seals-592480>

Nutzungsbedingungen

Die ETH-Bibliothek ist Anbieterin der digitalisierten Zeitschriften. Sie besitzt keine Urheberrechte an den Inhalten der Zeitschriften. Die Rechte liegen in der Regel bei den Herausgebern.

Die auf der Plattform e-periodica veröffentlichten Dokumente stehen für nicht-kommerzielle Zwecke in Lehre und Forschung sowie für die private Nutzung frei zur Verfügung. Einzelne Dateien oder Ausdrucke aus diesem Angebot können zusammen mit diesen Nutzungsbedingungen und den korrekten Herkunftsbezeichnungen weitergegeben werden.

Das Veröffentlichen von Bildern in Print- und Online-Publikationen ist nur mit vorheriger Genehmigung der Rechteinhaber erlaubt. Die systematische Speicherung von Teilen des elektronischen Angebots auf anderen Servern bedarf ebenfalls des schriftlichen Einverständnisses der Rechteinhaber.

Haftungsausschluss

Alle Angaben erfolgen ohne Gewähr für Vollständigkeit oder Richtigkeit. Es wird keine Haftung übernommen für Schäden durch die Verwendung von Informationen aus diesem Online-Angebot oder durch das Fehlen von Informationen. Dies gilt auch für Inhalte Dritter, die über dieses Angebot zugänglich sind.

Institut für Veterinär-Anatomie der Universität Zürich

Algeninfektionen bei Mensch und Tier

Literaturübersicht

von F. Mettler¹

Als vor 30 Jahren über eine Algenmastitis bei einem Rind berichtet wurde, war dies der erste Hinweis auf pathogene Eigenschaften dieser Organismen [29]. Seither wurden weltweit bei Mensch, Haus- und Wildtieren spontane Algeninfektionen gefunden und beschrieben, anhand derer man sich ein erstes Bild über Pathogenese und Epidemiologie der Infektion machen kann.

Die Erkrankung verläuft von Tierart zu Tierart recht unterschiedlich und zwar was Eintrittspforte der Algen, Organlokalisation und entzündliche Reaktion betrifft. Daher werden hier die Algeninfektionen von Mensch, Rind, Schaf, Hund, Katze und Wildtier getrennt behandelt.

Erreger

Die Erreger der Algeninfektionen gehören in den meisten Fällen der Gattung *Prototheca* und vereinzelt der Gattung *Chlorella* an. Entsprechend wird eine Infektion Protothekose bzw. Chlorellose genannt. *Prototheca* entspricht in ihrer Morphologie wie auch in der Art der Vermehrung den Algen, es fehlt dieser Gattung jedoch das Chlorophyll. Man glaubte lange, dass *Prototheca* eine farblose Mutante der Grünalge *Chlorella* sei. Später fand man durch Untersuchung der Zellwände, dass *Prototheca* von *Chlorella* verschieden ist und es wurde vermutet, dass *Prototheca* eine Zwischenstellung zwischen Pilzen und Algen einnehme [3]. Ultrastrukturelle Studien lieferten dann weitere Hinweise, dass es sich bei *Prototheca* um eine chlorophyllfreie Alge handelt [7]. Als heterotrophe Organismen scheinen Prototheken ubiquitär vorzukommen. Sie wurden unter anderem aus dem Saftfluss verschiedener Bäume, aus Kartoffelschalen, aus dem Kot von Menschen und Tieren, aus Abwässern und aus Lebensmitteln isoliert [3, 19, 40].

Prototheken sind runde bis ovale Zellen, die ein granuliertes Zytoplasma und eine dicke Zellwand aufweisen. Sie vermehren sich asexuell durch Teilung, wobei es in der Mutterzelle zu 2 bis 30 und mehr Tochterzellen kommt (Abb. 1 und 2). Diese Endosporen oder Aplanosporen werden durch das Platzen der Zellwand frei und beginnen danach einen eigenen Teilungszyklus. Mit Hämatoxylin-Eosin färben sich die Zellen nur schwach und uneinheitlich an. Die Zellwand und die innere Septierung lassen sich jedoch mit der PAS-Reaktion, mit Methenamin-Silbernitrat nach Gomori und mit Gridley's Pilzfärbung deutlich darstellen. Die Angaben über den Durchmesser der Organismen schwanken beträchtlich, meist zwischen 3 µm und 30 µm. Einerseits sind Grössenunterschiede abhängig vom Teilungszyklus, d.h. von der Anzahl der Endosporen, andererseits aber werden unterschiedliche Spannen in der Zellgrösse genannt, die wahrscheinlich darin begründet sind, dass *Prototheca* je nach Medium Unterschiede in Grösse, Form und Zahl der Endosporen aufweist [3].

Prototheca lässt sich auf gebräuchlichen Pilznährböden, wie Sabouraud-Glucose-Agar oder Blut-Agar, leicht kultivieren. Bei Temperaturen zwischen 30° und 37° entwickeln sich in einigen

¹ Adresse: Dr. F. Mettler, Winterthurerstrasse 260, CH-8057 Zürich

Tagen weisse bis cremefarbene, hefeartige Kulturen [39, 44]. Das Laborverhalten eines Prototheken-Stammes wurde kürzlich ausführlich beschrieben [25]. Ein Selektivmedium, das die essentiellen Nährstoffe für Prototheca enthält und Bakterien, Spross- und Schimmelpilze hemmt, wurde erfolgreich für Umgebungsuntersuchungen eingesetzt [33, 40].

Die Vertreter der Gattung Prototheca wurden aufgrund ihrer Morphologie und ihres Assimilationsverhaltens in mehrere Arten eingeteilt [3, 45]. Diese wurden später mittels fluoreszierender Antikörper zuerst auf 5 und dann auf 3 Arten reduziert, womit die Erreger aller untersuchten Protothekosen den zwei Arten *P. zopfii* und *P. wickerhamii* zugeordnet werden konnten [43, 44].

Chlorella ist Prototheca morphologisch ähnlich, enthält aber im Gewebe nicht mehr als 8 Endosporen. Mit den genannten Zellwandfärbungen können bei Chlorella grosse Granula, die Chloroplasten, sichtbar gemacht werden, was eine histologische Unterscheidung der beiden Gattungen ermöglicht [7]. Von den Erregern der Chlorellosen wurden nie Kulturen angelegt, so dass eine Bestimmung einzelner Arten nicht vorgenommen werden konnte.

Infektion beim Menschen

Als erste menschliche Protothekose wurde eine progressive therapieresistente Hautinfektion am Fuss eines Reisbauern in Sierra Leone diagnostiziert. Die Infektion wurde 1961 entdeckt und über einige Jahre verfolgt [12, 13]. Seither wurde mehrfach von kutanen Protothekosen berichtet, die in der Regel exponierte Körperstellen wie Extremitäten und Kopf betrafen [50]. Meist war ein Zusammenhang zwischen Hautwunden und Kontakt mit verschmutztem Wasser offensichtlich. Mit Ausnahme einer schwer immunsupprimierten Person [28], war die entzündliche Reaktion granulomatös und enthielt zahlreiche Riesenzellen. Mehrfach bestand eine lokale Läsion über Jahre, bevor sie sich innerhalb kurzer Zeit stark ausbreitete. Es wurde daher eine Adaptation des Erregers in Betracht gezogen [13].

Erstaunlich häufig waren Protothekosen auf die Bursa subcutanea olecrani beschränkt [1]. Einigen dieser Infektionen ging eine Verletzung oder Schürfung am Ellbogen voraus. Wegen der Therapieresistenz der Infektion wurde der Schleimbeutel in allen Fällen chirurgisch entfernt. Die Diagnose wurde dann aufgrund der histologischen Untersuchung gestellt. Es bestand jeweils eine granulomatöse Verdickung der Wand und eine zentrale Nekrose, in der die Prototheken nachgewiesen wurden.

Eine einzige disseminierte Protothekose ist beim Menschen bekannt [10]. Der Patient, ein 29jähriger Maori, litt zuerst an Hautläsionen im Gesicht. Nach schwerem Ikterus und Durchfall wurden bei einer Laparatomie massenhaft tumorartige Knoten in der Leber und in der Bauchhöhle festgestellt. Eine Hautbiopsie wie auch ein Knoten aus dem Peritoneum zeigten histologisch eine granulomatöse Entzündung. Aufgrund der Verteilung der Läsionen im Bauchraum wurde eine enterale Infektion vermutet.

Beide Prototheca-Arten traten als Erreger auf, wobei *P. wickerhamii* bedeutend häufiger vorkam als *P. zopfii*.

Infektion beim Rind

Der erste Bericht einer Algeninfektion überhaupt erschien 1952 in Deutschland [29]. Bei einer Kuh mit Mastitis wurden aus der wässrigen und gelbflockigen Milch Organismen isoliert, die als Algen der Gattung Prototheca (*P. zopfii*) bestimmt wur-

den. Seither wurden einige weitere Einzelfälle von Prototheken-Mastitis beschrieben [2, 15, 22]. Bedeutungsvoller ist jedoch das enzootische Auftreten in grossen Milchviehbeständen in Nordamerika und Europa [4, 16, 18, 20, 39]. Die Tiere zeigten jeweils lediglich eine mehr oder weniger starke Verhärtung der betroffenen Viertel und Milchrückgang, wobei die Milch Flocken oder Sediment enthielt. In einem amerikanischen Bestand, in dem 23 Kühe erkrankten, lag eine granulomatöse Mastitis mit geringer interstitieller Reaktion vor [18]. Von 7 untersuchten Tieren wurde Prototheca in 3 Fällen auch aus den Euterlymphknoten und einmal aus dem Uterus isoliert. In einem ostdeutschen Bestand wurde in den Milchdrüsen von 16 Kühen Prototheca nachgewiesen [39]. Bei einem Teil davon lag gleichzeitig Gelber Galt vor. Akute Alveolarwandschädigung mit starker interstitieller Infiltration und Granulombildung konnte aber ursächlich auf die massive Protothekenbesiedlung zurückgeführt werden. In einem Bestand in Westdeutschland zeigten Kontrollen, dass bis ein Jahr nach dem Ausbruch noch Neuinfektionen auftraten, welche erst nach der Elimination aller befallenen Kühe aufhörten [20]. Bei einem geschlachteten Tier mit chronischer Mastitis wurden Prototheken auch in den Nieren nachgewiesen.

Als Erreger der Rindermastitis wurde nur *P. zopfii* isoliert, da die beiden als *P. segbwema* [18] und *P. trispora* [39] bezeichneten Algen nach antigenetischen Untersuchungen heute ebenfalls dieser Spezies zugeordnet werden [43]. Die Infektion erfolgte in allen Fällen zweifellos galaktogen. Durch künstliche Infektion via Zitzenkanal konnte bei 5 von 7 Tieren eine Mastitis ausgelöst werden [16, 18, 29, 37]. Bei spontan und experimentell erkrankten Kühen waren die Erreger nach der Galtzeit wieder in der Milch vorhanden [16, 18, 29]. Gleichzeitig applizierte Staphylokokken wie auch Antibiotika vermochten die Pathogenität der Prototheken nicht zu steigern [37].

Neben der Mastitis wurde beim Rind noch eine andere Form der Algeninfektion beschrieben, die sich in 3 Fällen in einer granulomatösen Lymphadenitis und einmal in einer granulomatösen Peritonitis äusserte [31, 35]. Der Erreger, zuerst als Alge der Gattung Prototheca bezeichnet, erwies sich später in allen Fällen als Grünalge der Gattung Chlorella [7, 43]. Dadurch liess sich auch die grüne Farbe der Granulome erklären. Die Entzündung, charakterisiert durch zahlreiche epitheloide Zellen und Riesenzellen, war bei 2 Tieren auf die Retropharyngeallymphknoten beschränkt, bei einem dritten waren zusätzlich mehrere Körper- und Organlymphknoten betroffen. Es war somit naheliegend, als Eintrittspforte die Mund- bzw. Rachenschleimhaut anzunehmen. Ein Tier wies zahlreiche unterschiedlich grosse Granulome im Peritoneum auf. Darin, wie auch in einem Lymphknoten, wurden verkalkte Herde gefunden, die sich um degenerierte Algen gebildet hatten. In diesem Fall kamen die Erreger wahrscheinlich aus dem Darm.

Infektion beim Schaf

Zweimal wurde eine Chlorellose bei Schafen beschrieben [9, 46]. In beiden Fällen waren grüne Herde in der Leber und den Leberlymphknoten vorhanden und in einem Fall war auch die Lunge von solchen Läsionen durchsetzt [46]. Histologisch

zeigten sich einmal eine vorwiegend nekrotische und einmal eine granulomatöse Entzündung um Organismen, die aufgrund morphologischer und färberischer Kriterien der Gattung *Chlorella* zugeordnet wurden. Das Entzündungsmuster in der Leber liess eine Infektion aus dem Magen-Darm-Trakt via Pfortader vermuten. Die Verteilung der Granulome in der Lunge wies eher auf eine hämatogene Streuung als auf eine aerogene Infektion hin.

Ein Infektionsversuch mit hohen Dosen von *Chlorella pyrenoidosa*, die in die Pfortader von zwei Lämmern injiziert wurden, führte zu keinen Läsionen [9].

Infektion beim Hund

Die ersten Berichte von Protothekosen beim Hund stammen aus dem Jahre 1969 [34, 48]. Seither erschien im Durchschnitt jährlich ein weiterer Fallbericht oder eine Mitteilung einer derartigen Infektion, die fast alle in den USA diagnostiziert worden waren [5, 6, 23, 24, 32, 36, 42, 47, 49].

Das Alter der erkrankten Hunde lag zwischen 1½ und 9 Jahren. Klinisch stand meist ein blutiger Durchfall oder eine Erblindung im Vordergrund. Die pathologische Untersuchung war oft unvollständig und blieb zweimal auf die Augen beschränkt. Im Gegensatz zu den andern Haustieren war die Infektion bei den Hunden fast durchwegs disseminiert. Neben Darm und Augen zeigten vor allem Nieren, dann auch Herz, Leber, Gehirn und vereinzelt andere Organe Läsionen.

Im Darm wurden in verschiedenen Abschnitten Infektionsherde gefunden. Am stärksten waren die vorwiegend ulzerativen Veränderungen jedoch im Colon und im Rektum [5, 23, 34, 49]. Prototheken wurden dabei auch in den Lymphgefässen der Darmwand und unter der Serosa gefunden, wo es in einem Fall zur Granulombildung kam [5]. Selbst bei starker Schädigung der Schleimhaut blieb die entzündliche Reaktion gering.

Auffallend ist beim Hund die starke Affinität von *Prototheca* zu den Augen. So wiesen mehr als die Hälfte der Fälle eine ein- oder beidseitige Prototheken-Ophthalmie auf. Bei einer frischen Infektion wurden einige kleine granulomatöse Herde in der Chorioidea gefunden [47], sonst aber chronische Läsionen mit Degeneration und Ablösung der Retina und mit teils blutiger Exsudation [5, 6, 24, 36, 48]. Die entzündliche Reaktion war in der Regel eher gering, nur in einem Fall zeigten Retina und Chorioidea eine stärkere plasmazelluläre Infiltration [24].

Bei 3 Hunden mit zentralnervösen Störungen wurde das Gehirn bzw. das Rückenmark untersucht. In zwei Fällen waren zahlreiche kleine Entzündungsherde um Prototheken vorhanden [24, 48]. Bei einem Tier wurden eitrig-granulomatöse Herde in Meningen und Ependym, sowie zahlreiche Nekrosen mit starker Infiltration in Hirnstamm, Kleinhirn und Medulla oblongata nachgewiesen [47]. Anhand der Verteilung der Läsionen wurde angenommen, dass nach einer Streuung ins Hirn eine weitere Ausbreitung durch den Liquor cerebrospinalis erfolgte.

In den inneren Organen löste *Prototheca* oft nur eine geringgradige zellige Reaktion aus, die meist als nicht-eitrig, zweimal als granulomatös und einmal als eitrig-granulomatös bezeichnet wurde. In den Nieren und im Herz reichten die Verände-

rungen von kleinen Herden bis zu ausgedehnten Nekrosen. In der Leber waren die Herde jeweils auf das Portalgebiet beschränkt, was auf eine hämatogene Infektion aus dem Verdauungstrakt hinweist. Die Verteilung der Läsionen liess in den meisten Fällen vermuten, dass der Darm die Eintrittspforte darstellt, von wo aus die Algen dann lymphogen und/oder hämatogen gestreut haben.

Nur einmal wurde beim Hund eine Hautprotothekose festgestellt, die sich in Ulzerationen und Krustenbildung an den Ohren und an der Nase sowie an einer Pfote und am Rücken manifestierte [42]. Später kam es zu einem massiven Befall der Nasenschleimhaut und zu einer Metastase in einen Halslymphknoten.

Als Erreger traten bei den Hunden *P. wickerhamii* und *P. zopfii* auf und in einem Fall waren beide Arten an der Infektion beteiligt [47].

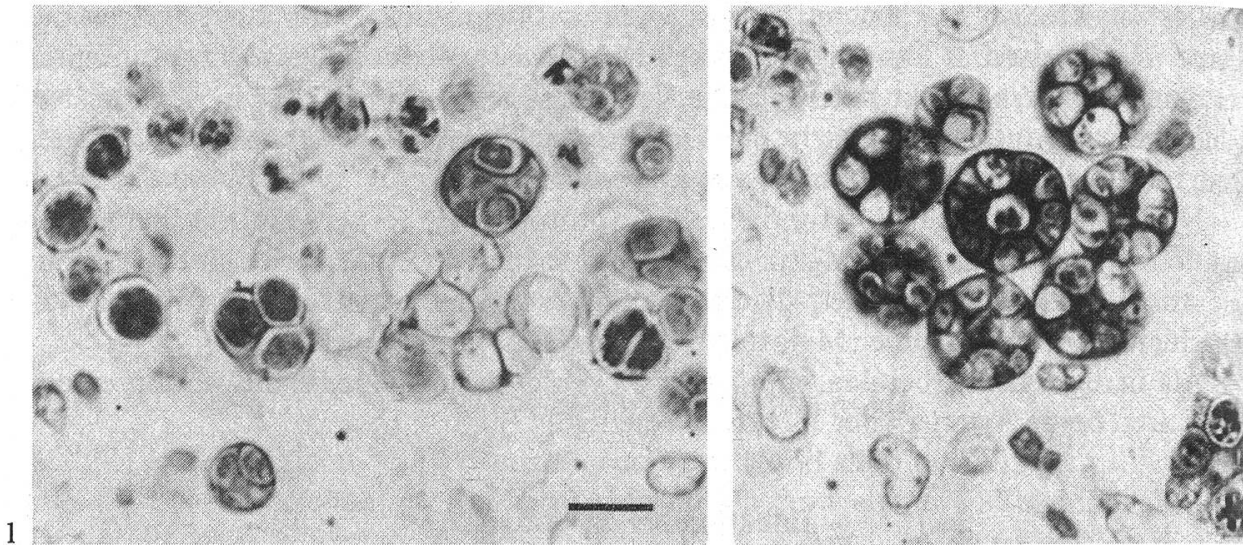
Infektion bei der Katze

Die bei Katzen beschriebenen Protothekosen waren bezüglich Lokalisation wie auch bezüglich entzündlicher Reaktion verschieden von den Infektionen des Hundes. In allen 3 Fällen lag eine Hautform vor. Zweimal bestand eine weiche Schwellung plantar am Tarsus [8, 26], beim dritten Tier befand sich ein kleines festes Knötchen in der Kopfhaut [17]. Es handelte sich jeweils um eine starke granulomatöse Entzündung mit zahlreichen epitheloiden Zellen und einigen Riesenzellen, welche auch Prototheken enthielten. Während das Granulom am Kopf gut begrenzt und operabel war, zeigten die beiden andern eine invasive Ausbreitung und umfassten auch Gefässe und Nerven bzw. Sehnen. Bei einem dieser Tiere hatte die Infektion in den Popliteallymphknoten gestreut. Zweimal wurde der Erreger näher bestimmt und *P. wickerhamii* zugeordnet [8, 26].

Infektion bei Wildtieren

Eine kutane Form der Protothekose trat bei einem Reh in Deutschland auf [19]. Zahlreiche begrenzte, teils ulzerierende Knoten befanden sich in der Unterhaut von Extremitäten, Nasenspiegel und Unterlippe. An einem Metakarpus kam es dabei zu einer reaktiven Exostose, welche von Prototheken durchsetzt war. Es bestand eine eher mässige granulomatöse Entzündung, in der die Makrophagen vorherrschten. Auch die regionären Lymphknoten enthielten Makrophagen mit phagozytierten Prototheken. Der Erreger, damals als *P. zopfii* bezeichnet, wurde später *P. wickerhamii* zugeordnet [43].

Im Zoologischen Garten von Zürich starb 1973 ein Flughund, der bereits 2 Jahre dort gelebt hatte, an einer generalisierten Protothekose [30]. Eine ausgeprägte granulomatöse Entzündung wurde in den abdominalen Lymphknoten, in Milz und Pankreas festgestellt, wobei massenhaft erregerhaltige Makrophagen und Riesenzellen vorkamen. Ungewöhnlich war die massive Algenvermehrung im Gehirn, wo es neben einer hochgradigen granulomatösen Meningitis zu ausgedehnten Nekrosen in Grosshirn, Kleinhirn und Hirnstamm kam. Die Verteilung der Läsionen sprach für eine lymphogene Infektion aus dem Darm (Abb. 1, 2) und eine spätere hämatogene Streu-



Prototheca wickerhamii im Darmlymphknoten eines Flughundes aus dem Zürcher Zoo [30].

Abb. 1: Kleine *Prototheca*-Zellen mit wenigen Endosporen (PAS, Balken = 10 µm)

Abb. 2: Grosse Teilungsformen von *Prototheca*-Zellen mit über 30 Endosporen in rosettenartiger Anordnung (PAS, gleiche Vergrößerung)

ung. Die morphologische Bestimmung des Erregers als *P. wickerhamii* wurde später mittels Immunfluoreszenz bestätigt [27].

Eine Algeninfektion wurde zudem bei einem kanadischen Biber entdeckt [41]. In abgekapselten grünen Knoten der Unterhaut befanden sich algenartige Organismen und eine milde entzündliche Reaktion. Aufgrund der Morphologie und des färberischen Verhaltens wurde der Erreger als *Chlorella* bestimmt [7].

Protothekosen traten auch bei Reptilien und Fischen auf. Eine kutane Form lag bei einer Kornnatter vor, die eine granulomatöse Entzündung am Hals aufwies [11]. In einer Lachsfarm kam es während einiger Jahre zu Ausbrüchen von Algen-Infektionen, denen etwa 250 Fische zum Opfer fielen [21]. Es handelte sich jeweils um eine generalisierte Infektion. Der Erreger wurde *P. salmonis* genannt.

Epidemiologie

Der Versuch, bei verschiedenen Labortieren eine Protothekose auszulösen um die Pathogenität des Erregers zu bestimmen, war nur in wenigen Fällen erfolgreich. Mäuse, Ratten, Meerschweinchen und Kaninchen zeigten nach Inokulation von hohen Infektionsdosen höchstens eine lokalisierte Reaktion an der Injektionsstelle [14, 28, 29, 39]. Nur einzelne Tiere einer grossen Zahl von weissen Mäusen, denen über 100 Millionen Prototheken injiziert worden waren, wiesen metastatische Herde in Nieren und Hirn auf [37]. Ebenso wurde bei einigen Mäusen nach intraperitonealer und subkutaner Beimpfung aus inneren Organen, besonders aus Milz und Nieren, *Prototheca* isoliert [38]. Diese Befunde zeigen, dass die Pathogenität der Algen sehr gering ist. Das seltene Auftreten der Algeninfektion und die oft schwache zellige Reaktion lassen den Schluss zu, dass es sich bei *Prototheca* wie auch bei *Chlorella* um

opportunistische Erreger handelt, also um Organismen, die nur bei prädisponierenden Zuständen des Wirtes pathogen werden.

Bei den menschlichen Protothekosen sind Haut- bzw. Wundinfektionen vorherrschend. Verschiedentlich wurden Prototheca-Stämme auch als bedeutungslose Kontaminanten aus der vorgeschädigten Haut isoliert [38]. Für das Angehen der Infektion können einige prädisponierende Zustände verantwortlich gemacht werden: Vier Fälle traten nach Nierentransplantation mit immunsuppressiver Therapie auf, dreimal litt der Patient an Diabetes mellitus und einmal wurde ein zytotoxisch behandelter Krebspatient befallen [28, 50]. Mit zwei Ausnahmen schien in all den übrigen Infektionen kein Mangel in der Funktion des Immunsystems zu bestehen. In einem dieser Fälle wurde entdeckt, dass die Granulozyten des Patienten im Gegensatz zu Kontrollen unfähig waren, Prototheken zu töten [50]. Der andere Fall betraf die einzige disseminierte Infektion beim Menschen, wo eine massive Bildung spezifischer Antikörper ein Fehlen der zellvermittelten Immunität gegen Prototheca zur Folge hatte [10]. Die Heilung dieser Infektion wurde der Behandlung mit dem Transferfaktor aus Spender-Lymphozyten zugeschrieben.

Die Tatsache, dass die Mehrzahl der menschlichen Protothekosen in tropischen Gegenden auftrat, mag in einer durch die Lebensgewohnheiten erhöhten Exposition begründet sein. Als Beispiel sei die Infektion am Fuss eines barfussgehenden Reisbauern genannt [12, 13]. Bei den Tieren wurde eine klimatisch bedingte Häufung der Algeninfektion nicht beobachtet. Interessant ist aber, dass die meisten Protothekosen beim Hund, die mit einer Ausnahme enterale Infektionen mit Dissemination darstellten, in den USA auftraten [32]. In keinem Fall wurden prädisponierende Faktoren gefunden und immunologische Untersuchungen wurden jeweils nicht durchgeführt.

Mangelnde Hygiene war bei der galaktogenen Prototheca-Infektion der Milchkühe für die enzootische Ausbreitung im Bestand verantwortlich. Das Euter laktierender Kühe war auch künstlich leicht zu infizieren, wobei die intraalveoläre Anhäufung von Prototheken die sezernierende Alveole als günstigen Vermehrungsort erscheinen liess [39]. Bei einer künstlichen Infektion des Euters mit zwei verschiedenen *P. zopfii*-Stämmen führte ein Stamm zu Mastitis, während der andere eliminiert wurde [37]. Da der pathogene Stamm aus dem Euter einer mastitiskranken Kuh isoliert worden war, wurde eine Adaptation dieses Stammes in Betracht gezogen. Kürzlich wurde berichtet, dass *P. zopfii* auf Grund physiologischer und morphologischer Kriterien in 3 Varianten aufgeteilt werden kann [40]. Umfangreiche Umgebungsuntersuchungen ergaben, dass die Varianten I und II häufig in Rinderställen vorkommen, dass aber ausschliesslich die Variante II aus dem Mastitisekret erkrankter Tiere zu isolieren ist. Die Varianten I und III wurden zudem in Schweineställen nachgewiesen, eine Protothekose wurde bei diesen Tieren jedoch nie entdeckt. *P. wickerhamii* konnte weder aus Rinder- noch Schweineställen, dafür aber aus Abwässern isoliert werden.

Bei der serologischen Untersuchung von 4 erkrankten Kühen wiesen alle Antikörper gegen Prototheca auf [16]. Diese verschwanden bei einer trockengestellten Kuh nach 6 Monaten, erschienen aber wieder nach einer 13monatigen Galtzeit, nachdem auch die Erreger im Kolostrum wieder vorhanden waren.

Weit weniger ist über die Chlorellosen bekannt, die vereinzelt bei Rindern und Schafen auftraten, wobei jeweils die Mund- bzw. Darmschleimhaut als Eintrittspforte in Betracht kamen.

Therapie

Mitteilungen über die Behandlung von Protothekosen kommen fast ausschliesslich aus der Humanmedizin und lassen erkennen, dass eine Chemotherapie äusserst schwierig ist. Die Organismen sind nämlich gegen die meisten gebräuchlichen Antibiotika resistent. Das Mittel der Wahl ist vorläufig das Polyen-Antibiotikum Amphotericin B, das in höheren Konzentrationen algazid ist [38, 50]. Es wird auch mit Tetracyclin, mit dem es synergistisch wirken soll, kombiniert. Zur Lokaltherapie wurden mit unterschiedlichem Erfolg neben Amphotericin B auch Gentiana-Violett, Kupfersulfat und Kaliumjodid eingesetzt.

Die Behandlung der Prototheken-Mastitis beim Rind ist wegen der starken Gewebsreizung der Medikamente nicht angezeigt [39]. Eine weitere Übertragung im Bestand konnte aber durch prophylaktisches Zitzentauchen in ein Jodpräparat vermieden werden [18]. Wegen der Persistenz der Infektion und der Ausbreitungsgefahr wird empfohlen, infizierte Kühe sicherheitshalber auszumerzen [20].

Zusammenfassung

Es wird eine Übersicht gegeben über spontane Infektionen mit Algen der Gattung Prototheca und Chlorella bei Mensch, Haus- und Wildtieren. Artspezifische Besonderheiten in Bezug auf Infektionspforte, Organlokalisation und entzündliche Reaktion werden dabei offensichtlich. Epidemiologie und Therapie der Infektion durch die opportunistisch-pathogenen Organismen werden besprochen.

Résumé

On donne un aperçu sur les infections spontanées par des algues appartenant à l'espèce Prototheca et Chlorella chez l'homme, les animaux domestiques et les animaux sauvages. Des particularités spécifiques aux différentes espèces, à savoir la porte d'entrée de l'infection, sa localisation organique et les réactions inflammatoires nous apparaissent plus clairement. On discute de l'épidémiologie et de la thérapie des infections par ces organismes facultativement pathogènes.

Riassunto

Il presente lavoro da una visione panoramica delle infezioni spontanee occorrenti nell'uomo e negli animali domestici e selvatici e dovute ad alghe della famiglia Prototheca e Chlorella. Risultano evidenti particolarità legate alla specie per quanto concerne punto di ingresso della infezione, localizzazione d'organo e reazione infiammatoria. Si discutono epidemiologia e terapia delle infezioni causate da questi microorganismi saprofiti/patogeni.

Summary

A survey is given of spontaneous infections with algae of the species prototheca and chlorella in human beings, domestic animals and wild animals. It becomes apparent that there are peculiarities specific to the genus concerned, as regards the entrance of the infection, its organic localisation and the inflammatory reaction it causes. Epidemiology and therapy of the infection with the opportunist-pathogenous organisms are discussed.

Literatur

- [1] Ahbel D. E., Alexander A. H., Kleine M. L., Lichtman D. M.: Protothecal olecranon bursitis. A case report and review of the literature. *J. Bone Jt Surg. (A)* 62, 835–836 (1980). – [2] Ainsworth G. C. and Austwick P. K. C.: A survey of animal mycoses in Britain: Mycological aspects. *Trans. Br. Mycol. Soc.* 38, 369–386 (1955). – [3] Arnold P. und Ahearn D. G.: The systematics of the genus *Prototheca* with a description of a new species. *P. filamenta*. *Mycologia* 64, 265–275 (1972). – [4] Boden hoff J. and Madsen P. S.: Bovine protothecosis. A brief report of ten cases. *Acta Pathol. Microbiol. Scand. (B)* 86, 51–52 (1978). – [5] Buyukmihci N., Rubin L. F., De Paoli A.: Protothecosis with ocular involvement in a dog. *J. Am. Vet. Med. Assoc.* 167, 158–161 (1975). – [6] Carlton W. W. and Austin L.: Ocular protothecosis in a dog. *Vet. Pathol.* 10, 274–280 (1973). – [7] Chandler F. W., Kaplan W., Callaway C. S.: Differentiation between *Prototheca* and morphologically similar green algae in tissue. *Arch. Pathol. Lab. Med.* 102, 353–356 (1978). – [8] Coloe P. J. and Allison J. F.: Protothecosis in a cat. *J. Am. Vet. Med. Assoc.* 180, 78–79 (1982). – [9] Cordy D. R.: Chlorellosis in a lamb. *Vet. Pathol.* 10, 171–176 (1973). – [10] Cox G. E., Wilson J. D., Brown P.: Protothecosis: A case of disseminated algal infection. *Lancet* 379–382, ii, (1974). – [11] Crispens C. G. jr. and Marion K. R.: Algal infection in a corn snake (*Elaphe guttata guttata*). *Lab. Anim. Sci.* 25, 788–789 (1975). – [12] Davies R. R., Spencer H., Wakelin P. O.: A case of human protothecosis. *Trans. Roy. Soc. Trop. Med. Hyg.* 58, 448–451 (1964). – [13] Davies R. R. and Wilkingson L. L.: Human protothecosis: supplementary studies. *Ann. Trop. Med. Parasitol.* 61, 112–115 (1967). – [14] De Camargo Z. P., Fischman O., Regis Silva M. R.: Experimental protothecosis in laboratory animals. *Sabouraudia* 18, 237–240 (1980). – [15] Dion W. M.: Bovine mastitis due to *Prototheca zopfii*. *Can. Vet. J.* 20, 221–222 (1979). – [16] Dion W. M.: Bovine mastitis due to *Prototheca zopfii* II. *Can. Vet. J.* 23, 272–275 (1982). – [17] Finnie J. W. and Coloe P. J.: Cutaneous protothecosis in a cat. *Austr. Vet. J.* 57, 307–308 (1981). – [18] Frank N., Ferguson L. C., Cross R. F., Redman D. R.: *Prototheca*. A cause of bovine mastitis. *Am. J. Vet. Res.* 30, 1785–1794 (1969). – [19] Frese K. und Gedek B.: Ein Fall von Protothecosis beim Reh. *Berl. Münch. tierärztl. Wschr.* 81, 174–178 (1968). – [20] Gedek B. und Weber A.: *Prototheca*-Mastitiden beim Rind als Bestandesproblem. *Tierärztl. Prax.* 6, 441–450 (1978). – [21] Gentles J. C. and Bond P. M.: Protothecosis of atlantic salmon. *Sabouraudia* 15, 133–139 (1977). – [22] Goudswaard J.: Protothecose bij een rund. *Tjidschr. Diergeneesk.* 102, 567–570 (1977). – [23] Holscher M. A., Shasteen W. J., Powell H. S., Burka N. R.: Disseminated canine protothecosis: A case report. *J. Am. Anim. Hosp. Assoc.* 12, 49–52 (1976). – [24] Imes G. D. jr., Lloyd J. C., Brightman M. P.: Disseminated protothecosis in a dog. *Onderstepoort J. Vet. Res.* 44, 1–6 (1977). – [25] Kapica L.: First case of human protothecosis in Canada: Laboratory aspects. *Mycopathologia* 73, 43–48 (1981). – [26] Kaplan W., Chandler F. W., Holzinger E. A., Plue R. E., Dickinson R. O.: Protothecosis in a cat: First recorded case. *Sabouraudia* 14, 281–286 (1976). – [27] Kaplan W.: The Center for Disease Control, Atlanta, Ga.: Persönliche Mitteilung (1977). – [28] Klintworth G. K., Fetter B. F., Nielson H. S.: Protothecosis, an algal infection. *J. Med. Mikrobiol.* 1, 211–216 (1968). – [29] Lerche M.: Eine durch Algen (*Prototheca*) hervorgerufene Mastitis der Kuh. *Berl. Münch. tierärztl. Wschr.* 65, 64–69 (1952). – [30] Mettler F.: Generalisierte Protothecose bei einem Flughund (*Pteropus lylei*). *Vet. Pathol.* 12, 118–124 (1975). – [31] Migaki G., Garner F. M., Imes G. D. jr.: Bovine protothecosis. A report of three cases. *Path. Vet.* 6, 444–453 (1969). – [32] Migaki G., Font R. L., Sauer R. M., Kaplan W., Miller R. L.: Canine protothecosis: Review of the literature and report of an additional case. *J. Am. Vet. Med. Assoc.* 181, 794–797 (1982). – [33] Pore R. S.: Selective medium for the isolation of *Prototheca*. *Appl. Microbiol.* 26, 648–649 (1973). – [34] Povey R. C., Austwick P. K. C., Pearson H., Smith K. C.: A case of protothecosis in a dog. *Path. Vet.* 6, 396–402 (1969). – [35] Rogers R. J.: Protothecal lymphadenitis in an ox. *Austr. Vet. J.* 50, 281–282 (1974). – [36] Saunders L. Z. and Rubin L. F.: *Ophthalmic Pathology of Animals*. New York, S. Karger, 66–67 (1975). – [37] Schiefer B. und Gedek B.: Zum Verhalten von *Prototheca*-Species im Gewebe von Säugetieren. *Berl. Münch. tierärztl. Wschr.* 81, 485–490 (1968). – [38] Schönborn C., Pöhler H., Blaschke-Hellmessen R.: Neue Befunde über das Vorkommen von Algen der Gattung *Prototheca* auf der Haut des Menschen. *Derm. Mschr.* 160, 798–811 (1974). – [39] Schönborn C. und Seffner W.: Zur Pathologie und Mikrobiologie einer durch *Prototheca trispora* ausgelösten Mastitis des Rindes. *Mh. Vet.-Med.* 32, 685–693 (1977). – [40] Schuster H. und Blaschke-Hellmessen R.: Zur Epi-

zootologie der Protothekenmastitis des Rindes. Anzüchtung von Algen der Gattung Prototheca aus der Umgebung landwirtschaftlicher Nutztiere. *Mh. Vet.-Med.* 38, 24–29 (1983). – [41] *Sileo L. and Palmer N. C.*: Probable cutaneous protothecosis in a beaver. *J. Wildl. Dis.* 9, 320–322 (1973). – [42] *Sudman M. S., Majka J. A., Kaplan W.*: Primary mucocutaneous protothecosis in a dog. *J. Am. Vet. Med. Assoc.* 163, 1372–1374 (1973). – [43] *Sudman M. S. and Kaplan W.*: Identification of the Prototheca species by immunofluorescence. *Appl. Microbiol.* 25, 981–990 (1973). – [44] *Sudman M. S.*: Protothecosis. A critical review. *Am. J. Clin. Pathol.* 61, 10–19 (1974). – [45] *Tubaki K. und Soneda M.*: Cultural and taxonomical studies on Prototheca. *Nagaoa* 6, 25–33 (1959). – [46] *Turnquest R. U.*: A case of ovine chlorellosis. *Proceedings 19th Ann. Meet. Am. Assoc. Vet. Lab. Diagnosticians* 115–122 (1976). – [47] *Tyler D. E., Lorenz M. D., Blue J. L., Munnell J. F., Chandler F. W.*: Disseminated protothecosis with central nervous system involvement in a dog. *J. Am. Vet. Med. Assoc.* 176, 987–993 (1980). – [48] *Van Kruiningen H. J., Garner F. M., Schiefer B.*: Protothecosis in a dog. *Path. Vet.* 6, 348–354 (1969). – [49] *Van Kruiningen H. J.*: Protothecal enterocolitis in a dog. *J. Am. Vet. Med. Assoc.* 157, 56–63 (1970). – [50] *Venezio F. R., Lavoo E., Williams J. E., Zeiss C. R., Caro W. A., Mangkornkanok-Mark M., Phair J. P.*: Progressive cutaneous protothecosis. *Am. J. Clin. Pathol.* 77, 485–493 (1982).

Manuskripteingang: 23. Februar 1983

BUCHBESPRECHUNGEN

Parasitic Diseases. Von *Michael Katz, Dickson D. Despommier* und *Robert W. Gwadz*. Springer-Verlag, New York–Heidelberg–Berlin 1982. XII + 264 Seiten, 346 Abbildungen (darunter 4 Farbtafeln und 33 Parasitenkreisläufe). Gebunden, DM 96.—

Auch wenn dieses Werk «nur» die Parasiten und parasitären Erkrankungen des Menschen bespricht, so kann es doch auch dem an der Materie interessierten Tierarzt bestens empfohlen werden: bei einem grossen Teil der aufgeführten Arten handelt es sich um Erreger von Zoonosen, mit denen die Veterinärmedizin in Praxis und Fleischschau weltweit ständig konfrontiert wird.

Der trotz seiner Kürze klare und gut verständliche Text wird von photographischen und schematischen Abbildungen begleitet, deren Qualität man ohne Ausnahme als hervorragend bezeichnen kann. Ein Anhang enthält Vorschläge für die parasitologische Untersuchung sowie eine Tabelle mit Dosierungsanleitungen zur Behandlung von Parasitenbefall. *B. Hörning, Bern*

Veterinärmedizinische Parasitologie. Von *Josef Boch* und *Rudolf Supperer*. Unter Mitarbeit von *J. Eckert, E. Kutzer* und *M. Rommel*. 3., völlig neubearbeitete Auflage. Verlag Paul Parey, Berlin und Hamburg 1983. 533 Seiten, 192 Abbildungen und 28 Tabellen. Balacron geb. DM 98.—

Ein Lehrbuch der tierärztlichen Parasitenkunde, das innerhalb des Zeitraumes von 12 Jahren drei Auflagen erlebt (1971 – Besprechung in diesem Archiv Bd. 113, S. 398 – und 1977), braucht keine Empfehlung mehr: es hat sich bewährt. Die Autoren konnten sich jetzt die Mitarbeit von drei bekannten Kollegen sichern und legen einen völlig neubearbeiteten Text vor. Die Grundeinteilung des Bandes wurde beibehalten; einem allgemeinen Abschnitt (Systematik, Epidemiologie, Pathogenese, Wirt-Parasit-Verhältnis, Grundlagen der Parasitenbekämpfung, Möglichkeiten der Abtötung parasitärer Dauerformen und Methodik) folgt die Besprechung der Parasitosen nach Tierarten sowie ein ausführliches Sachverzeichnis am Schluss. Neu aufgenommen wurden Kapitel über parasitäre Erkrankungen des Wildes, des Kaninchens und der Bienen. Auch die jeweiligen Literaturverzeichnisse wurden völlig neugestaltet und berücksichtigen – mit wenigen Ausnahmen – nur noch seit 1976 erschienene Arbeiten. Selbstverständlich wurde auch die Therapie auf den neuesten Stand gebracht.

Studierende der Veterinärmedizin sowie Tierärzte in Praxis, Fleischschau, Diagnostik und Lehre werden es begrüßen, dass dieses ausgezeichnete Standardwerk wieder im Buchhandel erhältlich ist. *B. Hörning, Bern*